



## Возможности ультразвуковой диагностики повреждения легких при SARS-CoV-2-инфекции (COVID-19): случай из практики

Г. В. НЕКЛЮДОВА<sup>1,2</sup>, А. В. ЧЕРНЯК<sup>2,3</sup>, Н. А. ЦАРЕВА<sup>1,2</sup>, С. Н. АВДЕЕВ<sup>1,2</sup>

<sup>1</sup>ФГАОУ ВО «Первый Московский государственный медицинский университет им. И. М. Сеченова» МЗ РФ (Сеченовский университет), Москва, РФ

<sup>2</sup>ФГБУ «Научно-исследовательский институт пульмонологии» Федерального медико-биологического агентства России, Москва, РФ

<sup>3</sup>ГБУЗ г. Москвы «Городская клиническая больница им. Д. Д. Плетнева Департамента здравоохранения города Москвы», Москва, РФ

РЕЗЮМЕ

Представлено клиническое наблюдение, в котором у больной с COVID-19 продемонстрированы результаты ультразвукового исследования легких в острый период развития болезни и в ранний период выздоровления.

**Ключевые слова:** ультразвуковое исследование легких, поражение легких, SARS-CoV-2, COVID-19

**Для цитирования:** Неклюдова Г. В., Черняк А. В., Царева Н. А., Авдеев С. Н. Возможности ультразвуковой диагностики повреждения легких при SARS-CoV-2-инфекции (COVID-19): случай из практики // Туберкулез и болезни лёгких. – 2020. – Т. 98, № 11. – С. 51-56. <http://doi.org/10.21292/2075-1230-2020-98-11-51-56>

## Opportunities of ultrasound diagnostics of lung injury in SARS-CoV-2 infection (COVID-19): a clinical case

G. V. NEKLYUDOVA<sup>1,2</sup>, A. V. CHERNYAK<sup>2,3</sup>, N. A. TSAREVA<sup>1,2</sup>, S. N. AVDEEV<sup>1,2</sup>

<sup>1</sup>I. M. Sechenov First Moscow State Medical University (Sechenov University), Moscow, Russia

<sup>2</sup>Pulmonology Research Institute by the Federal Medical Biological Agency, Moscow, Russia

<sup>3</sup>D. D. Pletnev Municipal Clinical Hospital, Moscow, Russia

ABSTRACT

The article describes a clinical case demonstrating the results of the lungs ultrasound examination in the COVID-19 patient during the acute period of the disease and early recovery period.

**Key words:** ultrasound examination of the lungs, lung injury, SARS-CoV-2, COVID-19

**For citations:** Neklyudova G.V., Chernyak A.V., Tsareva N.A., Avdeev S.N. Opportunities of ultrasound diagnostics of lung injury in SARS-CoV-2 infection (COVID-19): a clinical case. *Tuberculosis and Lung Diseases*, 2020, Vol. 98, no. 11, P. 51-56. (In Russ.) <http://doi.org/10.21292/2075-1230-2020-98-11-51-56>

### Для корреспонденции:

Неклюдова Галина Васильевна  
E-mail: [Neklyudova\\_gala@mail.ru](mailto:Neklyudova_gala@mail.ru)

### Correspondence:

Galina V. Neklyudova  
Email: [Neklyudova\\_gala@mail.ru](mailto:Neklyudova_gala@mail.ru)

У большинства больных COVID-19 заболевание протекает в легкой форме, но около 20% больных имеют тяжелую или крайне тяжелую форму течения [2], при которой возникает вирусная пневмония, характеризующаяся диффузным альвеолярным повреждением, что может привести к развитию острой гипоксемической дыхательной недостаточности [4, 19]. Золотым стандартом выявления структурных изменений в паренхиме легких является компьютерная томография органов грудной клетки (КТ ОГК), но и другие методы имидж-диагностики могут быть полезны при оценке легочного повреждения. Накопленный на сегодняшний день опыт демонстрирует, что у больных с COVID-ассоциированным повреждением легких отмечаются характерные изменения при ультразвуковом исследовании (УЗИ) легких.

Происходит накопление знаний не только об острой фазе течения болезни, но и о периоде выздоровления, о возможных последствиях перенесенной

SARS-CoV-2-инфекции. Представляем клинический случай, демонстрирующий возможности УЗИ легких у больной, перенесшей COVID-ассоциированную пневмонию.

### Клиническое наблюдение

Больная Н. 56 лет заболела 23.05.2020 г., когда появились насморк и повышение температуры тела до 37,6°C. На следующий день температура тела поднялась до 39°C. 25.05.2020 г. методом полимеразной цепной реакции получен положительный результат на РНК SARS-CoV-2 мазков из носоглотки и ротоглотки. В этот же день выполнена КТ ОГК, при которой не обнаружено патологических изменений в легочной ткани. Была инициирована противовирусная терапия, однако самочувствие больной прогрессивно ухудшалось. При повторной КТ ОГК от 28.05.2020 г. выявлена двусторонняя пневмония с объемом поражения легочной

ткани более 25%. В этот же день больная поступила в ГБУ «ГКБ им. Д. Д. Плетнева ДЗ города Москвы» с жалобами на повышение температуры тела до 39°C, выраженную слабость, недомогание, насморк, одышку при минимальной физической нагрузке, сухой кашель. Больная нормального телосложения. Насыщение крови кислородом ( $SpO_2$ ) составило 90% при дыхании комнатным воздухом ( $FiO_2 = 21\%$ ). По шкале NEWS состояние больной оценено в 4 балла. Среди сопутствующих заболеваний отмечена гипертоническая болезнь II ст.

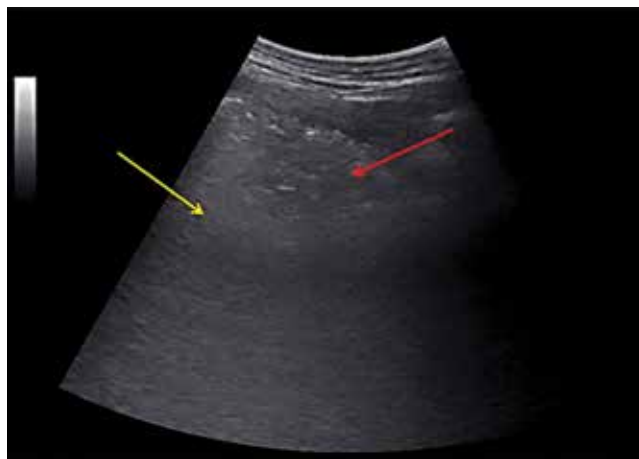Из изменений лабораторных показателей выявлены лейкоцитопения ( $2,9 \times 10^9/\text{л}$ ), лимфоцитопения ( $0,94 \times 10^9/\text{л}$ ), повышение уровня ферритина до 923 нг/мл, С-реактивного белка до 27,1 мг/л, прокальцитонина до 0,31 нг/мл, фибриногена до 5,5 г/л. Концентрация D-димера составила 258 нг/мл.

При электрокардиографии острой очаговой патологии не выявлено, интервал QTc – 359 мс.

При эхокардиографии: полости сердца не дилатированы, систолическая функция левого желудочка удовлетворительная, отмечалось нарушение диастолической функции левого желудочка по типу «замедленной релаксации». Выявлены митральная регургитация 1-й ст. и трикуспидальная регургитация 1-й ст. Расчетное значение систолического давления в легочной артерии составило 28 мм рт. ст. Систолическая функция правого желудочка не была снижена (систолическая экскурсия фиброзного кольца трикуспидального клапана (TAPSE) составила 24 мм). При дуплексном сканировании вен нижних конечностей тромбоза не выявлено.

31.05.2020 г. выполнено УЗИ легких. Протокол исследования включал сканирование 14 зон легочной поверхности [16]: 2 передние, 2 латеральные и 3 задние зоны сканирования для каждого легкого. В каждой исследуемой области проводилась оценка выраженности нарушения воздушности легочной ткани по следующему алгоритму: 0 – нормальная аэрация легочной ткани (А-линии или не более 2 В-линий), 1 – умеренные нарушения аэрации (множественные отдельно расположенные В-линии), 2 – выраженные нарушения аэрации (сливающиеся В-линии вплоть до формирования УЗ-признака «белого легкого», возможно наличие мелких субплевральных консолидатов), 3 – консолидация (“tissue-like pattern”) [17]. Затем проводился подсчет общей суммы баллов для легких в целом. У больной Н. изменения воздушности легочной ткани той или иной степени выраженности выявлены во всех сканированных зонах. Наиболее выраженные изменения обнаружены в боковых и задних областях, где определялся выраженный интерстициальный синдром в виде множественных сливающихся В-линий, определялись мелкие (менее 10 мм) и пролонгированные субплевральные консолидаты, неровная, прерывистая плевральная линия, местами утолщенная, в задних средних зонах сканирования с обеих сторон визуализировались

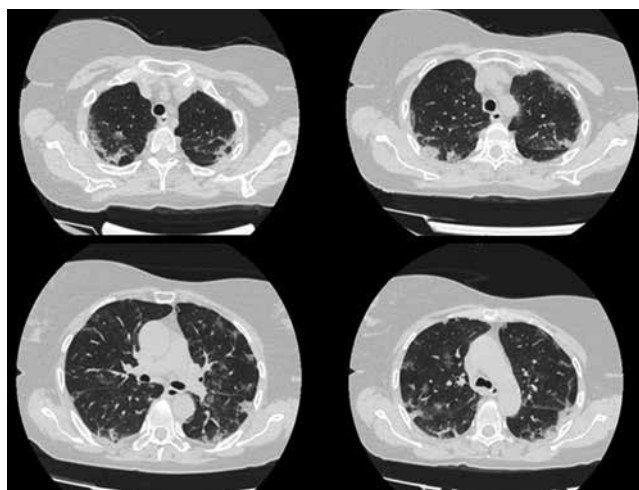
более крупные участки консолидации со слабовыраженной воздушной бронхограммой (рис. 1), в консолидатах регистрировался слабовыраженный кровоток. Общий УЗ-балл нарушения воздушности легочной ткани составил 25 (максимально возможный УЗ-балл нарушения воздушности легочной ткани при сканировании 14 зон равен 42).



**Рис. 1.** Участок консолидации (красная стрелка) на фоне выраженного интерстициального синдрома, проявляющегося сливающимися В-линиями (желтая стрелка)

**Fig. 1.** Area of consolidation (the red arrow) against the background of pronounced interstitial syndrome manifested by merging B-lines (the yellow arrow)

03.06.2020 г. выполнена контрольная КТ ОГК, при которой выявлены множественные участки «матового стекла» в периферических и центральных зонах обоих легких, фокусы ретикулярных изменений, участки уплотнения междолькового интерстиция в средних и нижних отделах (рис. 2). Степень выраженности изменений легочной ткани оценена



**Рис. 2.** ВРКТ: множественные участки изменения структуры легочной ткани

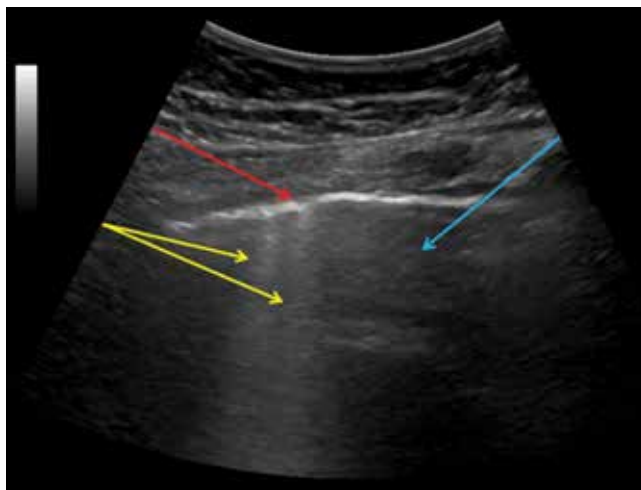
**Fig. 2.** High resolution computed tomography: multiple changes in the lung tissue structure

как КТ-3 (объем поражения легочной паренхимы составил 50-55%).

На фоне проводимой терапии 05.06.2020 г. состояние больной улучшилось. Температура тела нормализовалась и составила 36,7°C, SpO<sub>2</sub> = 96% при FiO<sub>2</sub> = 21%. По шкале NEWS состояние больной было оценено в 0 баллов.

08.06.2020 г. проведена очередная КТ ОГК, при которой выявлена положительная динамика, степень выраженности изменений легочной ткани оценена как КТ-2 (объем поражения легочной паренхимы составил 25-50%). В этот же день пациентка была выписана из стационара.

17.07.2020 г. выполнено контрольное УЗИ легких по вышеописанной методике. Общий УЗ-балл нарушения воздушности легочной ткани составил 8, определялись зоны с нормальной аэрацией легочной ткани и с умеренно выраженным интерстициальным синдромом (более 2 отдельно расположенных В-линий в сканируемой зоне) и единичные мелкие субплевральные консолидаты (рис. 3, 4). Наибольшие изменения выявлены в средних, нижнезадних и латеральных зонах сканирования.

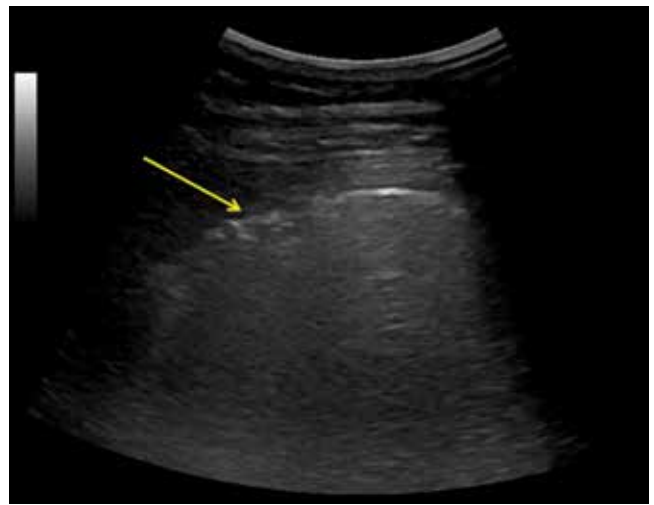


**Рис. 3.** Две В-линии (желтые стрелки), локально определяемый волнистый ход плевральной линии (красная стрелка), неизменный участок легочной ткани (голубая стрелка)

**Fig. 3.** Two B-lines (yellow arrows), locally visualized wavy course of the pleural line (the red arrow), unchanged area of lung tissue (the blue arrow)

Также проведено комплексное функциональное исследование внешнего дыхания согласно российским и международным критериям их выполнения [5, 7, 18], которое включало форсированную спирометрию, бодиплетизмографию, измерение диффузионной способности легких (ДСЛ), выполненное на приборе MasterScreen (Viasys Healthcare, Германия).

Результаты комплексного функционального исследования внешнего дыхания представлены в перечне.



**Рис. 4.** Субплевральный консолидат малого размера и локально определяемый нерегулярный ход плевральной линии (желтая стрелка)

**Fig. 4.** Minor subpleural consolidate and locally visualized irregularity of the pleural line (the yellow arrow)

**Перечень. Показатели комплексного функционального исследования внешнего дыхания больной Н.**

*List. Rates of the comprehensive pulmonary function test of Patient N.*

| Показатель                                      | Значения |
|---|----------|
| ФЖЕЛ, %долж.                                    | 102,1    |
| ОФВ <sub>1</sub> , %долж.                       | 91,0     |
| ОФВ <sub>1</sub> /ФЖЕЛ, %                       | 75,3     |
| ВГО, %долж.                                     | 119,2    |
| ОЕЛ, %долж.                                     | 108,0    |
| ООЛ, %долж.                                     | 131,6    |
| ООЛ/ОЕЛ, %долж.                                 | 118,1    |
| Евд, %долж.                                     | 102,3    |
| DL <sub>CO, КОРР</sub> , %долж.                 | 60,4     |
| DL <sub>CO</sub> /V <sub>A, КОРР</sub> , %долж. | 71,0     |

*Примечание:* ФЖЕЛ – форсированная жизненная емкость легких, ОФВ<sub>1</sub> – объем форсированного выдоха за первую секунду, ВГО – внутригрудной объем газа, ОЕЛ – общая емкость легких, ООЛ – остаточный объем легких, Евд – емкость вдоха, DL<sub>CO, КОРР</sub> – диффузионная способность легких, скорректированная по гемоглобину, V<sub>A</sub> – альвеолярный объем

Как видно из перечня, среди всех параметров, характеризующих вентиляционную функцию легких, у больной Н. отмечалось изменение лишь газотранспортной функции легких, при этом снижен как показатель ДСЛ (DL<sub>CO</sub>), так и отношение DL<sub>CO</sub> к альвеолярному объему (DL<sub>CO</sub>/V<sub>A</sub>), эти изменения были легкой степени выраженности.

**Заключение**

Морфологические изменения, которые могут происходить в легких при SARS-CoV-2-инфекции,

характеризуются диффузным альвеолярным повреждением, альвеолярным отеком, формированием гиалиновых мембран, кровоизлиянием, смешанно-клеточной воспалительной инфильтрацией, последующей организацией экссудата и отложением рыхлого внеклеточного матрикса, фибропролиферацией [12, 21, 22]. Несомненно, эти нарушения находят отражение в изменении функциональных показателей, характеризующих вентиляционную и газотранспортную функции легких. По понятным причинам провести анализ нарушения функции легких в острый период болезни не представляется возможным. Методом выбора для диагностики повреждения легких является КТ ОГК, но, учитывая лучевую нагрузку, высокую стоимость и большой поток больных в период пандемии, этот метод имеет ограничения в период выздоровления. Поэтому актуальным стало применение ультразвукового метода для оценки выраженности структурных изменений легочной паренхимы в динамике. Доказана хорошая сопоставимость результатов УЗИ легких с данными КТ ОГК [14]. В представленном клиническом случае в остром периоде развития болезни значимые изменения при КТ ОГК сопровождались значительным снижением воздушности легочной ткани по данным УЗИ.

Известно, что у больных, перенесших вирусную пневмонию, вызванную SARS-CoV или MERS-CoV, нарушение легочной функции и снижение переносимости физической нагрузки продолжались от нескольких месяцев до нескольких лет. Наиболее часто выявляемой функциональной аномалией являлось нарушение ДСЛ [9, 10, 13, 15].

Результаты исследований [1, 3, 11] показали, что у больных, перенесших поражение легких, вызванное SARS-CoV-2, наиболее часто (в 47-56% случаев) определялось нарушение га-

зотранспортной функции легких, причем отмечалось достоверное отличие частоты и выраженности нарушения ДСЛ в зависимости от тяжести перенесенного заболевания. Так, в исследовании Mo X. et al. [11] показано, что при тяжелой пневмонии снижение  $DL_{CO}$  менее 80% от должного значения выявлено в 84% случаев.

В представленном клиническом примере также обнаружено изменение газотранспортной функции легких, а именно снижение  $DL_{CO}$  и  $DL_{CO}/V_A$ , при этом статические легочные объемы были не изменены. То есть наличие в период выздоровления функциональных изменений предполагает структурные изменения легочной паренхимы: сохраняются альвеолярные изменения, повреждения аэрогематического барьера, при этом нельзя исключить изменения кровотока и наличие микротромбов в легочных капиллярах [4, 8].

При оценке фиброзных изменений легких в 2005 г. у больных, перенесших SARS-CoV-ассоциированную пневмонию, динамические изменения  $DL_{CO}$  показали большую чувствительность по сравнению с КТ ОГК [20]. Другие исследования [6], результаты которых опубликованы в 2018 г., показали, что при интерстициальных изменениях легких определяется значимая корреляционная связь между выраженностью интерстициального синдрома, выявленного при УЗИ легких, и ДСЛ.

В приведенном клиническом наблюдении в период выздоровления при УЗИ легких уменьшившиеся, но еще сохраняющиеся изменения воздушности легочной паренхимы сочетались с легкой степенью снижения ДСЛ при нормальных значениях показателей спирометрии и бодиплетизмографии. Таким образом, наряду с исследованием ДСЛ, УЗИ легких, вероятно, может отражать остаточные изменения легочной паренхимы.

**Конфликт интересов.** Авторы заявляют об отсутствии у них конфликта интересов.

**Conflict of Interests.** The authors state that they have no conflict of interests.

## ЛИТЕРАТУРА

1. Зайцев А. А., Савушкина О. И., Черняк А. В., Кулагина И. Ц., Крюков Е. В. Клинико-функциональная характеристика пациентов, перенесших новую коронавирусную инфекцию COVID-19 // Практическая пульмонология. - 2020. - № 1. - С. 78-81.
2. Профилактика, диагностика и лечение новой коронавирусной инфекции (COVID-19). Временные методические рекомендации Министерства здравоохранения Российской Федерации. Версия 7.0 (03.06.2020). URL: <https://minzdrav.gov.ru/news/2020/06/03/14109-minzdrav-rossii-utverdil-7-versiyu-metodicheskikh-rekomendatsiy-po-lecheniyu-covid-19>.
3. Савушкина О. И., Черняк А. В., Крюков Е. В., Кулагина И. Ц., Самсонова М. В., Калманова Е. Н., Зыков К. А. Функциональные нарушения системы дыхания в период раннего выздоровления после COVID-19 // Медицинский алфавит. - 2020. - № 25. - С. 7-12. <https://doi.org/10.33667/2078-5631-2020-25-7-12>.
4. Самсонова М. В., Михалева Л. М., Зайратьянц О. В., Варясин В. В., Быканова А. В., Мишнева О. Д., Березовский Ю. С., Тишкевич О. А., Гомзикова Е. А., Черняев А. Л., Хованская Т. Н. Патология легких при COVID-19 в Москве // Архив патологии. - 2020. - Т. 82, № 3. - С. 32-40. [doi:10.17116/patol20208204132](https://doi.org/10.17116/patol20208204132).

## REFERENCES

1. Zaytsev A.A., Savushkina O.I., Chernyak A.V., Kulagina I.Ts., Kryukov E.V. Clinical and functional characteristics of patients who were ill with new coronavirus infection COVID-19. *Prakticheskaya Pulmonologiya*, 2020, no. 1, pp. 78-81. (In Russ.)
2. *Profilaktika, diagnostika i lecheniye novoy koronavirusnoy infektsii (COVID-19). Vremennyye metodicheskiye rekomendatsii Ministerstva zdoravookhraneniya Rossiyskoy Federatsii*. [Prevention, diagnostics and treatment of the new coronavirus infection (COVID-19). Provisional guidelines of the Russian Ministry of Health]. Version no. 7 as of 03.06.2020. Available: <https://minzdrav.gov.ru/news/2020/06/03/14109-minzdrav-rossii-utverdil-7-versiyu-metodicheskikh-rekomendatsiy-po-lecheniyu-covid-19>.
3. Savushkina O.I., Chernyak A.V., Kryukov E.V., Kulagina I.Ts., Samsonova M.V., Kalmanova E.N., Zykov K.A. Functional disorders of the respiratory system during the early recovery period after COVID-19. *Meditsinsky Alfavit*. 2020, no. 25, pp. 7-12. (In Russ.) <https://doi.org/10.33667/2078-5631-2020-25-7-12>.
4. Samsonova M.V., Mikhaleva L.M., Zayratyants O.V., Varyasin V.V., Bykanova A.V., Mishnev O.D., Berezovskiy Yu.S., Tishkevich O.A., Gomzikova E.A., Chernyaev A.L., Khovanskaya T.N. Lung pathology in

5. Чучалин А. Г., Айсанов З. Р., Чикина С. Ю., Черняк А. В., Калманова Е. Н. Федеральные клинические рекомендации Российского респираторного общества по использованию метода спирометрии // Пульмонология. - 2014. - № 6. - С. 11-23.
6. Asano M., Watanabe H., Sato K., Okuda Y., Sakamoto Sh., Hasegawa Y., Sudo K., Takeda M., Sano M., Kibira S., Ito H. Validity of ultrasound lung comets for assessment of the severity of interstitial pneumonia // *J. Ultrasound. Med.* - 2018. - № 37. - P. 1523-1531. doi:10.1002/jum.14497.
7. Graham B. L., Steenbruggen I., Miller M. R., Burgos F., Casaburi R., Coates A., Crapo R., Enright P., van der Grinten C. P., Gustafsson P., Jensen R., Johnson D. C., MacIntyre N., McKay R., Navajas D., Pedersen O. F., Pellegrino R., Viegi G., Wanger J. ATS/ERS Task Force. Standardization of Spirometry 2019 Update an Official American Thoracic Society and European Respiratory Society Technical Statement // *Am. J. Respir. Crit. Care Med.* - 2019. - Vol. 200, № 8. - P. e70-e88. doi: 10.1164/rccm.201908-1590ST.
8. Huang Y., Tan C., Wu J., Chen M., Wang Z., Luo L., Zhou X., Liu X., Huang X., Yuan S., Chen Ch., Gao F., Huang J., Shan H., Liu J. Impact of coronavirus disease 2019 on pulmonary function in early convalescence phase // *Respir. Res.* - 2020. - Vol. 21, № 1. - P. 163. doi:10.1186/s12931-020-01429-6.
9. Hui D. S., Joynt G. M., Wong K. T., Gomersall C. D., Li T. S., Antonio G., Ko F. W., Chan M. C., Chan D. P., Tong M. W., Rainer T. H., Ahuja A. T., Cockram C. S., Sung J. J. Y. Impact of severe acute respiratory syndrome (SARS) on pulmonary function, functional capacity and quality of life in a cohort of survivors // *Thorax.* - 2005. - № 60. - P. 401-409.
10. Hui D. S., Wong K. T., Ko F. W., Tam L. S., Chan D. P., Woo J., Sung J. J. Y. The 1-year impact of severe acute respiratory syndrome on pulmonary function, exercise capacity, and quality of life in a cohort of survivors // *Chest.* - 2005. - № 128. - P. 2247-2261.
11. Mo X., Jian W., Su Z., Chen M., Peng H., Peng P., Lei Ch., Chen R., Zhong N., Li Sh. Abnormal pulmonary function in COVID-19 patients at time of hospital discharge // *Eur. Respir. J.* - 2020. - № 55. - P. 2001217 [https://doi.org/10.1183/13993003.01217-2020].
12. Monteiro R. A. A., de Oliveira E. P., Saldiva P. H. N. Histological-ultrasonographical correlation of pulmonary involvement in severe COVID-19 // *Intens. Care Med.* DOI: 10.1007/s00134-020-06125-z.
13. Ngai J. C., Ko F. W., Ng S. S., To K.-W., Tong M., Hui D. S. The long-term impact of severe acute respiratory syndrome on pulmonary function, exercise capacity and health status // *Respirology.* - 2010. - № 15. - P. 543-550.
14. Nouvenne A., Zani M. D., Milanese G., Parise A., Baciarello M., Bignami E. G., Odone A., Sverzellati N., Meschi T., Ticinesi A. Lung ultrasound in COVID-19 pneumonia: correlations with chest CT on hospital admission // *Respiration.* - 2020. - Vol. 99, № 7. - P. 617-624. doi:10.1159/000509223.
15. Park W. B., Jun K. I., Kim G., Choi J.-Ph., Rhee J.-Y., Cheon Sh., Lee Ch. H., Park J.-S., Kim Y., Joh J.-S., Chin B. S., Choe P. G., Bang J. H., Park S.-W., Kim N. J., Lim D.-G., Kim Y.-S., Oh M.-D., Shin H.-Sh. Correlation between pneumonia severity and pulmonary complications in Middle East respiratory syndrome // *J. Korean. Med. Sci.* - 2018. - № 33. - P. e169.
16. Soldati G., Smargiassi A., Inchingolo R., Buonsenso D., Perrone T., Briganti D. F., Perlini S., Torri E., Mariani A., Mossolani E. E., Tursi F., Mento F., Demi L. Proposal for international standardization of the use of lung ultrasound for COVID-19 patients; a simple, quantitative, reproducible method. *Journal of ultrasound in medicine* // *Official Journal of the American Institute of Ultrasound in Medicine.* - March 2020. DOI: 10.1002/jum.15285.
17. Volpicelli G., Lamorte A., Villen T. What's new in lung ultrasound during the COVID-19 pandemic // *Intens. Care Med.* - 2020. - № 46. - P. 1445-1448. https://doi.org/10.1007/s00134-020-06048-9.
18. Wanger J., Clausen J. L., Coates A., Pedersen O. F., Brusasco V., Burgos F., Casaburi R., Crapo R., Enright P., van der Grinten C. P., Gustafsson P., Hankinson J., Jensen R., Johnson D., Macintyre N., McKay R., Miller M. R., Navajas D., Pellegrino R., Viegi G. Standardisation of the measurement of lung volumes // *Eur. Respir. J.* - 2005. - Vol. 26, № 3. - P. 511-522. doi: 10.1183/09031936.05.00035005.
19. Wölfel R., Corman V. M., Guggemos W., Seilmaier M., Zange S., Müller M. A., Niemeyer D., Jones T. C., Vollmar P., Rothe C., Hoelscher M., Bleicker T., Brünink S., Schneider J., Ehmman R., Zwirgmaier K., Drosten C., Wendtner C. Virological assessment of hospitalized patients with COVID-2019 // *Nature.* - 2020. - № 581 (7809). - P. 465-469. doi: 10.1038/s41586-020-2196-x.
20. Xie L., Liu Y., Xiao Y., Tian Q., Fan B., Zhao H., Chen W. Follow-up study on pulmonary function and lung radiographic changes in rehabilitating severe acute respiratory syndrome patients after discharge // *Chest.* - 2005. - № 127. - P. 2119-2124.
21. Xu Z., Shi L., Wang Y., Zhang J., Huang L., Zhang Ch., Liu Sh., Zhao P., Liu H., Zhu L., Tai Y., Bai Ch., Gao T., Song J., Xia P., Dong J., Zhao J., Wang F.-Sh. COVID-19 in Moscow. *Arkhiv Patologii*, 2020, vol. 82, no. 3, pp. 32-40. (In Russ.) doi:10.17116/patol20208204132.
5. Chuchalin A.G., Aysanov Z.R., Chikina S.Yu., Chernyak A.V., Kalmanova E.N. Federal clinical recommendations of the Russian Respiratory Society on spirometry. *Pulmonologiya*, 2014, no. 6, pp. 11-23. (In Russ.)
6. Asano M., Watanabe H., Sato K., Okuda Y., Sakamoto Sh., Hasegawa Y., Sudo K., Takeda M., Sano M., Kibira S., Ito H. Validity of ultrasound lung comets for assessment of the severity of interstitial pneumonia. *J. Ultrasound. Med.*, 2018, no. 37, pp. 1523-1531. doi:10.1002/jum.14497.
7. Graham B. L., Steenbruggen I., Miller M. R., Burgos F., Casaburi R., Coates A., Crapo R., Enright P., van der Grinten C. P., Gustafsson P., Jensen R., Johnson D.C., MacIntyre N., McKay R., Navajas D., Pedersen O.F., Pellegrino R., Viegi G., Wanger J. ATS/ERS Task Force. Standardization of Spirometry 2019 Update an Official American Thoracic Society and European Respiratory Society Technical Statement. *Am. J. Respir. Crit. Care Med.*, 2019, vol. 200, no. 8, pp. e70-e88. doi: 10.1164/rccm.201908-1590ST.
8. Huang Y., Tan C., Wu J., Chen M., Wang Z., Luo L., Zhou X., Liu X., Huang X., Yuan S., Chen Ch., Gao F., Huang J., Shan H., Liu J. Impact of coronavirus disease 2019 on pulmonary function in early convalescence phase. *Respir. Res.*, 2020, vol. 21, no. 1, pp. 163. doi:10.1186/s12931-020-01429-6.
9. Hui D.S., Joynt G.M., Wong K.T., Gomersall C.D., Li T.S., Antonio G., Ko F.W., Chan M.C., Chan D.P., Tong M.W., Rainer T.H., Ahuja A.T., Cockram C.S., Sung J.J.Y. Impact of severe acute respiratory syndrome (SARS) on pulmonary function, functional capacity and quality of life in a cohort of survivors. *Thorax*, 2005, no. 60, pp. 401-409.
10. Hui D.S., Wong K.T., Ko F.W., Tam L.S., Chan D.P., Woo J., Sung J.J.Y. The 1-year impact of severe acute respiratory syndrome on pulmonary function, exercise capacity, and quality of life in a cohort of survivors. *Chest*, 2005, no. 128, pp. 2247-2261.
11. Mo X., Jian W., Su Z., Chen M., Peng H., Peng P., Lei Ch., Chen R., Zhong N., Li Sh. Abnormal pulmonary function in COVID-19 patients at time of hospital discharge. *Eur. Respir. J.*, 2020, no. 55, pp. 2001217. [https://doi.org/10.1183/13993003.01217-2020].
12. Monteiro R.A.A., de Oliveira E.P., Saldiva P.H.N. Histological-ultrasonographical correlation of pulmonary involvement in severe COVID 19. *Intens. Care Med.*, doi: 10.1007/s00134-020-06125-z.
13. Ngai J.C., Ko F.W., Ng S.S., To K.-W., Tong M., Hui D.S. The long-term impact of severe acute respiratory syndrome on pulmonary function, exercise capacity and health status. *Respirology*, 2010, no. 15, pp. 543-550.
14. Nouvenne A., Zani M.D., Milanese G., Parise A., Baciarello M., Bignami E.G., Odone A., Sverzellati N., Meschi T., Ticinesi A. Lung ultrasound in COVID-19 pneumonia: correlations with chest CT on hospital admission. *Respiration*, 2020, vol. 99, no. 7, pp. 617-624. doi:10.1159/000509223.
15. Park W.B., Jun K.I., Kim G., Choi J.Ph., Rhee J.Y., Cheon Sh., Lee Ch.H., Park J.S., Kim Y., Joh J.S., Chin B.S., Choe P.G., Bang J.H., Park S.W., Kim N.J., Lim D.G., Kim Y.S., Oh M.D., Shin H.Sh. Correlation between pneumonia severity and pulmonary complications in Middle East respiratory syndrome. *J. Korean. Med. Sci.*, 2018, no. 33, pp. e169.
16. Soldati G., Smargiassi A., Inchingolo R., Buonsenso D., Perrone T., Briganti D.F., Perlini S., Torri E., Mariani A., Mossolani E.E., Tursi F., Mento F., Demi L. Proposal for international standardization of the use of lung ultrasound for COVID-19 patients; a simple, quantitative, reproducible method. *Journal of ultrasound in medicine. Official Journal of the American Institute of Ultrasound in Medicine.* March 2020. doi: 10.1002/jum.15285.
17. Volpicelli G., Lamorte A., Villen T. What's new in lung ultrasound during the COVID 19 pandemic. *Intens. Care Med.*, 2020, no. 46, pp. 1445-1448. https://doi.org/10.1007/s00134-020-06048-9.
18. Wanger J., Clausen J.L., Coates A., Pedersen O.F., Brusasco V., Burgos F., Casaburi R., Crapo R., Enright P., van der Grinten C.P., Gustafsson P., Hankinson J., Jensen R., Johnson D., Macintyre N., McKay R., Miller M.R., Navajas D., Pellegrino R., Viegi G. Standardisation of the measurement of lung volumes. *Eur. Respir. J.*, 2005, vol. 26, no. 3, pp. 511-522. doi: 10.1183/09031936.05.00035005.
19. Wölfel R., Corman V.M., Guggemos W., Seilmaier M., Zange S., Müller M.A., Niemeyer D., Jones T.C., Vollmar P., Rothe C., Hoelscher M., Bleicker T., Brünink S., Schneider J., Ehmman R., Zwirgmaier K., Drosten C., Wendtner C. Virological assessment of hospitalized patients with COVID-2019. *Nature*, 2020, no. 581 (7809), pp. 465-469. doi: 10.1038/s41586-020-2196-x.
20. Xie L., Liu Y., Xiao Y., Tian Q., Fan B., Zhao H., Chen W. Follow-up study on pulmonary function and lung radiographic changes in rehabilitating severe acute respiratory syndrome patients after discharge. *Chest*, 2005, no. 127, pp. 2119-2124.
21. Xu Z., Shi L., Wang Y., Zhang J., Huang L., Zhang Ch., Liu Sh., Zhao P., Liu H., Zhu L., Tai Y., Bai Ch., Gao T., Song J., Xia P., Dong J., Zhao J., Wang F.-Sh.

Pathological findings of COVID-19 associated with acute respiratory distress syndrome // *Lancet Respir. Med.* - 2020. - № 8. - P. 420-422.

22. Zhou F, Yu T, Du R., Fan G., Liu Y., Liu Zh., Xiang J., Wang Y., Song B., Gu X., Guan L., Wei Y., Li H., Wu X., Xu J., Tu Sh., Zhang Y., Chen H., Cao B. Clinical course and risk factors for mortality of adult in patients with COVID-19 in Wuhan, China: a retrospective cohort study // *Lancet.* - 2020. - № 395. - P. 1054-1062.

Pathological findings of COVID-19 associated with acute respiratory distress syndrome. *Lancet Respir. Med.*, 2020, no. 8, pp. 420-422.

22. Zhou F, Yu T, Du R., Fan G., Liu Y., Liu Zh., Xiang J., Wang Y., Song B., Gu X., Guan L., Wei Y., Li H., Wu X., Xu J., Tu Sh., Zhang Y., Chen H., Cao B. Clinical course and risk factors for mortality of adult in patients with COVID-19 in Wuhan, China: a retrospective cohort study. *Lancet*, 2020, no. 395, pp. 1054-1062.

## ИНФОРМАЦИЯ ОБ АВТОРАХ:

ФГБУ «Научно-исследовательский институт пульмонологии» Федерального медико-биологического агентства России,  
115682, Москва, Ореховый б-р, д. 28.

**Неклюдова Галина Васильевна**

доктор медицинских наук, ведущий научный сотрудник лаборатории функциональных и ультразвуковых методов исследования.

E-mail: [Nekludova\\_gala@mail.ru](mailto:Nekludova_gala@mail.ru)

SPIN-код: 8956-9125

AuthorID: 394036

ORCID: <https://orcid.org/0000-0002-9509-0867>

**Черняк Александр Владимирович**

кандидат медицинских наук, заведующий лабораторией функциональных и ультразвуковых методов исследования.

E-mail: [achi2000@mail.ru](mailto:achi2000@mail.ru)

SPIN-код: 9328-6440

AuthorID: 687383

ORCID: <https://orcid.org/0000-0002-2001-5504>

**Царева Наталья Анатольевна**

кандидат медицинских наук, заведующая лабораторией интенсивной терапии и дыхательной недостаточности.

E-mail: [n\\_tsareva@mail.ru](mailto:n_tsareva@mail.ru)

SPIN-код: 7722-8596

AuthorID: 967612

ORCID: <https://orcid.org/0000-0001-9357-4924>

**Авдеев Сергей Николаевич**

доктор медицинских наук, профессор, член-корреспондент РАН, главный пульмонолог МЗ РФ, руководитель клинического отдела.

E-mail: [serg\\_avdeev@list.ru](mailto:serg_avdeev@list.ru)

SPIN-код: 1645-5524

AuthorID: 194984

ORCID: <https://orcid.org/0000-0002-5999-2150>

## INFORMATION ABOUT AUTHORS:

*Pulmonology Research Institute by the Federal Medical Biological Agency,*  
28, *Orekhovy Bld.,*  
*Moscow, 115682.*

**Galina V. Nekludova**

Doctor of Medical Sciences,  
Leading Researcher of Laboratory for Functional and Ultrasound Examination Methods.

Email: [Nekludova\\_gala@mail.ru](mailto:Nekludova_gala@mail.ru)

SPIN-code: 8956-9125

AuthorID: 394036

ORCID: <https://orcid.org/0000-0002-9509-0867>

**Aleksandr V. Chernyak**

Candidate of Medical Sciences, Head of Laboratory for Functional and Ultrasound Examination Methods.

Email: [achi2000@mail.ru](mailto:achi2000@mail.ru)

SPIN-code: 9328-6440

AuthorID: 687383

ORCID: <https://orcid.org/0000-0002-2001-5504>

**Natalya A. Tsareva**

Candidate of Medical Sciences, Head of Laboratory for Intensive Therapy and Respiratory Failure.

Email: [n\\_tsareva@mail.ru](mailto:n_tsareva@mail.ru)

SPIN-code: 7722-8596

AuthorID: 967612

ORCID: <https://orcid.org/0000-0001-9357-4924>

**Sergey N. Avdeev**

Doctor of Medical Sciences, Professor, Correspondent Member of the Russian Academy of Sciences, Chief Pulmonologist, Head of Clinical Department.

Email: [serg\\_avdeev@list.ru](mailto:serg_avdeev@list.ru)

SPIN-code: 1645-5524

AuthorID: 194984

ORCID: <https://orcid.org/0000-0002-5999-2150>

Поступила 8.10.2020

Submitted as of 8.10.2020