

Doenças infecciosas e não infecciosas nos peixes-boi do Brasil

Infectious and Non-Infectious Diseases in Manatees in Brazil

Fernanda Loffler Niemeyer Attademo^{1,2}, Radan Elvis Matias de Oliveira^{2,3,4},
Gláucia Pereira de Sousa¹ & Fábila de Oliveira Luna¹

ABSTRACT

Background: Antillean manatee (*Trichechus manatus*) and Amazonian manatee (*Trichechus inunguis*) are the two species of manatees that occur in Brazil, and both are endangered. Studies on manatee disease in Brazil were previously based mainly on Florida manatees. In recent years, these studies have increased in Brazil. Thus, the objective was to carry out a survey of the publications of infectious and non-infectious diseases in the two species of manatees that occur in the country, to assist in the identification of threats to the species and in the health assessment of manatees in the country.

Review: Regarding infectious and contagious diseases, parasites have affected both species of manatees in Brazil, such as *Pulmonicola cochleotrema* in wild *T. manatus*, *Toxoplasma gondii* in both species, and *Cryptosporidium* spp. also in both species, this being an important agent of zoonotic character. *Giardia* sp., another zoonotic parasite, has also been reported in both species of manatees in Brazil. Mycotic lesions caused by *B. hawaiiensis* have been described in calves of *T. manatus* in captivity. Meanwhile, *Candida* sp., *Trichosporon* sp., *Rhodotorula* sp., and *Cryptococcus* sp. have been identified in *T. inunguis*. Studies on viruses in manatees are still not widespread compared to other species; however, it has been verified that rotavirus is present in *T. manatus* in captivity. In studies carried out to identify bacteria in *T. manatus*, the following bacteria were isolated: *Arizona* sp., *Bacillus* sp., *Corynebacterium equi*, *Corynebacterium pseudodiphtheriticum*, *Corinebacterium* sp., *Edwasiella tarda*, *Enterobacter aerogenes*, *Enterobacter agglomerans*, *Enterobacter sakasaki*, *Escherichia coli*, *Leptospira* spp., *Proteus* sp., *Proteus vulgaris*, *Providencia rettgeri*, *Pseudomonas aeruginosa*, *Salmonella* spp., *Serratia marcescens*, *Staphylococcus* sp., *Staphylococcus aureus*, *Staphylococcus coagulase-negativa*, *Stenotrophomonas maltophilia*, *Streptococcus* sp., and *Streptococcus viridans*. Regarding noninfectious diseases, food-related diseases stand out, where gastrointestinal complications in manatees and obesity in animals in captivity are among the highest occurrences. Intestinal tympanism was reported in a *T. inunguis* calf, causing death of the animal. Pollution and contamination have also been a concern for the health of these animals. In studies carried out with *T. manatus* in Paraíba state, accumulation of heavy metals in the animals was verified, possibly originating from sugarcane farms in the region. The ingestion of garbage has also been one of the greatest threats to the health of manatees, where it was registered as a possible cause of death of *T. inunguis* in Amazonas state. Regarding congenital diseases, although rare in manatees, two calves of *T. manatus* in Ceará state have been described as having congenital malformations in the heart and brain, without a well-defined etiology. Trauma has been affecting both species; in Brazil, 17.3% of manatees reintroduced by 2018 showed evidence of collisions with vessels. Poaching of *T. inunguis* still occurs frequently, which has been greatly reduced for *T. manatus*.

Conclusion: Pathogens and other factors that affect manatees have a potential impact on both species. Some of the identified agents have a zoonotic potential and, therefore, are also public health issues. This survey demonstrates that the need for incentives for studies on health assessment and pathogens in these species, both in the wild and in captivity, should be encouraged.

Keywords: bacterial, fungal, aquatic mammals, Sirenia, viral.

Descritores: bacteriana, fúngica, mamíferos aquáticos, Sirenia, viral.

DOI: 10.22456/1679-9216.107571

Received: 4 September 2020

Accepted: 20 October 2020

Published: 22 November 2020

¹Instituto Chico Mendes de Conservação da Biodiversidade (ICMBio)/Centro Nacional de Pesquisa e Conservação de Mamíferos Aquáticos (CMA), Santos, SP, Brazil. ²Centro de Estudos e Monitoramento Ambiental (CEMAM), Areia Branca, RN, Brazil. ³Projeto Cetáceos da Costa Branca (PCCB), Universidade do Estado do Rio Grande do Norte (UERN), Mossoró, RN. ⁴Programa de Pós-Graduação em Ciência Animal (PPGCA), Universidade Federal Rural do Semi-Árido (UFERSA), Mossoró. CORRESPONDENCE: R.E.M. Oliveira [radan_elvis@hotmail.com]. PPGCA - UFERSA. Av. Francisco Mota n. 572. CEP 59625-900 Mossoró, RN, Brazil.

I. INTRODUÇÃO

II. DOENÇAS INFECTOCONTAGIOSAS

1. Parasitária
2. Fúngica
3. Viral
4. Bacteriana

III. DOENÇAS NÃO INFECCIOSAS

1. Doenças congênitas
2. Doenças de origem alimentar
3. Poluição e contaminação
4. Traumas

IV. CONCLUSÃO

I. INTRODUÇÃO

O Brasil possui duas espécies de sirênios, o peixe-boi das Antilhas (*Trichechus manatus*) e o peixe-boi-amazônico (*Trichechus inunguis*) [42,55]. As duas espécies de ocorrência no Brasil estão classificadas como ameaçadas de extinção, sendo o *T. manatus* como em perigo (EN) e o *T. inunguis* como vulnerável (VU) [39]. A baixa variabilidade genética, e as atividades antrópicas como caça e perda de habitat levaram ambas as espécies ao atual status de ameaça [6,33,40,42,55].

O cenário atual de conservação, associado às suas características biológicas, levanta a preocupação com o futuro desses animais no Brasil [10]. Dentre as ações de conservação para a espécie, vem sendo realizada a soltura na natureza, de peixes-bois que foram resgatados e reabilitados [42]. Esta atividade tem sido realizada com sucesso no Brasil, especialmente para a espécie marinha [45]. Para isso o estudo das doenças dos peixes-bois é importante para evitar a disseminação de patógenos dos animais de cativeiro aos animais em vida livre. Desta forma, as estratégias para minimizar as ameaças aos peixes-bois tornam-se essenciais para a garantia da biodiversidade do peixe-boi [13,48].

Anteriormente, os estudos sobre doenças de peixe-boi no Brasil eram baseados principalmente nos peixes-bois da Flórida. Desta forma, objetivou-se realizar um levantamento das doenças infecciosas e não infecciosas nas duas espécies de peixes-bois no Brasil, para auxiliar tanto na identificação das ameaças para as espécies, quanto na avaliação de saúde dos peixes-bois no país.

II. DOENÇAS INFECTOCONTAGIOSAS

1. Parasitária

As doenças parasitárias têm afetado as duas espécies de peixes-bois no Brasil (Tabela 1).

Mathews *et al.* [43] identificou a ocorrência de anticorpos Anti-*Toxoplasma gondii* em *T. inunguis*. Attademo *et al.* [5] identificou estes mesmos anticorpos em *T. manatus*, tanto em ambiente artificial quanto em ambiente natural. Ambos os estudos ocorreram por meio de sorologia e em nenhum foi relatado óbito ou comprometimentos clínicos por causa do agente. No entanto, durante necropsias de animais da espécie *T. manatus* de Porto Rico e da Flórida foram identificados casos de presença de cistos protozoários no cérebro e taquizoítos no fígado e linfonodo mesentérico caudal, além de processos inflamatórios ocasionados pelo parasito [25,56]. O levantamento realizado sugere que o *T. gondii* pode ser uma doença emergente para os peixes-bois no Brasil, mesmo não tendo sido ainda encontrada em achados de necropsia.

As duas espécies de peixes-bois foram descritas como acometidas pelo protozoário *Cryptosporidium* spp. em animais de diferentes instituições, sendo este um importante agente de caráter zoonótico [20,21]. A presença deste parasita, nas duas espécies, pode estar relacionada aos manejos das instituições, uma vez que podem infectar seres humanos e animais selvagens e domésticos [16,17,20]. A susceptibilidade dos peixes-bois à esta zoonose, foi descrita por Borges *et al.* [15] em *T. manatus* e funcionários envolvidos na manutenção destes animais em cativeiro. A possível fonte de contaminação dos funcionários e dos peixes-bois foi a água de consumo e abastecimento das piscinas destinadas aos animais [23].

A *Giardia* sp., outro protozoário de caráter zoonótico, já foi relatado nas duas espécies de peixes-bois no Brasil [20,21]. Além dos casos isolados de infecção, foi verificado um caso de infecção simultânea por *Giardia* sp. e *Cryptosporidium* spp. em *T. inunguis* [21]. A patogênese da *Giardia* sp. não é claramente entendida e os sintomas que incluem diarreia aguda ou crônica, desidratação, dor abdominal e perda de peso são altamente variáveis [60]. Borges *et al.* [20], relataram que a infecção por *Giardia* sp. em animais selvagens foi maior do que em animais de cativeiro. A poluição ambiental com fezes de animais domésticos e humanos é uma via reconhecida para exposição e infecção da vida selvagem por parasitas zoonóticos [30].

O *Pulmonicola cochleotrema* é um parasita platelminto pertencente à família *Opisthotrematidae*

que pode atingir o sistema respiratório dos peixes-bois, levando-os a apresentar rinite crônica, doença de edema pulmonar, pneumonia ou evoluir ao óbito [12]. No Brasil, até recentemente, este parasita não havia sido descrito em peixes-bois, mas foram identificados em *T. manatus* de vida livre no Ceará [27] e posteriormente em Sergipe [19].

2. Fúngica

As doenças fúngicas têm sido relatadas nas duas espécies de peixes-bois no Brasil (Tabela 2). Lesões micóticas causadas por *Bipolaris hawaiiensis* foram descritos em filhote de *T. manatus* em cativeiro no Ceará [51]. As lesões foram observadas após a muda de pele natural dos filhotes, sendo realizado o diagnóstico laboratorial e em seguida o tratamento com itraconazol. Este foi o único relato encontrado deste patógeno em peixes-bois.

Em estudo conduzido por Sidrim *et al.* [52] sobre as leveduras da microbiota das cavidades naturais (oral, nasal, genital e retal) em peixes-bois de ambas as espécies verificaram que a cavidade oral foi o local de maior isolamento de leveduras. No *T. inunguis* foram identificadas *Candida* sp., *Trichosporon* sp., *Rhodotorula* sp. e *Cryptococcus* sp. Para o *T. manatus*, as espécies isoladas foram *Candida* sp., *Trichosporon* sp. e *Rhodotorula* sp. Para as duas espécies, *Candida albicans* foi a de maior ocorrência. Sidrim *et al.* [50], analisaram a resistência antifúngica das *Candida* sp. isoladas no estudo anterior e os possíveis impactos desta levedura para a saúde dos peixes-bois. Neste estudo, os autores verificaram uma grande resistência dos fungos aos medicamentos comumente utilizados na medicina veterinária, destacando a preocupação quando eliminados na natureza.

Tabela 1. Agentes parasitários relatados em peixes-bois do Brasil.

Agentes Parasitários	Espécies acometidas		Estados	Referências
	<i>T. manatus</i>	<i>T. inunguis</i>		
Protozoários				
<i>Cryptosporidium</i> spp.	Sim	Sim	AM, AP, CE, PA, PB, SE	[20,21]
<i>Giardia</i> sp.	Sim	Sim	AM, AP, CE, PA, PB, SE	[20,21]
<i>Toxoplasma gondii</i>	Sim	Sim	AL, AM, PE	[5,43]
Platelminto				
<i>Pulmonicola cochleotrema</i>	Sim	Não	CE, RN, SE	[19,27]

Pernambuco (PE); Alagoas (AL); Amazonas (AM); Ceará (CE); Sergipe (SE); Rio Grande do Norte (RN); Pará (PA); Paraíba (PB) e Amapá (AP).

Tabela 2. Agentes fúngicos relatados em peixes-bois do Brasil.

Agentes Fúngicos	Espécies Acometidas		Estados	Referências
	<i>T. manatus</i>	<i>T. inunguis</i>		
<i>Bipolaris hawaiiensis</i>	Sim	Não	RN	[51]
<i>Candida albicans</i>	Sim	Sim	AM, PE, CE	[52]
<i>Candida</i> sp.	Sim	Sim	AM, PE, CE	[52]
<i>Cryptococcus</i> sp.	Não	Sim	AM, PE, CE	[52]
<i>Rhodotorula</i> sp.	Sim	Sim	AM, PE, CE	[52]
<i>Trichosporon</i> sp.	Sim	Sim	AM, PE, CE	[52]

Pernambuco (PE); Amazonas (AM); Ceará (CE); Rio Grande do Norte (RN).

3. Viral

Os estudos sobre as viroses em peixes-bois ainda estão pouco difundidos em comparação com as demais espécies. Em uma tentativa de detecção da infecção de rotavírus e coronavírus em *T. manatus* em cativeiro, não foram evidenciados peixes-bois com a presença de coronavírus, entretanto 55,5% (10/18)

dos peixes-bois analisados foram verificados com a presença do rotavírus [7]. A presença destes vírus, tem um caráter zoonótico e podem apresentar-se de forma assintomática, e em alguns casos fatal para os animais, principalmente filhotes. Este foi o único estudo encontrado até o momento com pesquisa de coronavírus e rotavírus em peixes-bois. A ausência de

estudos, pode estar ocasionando uma subnotificação da presença destes vírus nas populações de peixes-bois, de ambas as espécies.

As herpevíroses e papilomatoses têm sido descritas em *T. manatus* na Flórida, incluindo lesões em língua e na mucosa genital, tendo o desenvolvimento das doenças, muitas vezes relacionadas ao estresse [26,31,34]. No Brasil, estes patógenos ainda não foram descritos para nenhuma das espécies de peixes-bois. Entretanto, optou-se por mencionar estes vírus, pois podem estar circulantes nas populações, mas estar ocorrendo uma subnotificação em função da ausência de estudos relacionados a estes agentes.

4. Bacteriana

Os agentes bacterianos têm sido relatados nas duas espécies de peixes-bois no Brasil, e na grande maioria são considerados potencialmente patogênicos (Tabela 3). Em estudos do trato respiratório de *T. manatus*, Vergara-Parente *et al.* [62] e Attademo [7] isolaram predominantemente as seguintes bactérias: *Arizona* sp., *Bacillus* sp., *Corynebacterium equi*, *Corynebacterium pseudodiphtheriticum*, *Corinebacterium* sp., *Edwasiella tarda*, *Enterobacter aerogenes*, *Enterobacter agglomerans*, *Enterobacter sakasaki*, *Escherichia coli*, *Proteus* sp., *Proteus vulgaris*, *Providencia rettgeri*, *Pseudomonas aeruginosa*, *Serratia marcescens*, *Staphylococcus* sp., *Staphylococcus aureus*, *Staphylococcus coagulase-negativa*, *Stenotrophomonas maltophilia*, *Streptococcus* sp. e *Streptococcus viridans*. Na pesquisa de Vergara-Parente *et al.* [62] foram colhidas amostras somente de animais sadios, não tendo sido verificado sinais clínicos associados aos agentes. Nos estudos de Attademo [7], foram verificados quadros de secreção nasal e o caso de um óbito por piotórax, no qual foram isolados do animal *Arizona* sp., *E. aerogenes*, *E. coli*, *Proteus* sp. e *P. vulgaris*.

Os abscessos vêm ocorrendo frequentemente em *T. manatus* (Figura 1). Nos animais estudados por Attademo [7] a bactéria de maior ocorrência nestas lesões foi *Staphylococcus* sp., especialmente em uma fêmea adulta que apresentou recidiva de abscessos sem causa definida por cerca de seis anos.

A *Salmonella* spp. ocorre em diversas espécies animais, sendo uma das mais importantes bactérias com risco zoonótico, geralmente tendo como característica possuir grande resistência aos antibióticos [28,38]. Vergara *et al.* [63] sugeriram que em um exemplar filhote de *T. manatus* veio

à óbito por salmonelose como *causa mortis*. Nas amostras provenientes de *T. inunguis* mantidos em cativeiro no estado do Amazonas, foram identificadas 11 cepas de *Salmonella* spp. em 20% (5/25) dos animais pesquisados com a realização de isolamento bacteriológico e confirmação bioquímica [46]. A confirmação de positividade destes animais, ocorreu por meio da técnica de Reação em Cadeia da Polimerase (PCR) das cepas isoladas, na qual três peixes-bois foram confirmados [47]. Estes achados, demonstram a susceptibilidade dos peixes-bois a esta bactéria e sugerem a necessidade de avaliação periódica do plantel dos animais, com ou sem sintomatologia clínica.

Nos estudos com hemocultura bacteriana (aeróbica e anaeróbica) de *T. manatus*, foram verificadas as seguintes bactérias *Aeromonas caviae*, *Aeromonas hydrophila*, *Aeromonas* sp., *Escherichia coli*, *Leclercia adecarboxylata*, *Pantoea agglomerans*, *Pseudomonas aeruginosa*, *Pseudomonas stutzeri*, *Pseudomonas* sp., *Sphingomonas paucimobilis*, *Staphylococcus* sp., *Staphylococcus epidermidis* e *Vibrio fluvialis* [54]. De acordo com o mesmo autor, todos os animais analisados apresentavam alterações clínicas evidentes, como anorexia, letargia e abscessos.

Reisfeld *et al.* [49], descreveram lesões com difícil cicatrização em *T. inunguis*, após longo tratamento antisséptico, antifúngico, anti-inflamatório e com antibiótico. De acordo com os autores, após análise microbiológica foram isolados *Mycobacterium fortuitum* e *Mycobacterium abscessus* da lesão, destacando a importância de diagnósticos precisos antes de preconizar tratamentos com antibióticos, evitando assim, a resistência destes medicamentos.

No Brasil, de 74 *T. inunguis* analisados pela microtécnica de soroaglutinação para leptospirose (SAM) para a tentativa de isolamento de *Leptospira* spp., 23 animais (31,1%) apresentaram anticorpos anti-*Leptospira* spp. [43]. Utilizando a mesma metodologia de análise, Attademo [7] identificou a ocorrência de anticorpos de cinco *T. manatus* (8,8%), de 57 animais analisados. Nos dois estudos, eram animais em cativeiros e não foram relatados sinais clínicos relacionados à leptospirose.

Para a soltura dos peixes-bois na natureza, entre os critérios a serem avaliados é a presença da bactéria *Brucella* sp. Esta bactéria já foi descrita em *Stenella clymene* na região nordeste do país, área de

ocorrência dos *T. manatus* [8], mas ainda não ocorreu a confirmação da bactéria em nenhuma das espécies de sirênios no Brasil.

Com relação a resistência à antibióticos e antifúngicos, os peixes-bois têm apresentado grande resistência a estes medicamentos, sendo de grande

preocupação, principalmente aos animais que serão liberados na natureza [7,50]. O conhecimento farmacológico em peixes-bois requer longos estudos, mas a escolha do fármaco a ser aplicada deve sempre preceder de análises laboratoriais que direcionem o medicamento mais adequado [7].

Tabela 3. Agentes bacterianos relatados em peixes-bois do Brasil.

Agentes Bacterianos	Espécies Acometidas		Estados	Referências
	<i>T. manatus</i>	<i>T. inunguis</i>		
<i>Aeromonas caviae</i>	Sim	Não	AL	[54]
<i>Aeromonas hydrophila</i>	Sim	Não	AL	[54]
<i>Aeromonas</i> sp.	Sim	Não	PE	[54]
<i>Arizona</i> sp.	Sim	Não	PE, AL	[7]
<i>Bacillus</i> sp.	Sim	Não	PE, AL	[7,62]
<i>Citrobacter</i> sp.	Sim	Não	PE	[7,62]
<i>Corynebacterium equi</i>	Sim	Não	PE	[62]
<i>Corynebacterium pseudodiphtheriticum</i>	Sim	Não	PE	[62]
<i>Corinebacterium</i> sp.	Sim	Não	PE, AL	[7]
<i>Edwasiella tarda</i>	Sim	Não	PE, AL	[7]
<i>Enterobacter aerogenes</i>	Sim	Não	PE, AL	[7]
<i>Enterobacter agglomerans</i>	Sim	Não	PE, AL	[7,62]
<i>Enterobacter sakasaki</i>	Sim	Não	PE, AL	[7,62]
<i>Enterobacter</i> sp.	Sim	Não	PE	[7,62]
<i>Escherichia coli</i>	Sim	Não	PE, AL	[7,54,62]
<i>Klebsiella oxytoca</i>	Sim	Não	PE	[62]
<i>Klebsiella</i> sp.	Sim	Não	PE, AL	[7]
<i>Leclercia adecarboxylata</i>	Sim	Não	PE	[54]
<i>Leptospira</i> spp.	Sim	Sim	AM, PE	[7,43]
<i>Mycobacterium abscessus</i>	Não	Sim	SP	[49]
<i>Mycobacterium fortuitum</i>	Não	Sim	SP	[49]
<i>Pantoea agglomerans</i>	Sim	Não	PE	[54]
<i>Proteus mirabilis</i>	Sim	Não	PE	[62]
<i>Proteus</i> sp.	Sim	Não	PE, AL	[7]
<i>Proteus vulgaris</i>	Sim	Não	PE, AL	[7]
<i>Providencia rettgeri</i>	Sim	Não	PE	[62]
<i>Providencia</i> sp.	Sim	Não	PE, AL	[7]
<i>Pseudomonas aeruginosa</i>	Sim	Não	PE	[54,62]
<i>Pseudomonas</i> sp.	Sim	Não	PE, AL	[7,54]
<i>Pseudomonas stutzeri</i>	Sim	Não	PE	[54]
<i>Salmonella</i> spp.	Sim	Sim	CE, AM	[46,63]
<i>Serratia marcescens</i>	Sim	Não	PE	[62]
<i>Sphingomonas paucimobilis</i>	Sim	Não	PE	[54]
<i>Staphylococcus aureus</i>	Sim	Não	PE, PB	[62]
<i>Staphylococcus coagulase-negativa</i>	Sim	Não	PB	[54,62]
<i>Staphylococcus epidermidis</i>	Sim	Não	PE	[54]
<i>Staphylococcus</i> sp.	Sim	Não	PE, PB, AL	[7,54,62]
<i>Stenotrophomonas maltophilia</i>	Sim	Não	PE	[62]
<i>Streptococcus</i> sp.	Sim	Não	PB, PE, AL	[7,62]
<i>Streptococcus viridans</i>	Sim	Não	PB	[62]
<i>Vibrio fluvialis</i>	Sim	Não	AL	[54]

Pernambuco (PE); Alagoas (AL); Amazonas (AM); Ceará (CE); Paraíba (PB); São Paulo (SP).

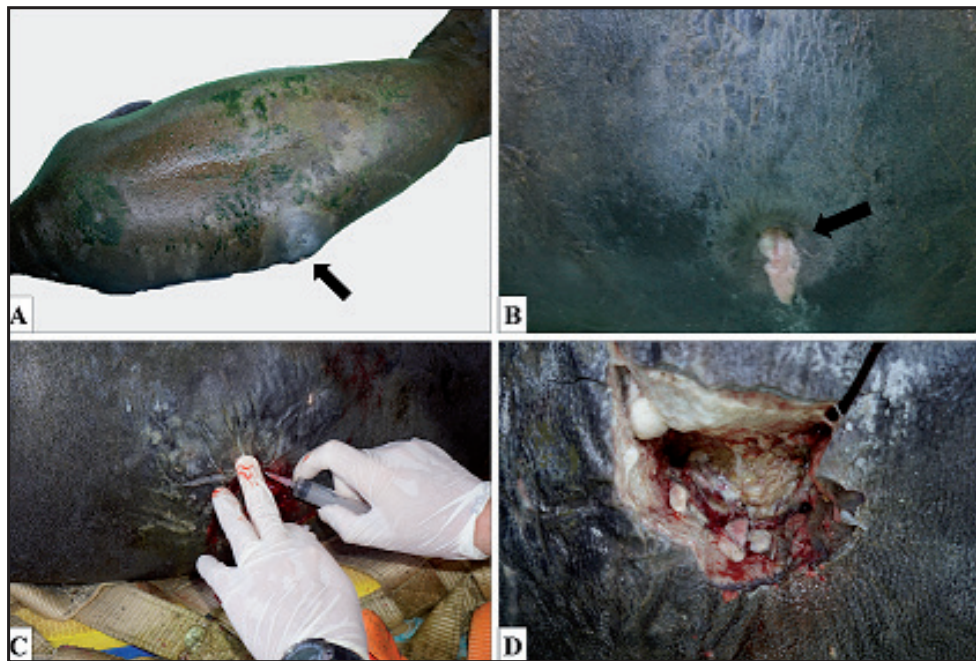


Figura 1. Abscesso em peixe-boi-marinho (*Trichechus manatus*), fêmea, adulta, Ilha de Itamaracá, Pernambuco, Brasil [7]. A & B- Abscesso fistulado localizado na região abdominal na antímero esquerda (seta). C & D- Procedimento cirúrgico para remoção do abscesso. Fonte: Attademo [4].

III. DOENÇAS NÃO INFECCIOSAS

1. Doenças congênitas

A malformação congênita é rara em peixe-boi, entretanto em dois exemplares de filhotes de *T. manatus* no estado do Ceará estas alterações foram descritas, sem uma etiologia bem definida [29]. De acordo com o mesmo autor, os peixes-bois examinados apresentaram malformação no coração e no cérebro, podendo estar relacionado com a depressão endogâmica, causada pelo alto grau de parentesco entre os animais da população, com geração de animais consanguíneos ou fatores relacionados. Antes deste registro, não haviam sido relatados problemas semelhantes no Brasil, sendo necessária atenção a estes achados. A soltura de exemplares nestas regiões, por exemplo, caso comprovadas o aumento de casos de doenças congênitas relacionadas à endogamia, devem ser avaliadas com cautela ou identificadas outras estratégias de soltura.

2. Doenças de origem alimentar

As complicações gastrointestinais estão entre as maiores ocorrências de doenças em peixes-bois [24]. No encalhe, muitos filhotes costumam ser resgatados com grau de desidratação elevado, estado nutricional ruim, diarreias e constipações [64]. A etiologia destas

doenças podem ser contaminação de alimentos, falta de adaptação da dieta alimentar, processos infecciosos, entre inúmeras outras causas [7,23,35,63]. Casos já descritos acima, como de identificação de *Salmonella* sp., rotavírus e *Cryptosporidium* sp., podem ocorrer por alimentos ou água contaminadas por estes agentes.

O timpanismo intestinal foi relatado em filhote de *T. inunguis* evoluindo ao óbito do peixe-boi. Nos achados de necropsia foi verificado hepatomegalia, pneumatose intestinal no ceco e cólon, necroses multifocais e hemorrágicas, confirmados microscopicamente com colite piogranulomatosa e necrohemorrágica com células gigantes multinucleadas [35]. De acordo com o autor, a possível etiologia da doença foi uma intolerância à dieta artificial, causando uma infecção secundária e, conseqüentemente, a enterotoxemia resultou na morte do filhote. Estes casos, destacam a importância de elaboração de dietas individualizadas aos peixes-bois em cativeiro, além de um rigoroso controle higiênico-sanitário no preparo dos alimentos.

Em vida livre, os peixes-bois possuem acesso a uma grande variedade de itens alimentares. Guterres-Pazin *et al.* [36] relatou 49 espécies de plantas ingeridas pelo *T. inunguis*. Para o *T. manatus*, cerca de 54 itens alimentares foram descritos por meio de

análise de amostras fecais e conteúdos estomacais [1,18,44,58]. Os trabalhos sobre toxicidade destas plantas e o efeito para os peixes-bois são raros, tendo sido descritas nove plantas com poder de toxicidade para o *T. inunguis* [37].

Bezerra *et al.* [14], descreveram que em fêmeas de *T. manatus*, mantidas em cativeiro de reabilitação, apresentaram obesidade. Tendo em vista que os machos da mesma instituição, que receberam iguais proporções de consumo de energia nos alimentos (alfaces misturadas com vegetais crus e frutas) e tempo similar de estresse de muito tempo em cativeiro, não apresentaram aumento de peso excessivo e que todas as fêmeas que estiveram obesas, haviam passado por prenhez em anos anteriores, possivelmente o aumento do peso pode ter sido intensificado por alterações hormonais, associados aos fatores alimentares e de estresse, já citados.

3. Poluição e contaminação

Um grave acidente de derramamento de óleo ocorrido em 2019 no Brasil, afetou grandes parte das áreas de ocorrência do *T. manatus* e, nesta ocasião, foi registrado o encalhe de um peixe-boi em decorrência

deste acidente [57]. Entretanto, não foram descritos os achados clínicos deste animal.

Em estudos realizados com *T. manatus* no estado da Paraíba, foi verificado a presença de metais pesados acumulados nos animais, possivelmente de origem das fazendas de cana-de açúcar na região [3]. Nestes estudos não foram descritos óbitos dos animais associados aos achados de metais pesados, mas as concentrações sanguíneas de Al, Pb, Cd, Sn foram maiores do que as encontradas no sangue de animais da mesma espécie na Flórida, EUA [3,59]. Maiores estudos sobre o impacto destes metais pesados nos peixes-bois e suas origens, são necessários para avaliar o real impacto para os animais.

A ingestão de lixo também tem sido uma grande ameaça registrada à saúde dos peixes-bois no Brasil. A ingestão de lixo, foi registrado como possível causa morte de *T. inunguis* no estado Amazonas [53]. Enquanto que os *T. manatus* reintroduzidos no estado da Paraíba, foram verificadas a debilidade clínica e a morte por ingestão de lixo (Figura 2). Os exemplares da espécie marinha, haviam sido liberados na natureza para contribuir com a conservação da espécie, mas foram impedidos de manter o reforço, uma vez que vieram à óbito [4].




Figura 2. Morte de peixe-boi-marinho (*Trichechus manatus*), macho, adulto, Rio Tinto, Paraíba, Brasil, por ingestão de lixo [4]. A- Presença de lixo no conteúdo estomacal. B- Sacola plástica removida do conteúdo estomacal. C- Fios de plástico removido do conteúdo estomacal. Fonte: Attademo [5].

Os peixes-bois utilizam a vocalização para comunicação e para isso possuem diferentes repertórios vocais diferenciados de acordo com a idade e o sexo [61]. Estes resultados sugerem que a poluição sonora pode causar impacto para a espécie, alterando o comportamento ou comunicação dos indivíduos.

4. Traumas

Na Flórida, o choque com embarcações está entre as maiores causas de acidentes e morte de *T. manatus* [11]. No Brasil, 17,3% dos peixes-bois reintroduzidos até 2018, haviam apresentado evidências de colisões com embarcações, sendo que em dois destes,

os atropelamentos aconteceram em mais de uma ocasião [22,32]. Estes registros são de grande importância, pois quando não levam ao óbito, os peixes-bois podem apresentar graves ferimentos e até mesmo perda de membros, levando a uma debilidade física que pode comprometer a saúde do animal.

A caça, conforme já mencionado, apesar de ainda ocorrer com o *T. inunguis*, deixou de ser uma ocorrência para o *T. manatus* da região nordeste do Brasil, havendo ocasionalmente no litoral Norte do país [41]. Entretanto, a interação humana continua sendo um grande problema, podendo levar o peixe-boi ao óbito. Os *T. manatus*, após a soltura, costumam ter um comportamento de grande interação humana, principalmente com pequenos barcos de pesca. Nestas ocasiões, vem sendo registrados lesões com

instrumentos de corte tipo foice ou facão e até mesmo tiro com arma de fogo, ocasionando necessidade de resgate do animal para tratamento ou óbito (Figura 3) [9,32].

A fratura completa oblíqua em correspondência ao terço medioproximal da diáfase do osso rádio esquerdo, foi relatada em um filhote de *T. inunguis* no Pará [2]. De acordo com os autores, a fratura de causa não identificada, ocorreu antes do encalhe, levando-a a restrição de movimentos e dor. No exame radiográfico realizado foi verificada perda do eixo ósseo e sobreposição dos fragmentos, com irregularidade óssea e sugestiva de fratura recente. Possivelmente, a fratura foi relacionada a causa do encalhe, mas não há indícios para se afirmar que tenha sido ocasionada por fatores antropogênicos.

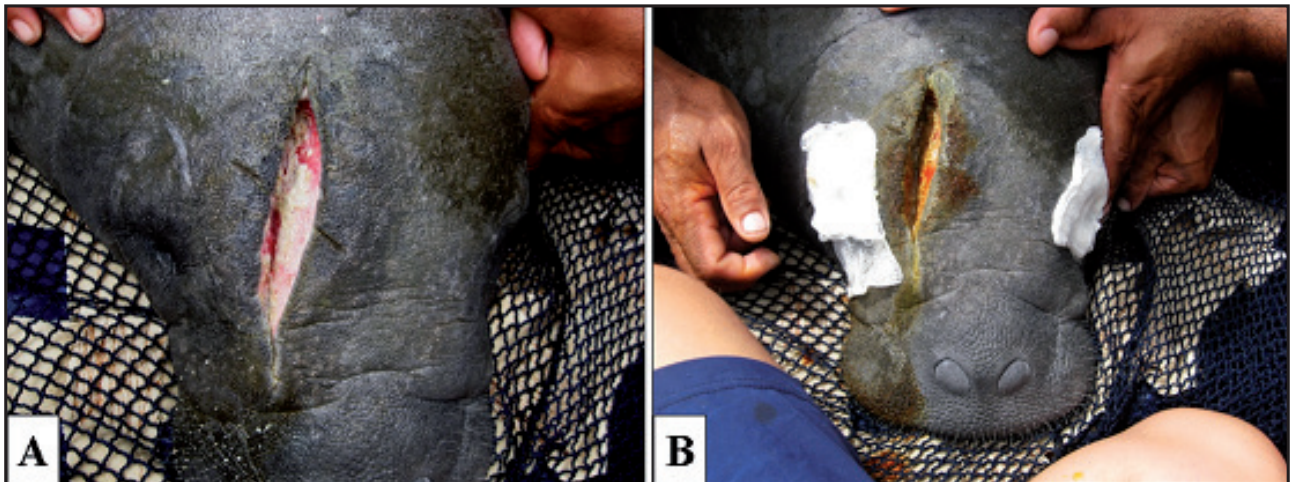


Figura 3. Lesão por objeto cortante na cabeça de peixe-boi-marinho (*Trichechus manatus*), fêmea, juvenil, rio Tinto, Paraíba, Brasil [32]. A- Ferida incisiva na região frontal da cabeça. B- Limpeza e tratamento da ferida. Fonte: Acervo ICMBio/CMA [39].

IV. CONCLUSÃO

Demonstramos o potencial de patógenos afetarem os peixes-bois do Brasil, podendo levar risco as espécies, caso medidas públicas e ações de conservação não forem mantidas. Alguns dos agentes identificados, tem caráter zoonótico e, portanto, são também questões de saúde pública. Além disso, sempre deve ser preconizado um rigoroso controle de sanidade e higienização, tanto no resgate quanto na reabilitação destes animais. As ameaças de causas antrópicas também vêm interferindo na saúde dos peixes-bois, sendo necessária adoção de medidas para a redução destes impactos. Esta pes-

quisa fornece dados para comparação futura sobre a saúde dos peixes-bois em vida livre e em cativeiro, contribuindo no entendimento de questões de longo prazo. O presente estudo não esgota todas as possíveis doenças e agentes patológicos circulantes nos peixes-bois do Brasil. Os estudos de medicina da conservação dos peixes-bois no Brasil, um maior levantamento da saúde e patógenos que acometem estas espécies, tanto em vida livre como em cativeiro devem ser incentivados.

Declaration of interest. The authors report no conflicts of interest. The authors alone are responsible for the content and writing of paper.

REFERENCES

- 1 Amaral C.B. 2019. Angiospermas marinhas em locais de forragem do peixe-boi marinho *Trichechus manatus* (Linnaeus, 1758). 81f. Recife, PE. Dissertação (Mestrado em botânica) - Programa de Pós-Graduação em Botânica, Universidade Federal Rural de Pernambuco.
- 2 Andrade M.C.M, Lacreta Junior A.C.C., Legatzki K., Trinta A.F. & Costa E.M. 2011. Tratamento de fratura de rádio em peixe-boi-da-amazônia (*Trichechus inunguis*) – Relato de caso. *Revista Clínica Veterinária*. 16(92): 98-102.
- 3 Anzolin D.G., Sarkis J.E.S., Diaz E., Soares D.G., Serrano I.L., Borges J.C.G., Souto A.S., Taniguchi S., Montone R.C., Bairy A.C.D. & Carvalho P.S.M. 2012. Contaminant concentrations, biochemical and hematological biomarkers in blood of West Indian manatees *Trichechus manatus* from Brazil. *Marine Pollution Bulletin*. 64(7): 1402-1408.
- 4 Attademo F.L.N., Balensiefer D.C., Freire A.C.B., Souza G.P., Cunha F.A.G.C. & Luna F.O. 2015. Debris ingestion by the Antillean Manatee (*Trichechus manatus manatus*). *Marine Pollution Bulletin*. 101(1): 284-287.
- 5 Attademo F.L.N., Ribeiro V.O., Soares H.S., Luna F.O., Souza G.P., Freire A.C.B., Gennari S.M., Alves L.C., Marvulo M.F.V. & Dubey J.P. 2016. Seroprevalence of *Toxoplasma gondii* in captive Antillean manatee (*Trichechus manatus manatus*) in Brazil. *Journal of Zoo and Wildlife Medicine*. 47(2): 423-426.
- 6 Attademo F.L.N., Nascimento J.L.X., Sousa G.P, Borges J.C.G., Vergara-Parente J.E., Alencar A.E.B., Foppel E.F., Freire A.C.B., Oliveira R.E.M., Lima R.P. & Luna F.O. 2020. Ocorrências de mamíferos aquáticos no estado de Pernambuco, Brasil. *Arquivos Ciências do Mar*. 53(1): 1-19.
- 7 Attademo F.L.N. 2014. Investigação epidemiológica de doenças infecciosas em peixe-boi marinho (*Trichechus manatus*) mantidos em cativeiro no Brasil. 140f. Tese (Doutorado em Ciência Veterinária) - Programa de Pós-Graduação em Ciências Veterinárias Faculdade de Medicina Veterinária, Universidade Federal Rural de Pernambuco.
- 8 Attademo F.L.N., Silva J.C.R., Luna F.O., Ikeda J., Foppel E.F.C., Sousa G.P., Freire A.C.B., Soares R.M., Fanta T., Batinga M.C.A. & Keid L.B. 2017. Retrospective Survey for Pathogens in Stranded Marine Mammals in North-eastern Brazil: *Brucella* spp. infection in a *Clymene Dolphin* (*Stenella clymene*). *Journal of Wildlife Diseases*. 54(1): 151-155.
- 9 Attademo F.L.N., Silva M.L.G.S., Bezerra T.C.S., Cunha F.A.G.C, Silva E.J., Costa A.F. & Normande I.C. 2017. Intentional death of manatee (*Trichechus manatus manatus*) in Brazil: case report. In: *VIII Encontro Nacional sobre Conservação e Pesquisa de Mamíferos Aquáticos* (Natal, Brasil). p.44.
- 10 Balensiefer D.C., Attademo F.L.N., Souza G.P., Freire A.C.B., Cunha F.A.G.C., Alencar A.E.B., Silva F.J.L. & Luna F.O. 2017. Three Decades of Antillean Manatee (*Trichechus manatus manatus*) Stranding Along the Brazilian Coast. *Tropical Conservation Science*. 10(1): 1-9.
- 11 Ball R.L., Malmi M. & Zgibor J. 2020. Trends of the Florida manatee (*Trichechus manatus latirostris*) rehabilitation admissions 1991-2017. *Plos One*. 15(7): e0223207.
- 12 Beck C. & Forrester D.J. 1988. Helminths of the Florida manatee, *Trichechus manatus latirostris*, with a discussion and summary of the parasites of Sirenians. *Journal of Parasitology*. 74(4): 628-637.
- 13 Bezerra A.R., Salmito-Vanderley C.S.B., Bersano P.R.O., Carvalho V.L., Meirelles A.C.O., Attademo F.L.N., Luna F.O. & Silva L.D.M. 2018. Histological characterization of reproductive tract and fetal annexes of the West Indian Manatee (*Trichechus manatus*) from Brazil. *Pesquisa Veterinária Brasileira*. 38(11): 2166-2174.
- 14 Bezerra T.C.S., Luna F.O., Attademo F.L.N., Souza G.P., Barbieri L.S. & Silva M.L.G.S. 2016. Obesidade em peixe-boi marinho (*Trichechus manatus manatus*) em cativeiro - Relato de caso. In: *I simpósio Potiguar de Animais Silvestres - I SIMPPAS* (Macaíba, Brasil).
- 15 Borges J.C.G., Alves L.C., Faustino M.A.G. & Lima A.M.A. 2007. Ocorrência de *Cryptosporidium* spp. em peixes-boi marinhos (*Trichechus manatus*) e funcionários envolvidos no manejo da espécie. *Estudos de biologia*. 66(66): 33-41.
- 16 Borges J.C.G., Alves L.C., Faustino M.A.G. & Marmontel M. 2011. Occurrence of *Cryptosporidium* spp. in Antillean manatees (*Trichechus manatus*) and Amazonian manatees (*Trichechus inunguis*) from Brazil. *Journal of Zoo and Wildlife Medicine*. 42(4): 593-596.
- 17 Borges J.C.G., Alves L.C., Vergara-Parente J.E., Faustino M.A.G, Machado E.L.C. 2009. Ocorrência de infecção *Cryptosporidium* spp. em peixe-boi marinho (*Trichechus manatus*). *Revista Brasileira de Parasitologia Veterinária*. 18(1): 60-61.
- 18 Borges J.C.G., Araújo P.G., Anzolin D.G. & Miranda G.E.C. 2008. Identificação de itens alimentares constituintes da dieta dos peixes-boi marinhos (*Trichechus manatus*) na região nordeste do Brasil. *Biotemas*. 21(2): 77-81.

- 19 **Borges J.C.G., Jung L.M., Carvalho V.L., Moreira A.L.O., Attademo F.L.N., Ramos R.A.N. & Alves L.C. 2017.** *Pulmonicola cochleotrema* (Digenea: Opisthotrematidae) in Antillean manatees (*Trichechus manatus manatus*) from the North-eastern region of Brazil. *Journal of the Marine Biological Association of the United Kingdom*. 97(8): 1581-1584.
- 20 **Borges J.C.G., Lima D.S., Silva E.M., Moreira A.L.O., Marmontel M., Carvalho V.L., Amaral R.S., Lazzarini S.M. & Alves L.C. 2017.** *Cryptosporidium* spp. and *Giardia* sp. in aquatic mammals in northern and northeastern Brazil. *Diseases of Aquatic Organisms*. 126(1): 25-31.
- 21 **Borges J.C.G., Lima S.S., Carvalho V.L., Marmontel M., Amaral R.S., Lazzarini S.M., Lima V.F.S. & Alves L.C. 2018.** Evaluation of Parasitological and Immunological Techniques in the Diagnosis of *Cryptosporidium* and *Giardia* in Aquatic Mammals. *Journal of Veterinary Medicine and Research*. 5(4): 1133-1136.
- 22 **Borges J.C.G., Rebelo V.A., Santos S.S., Attademo F.L.N., Normande I.C., Veloso M.G.V., Marmontel M. & Vergara-Parente J.E. 2018.** Colisões ocasionadas por embarcações motorizadas em peixes-bois marinhos (*Trichechus manatus*) no Brasil. In: *XII Congreso de la Sociedad Latinoamericana de Especialistas en Mamíferos Acuáticos – RT 18* (Lima, Peru). p.88.
- 23 **Borges J.C.G., Alves L.C; Faustino M.A.G., Gomes J.K.N. & Lima R.P. 2007.** Ocorrência de oocistos de *Cryptosporidium* spp. na água destinada a manutenção dos peixes-boi marinhos (*Trichechus manatus*) em cativeiro. *Biotemas (UFSC)*. 20(3): 67-74.
- 24 **Bossart G.D. 2001.** Manatees. In: Dierauf L. & Gulland F. (Eds). *Marine Mammal Medicine*. Boca Raton: CRC Press., pp.939-960.
- 25 **Bossart G.D., Mignucci-Giannoni A.A., Rivera-Guzman A.L., Jimenez-Marrero N.M., Camus A.C., Bonde R.K., Dubey J.P. & Reif J.S. 2012.** Disseminated toxoplasmosis in Antillean manatees *Trichechus manatus manatus* from Puerto Rico. *Diseases of Aquatic Organisms*. 101(2): 139-144.
- 26 **Bossart G.D., Ewing R., Lowe M., Sweat M., Decker S., Walsh C., Ghim S. & Jenson A.B. 2002.** Viral papillomatosis in Florida manatees (*Trichechus manatus latirostris*). *Experimental and Molecular Pathology*. 72(1): 37-48.
- 27 **Carvalho V.L., Meirelles A.C.O., Motta M.R.A., Maia D.C.B.S.C., Campello M.V.M. & Bevilaqua C.M.L. 2009.** Occurrence of *Pulmonicola cochleotrema* (syn. *Cochleotrema cochleotrema*) (Digenea: Opisthotrematidae) in Antillean manatees (*Trichechus manatus manatus*) in Brazil. *Latin American Journal of Aquatic Mammals*. 7(1-2): 47-52.
- 28 **Carvalho V.M. 2007.** Colibacilose e salmonelose. In: Cubas, Z.S., Silva J.C.R. & Catão-Dias J.L. (Eds). *Tratado de Animais Selvagens: Medicina Veterinária*. São Paulo: Roca, pp.742-750.
- 29 **Carvalho V.L., Groch K.R., Catão-Dias J.L., Meirelles A.C.O., Silva C.P.N., Monteiro A.N.B. & Diaz-Delgado J. 2019.** Cerebral and cardiac congenital malformations in neonatal West Indian manatees (*Trichechus manatus*). *Journal of Comparative Pathology*. 166(1): 29-34.
- 30 **Fayer R., Dubey J.P. & Lindsay D.S. 2004.** Zoonotic protozoa: from land to sea. *Trends in Parasitology*. 20(11): 531-536.
- 31 **Ferrante J.A., Cortés-Hinojosa G. & Archer L.L. 2017.** Development of a quantitative PCR assay for measurement of Trichechid herpesvirus 1 (TrHV1) load in the Florida manatee (*Trichechus manatus latirostris*). *Journal of Veterinary Diagnostic Investigation*. 29(4): 476-482.
- 32 **Freire A.C.B., Attademo F.L.N., Luna F.O., Pires J.M.L. & Sousa G.P. 2013.** Sucesso no tratamento tópico de lesões profundas em peixe-boi marinho (*Trichechus manatus manatus*) no Brasil. In: *VII Encontro Nacional sobre Conservação e Pesquisa de Mamíferos Aquáticos* (São Leopoldo, Brasil). 1p.
- 33 **Garcia-Rodriguez A.I., Bowen B.W., Doming D.P., Mignucci-Giannoni A.A., Marmontel M., Montoya-Ospina R.A., Morales-Vela B., Rudin M., Bonde R.K. & McGuire P.M. 1998.** Phylogeography of the West Indian Manatee (*Trichechus manatus*): How many populations and how many taxa? *Molecular Ecology*. 7(9): 1137-1149.
- 34 **Ghim S-J, Joh J., Mignucci-Giannoni A.A., Rivera-Guzmán A.L., Falcón-Matos L., Alsina-Guerrero M.M., Rodríguez-Villanueva M., Jenson A.B. & Bossart G.D. 2014.** Genital papillomatosis associated with two novel mucosotropic papillomaviruses from a Florida manatee (*Trichechus manatus latirostris*). *Aquatic Mammals*. 40(2): 195-200.
- 35 **Guerra-Neto G., Bueno M.G., Silva R.O.S., Lobato F.C.F., Guimarães J.P., Bossart G.D. & Marmontel M. 2016.** Acute necrotizing colitis with pneumatosis intestinalis in an Amazonian manatee calf. *Diseases of Aquatic Organisms*. 120(3): 189-194.

- 36 Guterres-Pazin M.G., Marmontel M., Ayub D.M., Singer R.F. & Singer R.B. 2008. Anatomia e Morfologia de plantas aquáticas da Amazônia utilizadas como potencial alimento por Peixe-boi Amazônico. Belém: Instituto de Desenvolvimento Sustentável Mamirauá, 187p.
- 37 Guterres-Pazin M.G., Pazin V.F.V., Rosas F.C.W. & Marmontel M. 2013. Plants with toxic principles eaten by the Amazonian manatee (*Trichechus inunguis*) (Mammalia, Sirenia). *Uakari*. 9(1): 61-66.
- 38 Howard E.B., Britt J.O., Matsumoto G.K., Ithara R. & Nagano C.N. 1983. Bacterial diseases. In: Howard E.B. (Ed). *Pathobiology of Marine Mammals Diseases*. Boca Raton: CRC Press., pp.69-118.
- 39 CMBio. 2018. *Livro Vermelho da Fauna Brasileira Ameaçada de Extinção*. Brasília: ICMBio, 4162p.
- 40 Luna F.O., Bonde R.K., Attademo F.L.N., Saunders J.W., Meigs-Friend G., Passavante J.Z.O. & Hunter M.E. 2012. Phylogeographic implications for release of critically endangered manatee calves rescued in Northeast Brazil. *Aquatic Conservation*. 22(5): 665-672.
- 41 Luna F.O., Lima R.P., Araújo J.P., Pessanha M.M., Soavinki R.J. & Passavante J.Z.O. 2008. Captura e utilização do peixe-boi marinho (*Trichechus manatus manatus*) no litoral norte do Brasil. *Biotemas (UFSC)*. 21(1): 115-123.
- 42 Luna F.O., Balensiefer D.C., Fragoso A.B., Stephano A. & Attademo F.L.N. 2018. *Trichechus manatus* Linnaeus, 1758. In: *Instituto Chico Mendes de Conservação da Biodiversidade*. (Ed.). Livro Vermelho da Fauna Brasileira Ameaçada de Extinção: Volume II -Mamíferos. Brasília: ICMBio, pp.103-109.
- 43 Mathews P.D., Silva V.M.F., Rosas F.C.W., D’Affonseca-Netto J.A., Lazzarini S.M., Ribeiro D.C., Ribeiro D.C., Dubey J.P., Vasconcellos S.A., Gennari S.M. 2012. Occurrence of Antibodies to *Toxoplasma gondii* and *Lepstospira* spp. in Manatees (*Trichechus inunguis*) of the Brazilian Amazon. *Journal of Zoo and Wildlife Medicine*. 43(1): 85-88.
- 44 Meneses F.R. 2018. Ecologia alimentar e composição bromatológica de alimentos do peixe-boi-marinho (*Trichechus manatus*) na paraíba. 74f. Goiania, GO. Dissertação (Mestrado em Zootecnia). Programa de Pós-Graduação em Zootecnia, Escola de Veterinária e Zootecnia da Universidade Federal de Goiás.
- 45 Normande I.C., Luna F.O., Malhado A.C.M., Borges J.C.G., Viana-Junior P.C., Attademo F.L.N. & Ladle R.J. 2015. Eighteen years of Antillean manatee *Trichechus manatus manatus* releases in Brazil: Lessons learnt. *Oryx*. 49(2), 338-344.
- 46 Oliveira B.C.R., Reis R.M., Nascimento Filho A.R., D’affonsêca Neto J.A., Da Silva V.M.F., Amaral R.S. & Santos F.F. 2018. Prevalência da infecção por *Salmonella* spp. em peixes-boi da Amazônia (*Trichechus inunguis*) mantidos em cativeiro. In: *VII Congresso sobre Diversidade Microbiana da Amazônia* (Manaus, Brasil). p.252.
- 47 Oliveira B.C.R., Reis R.M., Nascimento Filho A.R., D’Affonsêca Neto J.A., Silva V.M.F., Amaral R.S. & Santos F.F. 2019. Confirmação do isolamento de cepas de *Salmonella* spp. em peixes-bois da Amazônia (*Trichechus inunguis*) utilizando a técnica de Reação em Cadeia da Polimerase. In: *I Simpósio de Especialidades Veterinárias da Amazônia* (Manaus, Brasil). p.26.
- 48 Oliveira R.E.M., Santoro G.A., Freire A.C.D.B., Attademo F.L.N., Lima S.A., Bomfim A.D.C., Fragoso A.B.L., Silva F.J.L., Gavilan S.A. & Oliveira M.F. 2020. Angioarchitecture of collateral arteries of the aortic arch of Antillean manatee (*Trichechus manatus manatus* Linnaeus, 1758). *Anatomia, Histologia, Embryologia*. 49(1): 25-30.
- 49 Reifeld L., Ikuta C.Y., Ippolito L., Silvatti B., Ferreira Neto J.S., Catão-Dias J.L., Rosas F.C.W., Anselmo Neto J. & Silva V.M.F. 2018. Cutaneous mycobacteriosis in a captive Amazonian manatee *Trichechus inunguis*. *Diseases of Aquatic Organisms*. 127(3): 231-236.
- 50 Sidrim J.J., Carvalho V.L., Souza C.M.C.B.D, Brilhante R.S.M., Guedes G.M.M., Barbosa G.R., Lazarini S.M., Oliveira D.C., Meireles A.N.O., Attademo F.L.N, Freire A.C.B., Pereira Neto W.A., Cordeiro R.A., Moreira J.L.B. & Rocha M.F.G.. 2016. Antifungal Resistance and Virulence Among *Candida* spp. from Captive Amazonian manatees and West Indian Manatees: Potential Impacts on Animal and Environmental Health. *EcoHealth*. 13(2): 1-11.
- 51 Sidrim J.J.C., Carvalho V.L., Maia D.C.B.S.C., Brilhante R.S.N., Meirelles A.C.O., Silva C.P.N., Cordeiro R.A., Moreira J.L.B., Bandeira T.J.P.G. & Rocha M.F.G. 2015. *Bipolaris hawaiiensis* as an emerging cause of cutaneous phaeohyphomycosis in an Antillean manatee *Trichechus manatus manatus*. *Diseases of Aquatic Organisms*. 113(1): 69-73.
- 52 Sidrim J.J.C., Carvalho V.L., Souza C.M.C.B.D, Brilhante R.S.M., Bandeira T.J.P.G., Cordeiro R.A., Guedes G.M.M., Riello G., Lazarini S.M., Oliveira D.C.R., Meireles A.C.O., Attademo F.L.N, Freire A.C.B., Moreira J.L.B., Monteiro A.J. & Rocha M.F.G. 2015. Yeast microbiota of natural cavities of manatees (*Trichechus inunguis* and *T. manatus*) in Brazil and its relevance for animal health and management in captivity. *Canadian Journal of Microbiology (Print)*. 61(10): 763-769.

- 53 Silva A.B. & Marmontel M. 2009. Ingestão de lixo plástico como provável *causa mortis* de peixe-boi amazônico (*Trichechus inunguis*, Natterer, 1883). *Uakari (Belém. Online)*. 5(1): 105-112.
- 54 Silva M.C.O., Attademo F.L.N., Freire A.C.B., Sousa G.P., Luna F.O., Lima D.C.V., Mota R.A., Mendes E.S. & Silva J.C.R. 2017. Identification of bacteria in blood cultures from clinically ill captive Antillean Manatees (*Trichechus manatus manatus*). *Journal of Zoo and Wildlife Medicine*. 48(1): 13-17.
- 55 Silva V.M.F., Rosas F., Souza D., Amaral R., Cantanhede A., Reis I., Attademo F.L.N. & Luna F.O. 2018. *Trichechus inunguis* (Natterer, 1883). In: *Instituto Chico Mendes de Conservação da Biodiversidade*. (Org.). Livro Vermelho da Fauna Brasileira Ameaçada de Extinção: Volume II -Mamíferos. Brasília: ICMBio, pp.98-103.
- 56 Smith L.N., Waltzek T.B., Rotstein D.S., Francis-Floyd R., Walsh M.T., Wellehan J.F.X., Gerholdc R., Chapman A.E. & Wit M. 2016. Disseminated toxoplasmosis *Toxoplasma gondii* in a wild Florida manatee *Trichechus manatus latirostris* and seroprevalence in two wild populations. *Diseases of Aquatic Organisms*. 122(1): 77-83.
- 57 Soares M.O., Teixeira C.E.P., Bezerra L.E.A., Paiva S.V., Tavares T.C.L., Garcia T.M., Araújo J.T., Campos C.C., Ferreira S.M.C., Matthews-Cascon H., Frota A., Mont'Alverne T.C.F., Silva S.T., Rabelo E.F., Barroso C.X., Freitas J.E.P., Melo-Júnior M., Campelo R.P.S., Santana C.S., Carneiro P.B.M., Meirelles A.J., Santos B.A., Oliveira A.H.B., Horta P. & Cavalcante R.M. 2020. Oil spill in South Atlantic (Brazil): Environmental and governmental disaster. *Marine Policy*. 115(1): 103879.
- 58 Sousa J.B. 2016. Avaliação da dieta do peixe-boi marinho (*Trichechus manatus manatus*, Linnaeus 1758) na Praia do Guarapiranga, Ilha de São Luís, Maranhão. 42f. São Luís, MA. TCC (Graduação em Biologia) - Curso de Biologia, Universidade Estadual do Maranhão.
- 59 Stavros H.C.W., Bonde R.K. & Fair P.A. 2008. Concentrations of trace elements in blood and skin of Florida manatees (*Trichechus manatus latirostris*). *Marine Pollution Bulletin*. 56(6): 1221-1225.
- 60 Thompson R.C.A. & Meloni B.P. 1993. Molecular variation in *Giardia*. *Acta Tropica*. 53(3-4): 167-184.
- 61 Umeed R., Attademo F.L.N. & Bezerra B. 2018. The influence of age and sex on the vocal repertoire of the Antillean manatee (*Trichechus manatus manatus*) and their responses to call playback. *Marine Mammal Science*. 34(3): 577-594.
- 62 Vergara-Parente J.E., Sidrim J.J.C., Pessoa A.P.B.P., Parente C.L., Marcondes M.C.C., Teixeira M.F. & Rocha M.F.G. 2003. Bacterial flora of upper respiratory tract of captive Antillean manatees. *Aquatic Mammals*. 29(1): 124-130.
- 63 Vergara-Parente J.E., Sidrim J.J.C., Teixeira M.F., Marcondes M.C.C. & Rocha M.F.G. 2003. Salmonellosis in an Antillean manatee (*Trichechus manatus manatus*) calf: a fatal case. *Aquatic Mammals*. 29(1): 131-136.
- 64 Walsh M.T. & Bossart G.D. 1999. Manatee medicine. In: Fowler M.E. & Miller R.E. (Eds). *Zoo and Wildlife Medicine*. Philadelphia: W.B. Saunders, pp.507-516.