



## SEGMENTACIÓN DE LA CAVIDAD VENTRICULAR IZQUIERDA EN IMÁGENES DE TOMOGRAFÍA COMPUTARIZADA.

### SEGMENTATION OF THE LEFT VENTRICULAR CAVITY IN CT IMAGES.

Salvador Duvan Zabala Conde<sup>1</sup>, Hernando Velandia<sup>2</sup>, Luis Mendoza<sup>3</sup>, Miguel Vera<sup>4</sup>

<sup>1 2</sup>Ingeniería en telecomunicaciones

<sup>1 2 3</sup>Universidad de pamplona

Pamplona, Colombia

<sup>1</sup>zabalq@gmail.com

#### Resumen

Una de las principales causas de mortalidad a nivel mundial son las enfermedades cardiovasculares y cualquier esfuerzo o desarrollo en el área será fundamental en este campo. Basados en este contexto y teniendo en cuenta las cuatro cavidades cardiacas, el presente trabajo se centra en la segmentación del Ventrículo Izquierdo (VI) en fase diastólica final, con la finalidad de analizar su morfología de manera tridimensional empleando un estudio de Tomografía Computarizada Multi Corte (MSCT), la cual es muy útil en la detección de signos de enfermedad cardiaca. Esta cámara fue seleccionada ya que de las cuatro es la más susceptible a sufrir daño severo en enfermedades tales como la hipertensión arterial, aterosclerosis, etc. La base de datos fue suministrada por el Laboratoire de Traitement du Signal et de L'Image (LTSI) de la Université de Rennes I, en Francia. En total se analizaron y procesaron 112 imágenes cada una con un tamaño de 512x512 píxeles, las cuales conforman dicho volumen. A nivel metodológico se aplicó un proceso de segmentación capa a capa que permitió la generación tridimensional de los datos el cual fue comparado con el obtenido por el especialista de forma manual alcanzando un 6% de diferencia entre los dos.

**Palabras claves:** Enfermedades cardiovasculares, Segmentación, Tomografía computarizada.

#### Abstract

One of the main causes of mortality worldwide are cardiovascular diseases and any effort or development in this area will be fundamental in this field. Based on this context and taking into account the four cardiac cavities, this work focuses on the segmentation of the Left Ventricle (LV) in the final diastolic phase, in order to analyze its morphology in a three-dimensional manner using a Multi-Cut Computed Tomography (MSCT) study, which is very useful in the detection of signs of heart disease. This camera was selected because it is the most susceptible of the four to suffer severe damage in diseases such as high blood pressure, atherosclerosis, etc. The database was supplied by the Laboratoire de Traitement du Signal et de L'Image (LTSI) of the Université de Rennes I, in France. A total of 112 images were analysed and processed, each with a size of 512x512 pixels, which make up this volume. At the methodological level, a layer by layer segmentation process was applied that allowed the three-dimensional generation of the data, which was compared with the one obtained by the specialist manually, reaching a 6% difference between the two.

**Key words:** Cardiovascular diseases, Segmentation, Computed Tomography.



## 1. Introducción

Las enfermedades cardiovasculares conforman una de las principales causas de mortalidad a nivel mundial. De acuerdo con el Informe del Estado Global en Salud de la Organización Mundial de la Salud (OMS), publicado en mayo de 2017, calcula que en 2015 murieron por esta causa 17,7 millones de personas, lo cual representa un 31% de todas las muertes registradas en el mundo. (OMS,2017). En Colombia, anualmente se reportan 146,96 muertes por cada 100.000 habitantes a causa de enfermedades cardiovasculares, lo que corresponde al 30% del total de las muertes en el país, y es considerada la principal causa de muerte en la población general (INS,2015). De acuerdo con el instituto departamental de salud (IDS) en Norte de Santander las enfermedades cardiovasculares, representan el 29,2% de las muertes registradas en el departamento (IDS,2016).

A nivel funcional, el corazón es el órgano encargado de bombear o enviar la sangre oxigenada al resto del cuerpo, constituido principalmente por cuatro cavidades: dos aurículas y dos ventrículos. Las aurículas reciben la sangre del sistema venoso, pasan a los ventrículos y desde ahí salen a la circulación arterial. La aurícula y el ventrículo izquierdo reciben la sangre de la circulación pulmonar que desemboca a través de las cuatro venas pulmonares en la porción superior de la aurícula izquierda. Esta sangre está oxigenada y proviene de los pulmones. El ventrículo izquierdo la envía por la arteria aorta para distribuirla por todo el organismo (Chen, Metaxas, & Axel, 2004).

El ventrículo izquierdo al ser la cavidad que recibe la mayor cantidad de flujo sanguíneo está más propensa a sufrir daño severo en problemas como la hipertensión arterial, diabetes mellitus, etc., por esta razón es un tema ampliamente estudiado en imagenología médica cardíaca.

Basados en las estadísticas anteriores y relevancia relacionada, el presente trabajo tiene como finalidad brindar un apoyo al especialista en el estudio y visualización de la morfología del VI en fase diastólica final a través de una herramienta de software interactiva y de fácil uso, proyectándose como trabajo futuro la segmentación de todo el ciclo cardíaco.

En los últimos años, en el contexto de la medicina, se ha desarrollado un gran interés por el procesamiento de imágenes médicas ya que permite manipularlas mediante características de ajuste de la intensidad y contraste; compactación y rotación de la misma; filtros para suavizar, resaltar y algoritmos para la extracción de propiedades como textura, y otros.

Diferentes trabajos se han realizado aplicando técnicas matemáticas para la segmentación. Entre los más relevantes se encuentran (Huérfano et al., 2015a, Huérfano et al.,2017b, Quijada, 2015, García, 2013): Estos trabajos proponen una estrategia para la segmentación de algunas cavidades ventriculares consiguiendo porcentajes de exactitud de: 82%, 85% 90% y 88% lo cual indica una buena correlación entre las segmentaciones generadas por un experto cardiólogo y las producidas por las estrategias desarrolladas respectivamente.



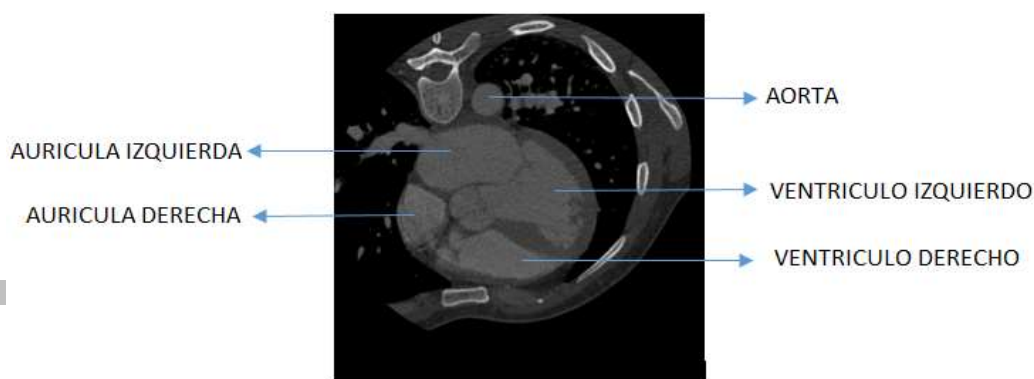
Otros trabajos importantes realizados por M Vera, R Medina y otros en el año (2015) proponen una estrategia para la segmentación automática de la aurícula derecha (RA) usando los 20 instantes del ciclo cardiaco de un paciente en imágenes cardiacas 3-D, obteniéndose un coeficiente de Dice promedio superior a 0.82 lo cual indica una buena correlación entre las segmentaciones generadas por un experto cardiólogo y las producidas por la estrategia desarrollada (Huérfano et al., 2015). Así mismo Velandia Hernando y Medina Rubén (2009), realizaron un sistema semiautomático, basado en técnicas asistidas por computadora, que permiten estimar índices descriptivos del funcionamiento del ventrículo izquierdo (VI) y las arterias coronarias en imágenes de angiografía; el resultado obtenido en la validación preliminar fue promisorio y permitió proponer la incorporación de otras funcionalidades avanzadas de análisis y estimación de la función cardiaca (Velandia y Medina, 2009). De igual modo, Castillo Porras Estefanía (2013). Desarrolló un sistema automático, fundamentado en técnicas asistidas por computadora, que permiten la extracción del ventrículo izquierdo en imágenes angiográficas, obteniendo un porcentaje 92% lo cual indica una buena correlación entre las segmentaciones generadas por un experto cardiólogo y las producidas por las estrategias desarrolladas respectivamente (Castillo, 2013), (Romero, 2017).

Finalmente, el presente artículo está organizado de la siguiente manera: en la sección 2 se relaciona una breve descripción del equipo y del proceso de adquisición de las imágenes. En las secciones 3 y 4 se realiza la metodología aplicada para obtenerlos. Finalmente se expone la etapa de validación, resultados y conclusiones.

## 2. Materiales y métodos

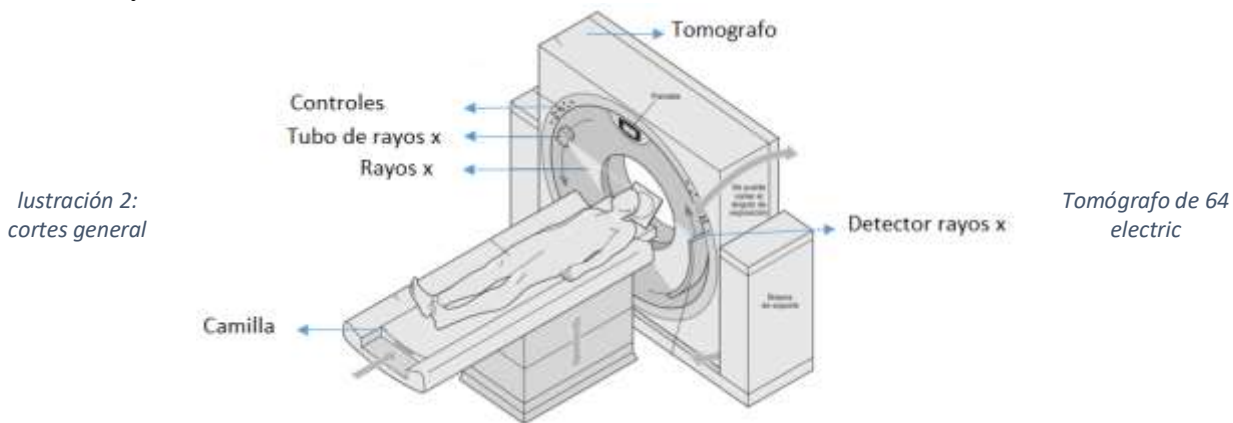
La base de datos utilizada fue suministrada por el Laboratoire de Traitement du Signal et de L'Image (LTSI) de la Université de Rennes I, en Francia, y está constituida por imágenes de MSCT cardiaca de un paciente. La base de datos posee 20 instantes que representan un ciclo cardiaco completo. Cada instante tiene 324 imágenes de resolución espacial 512x512 píxeles, muestreadas a 12 bits por píxel, con vóxeles de tamaño 0.488 mm x 0.488 mm x 0.393; de la cual se toma un instante en la etapa de diástole final (ver ilustración 1) y se seleccionan 112 imágenes para la validación del trabajo. La razón de selección de las imágenes se basa en un método netamente visual y ayuda de un experto en el área, en donde se pueda observar con más detalle la cavidad a segmentar.

Ilustración 1: Vista axial de la tomografía computarizada Original



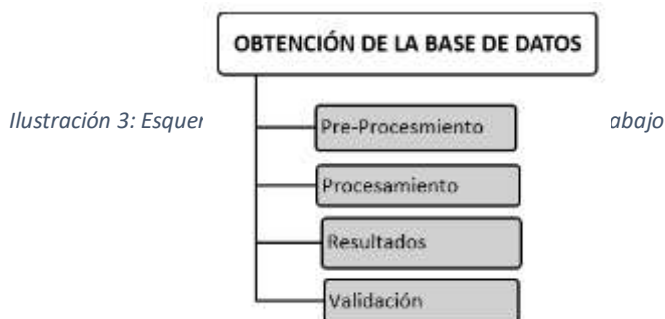

El equipo utilizado para la adquisición y visualización es el TAC 64 cortes en la ilustración 2 construido por la General Electric y que presenta las siguientes características: rotación continua, Procesador de imagen volumétrica, Quantum Denoising Software (QDS), Boost 3D, SURECardio, SUREWorkflow, SUREExposure, Detección de contraste de 12 cuadros/segundo, software 3D color ultra rápido, tiempo de reconstrucción de 0.1 segundo por corte. Las imágenes tienen mayor calidad y definición, la prueba se realiza en menos tiempo. El incremento de la velocidad de corte mejora la posibilidad de hacer estudios cardiacos y vasculares con exquisito detalle. Las partes principales que lo componen son: Gantry, Tubo de rayos X, Colimador, Detectores y Consola (Vivas et al., 2006).



## METODOLOGÍA

En esta sección se explicará de manera clara cada una de las técnicas y procesos empleados para la consecución de los objetivos propuestos. En la (ilustración 3) es posible observar la secuencia lógica o esquema utilizado



## PRE-PROCESAMIENTO

### REALCE DE CONTRASTE: MÉTODO VENTANA/NIVEL.

Una vez promediadas las imágenes de tomografía computarizada, se observa que estas son pobres en contraste (diferencia relativa en la intensidad entre un punto de una imagen), debido a esto se hace necesario aplicar técnicas que permitan ajustar o transformar las componentes de escalas de gris de las mismas y poder notar de forma más clara la cavidad a segmentar. Para lograrlo se implementó una técnica conocida como Realce de Contraste por Ventana y Nivel matemáticamente basado en la siguiente ecuación (Pratt,2007b).



$$Realce(i, j) = \left( \frac{\text{valor pixel}(i, j) - V_{min}}{V_{max} - V_{min}} * (255) \right); \quad (1)$$

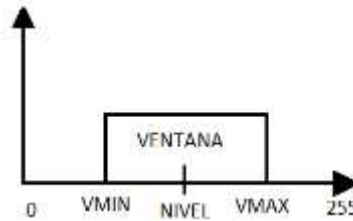

Ilustración 4: Esquema de realce de ventana y nivel

De la expresión anterior, se puede inferir lo siguiente (ver ilustración 4): si los píxeles de las imágenes originales poseen un valor en escala de gris por debajo del límite inferior de la ventana (VMIN), entonces el valor del píxel de la nueva ilustración será cero (0), que para este caso representa el color negro, en caso contrario, cuando el valor supera el límite superior de la ventana (VMAX), en nuevo píxel obtiene el valor de doscientos cincuenta y cinco (255) que se representa con el color blanco. Para todos aquellos píxeles cuyo nivel en escala de grises de 8 bits, se encuentre en el rango que comprende el interior de dicha ventana, se procede a aplicar la ecuación 1. Obteniendo como resultado una imagen realzada (Ver ilustración 5).

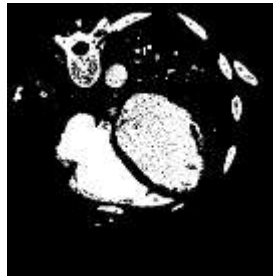


Ilustración 5: Imagen realce de contraste

### MORFOLOGÍA MATEMÁTICA

La morfología matemática es una herramienta muy utilizada en el procesamiento de imágenes al realizar sus operaciones sobre conjuntos que conforman una región, es decir, que cumplen con relaciones de orden en sus niveles digitales. La morfología aplicable a este tipo de imágenes es el cerramiento (Closing) (ecuación 2). (Pratt, 2001).

$$(A \times B) = (A \oplus B) \ominus B \quad (2)$$

El primer elemento del cerramiento A está asociado con la imagen que se está procesando y el segundo recibe el nombre de elemento estructural, el tamaño y forma de este se elige de acuerdo con la morfología; en función de la obtención de formas que se desea extraer, en este caso se escoge una círculo con radio de 1 cm., la cual actúa sobre A en la dilatación para producir  $A \oplus B$  (ver ilustración 6) (Pratt, 2007b).



Ilustración 6: Morfología matemática

## ETIQUETADO POR AREAS

La imagen obtenida de la morfología matemática está compuesta de un conjunto de objetos o partes que la conforman, por lo tanto, es necesario separarlas o identificarlas de manera independiente, para un posterior procesamiento. Una de estas técnicas consiste en recorrer la imagen en formato binario (0 fondo y 1 objeto de interés) e ir identificando pixeles conectados en una vecindad de 9 elementos. Finalmente, cada objeto encontrado será nombrado o etiquetado con un nivel de gris diferente. Teniendo ya la imagen etiquetada es posible implementar un algoritmo que realice un filtrado por áreas y poder de ésta manera segmentar la región de interés (VI) en la ilustración 7 (Pratt, 2001).

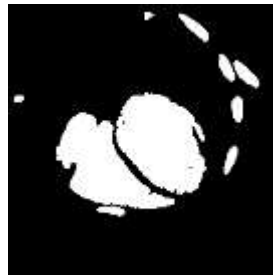


Ilustración 7: Imagen etiquetada

## DETECCION DE CONTORNOS

Los contornos de una componente conexa contienen información valiosa, pues proporcionan la silueta del objeto que junto con el área nos dará una idea de la forma. En este apartado se presenta una técnica conocida como algoritmo de Canny que fue implementada con la finalidad de extraer el contorno de la imagen llegada a este punto. Esta técnica maximiza la relación señal-ruido mediante un filtrado de la imagen, la cual es suavizada usando un filtro gaussiano que está basado en la (ecuación 3). Se eliminan los puntos que no sean de máximos locales de la imagen filtrada se binariza la imagen a partir de dos umbrales (0) para negro y (1) para blanco y se usan para encontrar un borde final (ver ilustración 8). (Pratt, 2001)

$$g(i, j) = ke^{-\frac{f(i, j)}{2\sigma^2}} \quad (3)$$



Ilustración 8: Detección de contornos

## ORDENAMIENTO DE CONTORNOS

El algoritmo tortuga Papert, es una técnica que permite extraer el contorno del objeto de una forma ordenada (de una imagen) en dos vectores (filas y columnas) consiguiendo información muy valiosa, pues proporcionan la silueta de los objetos. Es decir, la posición de cada uno de los píxeles que conforman los contornos de una región de una forma ordenada. Inicialmente la forma de operar de este algoritmo es realizar un barrido de la imagen hasta encontrar un primer píxel de la región y asignarle un valor de dos y este actúa como semilla del seguimiento square tracing. Se utilizan unos códigos, habitualmente denominados como vecindad de Moore o códigos de Freeman (ver ilustración 9), si esta semilla visita un píxel de la región se desplazará a su izquierda. Si, por el contrario, el píxel que alcanza la semilla corresponde al fondo y no a la región, entonces se desplazará hacia la derecha en el siguiente movimiento. La condición de parada consiste en salvaguardar el punto inicial e ir comparando cada avance de la semilla hasta que estos puntos con el inicial coincidan respectivamente (Papert, 1973).

5	6	7
4	P	0
3	2	1

Ilustración 9: Vecindad de Moore o códigos de Freeman

### 3. Resultados y discusión

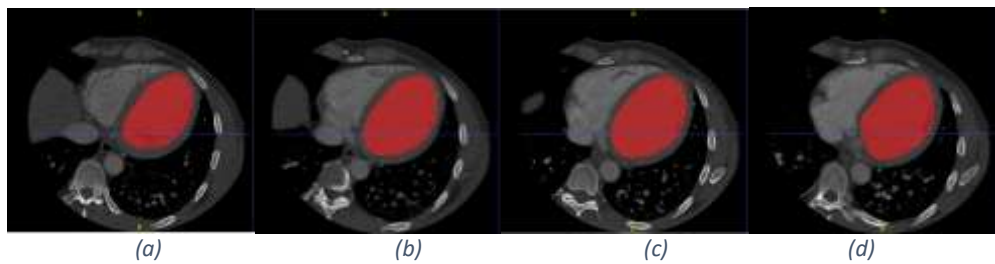
La herramienta desarrollada se sometió a una validación preliminar con base a un estudio suministrado por el Laboratoire de Traitement du Signal et de L'Image (LTSI) de la Université de Rennes I, en Francia. De tomografía computarizada. En total se analizaron y procesaron 112 imágenes cada una con un tamaño de 512x512 píxeles. Los valores obtenidos para cada una de las imágenes segmentadas fueron comparados con la segmentación manual hecha por el



especialista en cardiología arrojando porcentajes de error muy pequeños mostrados en la tabla 1. A continuación, se presentan algunos de estos resultados obtenidos.

*TABLA 1: Porcentaje de error de la segmentación manual*

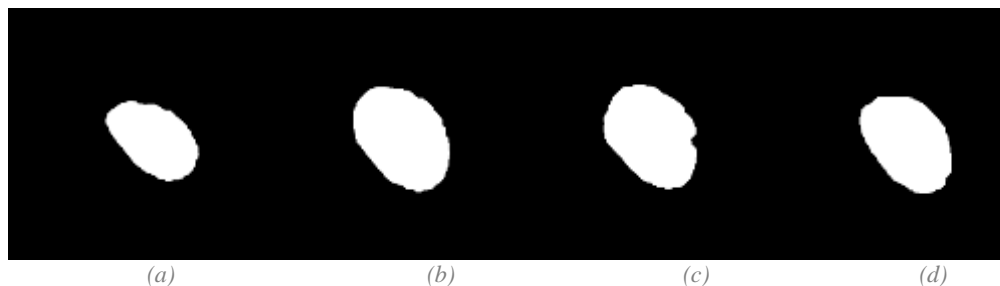
Seguidamente en la ilustración 10 se relaciona una serie de imágenes generadas por una herramienta denominada ITK-SNAP, la cual permite al especialista realizar una segmentación de tipo manual de las estructuras en imágenes médicas capa a capa de forma gratuita, de código abierto y multiplataforma (Argüello y González,2019),



*Ilustración 10: Segmentación manual del especialista en cardiología (a) capa 65, (b) capa 85, (c)capa 100 (d) capa 118*

En la ilustración 11 se presenta la segmentación automática propuesta y obtenida, como una ayuda importante al especialista en el análisis de la morfología del VI en la fase diastólica final.

Realizando un análisis comparativo entre la segmentación manual presentada en la ilustración 12 y el método propuesto es posible observar que la diferencia está por debajo del 5% de error.



*Ilustración 11: Segmentación automática realizada por la herramienta propuesta en este artículo (a) capa 65, (b) capa 85, (c)capa 100 (d) capa 118*



*Ilustración 12: Segmentación manual (a) capa 65, (b) capa 85, (c)capa 100 (d) capa 118*





Estos resultados representan una validación de la herramienta desarrollada. De igual manera, se presenta el análisis de la segmentación en función del volumen generado, los cuales son reportados en la tabla 2. Para la visualización de estos fue utilizada una herramienta llamada VolView (kitware,2019). Los resultados obtenidos en relación a la segmentación manual fueron muy interesantes alcanzando un 6% de diferencia entre los dos.

TABLA 2: Porcentaje de error de los volúmenes

ESTUDIO DE TOMOGRAFÍA COMPUTARIZADA	VOLUMEN(mm3)	PORCENTAJE DE ERROR
VOLUMEN ESPECIALISTA	762883.8485	0%
VOLUMEN MANUAL MATLAB	729802.6872	4.336%
VOLUMEN AUTOMÁTICO	723347.8267	5.18.%

Finalmente, en la ilustración 12 se muestran dichos volúmenes en la fase diastólica final.




Ilustración 12: Representación 3-D de la segmentación del VI, correspondiente a un instante en fase diastólica final del ciclo cardiaco (a) y (b) segmentación automática, (c) y (d) segmentación manual

## 4. Conclusiones

Se logró desarrollar una herramienta de segmentación automática en la fase diastólica final, con la finalidad de analizar su morfología de manera tridimensional empleando un estudio de Tomografía Computarizada Multi Corte (TCMC), la cual es muy útil en la detección de signos de enfermedad cardiaca. Los resultados preliminares son promisorios pues el porcentaje de error es menor al 6% en pruebas realizadas utilizando datos reales adquiridos por el Laboratoire de Traitement du Signal et de L'Image (LTSI) de la Université de Rennes I, en Francia. Por otro lado, las segmentaciones por capas obtenidas de manera automática, pueden ser útiles para estimar descriptores de la funcionalidad cardiaca como el volumen diastólico final.

A corto plazo se plantea realizar la segmentación automática de todo el ciclo cardiaco, empleando la metodología propuesta en el presente artículo.



## Agradecimientos

Los autores agradecen en primer lugar a la Universidad de Rennes I por facilitar la base de datos empleada y a La Universidad de Pamplona por su infraestructura y laboratorios.

## Referencias

Organización mundial de la salud (OMS,2017), Enfermedades Cardiovasculares, datos y cifras.

Organización Mundial de la Salud. Recuperado el 4 de julio del 2019: [https://www.who.int/es/news-room/fact-sheets/detail/cardiovascular-diseases-\(cvds\)#](https://www.who.int/es/news-room/fact-sheets/detail/cardiovascular-diseases-(cvds)#)

Instituto Nacional de Salud. Boletín. Carga de enfermedad por Enfermedades Crónicas No Transmisibles y Discapacidad en Colombia Observatorio Nacional de Salud. V Edición 2015; 34-43

Instituto Departamental de Salud de Norte de Santander. (2016). Análisis de la Situación de Salud con el Modelo de Determinantes Sociales Departamento Norte de Santander recuperado de <http://salasituacionalidsnds.weebly.com/uploads/1/0/7/1/10714324/asis-departamental-2016-nortedesantander.pdf>

T. Chen, D. Metaxas y L. Axel, “3–D cardiac anatomy reconstruction using high resolution CT data,” in Proceedings of the 7th International Conference of the Medical Image Computing and Computer-Assisted Intervention, Saint–Malo, France, September 2004, pp. 411–418.

Huérfano, Y., & Vera, M., & Del Mar, A., & Vera, M., & Salazar, W., & Chacón, J., & Wilches-Durán, S., & Graterol-Rivas, M., & Torres, M., & Arias, V., & Rojas, J., & Prieto, C., & Siguencia, W., & Angarita, L., & Ortiz, R., & Rojas-Gomez, D., & Garicano, C., & Chacín, M., & Contreras-Velásquez, J., & Bermúdez, V., & Bravo, A. (2015a). Segmentación computacional de la aurícula derecha en imágenes de tomografía cardíaca. *Revista Latinoamericana de Hipertensión*, 10 (4), 79-84.

Huérfano, Y., & Vera, M., & Bravo, A., & Medina, R., & Contreras-Velásquez, J., & Del Mar, A., & Chacón, J., & Wilches-Durán, S., & Graterol-Rivas, M., & Riaño-Wilches, D., & Rojas, J., & Bermúdez, V. (2017b). Realce por similaridad local para la segmentación computacional del ventrículo derecho en imágenes de tomografía computarizada cardíaca. *Revista Latinoamericana de Hipertensión*, 12 (2), 40-48.

Quijada Macuart, Gustavo Adolfo. (2015). Desarrollo De Un Aplicativo De Software Para La Segmentación De Arterias Coronarias A Partir De Imágenes Angiografías, Utilizando El Método De Crecimiento De Regiones. Tesis inédita de pregrado. Universidad De Pamplona, Pamplona Norte De Santander.

García Cogollo, Eduard Alfonso (2013). Segmentación de contornos ventriculares izquierdos, mediante el uso de la transformada generalizada de hough. Tesis inédita de pregrado. Universidad De Pamplona, Pamplona Norte De Santander.



Velandia Hernando, Medina Rubén (2009). Análisis de la Función Cardíaca en Angiografía. (Tesis de maestría, Universidad de los Andes, Mérida, Venezuela). Recuperado de <http://www.laccei.org/LACCEI2009-Venezuela/p138.pdf>

Castillo Porras Estefanía (2013). Desarrollo de plataforma de software enfocada a la segmentación ventricular, utilizando técnicas de crecimiento de regiones. Tesis inédita de pregrado. Universidad De Pamplona, Pamplona Norte De Santander.

Vivas, Bastarrika., González., Cano., Villanueva., (2006). Nuevo TAC de 64 cortes, mayor calidad, detalle y rapidez diagnóstica. Extraído el 09 de julio del 2019, de [https://www.cun.es/dam/cun/revista-noticiasCUN/.../04\\_12\\_imagen\\_diagnostica.pdf](https://www.cun.es/dam/cun/revista-noticiasCUN/.../04_12_imagen_diagnostica.pdf).

William k. Pratt (2001a). Digital image processing (Third Edition). Los Altos, California: John Wiley & Sons, inc.

William k. Pratt (2007b). Digital image processing (Fourth Edition). Los Altos, California: John Wiley & Sons, inc.

Papert Seymour. (1973) Imágenes binarias. <http://www.librovision.eii.uva.es/pdf/cap4.pdf> extraída el 1 de julio del 2019.

Argüello Duvan, González Octavio (2019). segmentación ósea mediante ITK SNAP. [reportType\_6] Research Group on Energy and Environment (GIEMA). Extraído el 09 de julio del 2019 <https://hal.archives-ouvertes.fr/hal-02021713/document>  
kitware. (2019). VolView Recuperado de <https://www.kitware.com/volview/>

Romero, N., Flórez, E., & Mendoza, L. (2017). Optimization of a multi-link steering mechanism using a continuous genetic algorithm. *Journal of Mechanical Science and Technology*, 31(7), 3183-3188.