

結核性胸膜炎の強化化学療法中に出現、 増大した結核腫の1例

川崎医科大学附属川崎病院 内科

积舎 龍三, 松島 敏春, 三島 崇輝
小林 敏成

川崎医科大学 内科

矢 木 晋

佐賀医科大学 内科

加 藤 収

(昭和60年7月24日受付)

Progressive Tuberculoma in Initial Intensive Chemotherapy for Tuberculous Pleuritis

Ruzo Tokiya, Toshiharu Matsushima
Takateru Mishima and Toshinari Kobayashi
Department of Medicine, Kawasaki Hospital
Kawasaki Medical School

Susumu Yagi
Department of Medicine, Kawasaki Medical School

Osamu Kato
Department of Medicine, Saga Medical School

(Accepted on July 24, 1985)

SM, INH, RFP の強化化学療法開始後約1カ月の結核性胸膜炎の患者の右上葉に新たに円型陰影の出現が認められた。その後、陰影は3 cm 大に増大したので、肺癌等の鑑別のため経気管支的肺生検を施行した。その組織像は壊死を有する類上皮性肉芽腫で、抗酸菌染色も陽性であった。抗結核剤使用の続行により、結核腫確診後約3カ月で陰影は消失した。

結核の治療中に出現、増大した銭型陰影の鑑別診断に気管支鏡下肺生検が有用であった。また、RFP を含む強化化学療法中にも拘らず、病勢をおさえることができないための初期悪化症例のあることが推察された。

A solitary coin lesion was detected in the right upper lobe of a pleuritis patient who had received a combination of INH, RFP and SM as initial intensive chemotherapy for about one month. Gradually, the lesion enlarged to 3 cm diameter despite continuous use of such drugs. A transbronchial lung biopsy was performed in order to rule out cancer of the lung. Histologic findings of the biopsy specimen revealed a caseating epithelioid cell granuloma with acid fast bacilli.

As to use of the drugs, the coin lesion was no longer detectable about three months after the diagnosis of tuberculoma. The important role of TBLB in differential diagnosis of coin lesions which appear and enlarge in spite of the use of

antituberculous drugs, and radiographic progression during intensive chemotherapy are discussed.

Key Words ① Tuberculoma ② Initial intensive chemotherapy ③ Tuberculous pleuritis

はじめに

肺結核が呼吸器疾患のほとんどを占めていた時代はすでに遠く、その頻度の増加、その予後の不良さなどの点から呼吸器疾患の診断に当たっては、肺癌の可能性を常に考えておかなければならない時代となった。

私どもは、SM, INH, RFPにて結核性胸膜炎を治療中に新たに円型陰影が出現・増大し、気管支鏡下肺生検により肺結核と診断した症例を経験した。本症例は強力な結核の化学療法中においても、結核病変の出現、増大の可能性のあること、肺結核治療中に出現した新しい、しかも銭型陰影の鑑別診断の問題、気管支鏡下肺生検による確診にて切除に至らずに終わった点など種々の興味深い点を有していた。

症 例

症例は20歳の男子で肺結核の家族歴はあるが重篤な疾患の既往歴はなく、ツ反歴は不明で、喫煙歴はない。

現病歴としては、昭和58年1月末より発熱、咳、痰を認めていたが、1～2週間で自然に軽快していた。

ところが、同年3月26日に39°Cの発熱・頭痛・腰痛が出現し、頸部（殊に左）リンパ節腫大があり、痛くて首がまわらなくなった。このため近医を受診し、扁桃炎との診断のもとに投薬をうけ約2週間で軽快した。

4月半ば過ぎより三たび発熱が出現、咽頭痛、全身倦怠感が著明であった。同じく近医にて解熱剤の投与をうけたが、症状は一進一退し、頑固な咳も出現し、3ヵ月で11kgの体重減少を認めていた。

5月29日には40°Cをこえる高熱が出現したため、翌30日川崎医科大学附属川崎病院を訪れ、胸膜炎の診断にて入院となった。

入院時、身長173cm、体重74.5kg、脈拍は整。呼吸数も正常。黄疸、貧血、浮腫はなく、咽頭扁の発赤、腫脹はあったが頸部リンパ節は触知しなかった。

心音は純、胸部は右第4肋骨以下で打診上濁音を呈し、呼吸音が消失していた。腹部、神経系に異常を認めなかった。

入院時の主な検査成績をTable 1に示した。

Table 1. Analysis of pleural fluid

CBC		ツ反	$\frac{5 \times 5}{12 \times 12}$
RBC	469×10^4	蛋白分画	
Hb	13.2g/dl	Al	54.8%
Ht	39.5%	Gl	α_1 4.9%
WBC	6,700		α_2 11.6%
Band	17%		β 14.7%
Seg	41%		γ 14.1%
B	1%	IgG	1302mg/dl
E	0%	IgA	427mg/dl
Ly	26%	IgM	160mg/dl
Mo	15%	CH ₅₀	67.5
スクリーニング		ANF	(-)
SP	7.2g/dl	RA	(-)
BS	71mg/dl	ASLO	60
ALP	21IU/l	Paul-Bunnell	224×
Cho	148mg/dl	寒冷凝集反応	64×
ChE	220IU/l	CRP	卅
GOT	16IU/l	CEA	1.5ng/ml
GPT	16IU/l	喀痰・胃液抗酸菌	(-)
BUN	14mg/dl	喀痰中	
Amy	221IU/l	インフルエンザ菌	(卅)
		血清電解質	正常

Table 2. Laboratory data on admission

胸水検査成績：

性状：淡褐色混濁

pH 7.5, 比重 1035, リバルタ(+), 蛋白 5.3g/dl

沈渣：ほとんどがリンパ球

LDH 651 IU/L, ADA 37.7-97.1 U/L

抗酸菌(-)

細胞診(-)

Y. N. 20 y. M. Tuberculous Pleurisy + Tuberculoma

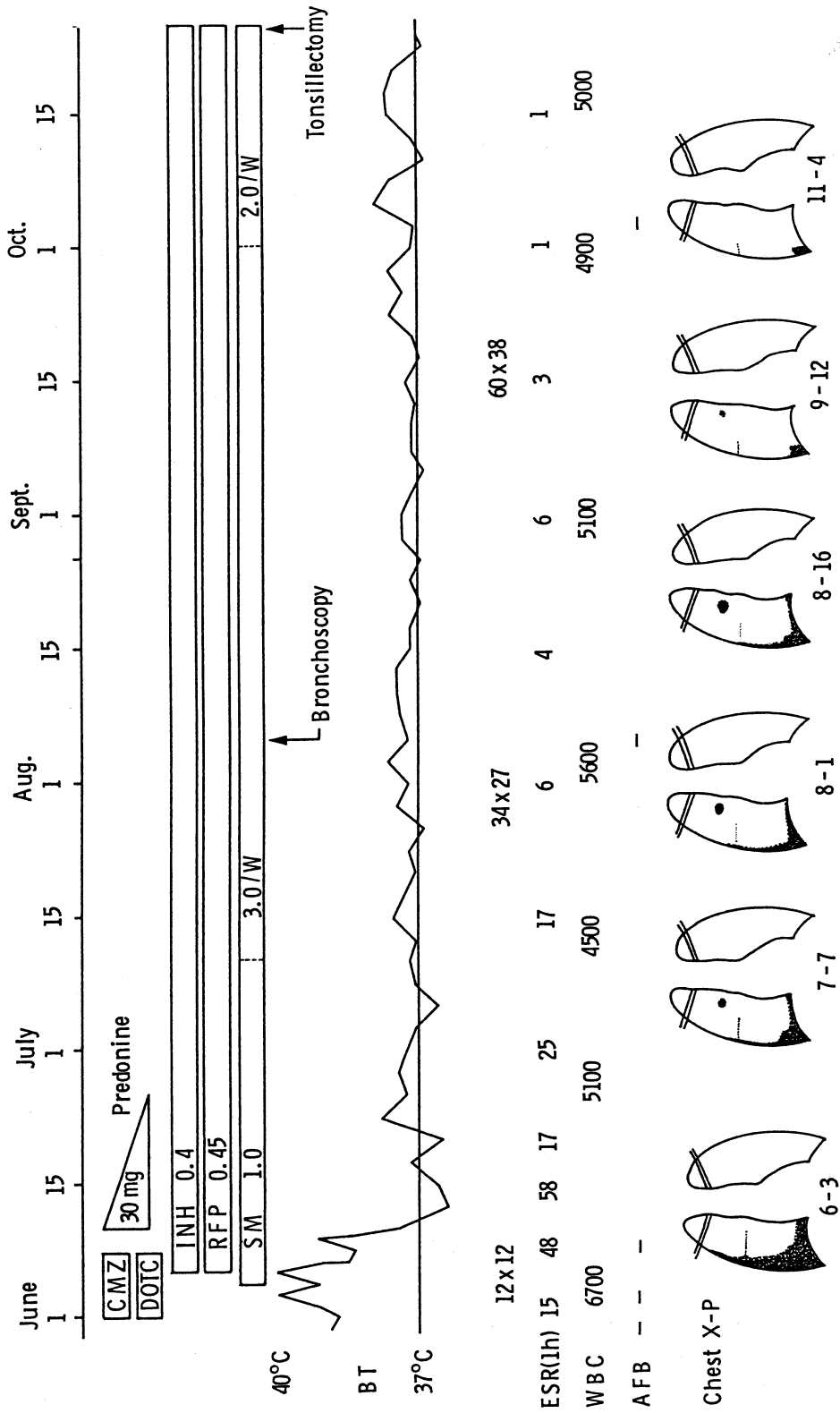


Fig. 1. Clinical course

白血球数は正常，ツ反応弱陽性，喀痰，胃液中の抗酸菌は陰性であった．血清 CEA 値は正常，ポール・バネル反応が 224 倍（正常 56 倍以下）と上昇していた．

穿刺した胸水の検査結果を **Table 2** に示した．滲出液で，細胞成分はほとんどがリンパ球で，ADA の上昇も認められた．抗酸菌は胸水

中に認めなかった．

その後の経過を **Figure 1** に示した．20歳という年齢で白血球増多がなく，胸水がリンパ球優位で ADA の上昇も認められたことより，結核性胸膜炎と診断し，INH, RFP, SM 連日で治療を開始した．同時に発熱，胸痛などの自覚症状が強かったので，プレドニンを短期間併用

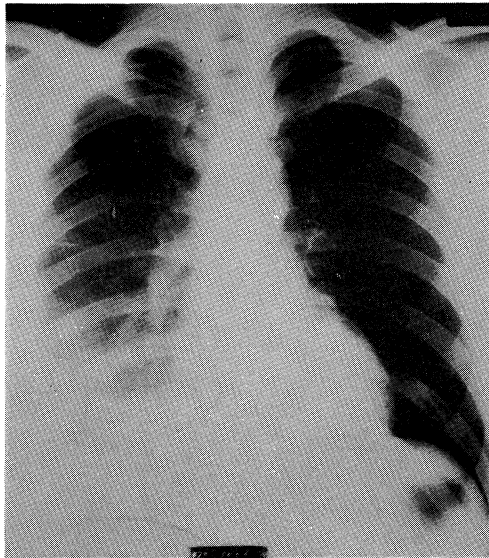


Fig. 2. Chest X-ray film taken on June 3, showing right pleural effusion.

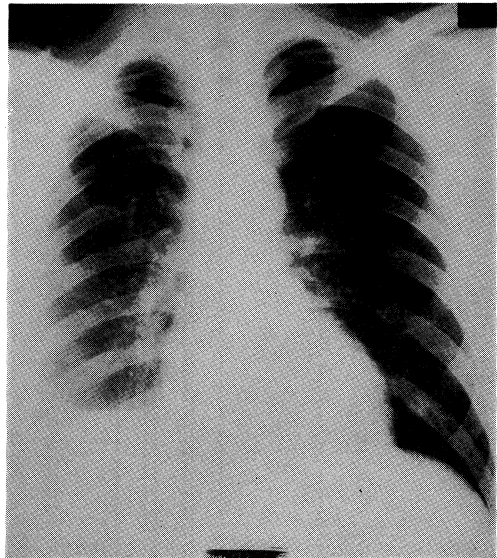


Fig. 3. Chest X-ray film on July 7, revealing a coin lesion in the right middle lung field.

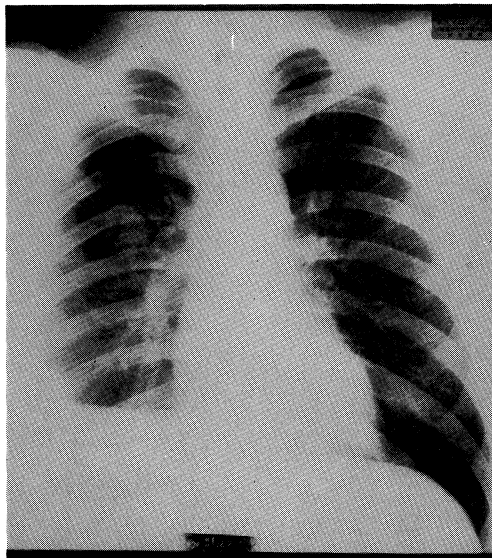


Fig. 4. Chest X-ray film on August 1, showing increasing of the tumor size in spite of antituberculous chemotherapy.

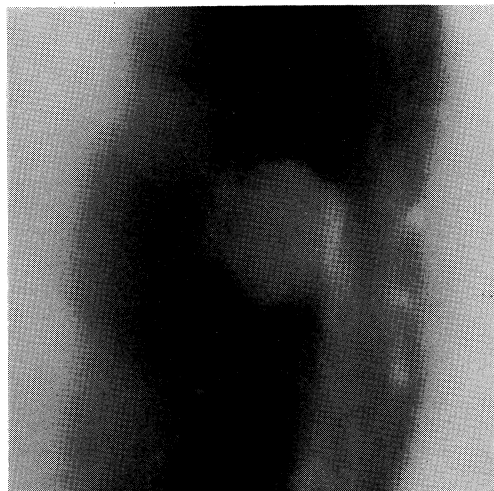

Fig. 5. Tomogram of the right upper lung field taken on August 1, revealing the coin lesion with notch sign and spicula radiata.

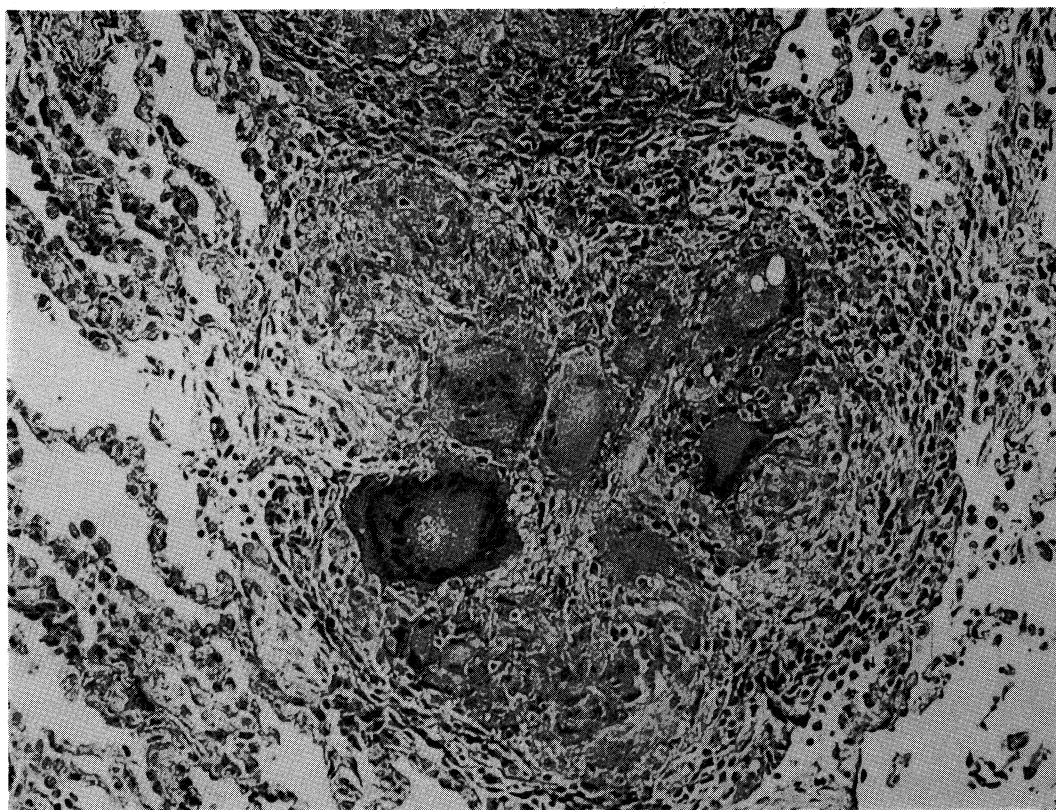


Fig. 6. Microscopic finding of a transbronchial lung biopsy specimen showing epithelioid cell granuloma with multiple giant cells and central necrosis (H & E. $\times 200$).

した。

Figure 2は抗結核薬投与前の6月3日の胸部正面像で，右側胸水貯留像が認められるものの肺野殊に右第2肋骨先端部に異常陰影を認めない。ところが，INH, RFP, SMの3者にて34日間治療を行った7月7日の胸部正面像(**Fig. 3**)では，胸水の減少は認められ，さらに右第2肋骨先端部に小さくて淡い円形陰影の出現を認めた。しかも8月1日の胸部正面像(**Fig. 4**)では，銭型陰影はさらに増大し，断層像(**Fig. 5**)で示したごとく，notchやspiculaを有していた。

当初，結核腫を考慮して治療を続けていたが，強力な化学療法を2カ月続けても銭型陰影が増大するため，アスペルギローマをはじめとする炎症性肉芽腫や，万一の場合の肺癌の合併を考慮し気管支鏡下肺生検を施行した。その組織像

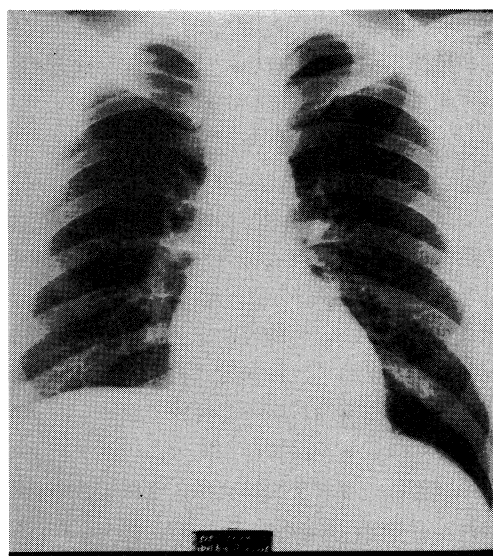


Fig. 7. Chest X-ray film taken on November 4, showing disappearance of the coin lesion.

(Fig. 6) は壊死を伴う類上皮性肉芽腫であり、その抗酸菌染色にて抗酸菌も認めたことより、やはり結核腫であると診断された。その後もINH, RFP, SM を継続使用することにより、その3ヵ月後には銭型陰影は消失した (Fig. 7)。

考 察

発生数が増加し、その予後も極めて悪い点から、肺癌は呼吸器疾患診断に際して最も重要な位置を占めるに至った。

肺結核と診断され、治療されていた肺癌患者も多く、松島ら⁸⁾ は肺癌患者347例中36例(11%)が平均11.9ヵ月にも及ぶ肺結核の治療をうけていたことを報告し、同じく佐藤ら⁴⁾ は肺癌1,498例中98例(6.5%)が結核と診断され、7.1ヵ月に及ぶ抗結核薬の投与をうけていたことを報告している。このように、かつて呼吸器疾患の中心的存在であった肺結核と現在の中心的存在である肺癌の鑑別には、多大の注意を払って臨むべきである。

一方、肺結核と肺癌の合併例も比較的良く認められるようになり、肺結核に肺癌が合併してくる場合の診断の遅れは良く知られるところである。^{9)~7)} そして、その診断の遅れを防ぐためにまずあげられていることは、結核病巣中に新しい陰影が出現した場合には、肺癌を念頭において鑑別診断をするということである。

私どもの報告例は、強力な抗結核剤の併用による結核性胸膜炎の治療中に銭型陰影が出現したものである。年齢や腫瘤増大速度の早さより肺癌を考えにくい点もあったが、その胸部X線像ならびに強化化学療法中にも拘わらず陰影が増大するところより肺癌を完全に否定できなかった。したがって、経気管支肺生検を施行し、その病理学的診断により結核腫と確定し、抗結核薬の続行により陰影は消失した。

本症例は、気管支鏡検査により確定診断がえられ、外科的切除術をうけずに済んだわけであるが、及川ら⁸⁾ は、抗結核薬にて治療中に出現・増大した縦隔腫瘤が診断困難であったために切除して治癒した症例を報告している。その

症例の切除結果は、ガフキー4号の膿を有した縦隔リンパ節であった由であるが、私どもの症例は病変が肺内にあったため気管支鏡検査の普及がもたらした利点を受けることができた。

次に肺結核を治療している途中で、殊にRFPを含んだ強化化学療法開始後の2ヵ月以内に肺の陰影が一時増強することのあることが最近問題となっている。一般的には初期悪化と称されており、その頻度を浦上ら¹⁰⁾ は7.2%、盛本ら¹¹⁾ は14%、木野¹²⁾ は8%、佐藤ら¹³⁾ は33%としている。

初期悪化の機序としては、たまたま悪化しつつあった時に化学療法が開始されたとするものと、抗結核剤投与により一時的に大量の結核菌が死滅するため、その菌体成分に対する反応が激しく起こったものとする二つの大きな考え方があがあるが、RFPを含む強力な化学療法の場合において明らかに頻度が増強してきている点などより、後者のアレルギーが関与する場合の多いことが指摘されている。しかるに、今回の私どもの報告例は新しい肺内病変の出現、増大であり、少数個の抗酸菌を認めた点などより新しい肺内病変の出現時期に化学療法が開始され、病変の進行をおさえることができなかつたがための初期悪化と考える方が妥当と考える。もちろん当初肺内に病変がなかつたので普通の初期悪化例とはニュアンスが異なるが、逆に本症例より、RFPを含む強化化学療法にも拘らず、病勢をおさえることができないための初期悪化症例のあることを推察させた。

ま と め

INH, RFP, SM の強化化学療法施行中の20歳、男子、胸膜炎患者の右上肺野に銭型陰影が出現した。陰影は治療開始後1ヵ月で出現し、2ヵ月後にはさらに増大し、notch や spicula を有する30×30 mm の腫瘤影となったので、悪性腫瘍等の鑑別のため経気管支的肺生検を施行した。その組織像は壊死を有する類上皮性肉芽腫で、抗酸菌染色も陽性であった。抗結核剤使用の続行により、その3ヵ月後には銭型陰影は消

失した。

結核の治療中に出現，増大する銭型陰影の鑑別診断，殊に気管支鏡下肺生検の有用性や結核

の強化化学療法中の初期悪化について考察した。

文 献

- 1) 平山 雄：予防ガン学．東京，中外製薬．1984，p. 324
- 2) 石川七郎：臨床肺癌 I（国立がんセンター編）．東京，講談社．1983，p. 10
- 3) 松島敏春，原 宏紀，矢木 晋，川根博司，副島林造：肺結核として治療された肺癌患者の分析．結核 60：1—5，1985
- 4) 佐藤 博，佐々木昌子，大泉耕太郎，本宮雅吉，今野 淳：確定診断の前に肺結核の治療をうけていた肺癌症例について．結核 59：205—206，1984
- 5) 松島敏春：中国・四国地方における肺結核と肺癌との合併症例に関する統計的観察．結核 53：377—383，1978
- 6) 小松彦太郎，小林保子，浦上栄一，米田良蔵，石原 尚：活動性結核と肺癌の合併例の検討．結核 58：182，1983
- 7) 佐藤 博，佐藤 研，大島耕太郎，本宮雅吉，今野 淳：結核と肺癌．結核 58：183，1983
- 8) 及川隆司，塩沢正俊：肺結核の治療中に発現し増大を示した縦隔リンパ節結核の1治療例．日胸 36：429—433，1977
- 9) 山本正彦：強力化学療法による初期悪化．結核 56：196，1981
- 10) 浦上栄一，三井美登，長沢誠司，萩原 隆，下出久雄，小林保子，吉林輝仁永：肺結核強化化学療法中にみられる興味ある所見について．日胸 37：882—893，1978
- 11) 盛本正男，小形清子，吉田たみ子，大島耕史，高橋直人，吉川浩一，久留幸男：化療下におけるX線検査の正しい位置づけ——特に化療中陰影増加例の検討．結核 54：173，1979
- 12) 木野智慧光：非空洞性肺結核に対するINH，RFP治療中にみられたX線陰影の拡大について．結核 56：198，1981
- 13) 佐藤 博，大泉耕太郎，本宮雅吉，今野 淳：強力化学療法に伴う胸部レ線像の悪化例について．結核 57：425—427，1982