外耳道癌の1症例

川崎医科大学　耳鼻咽喉科
秋定　健，折田洋造
稲垣千果夫，河田　信
大阪市立大学医学部　耳鼻咽喉科
桜井敏恵

（昭和60年3月6日受付）

A Case of Carcinoma of the External Auditory Meatus

Takeshi Akisada, Yozo Orita
Chikao Inagaki and Makoto Kawata
Department of Otolaryngology, Kawasaki Medical School
Toshie Sakurai
Department of Otolaryngology, Osaka City University, School of Medicine

(Accepted on March 6, 1985)

外耳道癌の1症例を報告した．症例は79歳男性で左血性耳漏を主訴に来院．肉眼的に腫瘤は左外耳道後壁を中心として存在し，表面不規則で易出血性であった．組織は扁平上皮癌であった．放射線，化学，免疫療法を併用し腫瘤は肉眼的に消失した．慢性中耳炎や耳癤として治療している中に外耳道癌が含まれている可能性がある．

A case of squamous cell carcinoma of the external auditory meatus was reported. A 77-year-old male complained of left bloody otorrhea. Upon inspection, an irregular surfaced and easily bleeding tumorous lesion was recognized on the posterior wall of the left external auditory meatus. Histological examination showed squamous cell carcinoma. Radio-chemo-immunotherapy was performed and the tumor disappeared macrospically. The possibility that carcinoma may be hidden in cases of chronic otitis media and otofuruncle was emphasized.

Key Words　① Carcinoma of the external auditory meatus
② Radio-chemo-immunotherapy

I. はじめに

外耳道に発生する悪性腫瘍はきわめてまれであり，諸家の報告によると頭頸部悪性腫瘍の約0.5％である．その早期発見は難しく予後不良と言われており，5年生存率を Lederman[1] は24％と報告している．今回著者らは外耳道癌の１症例を経験し，治療する機会を得たので文献的考察を加え報告する．

II. 症　例

症　例：77歳，男性．

主　訴：左血性耳漏．

現病歴：昭和57年８月，左血性耳漏及び左外耳道腫瘤に気付く．近医での生検にて扁平上皮癌の診断を受け，10月４日当科受診．

既往歴：結核（治癒），白内障，昭和20年，広島にて被爆．

家族歴：特記すべきことなし．

初診時及び入院後検査所見：10月15日入院したが，全身状態は良好で諸検査でも異常を認めなかった．腫瘤は左外耳道後壁を中心として存在し，一部鼓膜表面に浸潤していた．弾性硬で表面は不規則，易出血性であった（**Fig. 1**）．

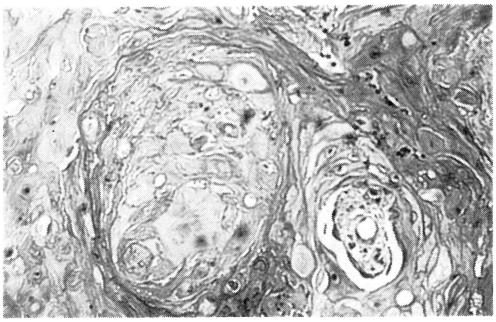

Fig. 2. Histology of the tumor showing well differential squamous cell carcinoma. (H.E. stain, ×300)

病理組織学的診断は高分化型扁平上皮癌であった（**Fig. 2**）．側頭骨のX線検査やCTでは骨破壊像や中耳，内耳への浸潤は認められなかった（**Fig. 3**（**a**），（**b**），**4**）．聴力検査では老人性と思われる両側の感音性難聴のみで左耳の air-bone gap は認められなかった．

治療及び経過：肉眼所見ならびに諸検査にて腫瘤は外耳道に限局していると考え，外耳道全摘術の施行を予定したが，本人及び家族の強い希望により放射線療法を開始し，TeleCoγ 線6000 rad 照射した．また照射前から化学療法として FT 207 を，免疫療法として PSK を併

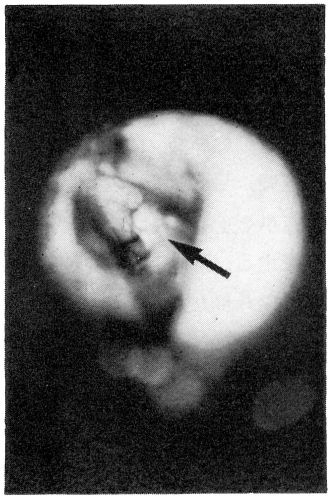

Fig. 1. Tumorous lesion is noted in the posterior wall of the left external meatus (arrow).

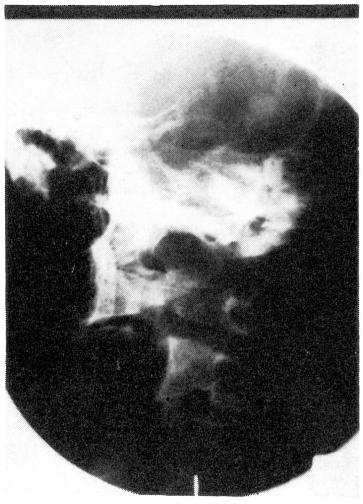

Fig. 3. (**a**)

Fig. 3. (**b**)

Ear X-ray films (a, Stenvers' view b, Mayer's view) showing no osteolytic lesion.

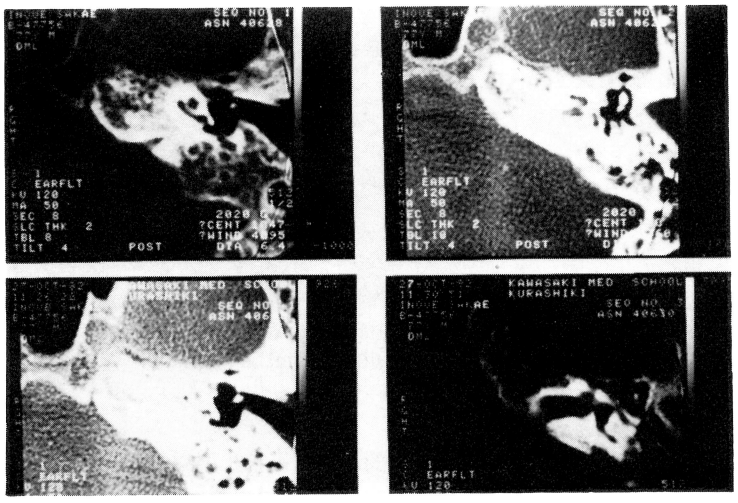

Fig. 4. CT scan of the temporal bone showing no invasion to middle and inner ear.

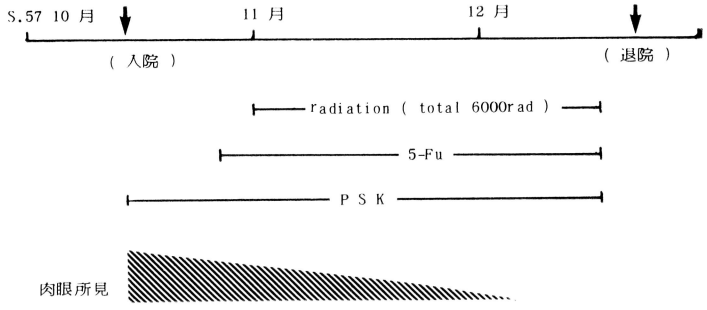

Fig. 5. Clinical course.

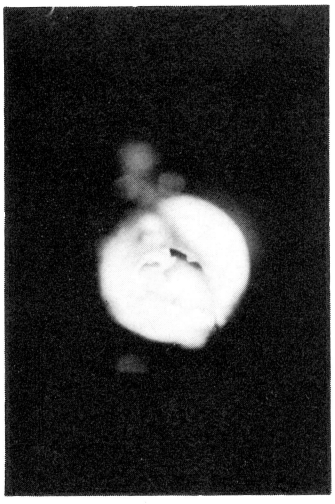

Fig. 6. Tumor disappeares macroscopically 50 days after the radio-chemo-immunotherapy.

用した．治療開始後約50日で肉眼的に腫瘤消失し12月21日退院．その後外来にて経過を追っているが再発は見られていない（**Fig. 5, 6**）．

III. 考　　察

聴器に発生する悪性腫瘍はきわめてまれである．Conley[2] は1945年から1972年までの27年間で273例の聴器悪性腫瘍を集計し，耳介癌187例，外耳道癌61例，中耳癌25例と報告している．本邦では弓削ら[3] が昭和51年に集計し，耳介癌33例，外耳道癌72例，中耳及び側頭骨癌81例と報告している．本邦では欧米と異なり耳介癌が少なく外耳道癌，中耳癌の頻度が高いようである．初発症状としては疼痛と掻痒感をほとんどの患者が訴え，多くは慢性の耳漏を伴っている．耳後部の腫脹，難聴，顔面神経麻痺，眩暈，嘔吐も時に見られる．Rosenwasser[4] は聴器癌を疑う症状として，難治性の外耳道炎，易出血性，顔面神経麻痺，激しい耳痛をあげているが，顔面神経麻痺が生じた時はかなり深部へ浸潤したことを意味する．また腺様嚢胞癌は長期の経過をとり頑固な耳痛が特徴的である．本症例は血性耳漏と外耳道腫瘤が初発症状であった．聴器癌は耳鼻咽喉科医でも日常診療で経験する機会に乏しく癌の可能性を念頭に置かずに，慢性の耳漏ならば慢性中耳炎，腫瘤や耳痛ならば耳癤として処置するか放置しがちである．Jones ら[5] は診断確定までにほとんどが1年以上経過しており，時には10年も20年も診断が遅れる場合があるとしている．診断が遅れ，

ある程度進行してから発見されるため，肉眼的には一般的に易出血性の腫瘤性肉芽が外耳道全周に渡り鼓膜が見えないものが多い．本症例は鼓膜の大半が確認され，比較的早期に発見されたと想像される．

側頭骨X線像において，小出ら[6]は聴器癌の骨破壊像は中耳炎による骨破壊像と異なると報告しているが，一般的には浜田ら[7]が述べているように，極めて広範囲な骨破壊は別として，慢性中耳炎や真珠腫のX線所見と区別することは困難と思われる．つまり診断確定後腫瘍の拡がりを推定する上で有用であるが，早期診断としての価値は薄いと考えられる．今後は解像力のすぐれたCTが早期診断，進展度の推定に役立つものと思われる．

発癌原因として最も一般的に考えられているものに慢性炎症（慢性中耳炎），放射線障害がある．本症例は慢性中耳炎の既往はないが，原爆に被爆しており少なからず関係していたと思われる．その他Jonesらは細菌叢から産生される発癌物質，アスペルギルスにより産生されるアフラトキシンB_1，耳垢内の発癌物質などを推定しているが確定的なものはない．

好発部位では扁平上皮癌については特に報告がないが，腺様嚢胞癌についてPulecら[8]は外耳道のあらゆる部位に発生すると述べ，一方中野ら[9]は軟骨部から骨部外耳道への移行部付近の後壁あるいは後上壁より発生しやすいと報告している．腺様嚢胞癌は耳垢腺から発生するとされているが，Dehnerら[10]は異所性唾液腺由来である可能性を報告している．この仮説を梅谷ら[11]は，本来耳垢腺の存在しない骨部外耳道や中耳になぜ本腫瘍が発生するのかという疑問に対するひとつの解答として評価している．

Jonesらは経験した外耳道扁平上皮癌20症例を病理学的な立場から二つに分類した．ひとつは比較的びまん性で限界がないもので低分化～未分化型が多く，20症例中18例であった．もうひとつは分葉状に境界され，求心性に角化しているもので高分化型が多く，2例であった．本症例は後者で高分化型であった．Jonesらは二つの型による予後の違いはみられないとしているが，症例を増して検討を重ねれば，やはり他の悪性腫瘍と同様未分化型ほど予後が悪くなるのではないかと推定される．

治療法については腫瘍が外耳道，特に軟骨部に限局している場合，放射線療法か手術療法として腫瘍部を近傍組織を含めて広範に切除する方法が行われている．Bolandら[12]は放射線のみにて64.2％と高い5年生存率を報告しているし，Goodwinら[13]によると軟骨部外耳道に限局するもので5年生存率57％，骨部外耳道へ進展したもので45％と報告しており，いずれの方法にしても比較的良い成績が得られると考えられる．ただSchuknecht[14]は側頭骨への放射線照射による晩期反応としてosteoradionecrosisと膜迷路の萎縮を報告しており，本邦でも斉藤ら[15]が同様の報告をしている．本症例では6000 rad照射したが，幸いそれらしき副作用は発現しなかった．大量照射時には注意すべき副作用である．腫瘍が中耳，側頭骨へ浸潤したものでは手術と放射線や化学療法の併用が行われる．拡大根治術に放射線を併用する方法でTuckerら[16]はかなり良い成績を収めているが，一般的には局所再発を起こしやすい．三宅ら[17]は抗癌剤動注，放射線併用療法を術前に行いさらに根治術を行えば遠隔成績の向上が得られるだろうと述べているが，浸潤範囲によっては限界があると思われるし，再発症例に対する治療はさらに困難である．このため，1954年にParsonsら[18]が始めた側頭骨亜全摘術がConleyや中井ら[19]の報告では，5年生存率25％前後と他の方法に比べやや良好な治療成績を得ている．しかし解剖学的に手術的操作を加えにくい所であり，聴覚平衡機能障害は必発で，髄膜炎や髄液漏，脳浮腫，脳神経麻痺などをおこす可能性が高いことなどより，その適応を慎重にすべきである．白幡[20]は癌腫が錐体尖端に及び，眩暈，感音性難聴があるものを絶対的適応，癌腫が中耳，乳様突起に限局しているものを比較的適応としている．また小池[21]

は術前に腫瘍の拡がりが推定できしかも完全摘出可能な症例に限定すべきであるとしている．いずれにしろ，進行例の治療はかなり困難を極めるため，まれな疾患であるが，難治性外耳道炎などを経験した際には悪性腫瘍をも疑って早期発見に努め，的確な治療計画を立てるべきである．

IV．結　　語

外耳道に限局した扁平上皮癌の1症例を報告し，外耳道癌に関する文献的考察を加えた．本症例のごとき外耳道に限局した早期癌は手術でも放射線でも比較的好成績が得られるが，中耳や側頭骨へ浸潤した場合は側頭骨亜全摘術が良いと思われる．しかしその適応は慎重にしなければならない．

なお，本論文の要旨は，日本耳鼻咽喉科学会第9回中国四国地方部会連合会（昭和58年11月12，13日）において報告した．

文　　献

1) Lederman, M.: Malignant tumor of the ear. J. Laryng. 79 : 85—119, 1965
2) Conley, J.: Malignancies of the ear. Laryngoscope. 86 : 1147—1163. 1976
3) 弓削庫太，服部康夫，村上享司，中村兼一，児玉駿一郎，中村 賢，村上忠也，永野泰宏，物集女誠治，和田忠男，沢井 尚，渋谷幸一：外耳道癌の3症例．耳喉 49：675—681，1977
4) Rosenwasser, H.: Tumors of the Middle Earand Mastoid in paparella, M. M. and Shumrick, D. A. Otolaryngology., Saunders, Philadelphia, 1973
5) Johns, M. E. and Headington, J. J.: Squamous cell carcinoma of the external auditory canal; A clinicopathologic study of 20 cases. Arch. Otolaryng. 100 : 45—49, 1974
6) 小出 靖，小池吉郎，水越鉄理，鈴木昌也，樋口博行，原田 武：耳癌腫治療の現状と自験例の反省．耳鼻臨床 61：35—48，1968
7) 浜田 実，榎本雅夫，松井和夫，榎本多津子，静木厚三：聴器悪性腫瘍の4症例．耳鼻臨床 73：1693—1697，1980
8) Pulec, J. L., Parkhili, E. M. and Devine, K. D.: Adenoid cystic Carcinoma (Cylindroma) of the External Auditory Canal. Trans Acad. Ophthal. Otol. 67 : 673—694, 1963
9) 中野雄一，半藤怜子：外耳道 Cylindroma (Adenoid cystic Carcinoma) の1症例．耳喉 41：483—499，1969
10) Dehmer, L. P. and Chen, T. K.: Primary tumors of the external and middle ear benign and malignant glandular neoplasms. Arch. Otolaryng. 106 : 13—19, 1980
11) 梅谷芳雄，湊川 徹，稲守 徹，涌谷治夫，小笠原 寛，雲井健雄：聴器悪性腫瘍の5症例．耳鼻臨床 76：1383—1390，1983
12) Boland, J. and Paterson, R.: Cancer of the Middle Ear and External Auditory Meatus. J. Laryng. 69 : 468—478, 1955
13) Goodwin, W. J. and Jesse, R. H.: Malignant Neoplasms of the External Auditory Canal and Temporal Bone. Arch. Otolaryng. 106 :675—679, 1980
14) Schucknecht, H. F. and Karmody, C. S.: Radionecrosis of the temporal bone. Laryngoscope. 76 : 1416—1428, 1966
15) 斎藤龍介，藤田 彰，藤木明子，渡辺周一，小倉義郎，松原 浄，高田信昭：聴器扁平上皮癌における側頭骨病理組織所見．耳喉 55：405—410，1983
16) Tucker, W. N.: Cancer of the middle ear a review of 89 cases. Cancer. 18 : 642—650, 1965
17) 三宅浩郷，犬山征夫，荒木昭夫，高崎 敬，松川純一，永倉健次，藤井一省：聴器癌5例の治療経験—制癌剤動注と放射線療法との併用療法を中心として．耳喉 42：913—921，1970

18) Parsons, H. and Lewis, J. S.: Subtotal resection of the temporal bone for cancer of the ear. Cancer. 7：995—1001, 1954
19) 中井義明，白馬 明，山崎太郎： 聴器癌における側頭骨全摘出術．耳喉 47：325—331，1975
20) 白幡雄一： 聴器原発癌の臨床，特にその文献的考察—当教室例を中心として．耳喉 17：675—689，1974
21) 小池吉郎，白石輝雄， 石川和光， 椎名睦郎， 福田良子： 耳癌腫に対する側頭骨亜全摘出術．手術 24：1110—1118，1970