

# 皮膚顎口虫症の1例

川崎医科大学 皮膚科  
(主任：植木宏明教授)

石井完児，長田浩行  
中川昌次郎，植木宏明

(昭和61年4月24日受付)

## A Case of Gnathostomiasis Cutis

Kanji Ishii, Hiroyuki Nagata  
Shojiro Nakagawa and Hiroaki Ueki

Department of Dermatology, Kawasaki Medical School  
(Director : Prof. H. Ueki)

(Accepted on April 24, 1986)

皮膚顎口虫症の1例を経験した。症例は26歳，男性。ドジョウを生食して約3週間後，前胸部に移動性の線状紅斑が出現，その後皮疹は左下腹部さらに右下腹部に移動した。内臓には特に異常はなく皮膚に限局していた。皮疹の移動部位を中心に3カ所生検を行ったが，いずれも虫体は発見できなかった。その後著明な皮疹の動きはみられず現在経過観察中である。皮膚顎口虫症の推移，診断，治療について考察を行った。

A case of Gnathostomiasis cutis was reported. A 26-year-old man noticed lineal erythematous eruptions on chest skin after eating raw loach. The eruptions transmigrated to the lower abdominal skin about 10 days later. We carried out three biopsies of the abdomen, but were unable to find Gnathostoma. Transition, diagnosis and treatment of Gnathostomiasis cutis were discussed.

Key Words ① Gnathostomiasis cutis ② Lineal erythema

### はじめに

皮膚顎口虫症は顎口虫の寄生している淡水魚等を生食することによって発症し，我が国では有棘顎口虫，ドロレス顎口虫，日本顎口虫の3種が代表的である。臨床型は主に長江浮腫型および creeping disease 型に大別されるが，以前はライギョの生食後に長江浮腫型を呈するものが大多数を占めていたが，最近では，いわゆる

ドジョウのおどり食いによる生食後に creeping disease 型を呈するものがほとんどを占めるようになった。治療は虫体摘出以外に確実な方法はなく，本邦報告例において摘出率はきわめて低い。しかし creeping disease 型を呈するときと比較的虫体摘出が期待できることより，今後この症例が増加するにつれて摘出率は上昇すると思われる。今回我々は，ドジョウの生食後に発症した皮膚顎口虫症の1例を経験したので

報告するとともに若干の考察を加えた。

### 症 例

患 者： 26歳 男性 すし店勤務

初 診： 昭和60年2月12日

家族歴，既往歴： 特記すべきことなし

現病歴： 昭和60年1月中旬，前胸部に3~4 cm の瘙痒を伴った線状紅斑が出現し，その後上方へ線状に移動した。1月下旬に左下腹部に同様の皮疹が出現し，次第に鼠径部付近を伝って2月上旬に右下腹部に移動した。また2月10日ごろ左下腹部に小豆大の硬結が2カ所出現，翌日同様の皮疹が3カ所右下腹部に出現した。皮疹は1日に10 cm 前後移動することがある。なお，発症の約1カ月前にドジョウのおどり食いをしている。

現 症： 前胸部に蛇行している線状の紅斑を認めた (Fig. 1)。同様の皮疹は左鼠径部に

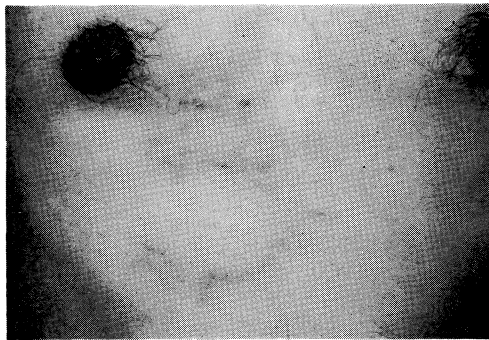


Fig. 1. Lineal erythema on the chest

もみられた。また左下腹部に2カ所，右下腹部に3カ所瘙痒を伴った小豆大までの皮下硬結を認めた (Fig. 2)。初診時までの皮疹の動きは Fig. 3 に示した。

一般検査成績： 血液検査，赤血球 481万，ヘモグロビン 14.8，白血球 7400 (好酸球 8%)，血小板 21.6万，スクリーニング，血沈異常なし，尿便検査，胸部レ線，眼科的検査では特に異常は認めなかった。

免疫血清学的検査： Ouchterlony 法にて顎口虫，蛔虫，アニサキス，犬糸状虫，無鉤条虫等の抗原と患者血清との沈降反応を行ったが，

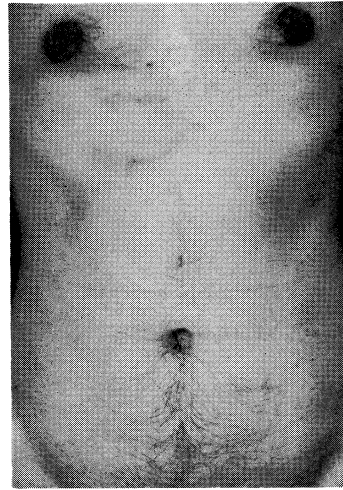


Fig. 2. Lineal erythema on the chest and induration on the lower abdomen about 10 days later

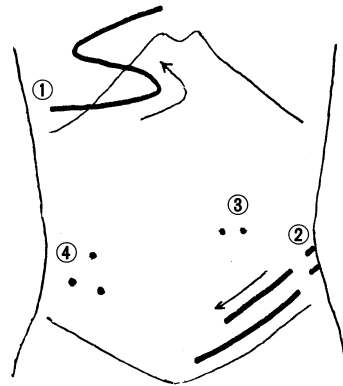


Fig. 3. Movement of eruptions until the first examination

- ① The middle of January 19
- ② The end of January
- ③ February 10
- ④ February 11

いずれも陰性であった。

経過，診断および治療： 初診の翌日の2月13日に，右下腹部の硬結が1カ所増加し計4カ所となり，2月14日には前日出現した硬結部より左上方へ，また2月15日には右上方へ皮疹が移動し瘙痒も著明となった (Fig. 4)。ドジョウの生食歴，好酸球の増加，また内臓病変は検索した限りにおいて異常が認められなかったこと等より皮膚に局限した顎口虫症と診断し，皮疹

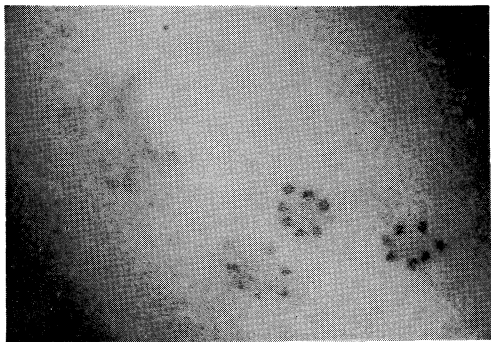


Fig. 4. Movable induration on the right abdomen

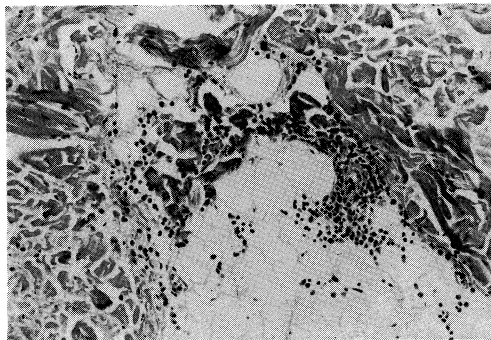


Fig. 6. Lymphocytic infiltrate with number of eosinophils in fat tissue

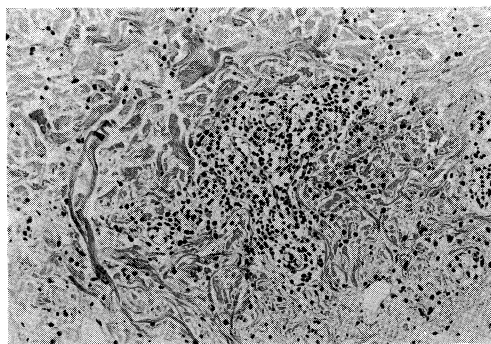


Fig. 5. Intradermal perivascular lymphocytic infiltrate with number of eosinophils

の最も新しく移動した2カ所より虫体摘出を目的とした皮膚生検を行った。切除標本では、真皮全層の主に血管周囲に好酸球、リンパ球および組織球を中心とした細胞浸潤が認められた (Fig. 5)。また脂肪織の内外にも同様の所見が得られた (Fig. 6)。虫体は発見できなかったが虫体に対する組織細胞反応と考えられる。生検を行った2日後に再び生検部付近に掻痒を伴った線状索状硬結が出現したため同部位を生検

したが虫体は発見できなかった。初診時より皮疹の動きを Fig. 7 に示した。約2週間後に前胸部に淡い紅斑の出現を認めたが著明な皮疹の動きはみられず、現在経過観察中であるがここ1年間皮疹は出現していない。

#### 考 察

我が国で主に分布が認められている顎口虫は有棘顎口虫 *Gnathostoma spinigerum*、ドロレス顎口虫 *G. doloresi* および日本顎口虫 *G. nipponicum* の3種である。これらのうち顎口虫症を起こすものは有棘顎口虫であり、皮膚顎口虫症はこの有棘顎口虫が人体に感染し、第3期幼虫が皮膚あるいは皮下組織を移動することによって限局性の線状皮疹や皮下硬結をきたす疾患である。宮崎<sup>1)</sup>は有棘顎口虫第3期幼虫の自然感染が認められた36種の動物を報告している。これらのうち我々がよく食用するドジョウ、ウナギ、フナ、カエル、ニワトリ等が含まれている。以前はライギョ生食後に感染する症例が大多数を占めていたが、最近の食糧事情の

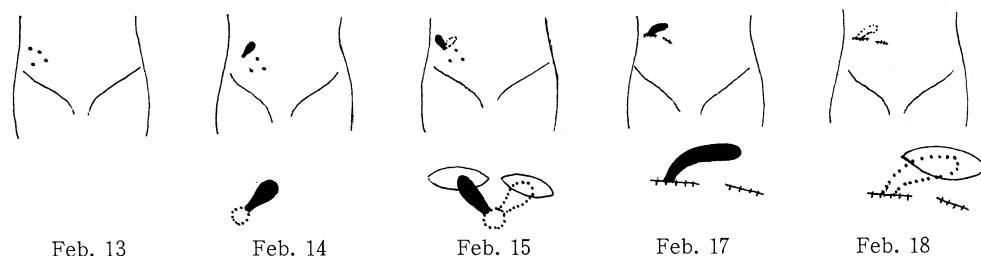


Fig. 7. Movement of eruptions after hospitalization

変化に伴いドジョウ生食後に感染する症例が増加しており、出光ら<sup>2)</sup>の報告では最近の5年間ではドジョウを感染源とするものが81%を占めるようになってきている。そのうちの68%は中国、台湾、韓国からの輸入ドジョウが原因であった。以前本邦において感染源は有棘顎口虫のみとされていたが、赤羽ら<sup>3)</sup>は輸入ドジョウより、剛棘顎口虫の幼虫を検出しており今後有棘顎口虫に代わって剛棘顎口虫による感染が増加することが予想される。自験例も輸入ドジョウによる感染が原因であった。診断は虫体の確認が最も確実であるが、困難なことが多く、その他ドジョウ等の生食歴、移動する線状もしくは索状硬結状の皮疹、好酸球増多、皮内反応、免疫血清学的検査等により総合的に診断しなければならない。これらのうち虫体摘出が困難な場合、皮内反応、免疫血清学的検査は本症に特異性が高く、出光ら<sup>2)</sup>は最近5年間でそれぞれ71%、86%に陽性であった。自験例ではOuchterlony法による血清反応を行ったが陰性であった。これは感染から血清反応を行った期間が比較的短期間であったことも考えられる。辻<sup>4)</sup>も初回の検査で陰性であった場合には、さらに1~2カ月後に再検査を行うことが必要であると述べている。自験例は患者の都合で再検査を行うことはできなかった。治療は化学療法、凍結療法等があるが、いずれも治癒にもちこむ可能性は低く虫体を摘出する以外有効な治療法はない。一般に硬結状皮疹を呈する

長江浮腫型では、皮下の深層に虫体が存在しているのに対し、線状皮疹を呈する creeping disease 型では、皮下の浅層に存在していることが多いと言われている。したがって虫体摘出は creeping disease 型を呈するとき、すみやかに行うのが望ましいと思われる。ライギョによる感染では長江浮腫型が大多数を占めていたのに対しドジョウによる感染が増加した今日では creeping disease 型が大多数を占めている。したがってこれまで非常に困難であった虫体摘出も creeping disease 型が増加するにつれて徐々に容易になってくるとと思われる。しかしたとえ虫体摘出が成功した例でも、細井ら<sup>5)</sup>は7カ月後に再発した症例を報告していることから長期間の経過観察が必要である。自験例は約1年間皮疹の出現をみておらず、体内で死滅したかあるいは静止しているかが考えられるので今後も注意深く観察していく予定である。食糧事情の変化により、いわゆるドジョウのおどり食い等が流行するにつれて顎口虫症の増加が予想される。したがって本症に関しては単に診断、治療を行うのみならず、予防医学にも力を注いでいかなければならないであろう。

本症例は第175回日本皮膚科学会岡山地方会にて発表した。

最後に血清学的検査の判定に御尽力頂きました広島大学医学部寄生虫学教室、辻 守康教授および川崎医科大学寄生虫学教室、初鹿 了教授に深謝いたします。

## 文 献

- 1) 宮崎一郎：顎口虫症。寄生虫誌 4：111—120, 1955
- 2) 出光俊郎, 相沢晴美：皮膚顎口虫症。臨皮 39：255—260, 1985
- 3) 赤羽啓栄, 岩田久寿郎, 宮崎一郎：中国から輸入されたドジョウに寄生していた剛棘顎口虫。寄生虫誌 31：507—516, 1982
- 4) 辻 守康：皮膚顎口虫症の免疫学的診断。皮膚臨床 23：659—663, 1981
- 5) 細井洋子, 中野和子, 濱田稔夫, 山田 正, 平田一人：皮膚顎口虫症の1例。皮膚臨床 23：679—681, 1981