内視鏡的ポリペクトミーを行なった若年性大腸ポリープの2例

川崎医科大学附属川崎病院　内科
塚本　真言，篠原　昭博，石賀　光明
阿部　勝海，加藤啓一郎，三島　崇輝
坂本　武司
同　小児科
熊埜御堂義昭，井出　京子，梶谷　喬
同　病理
佐藤　博道，伊藤　慈秀

(昭和57年6月11日受付)

Endoscopic Polypectomy in the Two Patients with Juvenile Polyps of the Colon

Makoto Tsukamoto*, Akihiro Shinohara
Mitsuaki Ishiga, Katsumi Abe,
Keiichiro Kato, Takateru Mishima
Takeshi Sakamoto, Yoshiaki Kumanomidou**
Kyoko Ide, Takashi Kajitani
Hiromichi Sato***, and Jishu Ito

Departments of Medicine*, Pediatrics** and Pathology***,
Kawasaki Hospital, Kawasaki Medical School

(Accepted on June 11, 1982)

我々は最近，2例の若年性ポリープに対し，全身麻酔下と経口的な催眠鎮静剤のみにより，それぞれ内視鏡的ポリペクトミーを行ない，共に良好な結果を得たので，主として治療法に関して文献的考察を加えて報告した．

Juvenile colonic polyps were successfully removed in 2 patients by endoscopic polypectomy carried out under general anesthesia for one case, and with administration of an oral hypnotic sedative for the other. This case report is presented with special reference to the method of treatment in addition to a bibliographical study.

はじめに

近年は，幼小児に対しても比較的容易でしかも安全に，ファイバースコープによる内視鏡的ポリペクトミーが行なわれるようになり，その治療的な意義は大きいといえよう．我々は最近，6歳と3歳の2例の若年性大腸ポリープを内視鏡的にポリペクトミーによって切除する機会を得たので，若干の文献的考察を加えて報告する．

症　　例

症例1：6歳6カ月，男児．

主　訴：血便．

家族歴，既往歴：特記すべきことなし．

現病歴：生来元気であったが，4歳10カ月の時，排便時に血液の付着に気付いた．その後間欠的に腹痛を訴えるようになり，本院小児科を受診した．注腸X線検査の結果，下行結腸とS字状結腸の移行部に直径2cmの円形の腫瘤陰影が認められ（**Fig. 1**），内視鏡的にポリープの4カ所を直視下生検したが，すべて非特異的な炎症像のみであった．内視鏡的ポリペクトミーを試みたが，結腸の管腔内をポリープが大きく占拠して，ポリープと対側腸管壁が広範に接触していたために，ポリペクトミーを断念した．その後経過観察をしていたが，依然として血便が継続したため，1年3カ月後にポリープ摘出の目的で本院小児科に入院した．

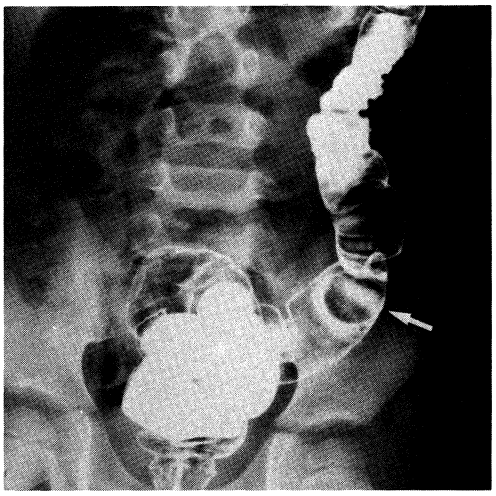

Fig. 1 X-ray study by barium enema showing a large spherical filling defect at the upper portion of the sigmoid (arrow) (Case 1).

入院時所見：身長104cm，体重15.5kg，体格，栄養は中等度良好で，貧血は認めなかった．胸腹部には理学的所見に異常はみられなかった．

入院時検査成績：便潜血反応強陽性を示す外は，特記すべきものはなかった（**Table 1**）．

大腸内視鏡所見：直視型ガストロファイバースコープ，オリンパス GIF-P_2 を使い腸管内検査を行なった．肛門輪より30cmの下行結腸とS字状結腸の移行部に，易出血性で表面に白苔の付着と発赤を伴う山田Ⅳ型のポリープを

Table 1 Laboratory findings on admission

	Case 1	Case 2
*Hematology		
RBC	437×10^4/mm³	415×10^4/mm³
Ht	38.6%	33.0%
Hb	13.7g/dl	11.7g/dl
Platelet	20.5×10^4/mm³	31.6×10^4/mm³
WBC	11700/mm³	7100/mm³
Seg.	79%	63%
Lymph.	15%	33%
Mono.	4%	4%
Eosino.	2%	0%
Bleeding time	2′30″	1′00″
PPT	11.3(11.4)	12.4(11.5)
PTT	21.8(30.5)	31.5(33.5)
*Blood Chemistry		
TP	7.1g/dl	7.0g/dl
BS	97mg/dl	112mg/dl
A/G	2.09	1.59
GOT	15I.U./l	7I.U./l
GPT	6I.U./l	3I.U./l
AlP	159I.U./l	
Crn	0.7mg/dl	
BUN	13mg/dl	
Amy	357I.U./l	
CRP	(+)	(−)
Na	134mEq/l	136mEq/l
K	4.0mEq/l	4.0mEq/l
Cl	102mEq/l	101mEq/l
Ca	5.0mEq/l	4.9mEq/l
*ESR		
60′	9mm	15mm
120′	30mm	36mm
*Urinalysis		
Protein	(−)	(−)
Sugar	(−)	(−)
Sediment	n.p.	n.p.
*Feces		
Occult blood	(卌)	(卄)
Parasite egg	(−)	(−)

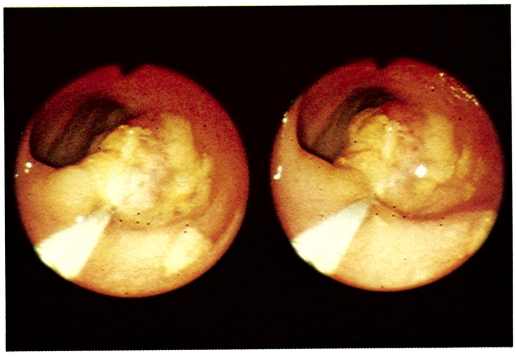

Fig. 2 Endoscopic picture of the polyp at the proximal sigmoid showing wide areas of yellowish-white covering and a small area of petechial hemorrhage over its top (Case 1).

認めた (**Fig. 2**).

全身麻酔下 (笑気, 酸素, ハロセン) でオリンパス高周波電気焼灼装置 PSD を用いて, 型のごとく内視鏡的ポリペクトミーを施行した. 出血, 穿孔等の合併症もなく, ポリープ全病変を摘出できた.

摘出標本: 摘出したポリープは 25×12×7mm 大, 径約 5 mm の短い茎を伴い, 弾性硬, 表面は平滑で発赤が強くみられた (**Fig. 3**).

Fig. 3 The extirpated polyp by polypectomy showing smooth but hemorrhagic surface (Case 1).

病理組織学的所見: ルーペ像では, 内腔の大きい腺管が多数認められ, 豊富な間質を伴っていた (**Fig. 4**). 表面の大部分はびらんに陥り, 毛細血管の増生を伴った炎症性肉芽反応がみら

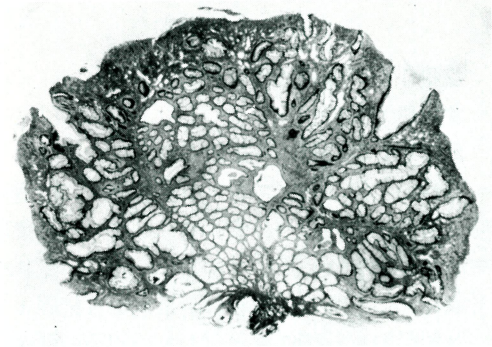

Fig. 4 The survey view of the sigmoid polyp consisting of many tubular epithelial structures with large luminal spaces surrounded by abundant stromal tissues (Case 1). X16, H-E stain.

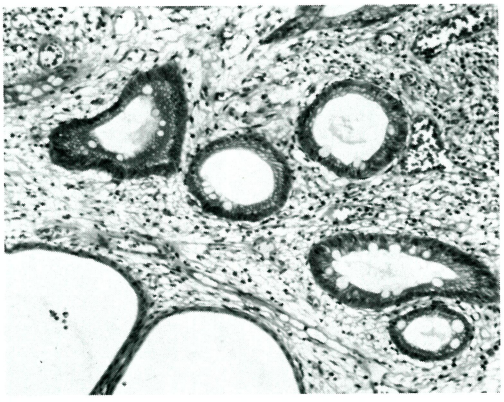

Fig. 5 The columnar epithelial lining of the tubules in the polyp being intermixed with some goblet cells and the flattened lining covering cystically dilated tubules at the left lower corner (Case 1). X163, H-E stain.

れた. 拡大像では, 腺管は一層の円柱上皮により覆われており, 散在性に杯細胞の出現を認めたが, 異型性はみられなかった. また一部では cystic に拡張した腺管があり, その上皮は著明に平坦化していた. 間質には軽度の炎症性細胞浸潤と血管の拡張が認められたが, 平滑筋線維はみられなかった (**Fig. 5**).

術後経過: 術後は下血や発熱をきたすことなく経過良好で, 術後 6 日目に退院した.

症例 2: 3 歳 6 ヵ月, 女児.

主　訴: 血便.

家族歴：祖父が胃癌で死亡．

既往歴：特記すべきことなし．

現病歴：2歳9カ月の時，感冒性下痢をおこし，便に血液の混入を認めたが放置した．その後も血便が継続したため，3歳検診時に精密検査を勧められ本院小児科に入院した．

入院時所見：身長95.1cm，体重15.0kg，体格，栄養は中等度良好で，貧血は認めなかった．直腸指診により，肛門輪より5cmの部位で12時の方向に小隆起を認めた．他の特記すべき所見はみられなかった．

入院時検査成績：便潜血反応（＋＋）を示す外は，特記すべきものはなかった（**Table 1**）．

注腸造影所見：肛門より5cmの直腸前壁に10×6mm大，卵円形の表面平滑な隆起性病変が認められた（**Fig. 6**）．直腸以外には異常所見はみられなかった．

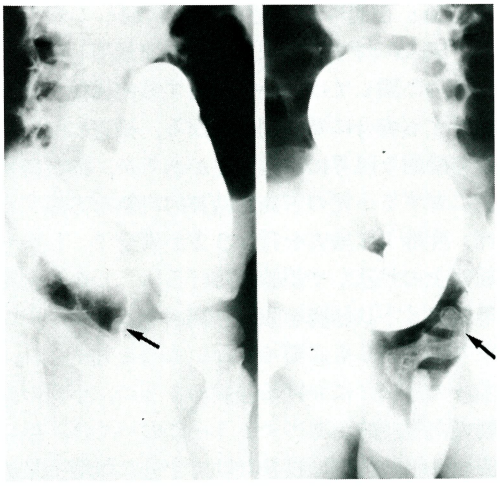

Fig. 6 X-ray study by barium enema demonstrating an oval protuberant lesion at the anterior wall of the rectum (arrow) (Case 2).

直腸内視鏡所見：肛門輪より5cmの直腸前壁に表面にまだらな点状の発赤を認める，易出血性の山田Ⅲ型のポリープが認められた（**Fig. 7**）．

前処置として全身麻酔は行なわず，トリクロールシロップ15mlを服用させたのち，直視型ガストロファイバースコープ，オリンパス

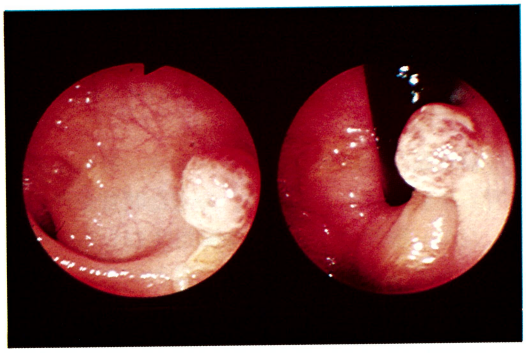

Fig. 7 Endoscopic picture of the sessile polyp at the anterior wall of the rectum showing many punctate areas of hyperemia over its surface (Case 2).

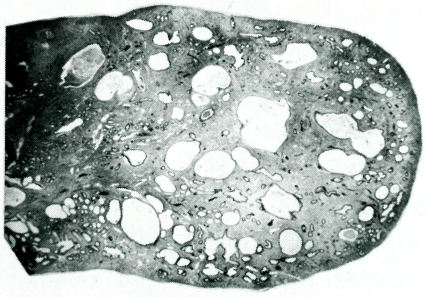

Fig. 8 The survey view of the rectal polyp consisting of small tubular epithelial structures and cystically dilated ones surrounded by abundant stromal tissues (Case 2). X8, H-E stain.

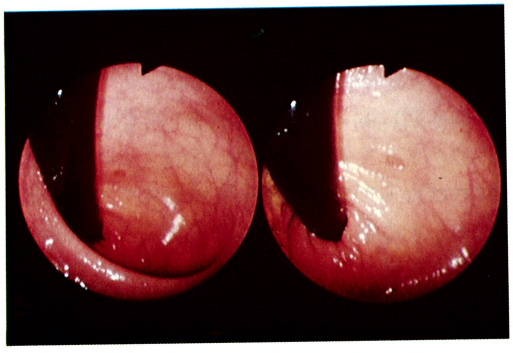

Fig. 9 Endoscopic picture of the rectum at the 4th day after polypectomy showing a small shallow mucosal defect (Case 2).

GIF-QW を使用して内視鏡的ポリペクトミーを行なった．出血，穿孔等の合併症もなくポリープは摘出され，大きさは7×7×6 mm であった．

病理組織学的所見：ポリープは一般に小型腺管の集簇性増生よりなり，豊富な間質を伴っていたが，腺管の cystic な変化はむしろ症例1よりも著明であった．なお間質内に平滑筋線維はほとんど認められなかった（**Fig. 8**）．

術後経過：術後6日目に行なった直腸内視鏡検査によって，ポリペクトミーの断端部に出血は認められず，浅い小さな粘膜欠損が認められるのみであったので（**Fig. 9**），翌日（術後7日目）に退院した．

考　　察

小児において消化管出血とくに下血をみる機会は多く，その原因も多彩である．角田および大浜[1]によると，結腸ポリープによる下血は一般に少量であるとされるが，本症に特徴的な出血様式はない．

小児期に多い若年性大腸ポリープ（juvenile polyps of the rectum and colon）は腺腫（adenoma）や過誤腫（hamartoma）などの新生物ではなく，非腫瘍性増殖であるため，腺腫への移行や悪性化がないことは多くの研究者の一致した意見である[2)3)4)]．したがって，いわゆる根治手術の対象とはならないことが定説となっている[4)5)6)]．

小児に対して大腸の内視鏡検査を行なうにあたっては，前処置，使用器具，挿入方法，麻酔等，いろいろな問題点がある．

前処置に関しては，被験者の年齢により食餌内容が著しく異なるため，症例ごとに工夫しなければならない．川井ら[7)]は幼児で食餌制限に耐えられる場合には，検査前日より低残渣食にして，接触性下剤を投与し，検査の2時間前にグリセリン浣腸を行ない，よく排便させるようにしている．また重盛ら[8)]は3歳以下の乳幼児は原則として入院させ，前日より絶食・輸液を行なっているが，患者への負担が大きいので，経管栄養剤の elemental diet（ED）の併用を行なっている．我々は検査前日より低残渣食とし，同時に刺激性下剤とクエン酸マグネシウムを投与し，当日は検査開始1時間前に腸洗浄を行ない十分な排便・排液を行なった．

使用器具に関しては，小児科領域における内視鏡検査の必要性が近年認識されるに従って，太さ・アングルの改良などを含め，小児用ファイバースコープの試作，開発が積極的に行なわれている[7)9)]．

小児に対する内視鏡検査法の手技自体は成人に対する方法がそのまま適用されることが多いが，小児の内視鏡検査法にはいくらかの特殊性が挙げられている．すなわち，川井ら[7)]は，①内視鏡検査の対象となる消化器疾患は成人と小児とではおのずから異なる，②小児の消化管は菲薄であり脆弱である，③小児は検査に対する理解力に乏しく，検査に協力的でない，の3点を挙げている．我々の症例では，それぞれ下部結腸と直腸に孤立性病変が限局していたため，成人に対する方法をそのまま適用した．

麻酔に関しては，小児に対する内視鏡検査を施行する場合に特に問題となる．検査に耐え得る年齢的な限界には個人差があるが，内視鏡検査に対する小児の苦痛，精神的打撃を考慮すれば，麻酔下に検査を行なう方が安全で，しかも観察上の見逃しや誤診も防げる[7)]．しかし全身麻酔はS字状結腸を強く伸展させる必要がない限り，必ずしも必要ではないものと考えられ，我々の症例2における経験のように，小児の直腸の内視鏡的ポリペクトミーにおいては，経口的な催眠鎮静剤の投与だけで十分な鎮静効果が得られ，容易にそれを実施できるものと思われる．

消化管ポリープにおける良悪性の診断と治療の目的に，内視鏡的ポリペクトミー術は今日広く臨床に応用されている．小児においても juvenile polyp やその他特殊な消化管ポリープが臨床上問題となり得るが，ポリープの自然脱落をまったり，外科的開腹術を行なうまでもなく，最近では内視鏡的ポリペクトミー術によって安全に対処できるようになっているので[5)10)11)]，ファイバースコープによるポリペク

トミーを積極的に行なうべきであると考える．しかしながら juvenile polyp においては，摘出後の再発例も7～18％の頻度でみられているので[12)13)]，術後の注意深い経過観察が必要であろう．

おわりに

6歳6カ月と3歳6カ月の小児二人の若年性大腸ポリープに対し，内視鏡的ポリペクトミーを行なって，きわめて良好な結果を得たので報告した．

本論文の要旨は第31回日本消化器内視鏡学会中国・四国地方会（昭和57年1月31日）において報告した．

文　献

1) 角田昭夫，大浜用克：小児の消化管出血，手術 32：239—249，1978
2) 中村恭一，喜納 勇：消化管の病理と生検組織診断，東京，医学書院 1980 pp. 257
3) 武藤徹一郎：大腸ポリープ—その臨床と病理—，東京．南江堂 1979
4) 角田昭夫：小児の直腸・肛門の外科的疾患，小児科 21：7—14，1980
5) 佐野宏一，山本昌弘，黄 八成，津丸周三，福島泰治，田丸隆二，国田俊郎，隅井浩治，日高 徹，井上正規，岸本真也，三好秋馬：内視鏡的ポリペクトミーを施行した若年性大腸ポリープの3例．Gastroenterol. Endosc. 23：456—458，1981
6) 提嶋俊一，多田正大，山本 実，渡辺能行，梶原 譲，川井啓市：若年性ポリープの臨床的検討．Gastroenterol. Endosc. 23：1771—1776，1981
7) 川井啓市，魚住玄通，冨田照見，吉田俊一，赤荻照章，小林正夫，小山邦彦，藤田光恵，山口勝通，大内孝雄，山本 実，多田正大：小児の消化器内視鏡検査法，小児科 21：821—827，1980
8) 重盛憲三，松本好市，古屋 正，坂倉 究，西城英郎，福田宏司，入山圭二：小児における大腸ファイバースコープ検査，小児外科 12：274—279，1980
9) 多田正大，陶山芳一，清水忠雄，稲富五十雄，藤井 浩，三好正人，西村伸治，西谷定一，鹿嶽 研，赤坂裕三，川井啓市：大腸ファイバースコープの太さに関する検討．Gastroenterol. Endosc. 21：1102—1110，1979
10) 渡辺能行，尾崎正行，奥田宗久，島本和彦，増山晴幸，奥田忠美，多田正大：内視鏡的ポリペクトミーを行なった小児 Juvenile Polyp の1例．Gastroenterol. Endosc. 22：1597—1600，1980
11) 山本登司，上谷潤二郎，跡見 裕，小西文雄，浅野 哲：小児横行結腸ポリープの内視鏡的切除の経験，消化器内視鏡の進歩 6：227—229，1975
12) Horrilleno, E. G., Eckert, C. and Ackerman, L. V.: Polyps of the rectum and colon in children. Cancer 10：1210—1220, 1957
13) Knox, W. G., Miller, R. E., Begg, C. F. and Zintel, H. A.: Juvenile polyps of the colon. Surgery 48：201—210, 1960