

# 実験的マウス形質細胞腫誘導の解析

川崎医科大学 人体病理学Ⅱ (指導: 山下貢司教授)

福 屋 崇

(昭和57年2月23日受付)

## On Induction Process of Experimental Mouse Plasmacytoma

Takaski Fukuya

Department of Human Pathology II  
Kawasaki Medical School

(Accepted on February 23, 1982)

パラフィン・アジュバント腹腔内投与で誘導されるマウス形質細胞腫の発生過程の病理像を観察した。腫瘍発生にウイルスの関与が疑われているため、マウス白血病ウイルスである Gross ウイルスを BALB/c の哺乳マウスに接種して、その影響をみることにしたが、初期の変化には全く関係がない。本報告では腫瘍化の前段階の変化、すなわち実験的形質細胞腫発生の場合である腹腔 oil-granuloma の病理形態的動きを中心に、全身臓器の変化について記載した。

The oncogenic process of mouse plasmacytoma, which was induced by intraperitoneal injections of paraffin adjuvant in BALB/c mice, was examined. In order to study the participation of virus in its tumorigenesis, Gross murine leukemia virus was injected in suckling mouse. Paraffin adjuvant was then injected six weeks later intraperitoneally every 4 weeks seven times. No influence was apparent on the incipient stage. Histopathologic features of intraperitoneal oil-granuloma on which plasmacytoma developed and the change of general organs were reported.

### I 緒 言

形質細胞腫 (Plasmacytoma) は免疫グロブリンを産生するという機能を保持した形質細胞由来の一種の機能性腫瘍である。産生される免疫グロブリンは単クローン性であり、かつ大量の蛋白性試料の供給が可能であるため、免疫グロブリンの構造や産生機構を研究する上で絶好の対象となっている。<sup>1)~3)</sup>

マウスにみられる自然発生の形質細胞腫には形質細胞性白血病<sup>4),5)</sup>と主として回盲部に発生

する限局性形質細胞腫<sup>6)</sup>の2つの型があるが、いずれの型もきわめてまれとされている。実験的には BALB/c または NZB といった特定の系統のマウスに、比較的単純な方法で高率に腹腔内に限局性形質細胞腫を誘発できることが報告されている。<sup>1),3),7)~14)</sup> 誘導は腹腔内に異常な環境をつくること、例えば拡散憩室やプラスチック片 (Plexiglas) の腹腔への埋めこみ、<sup>7)~9)</sup> アジュバント<sup>10)~12)</sup> や鉍物油 (Primol D, Bayol F, Pristane<sup>11),13),14)</sup> 等の腹腔注入などで行なわれている。これらの物質による形質細胞腫

の発生機序は未だに不明であるが、長期にわたる慢性刺激が重要な因子とされており、投与された異物に対する生体反応の過程で形質細胞の異常な増殖がおきるものとみられている。<sup>3), 8), 9), 13)</sup>電子顕微鏡観察によると腫瘍細胞の胞体にウイルス様粒子が認められることが、マウス形質細胞腫の一つの特徴とされている。<sup>1), 3), 15), 17)</sup>しかし、形質細胞腫の無細胞抽出液による腫瘍産生の試みは多くの場合成功していない。<sup>16)</sup><sup>17)</sup>そこで Gross ウイルスで BALB/c の哺乳マウスを前感作し、アジュバントを誘発剤として、形質細胞腫あるいは広くリンパ増殖性疾患の透導が可能であるか否かを検討することとした。今回はアジュバント注入による腫瘍化への過程としての組織反応、すなわち oil-granuloma<sup>11), 13)</sup>の進展と全身臓器への影響について報告する。

## II 材料および方法

誘導刺激物質として自家性の不完全アジュバント（以下 Adj. と略す）を用いた。その内容は流動パラフィン（Paraffin Liquid：片山化学工業株式会社）4 ml、生理食塩水 4 ml、および Tween 80（polyoxyethylene monooleate：界面活性剤：片山化学工業株式会社）0.18 ml を混合したもので、oil-in-water の状態で投与した。前感作のためには培養中の Gross ウイルスを保有するマウスリンパ腫細胞株の無細胞抽出液を準備し、その対照としてリンパ腫細胞の培養に用いたのと同じ培養液（ウイルスを含まない）を投与した。実験用動物には当大学動物飼育センターにて繁殖中の BALB/c nu/+ マウスを用いた。

実験の方法として、まず生後 2~4 日の哺乳マウスに上記の無細胞抽出液（A 群）、または培養液（B 群）を 0.1 ml/匹腹腔内（ip. と略す）接種した。6 週令に達した時から A、B 両群に Adj. を ip. 投与しはじめ、4 週毎に計 7 回投与し、その量は 1~3 回は 0.5 ml/匹、4~7 回は 1.0 ml/匹とした。Adj. ip. 投与開始後から 1 年まで経時的に一部のマウスを解剖し、各臓器・組織を採取して型の如く病理組織学的に

検索し、必要に応じ PAS、メチルグリーン・ピロニン、ギムザおよび鍍銀染色を行ない観察した。一方、経過中の腹水を経時的に採取し塗抹標本作製後、ライトおよびギムザ染色、必要に応じメチルグリーン・ピロニン、PAS、H-E、パニコロー染色を行ない観察した。

## III 病理学的所見

腫瘍発生以前の段階では A 群、B 群ともほぼ同様の所見を示し、ウイルスの影響は今回の実験の段階では全くみられていない。

### 1. 肉眼所見

#### a. 腹水

Adj. ip. 投与開始後 9~10 カ月経過すると A 群、B 群とも著明な腹水貯溜のみられる例がある。腹水は血性あるいは帯黄色、軽度に混濁し、Bence-Jones 蛋白陽性である。それ以前には油状の白濁した液が少量認められるにすぎない。腹水採取時に白色顆粒状の oil-granuloma の遊離片をみることがある。

#### b. 腹腔（腹膜）

Adj. ip. 投与開始 2 日後には肝門部付近の漿膜表面に白色斑状の苔状物がみられ、組織学的に oil-granuloma の像を呈している。oil-granuloma は臓側、壁側をとわず腹膜表面に撒布性に出現するが、ことに横隔膜下面、肝門部、腸間膜、脾および腎周囲に好発する。横隔膜、脾および腎周囲では斑状または板状、腸間膜（ことに腸管附着部）では原則として顆粒状またはポリープ状乳白色の granuloma を形成するのが特徴である。しかし、横隔膜下面に顆粒状を呈する granuloma を見ることまれではない。肝門部では初期には斑状であるが次第に塊状になることが多い。横隔膜下面ではほぼ全面を板状に覆うことがある。脾や腎周囲では granuloma が周囲結合織と一塊となり、臓器がその中に埋伏し可動性が失われることがある。oil-granuloma は Adj. ip. 投与回数が増加と共に大きくなる傾向がうかがわれる。

#### c. リンパ節

上縦隔リンパ節は Adj. ip. 投与開始後 3~4

日頃から腫大しはじめ、14 週後頃から著明となる。腫大したリンパ節は白色で所々にパラフィンと思われる油状の液体を入れた嚢胞状の病巣が認められる。後腹膜リンパ節にも同様の変化を見ることが多いが、あまり著明ではない。その場合には横隔膜下面の granuloma が著明であることが多い。その他のリンパ節には肉眼的に著変はみられない。

#### d. 脾

脾は Adj. ip. 投与開始後 14 週頃から腫大し始め、その程度は個体差にもよるが全体として次第に大きくなる傾向を示す。

#### e. 肝および肺

肉眼的には著変をみないが、後述するように組織標本上 oil-granuloma が多数出現する。

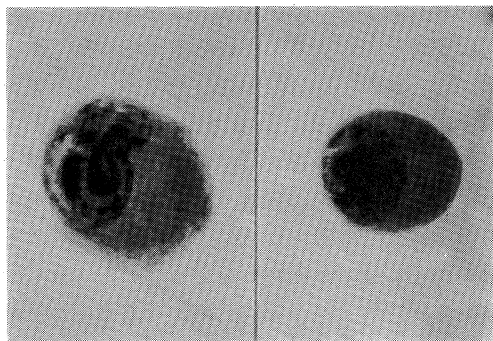
#### f. その他の臓器

長期観察のため時に自然発生の乳癌をみることがあるが、それ以外の臓器には肉眼的に変化を認めない。

## 2. 腹水および組織所見

### a. 腹 水

Adj. ip. 投与開始後 1 時間以内に、胞体にパラフィン貪食と思われる空胞をもつマクロファージが出現しはじめる。2 時間以内に好中球が



**Fig. 1.** Plasmacytoma cells in ascites, 10 months after initial intraperitoneal injection of paraffin adjuvant.

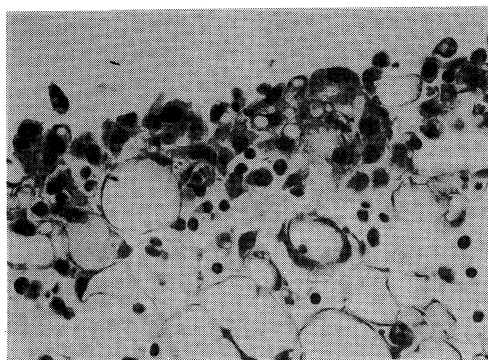
(H-E, ×1000)

増加し 相対的にマクロファージが減少する。Adj. ip. 投与毎の変動はあるが、このような状態が 1 年以上持続する。Adj. ip. 投与開始後 9～10 カ月頃には好中球およびマクロファージが減

少し、異型性を示す形質細胞類似の単核あるいは多核細胞が多数出現する例がある (**Fig. 1**)。このようなマウスの腹水には Bence-Jones 蛋白が証明され、形質細胞腫への転化を強く疑わせる。なお、マウス正常腹水中には形質細胞はほとんど存在しない。

### b. 腹 腔 (腹膜)

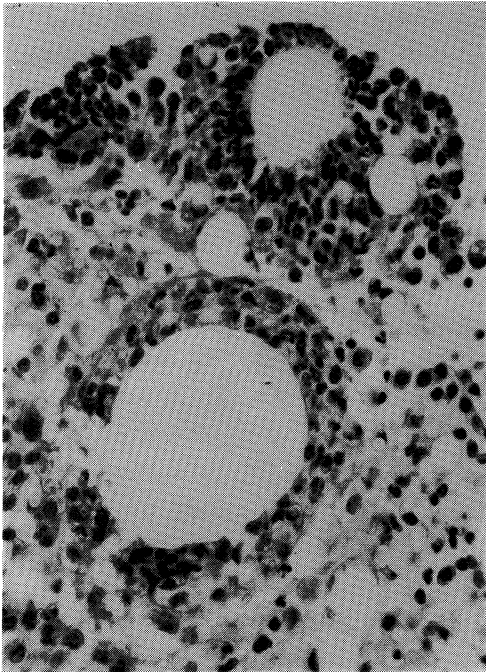
Adj. ip. 投与開始後 3 時間ほど経過すると腸間膜では血管を中心に好中球の浸潤が認められ、12 時間頃には血管周囲だけでなく漿膜表面近くにも好中球の浸潤が著明となる。oil-granuloma は 24 時間経過した頃からみられ、腹膜表面には胞体に空胞をもつマクロファージが多数出現している (**Fig. 2**)。一方、漿膜下脂



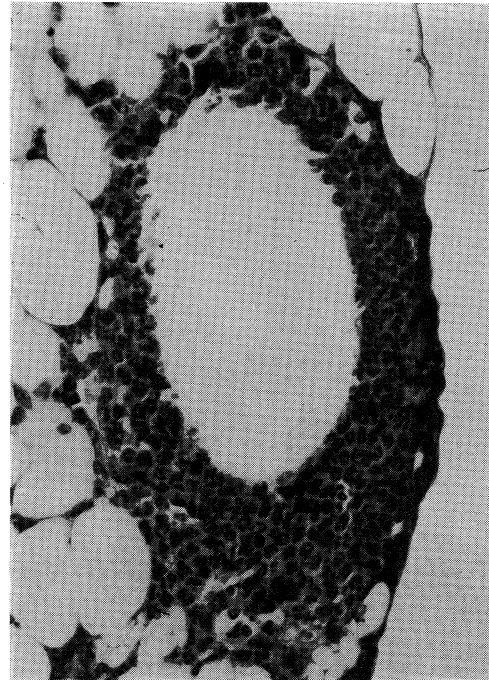
**Fig. 2.** Macrophages on peritoneal surface, 24 hours after initial ip. injection of paraffin adjuvant. (H-E, ×400)

肪織ではリンパ球、好中球および形質細胞の浸潤がみられる。好中球は腹膜表層に小集簇をつくることも多い。2 日後には油滴と思われる大きな空胞を、多数のマクロファージが取り囲む oil-granuloma が出現し (**Fig. 3**)、次第に異物巨細胞の形成もみられるようになる。

oil-granuloma は形態上、以下の 4 つの型にまとめられる。すなわち、1) 胞体に大小の空胞をもつマクロファージが多数集合したもの、2) 大きな空胞のまわりを多数のマクロファージが取り囲むもの、3) 2) の変型で好中球の浸潤が中心となりマクロファージが少数しかみられないもの (**Fig. 4**)、4) 以上の 3 型が混在し移行を示すもの。これら 1)～4) はすべて腹膜



**Fig. 3.** Oil-granuloma in the peritoneum, 48 hours after initial ip. injection of paraffin adjuvant. Note lipid droplets surrounded by macrophages.  
(H-E, ×400)



**Fig. 4.** Lipid droplet surrounded by numerous neutrophils and some macrophages in intraperitoneal oil-granuloma, 48 hours after initial ip. injection of paraffin adjuvant.  
(H-E, ×400)

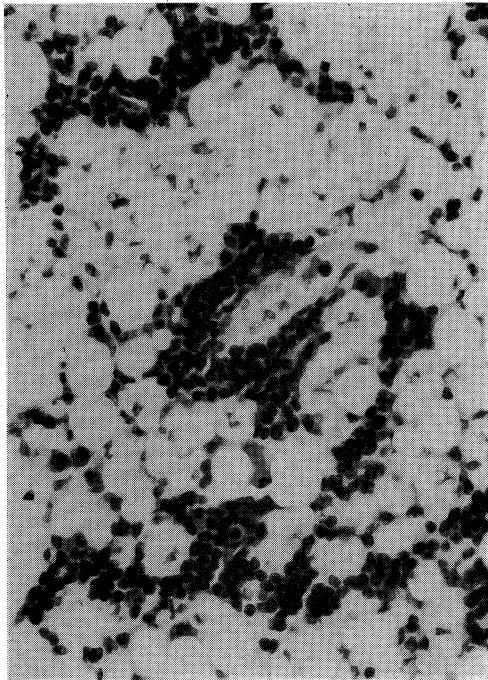
表面の隆起として認められる。時間的経過では1)が最も早く出現し、1)から2), 3), 4)のいずれかの型に移行していくようである。全般的に初期には1)の前に好中球の反応が強く、経過とともにマクロファージが増加、好中球が減少して1), 2), 4)の形態を示すgranulomaの数が増すが、新たな刺激毎にまず好中球が反応し、好中球の反応は長期にわたり持続する印象を与える。このような病巣の成り立ちからは3)はgranulomaとはいい難く、aseptic microabscessともみられるが、2)と移行を示すため、一応分類上granulomaの型の一つに入れることにした。

比較的早期から中皮細胞が腫大してoil-granulomaの表面を覆う像が認められる。granulomaは漿膜下脂肪織にも波及し、腸間膜では全層がgranulomaに置換される例もある。

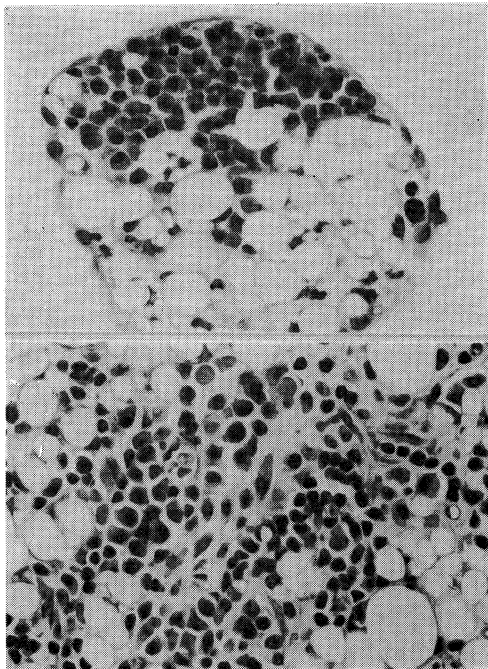
このようにして形成されたgranulomaは毛細血管に富み、リンパ球、形質細胞、好中球、

線維芽細胞、時には好塩基球の反応を伴っている。リンパ球は血管を取りまき、いわゆるPerivascular cuffingの像を示すことがあり、その辺縁部に形質細胞を少数混ざることが多い(Fig. 5)。リンパ球は血管周囲だけでなく病巣内に散在性にも出現する。形質細胞は時に10~40個位の集簇巣を単独に形成することがあり、血管周囲にみられることが多いが、全く離れた場所にみられることもある。時にはリンパ球が混在することもある(Fig. 6)。形質細胞は単に集簇としてのみでなく、散在性にも出現している。集簇巣は成熟した形質細胞よりなるが、それ以外の場所ではいわゆる核周明庭を示さず、核クロマチンのやや繊細な形質細胞様の細胞が認められることがある。この様な細胞はgranulomaの中、時には漿膜表面のマクロファージの間に出現する。

Granulomaは次第に線維化し、硝子化、石灰化、時には梗塞像を示すことがある。



**Fig. 5.** Perivascular cuffing of lymphocytes in intraperitoneal oil-granuloma. Note some plasma cells. (H-E, 400)

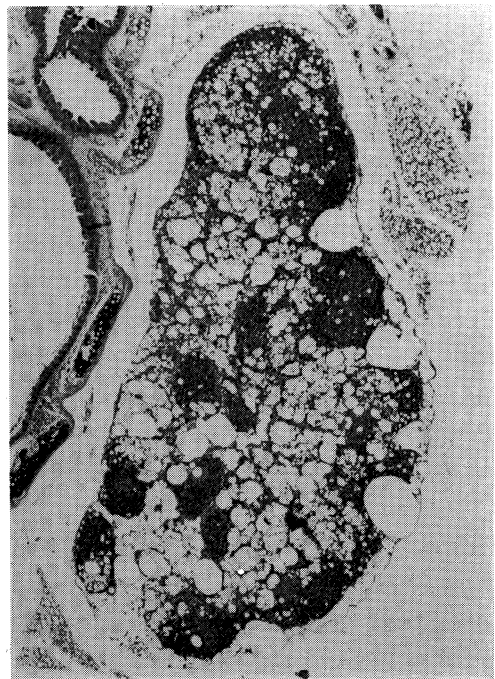


**Fig. 6.** Foci of plasma cells in intraperitoneal oil-granuloma. (H-E,  $\times 400$ )

### c. リンパ節およびパイエル氏板

Adj. ip. 投与開始2時間後には腹腔内および上縦隔リンパ節に胚中心と傍皮質の拡大, 胚中心での細胞破碎像が認められる。これらの像は経過とともに弱くなるが, 傍皮質の拡大はかなり長期間持続するようである。パイエル氏板でも同じく胚中心の拡大, 細胞破碎像がみられる。

上縦隔リンパ節では髄質のリンパ洞を中心に, Adj. ip. 投与開始後2日以後 oil-granuloma が出現しはじめる (**Fig. 7**). granuloma は次第に増加, 増大し, リンパ節のほぼ全体を置換することがある。髄索や granuloma の中には形質細胞が種々の程度に出現している。腹腔内ことに後腹膜, 脾周囲のリンパ節にも時に oil-granuloma の出現をみることもあるが, 上縦隔リンパ節に比べ軽度である。腹腔リンパ節の変化は縦隔リンパ節での granuloma による置換の程度と関係のあることもあるが, 無関係のこともあり, むしろ横隔膜下面の granuloma の大きさと相関があるように思われる。上記以



**Fig. 7.** Oil-granulomas in the upper mediastinal lymphnode. (H-E,  $\times 40$ )

外のリンパ節には oil-granuloma は明らかでない。

d. 脾

脾では赤脾髄，白脾髄をとわず oil-granuloma が形成される (Fig. 8). Adj. ip. 投与開始後 12 週頃から少数の空胞が出現しはじめるが，明瞭となるのは 20 週以後である。granuloma は形質細胞や好中球の反応を伴い，リンパ濾胞では中心動脈周囲に形成される。granuloma は Adj. ip. 回数に応じて増加する傾向を示すようである。

濾胞周辺帯および赤脾髄にはやや大型のピロニン好性，PAS 染色陰性の形質細胞またはリンパ球系の幼若な細胞が多数出現することがある (Fig. 9)。このピロニン好性細胞の出現は腹膜の oil-granuloma 内の形質細胞の集簇巣と同時に認められることもあるが，無関係のこともある。なお，リンパ濾胞は早期から拡大している。

e. 肝および肺

肺には Adj. ip. 投与開始後 8 週頃から肺胞壁に oil-granuloma が見られるようになるが，著

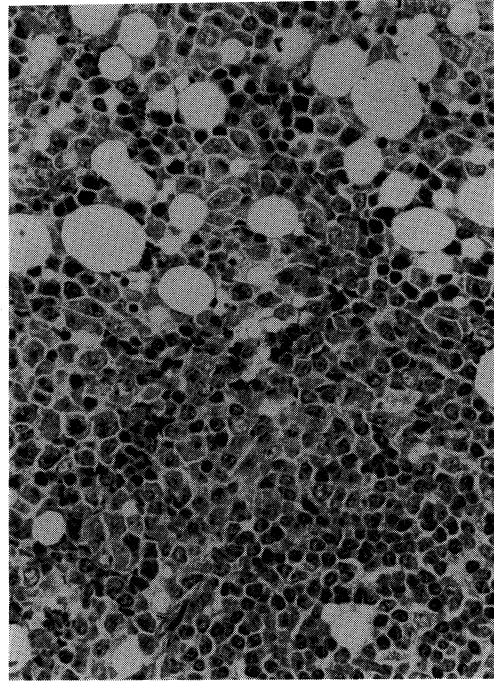


Fig. 9. Pyroninophilic cells are seen in perifollicular zone of the spleen. (H-E, 400)

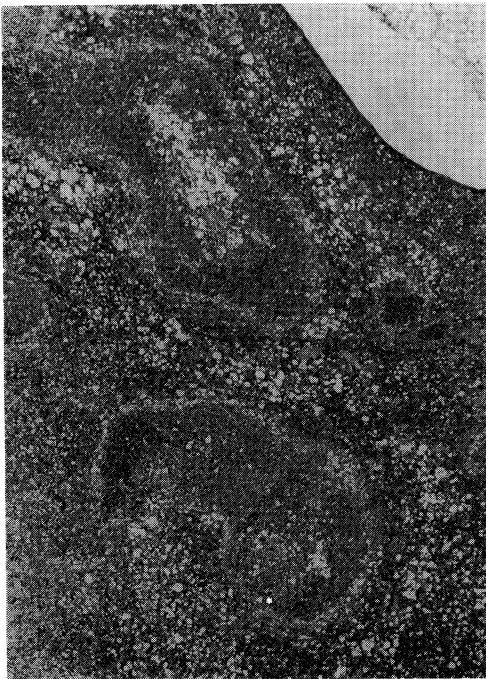

Fig. 8. Oil-granulomas in the spleen. (H-E, ×80)

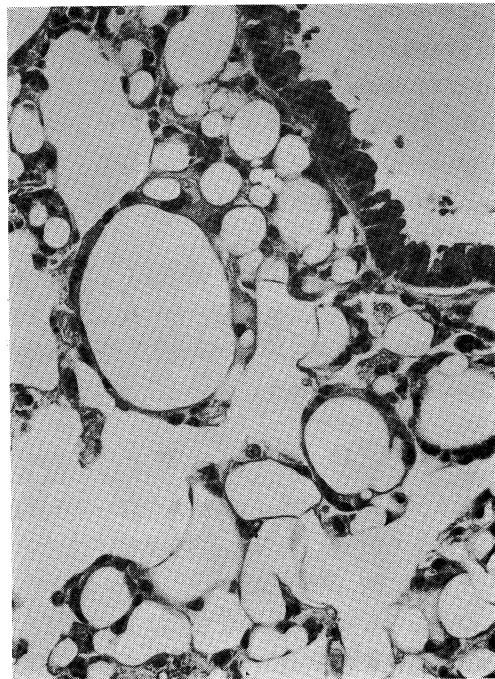


Fig. 10. Oil-granulomas in the lung. (H-E, ×400)

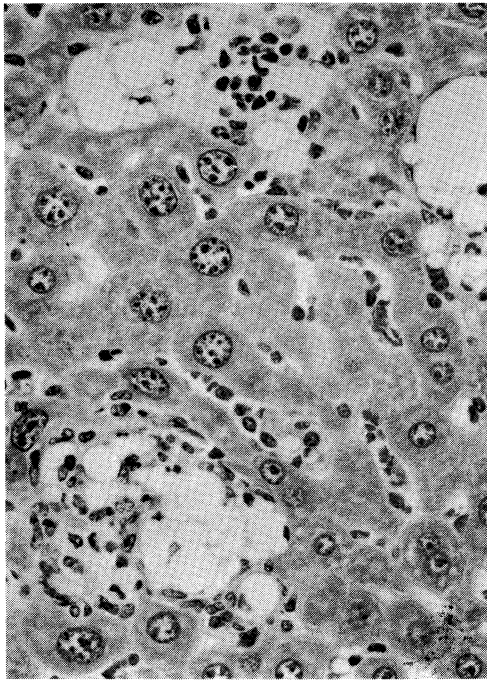


Fig. 11. Oil-granulomas in the liver.  
(HE,  $\times 400$ )

明となるのは20週以後である (Fig. 10). 肝には脾と同じ頃から小葉を中心に門脈域にも oil-granuloma が出現する (Fig. 11). 肝では oil-granuloma は好中球の反応を伴うことがあるが、肺ではマクロファージ以外の炎症細胞反応はほとんど見られない。また、両者ともほとんどの場合、形質細胞の反応が認められない点に特徴がある。

#### f. その他の臓器

Adj. ip. 投与とは無関係と思われる乳癌や胸腺の嚢胞が時に見られる例がある。それ以外の臓器には著変を認めない。

## IV 考 察

マウスにおける実験的形質細胞腫の発生に影響を与える因子としては、遺伝的因子<sup>8),9)</sup> ホルモン<sup>18)~22)</sup> 抗原刺激<sup>10),12)</sup> などがあるが、このうちでもっとも重要なものは遺伝的因子である。BALB/c や NZB 系以外のマウスでは拡散憩室や鉱物油を用いても形質細胞腫はきわめて低率にしか発生しない<sup>8),9)</sup> 形質細胞腫の誘

導は、拡散憩室、プラスチック片、アジュバント、鉱物油などで行なわれるが、その機序は未だ明らかではない<sup>7)~14)</sup> 長期にわたる刺激により結合組織の増生<sup>7)~9)</sup> あるいは oil-granuloma の形成<sup>10),11),13)</sup> がおこり、そこから腫瘍が発生するといわれている。Potter 等<sup>23)</sup> は形質細胞腫の発生した15匹の BALB/c マウスの腫瘍細胞を含む腹水を、あらかじめ鉱物油を ip. 投与しておいた別の BALB/c および正常の BALB/c マウスの腹腔に移植し、前者で15例、後方で3例の生着をみたことから、鉱物油で処置された腹腔が腫瘍細胞の増殖に好適な環境となるのか、あるいは鉱物油の投与が腫瘍細胞を破壊する機構を障害するのではないかと推測している。

oil-granuloma は Adj. ip. 投与開始1日後から腹膜表面に、油滴とみられる空胞をもつマクロファージの集簇巣として出現し、2日後には大きな油滴を多数のマクロファージが取り囲む形態を示すものが認められるようになる。このような投与油滴に対する反応の進展は Potter 等<sup>13)</sup> の報告にほぼ一致する所見であるが、大きな空胞を多数の好中球がとりまき、その中に少数のマクロファージを混ざる反応様式もあることを本実験では示した。

oil-granuloma についての組織像を詳細に述べ、形質細胞の集簇巣が出現することを認めたが、Potter 等<sup>13)</sup> もまた、鉱物油を ip. 投与した BALB/c マウスの腹腔 oil-granuloma の中に、hyperchromatic な核をもつ形質細胞の集簇を認め、ごく初期の形質細胞腫であろうと推測している。勿論、腹水中には腫瘍細胞はまだ見られていない時期である。本実験観察での形質細胞の集簇巣は成熟した細胞で構成され、Potter 等の像とは異なっているが、その前段階である可能性がある。

これらの形質細胞の起源として以下の4つの場合が考えられる。1) 血管周囲のリンパ球から transorm する場合を含めて血行由来、2) 組織球あるいはマクロファージの転化、3) 血管内皮細胞由来、4) 未分化間葉細胞から分化。このうち血行由来を示唆する所見とし

て、集簇巣が血管周囲に認められることが多いこと、リンパ球の perivascular cuffing の辺縁部に形質細胞を混ざることが多く、また逆に形質細胞の集簇巣にリンパ球が混在することもある点などがあげられる。2)~4) の可能性はこれを支持する所見に乏しく、現段階ではリンパ球の転化を含めた血行由来がもっとも疑われる。しかし、2)~4) の可能性を積極的に否定する所見もまた認められない。

oil-granuloma は腹腔(腹膜)、上縦隔リンパ節にとどまらず、Potter 等<sup>13)</sup> の成績では認められないとされていた後腹膜や脾周囲のリンパ節、脾、肝および肺にも見られた。後三者の granuloma は20週(Adj. ip. 投与4回)以後に明瞭となり、Adj. または鉱物油の ip. 投与回数之差(Potter 等は3回)が主たる原因と考えられる。しかし、それ以前にも軽度ながら認められることもあり、油の性質の違いや同じ BALB/c マウスの中でもコロニーが異なることなどもその要因になっていることが疑われる。後腹膜や脾周囲のリンパ節では横隔膜下面の oil-granuloma の程度と関係があることが多く、この部でのリンパ路への圧迫、閉塞がリンパを逆流させ、腹腔内のリンパ節にも granuloma を形成させる原因となるように思われる。

腹腔、リンパ節および脾の oil-granuloma には形質細胞の反応をみることが多いが、肝および肺のそれではほとんど形質細胞が認められず、形質細胞の反応・増殖の場としての臓器特異性の存在も十分考慮されねばならない。リンパ球の臓器親和性に関するの否かは明らかでない。一方、脾の濾胞周辺帯や赤脾髄にリンパ球・形質細胞系の幼若な細胞と思われるピロ

ニン好性細胞が多数みられたことは、腹腔 oil-granuloma での形質細胞の集簇との関係をも含めて、何らかの抗原刺激に対する反応ではないかと考えられる。

マウス形質細胞腫の特徴の一つとされているウイルス様粒子については、cisterna 中に存在する intracisternal type A、細胞質内にみられる intracytoplasmic type A、および細胞膜に認められる type C の3種があり、RNA ウイルスであることが知られている。<sup>16,17)</sup> Watson 等<sup>17)</sup> は RNA の組成が他のマウス白血病ウイルスや肉腫ウイルスに類似しており、形質細胞腫細胞が Gross 白血病型の細胞膜抗原をもち、ウイルス自体も leukemia group specific antigen をもつことから、このウイルスがマウス白血病ウイルス、ことに Gross ウイルスに近縁関係にあるものと推測している。しかし、形質細胞腫細胞の無細胞抽出液による腫瘍産生の試みは多くの場合成功していない。<sup>16,17)</sup> Potter 等<sup>24)</sup> は -Pristane ip. 投与後の若い成体 BALB/c マウスの腹腔に Abelson マウス白血病ウイルス (MLV-A, Moloney リンパ肉腫ウイルスの変種) を接種して、短期間でリンパ肉腫と形質細胞腫の発生を認めたと報告しているが、定かでない。本実験では哺乳マウス初期に Gross ウイルスをもつ培養リンパ腫細胞株の無細胞抽出液を接種し感作した後、実験を行なったが、ウイルスの関与の問題については現在の処明らかでなく、今後の検索をまつことにしたい。

稿を終るにあたり、御指導と御校閲を賜りました山下貢司教授に深く感謝いたします。研究に御協力いただいた山成憲子、山元しのぶ、太田節子各氏に感謝いたします。

## 文 献

- 1) 妹尾八郎, 北川正保: 骨髄シュ(形質細胞シュ). 蛋白質核酸酵素 15: 534—549, 1970
- 2) 夏梅俊之助, 右田俊介: 骨髄腫の生化学. 総合臨床 21: 550—558, 1972
- 3) Potter, M.: Immunoglobulin-producing tumors and myeloma proteins of mice. *Physiol. Rev.* 52: 631—719, 1972
- 4) Bichel, J.: A transplantable plasma cell leukemia in mice: Preliminary report. *Acta. path. et microbiol. Scandinav.* 29: 464—467, 1951



- 5) Rask-Nielsen, R., Gormsen, H. and Clausen, J.: A transplantable plasma-cell leukemia in mice associated with the production of  $\beta$ -paraprotein. *J. Natl. Cancer Inst.* 22: 509—541, 1959
- 6) Dunn, T. B.: Plasma-cell neoplasms beginning in the ileocecal area in strain C3H mice. *J. Natl. Cancer Inst.* 19: 371—391, 1957
- 7) Merwin, R. M. and Algire, G. H.: Induction of plasma cell neoplasms and fibrosarcomas in BALB/c mice carrying diffusion chambers. *Proc. Soc. exp. Biol. Med.* 10: 437—439, 1959
- 8) Merwin, R. M. and Redmon L. W.: Induction of plasma cell tumors and sarcomas in mice by diffusion chambers placed in the peritoneal cavity. *J. Natl. Cancer Inst.* 31: 997—1017, 1963
- 9) Warner, N. L.: Autoimmunity and the pathogenesis of plasma cell tumor induction in NZB inbred and hybrid mice. *Immunogenetics* 2: 1—20, 1975
- 10) Potter, M. and Robertson C. L.: Development of plasma-cell neoplasms in BALB/c mice after intraperitoneal injection of paraffin-oil adjuvant, heart-killed staphylococcus mixtures. *J. Natl. Cancer Inst.* 25: 847—861, 1960
- 11) Potter, M. and Boyce, C. R.: Induction of plasma-cell neoplasms in strain BALB/c mice with mineral oil and mineral oil adjuvants. *Nature* 193: 1086—1087, 1962
- 12) McIntire, K. R. and Princler G. L.: Prolonged adjuvant stimulation in germ-free BALB/c mice development of plasma cell neoplasia. *Immunology* 17: 481—487, 1969
- 13) Potter, M. and McCardle, R. C.: Histology of developing plasma cell neoplasia induced by mineral oil in BALB/c mice. *J. Natl. Cancer Inst.* 33: 497—515, 1964
- 14) Salwa, J.: Experimental plasmacytoma in mice. I. Induction, morphological and biological characteristics. *Arch. Immunol. Ther. exp.* 28: 167—172, 1980
- 15) Howatson, A. F.: Virus-like bodies in a transplantable mouse plasma cell tumor. *Nature* 181: 1213—1214, 1958
- 16) Kuff, E. L., Wivel, N. A. and Lueders, K. R.: The extraction of Intracisternal A particles from a mouse plasma cell tumor. *Cancer Res.* 28: 2137—2148, 1968
- 17) Watson, J., Ralph, P., Sarkar, S. and Cohn, M.: Leukemia viruses associated with mouse myeloma cells. *Proc. natl. Acad. Sci. USA* 66: 344—351, 1970
- 18) Takakura, K., Yamada, H., Weber, A. H. and Hollander, V. P.: Effect of cortisol on development of plasma cell tumors. *Cancer Res.* 26: 596—599, 1966
- 19) Takakura, K., Yamada, H., Weber, A. H. and Hollander, V. P.: Studies on the pathogenesis of plasma cell tumors. II. The role of mast cells and pituitary hormones in the inhibition of plasma cell tumorigenesis. *Cancer Res.* 26: 2464—2469, 1966
- 20) Takakura, K., Yamada, H., Weber, A. H. and Hollander, V. P.: Studies on pathogenesis of plasma cell tumors: Effects of sex hormones on the development of plasma cell tumors. *Cancer Res.* 27: 932—937, 1967
- 21) Takakura, K., Yamada, H. and Hollander, V. P.: The effect of growth hormone on the development of plasma cell tumor and lymphosarcoma. *Cancer Res.* 27: 2034—2041, 1967
- 22) Hollander, V. P., Takakura, K. and Yamada, H.: Endocrine factors in pathogenesis of plasma cell tumors. *Recent Prog. Horm. Res.* 24: 81—131, 1968
- 23) Potter, M., Pumphrey J. G. and Walters, J. L.: Growth of primary plasmacytomas in the mineral oil-conditioned peritoneal environment. *J. Natl. Cancer Inst.* 49: 305—308, 1972
- 24) Potter, M., Sklar, M. D. and Rowe, W. P.: Rapid viral induction of plasmacytomas in pristane primed BALB/c mice. *Science* 182: 592—594, 1973