



Универзитет "Гоце Делчев" - Штип, Р. Македонија,
Факултет за медицински науки, Стоматологија,
Катедра по Орална и Максилофацијална хирургија и Дентална
имплантологија

УПОТРЕБА НА ДИОДНИОТ ЛАСЕР ВО ФРЕНЕКТОМИЈА - ПРИКАЗ НА СЛУЧАЈ

Евгенија Трајкоска, Елена Пејева

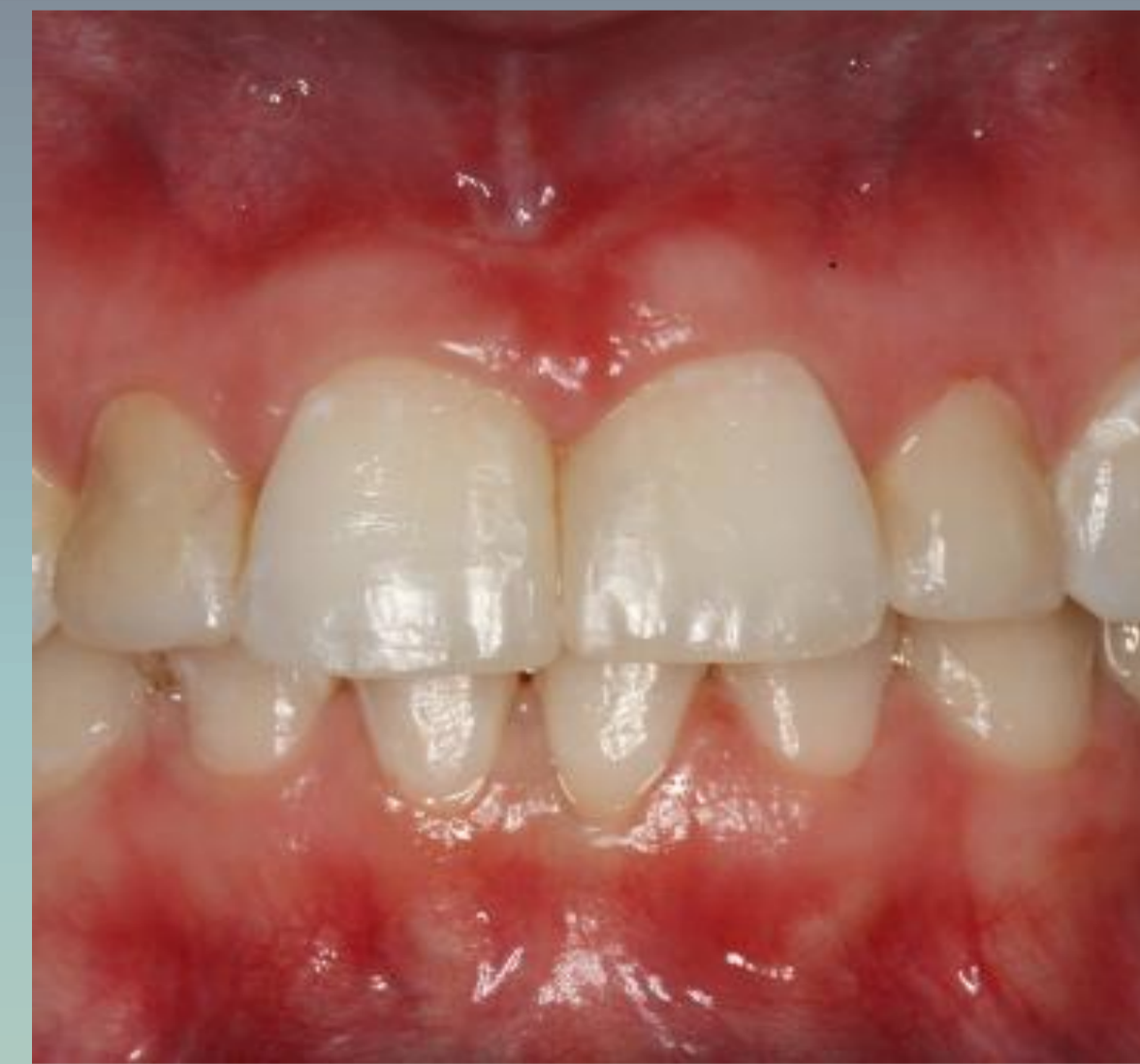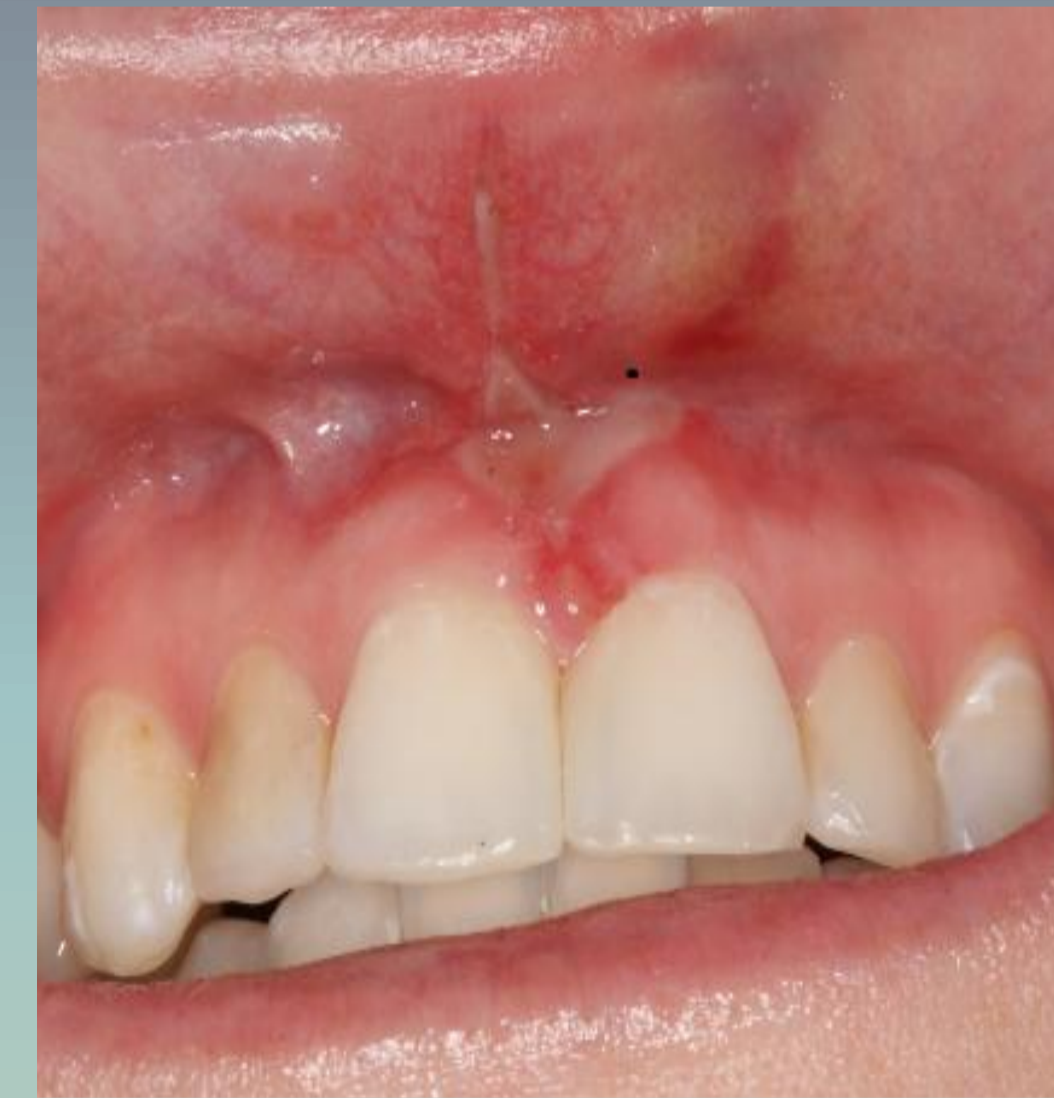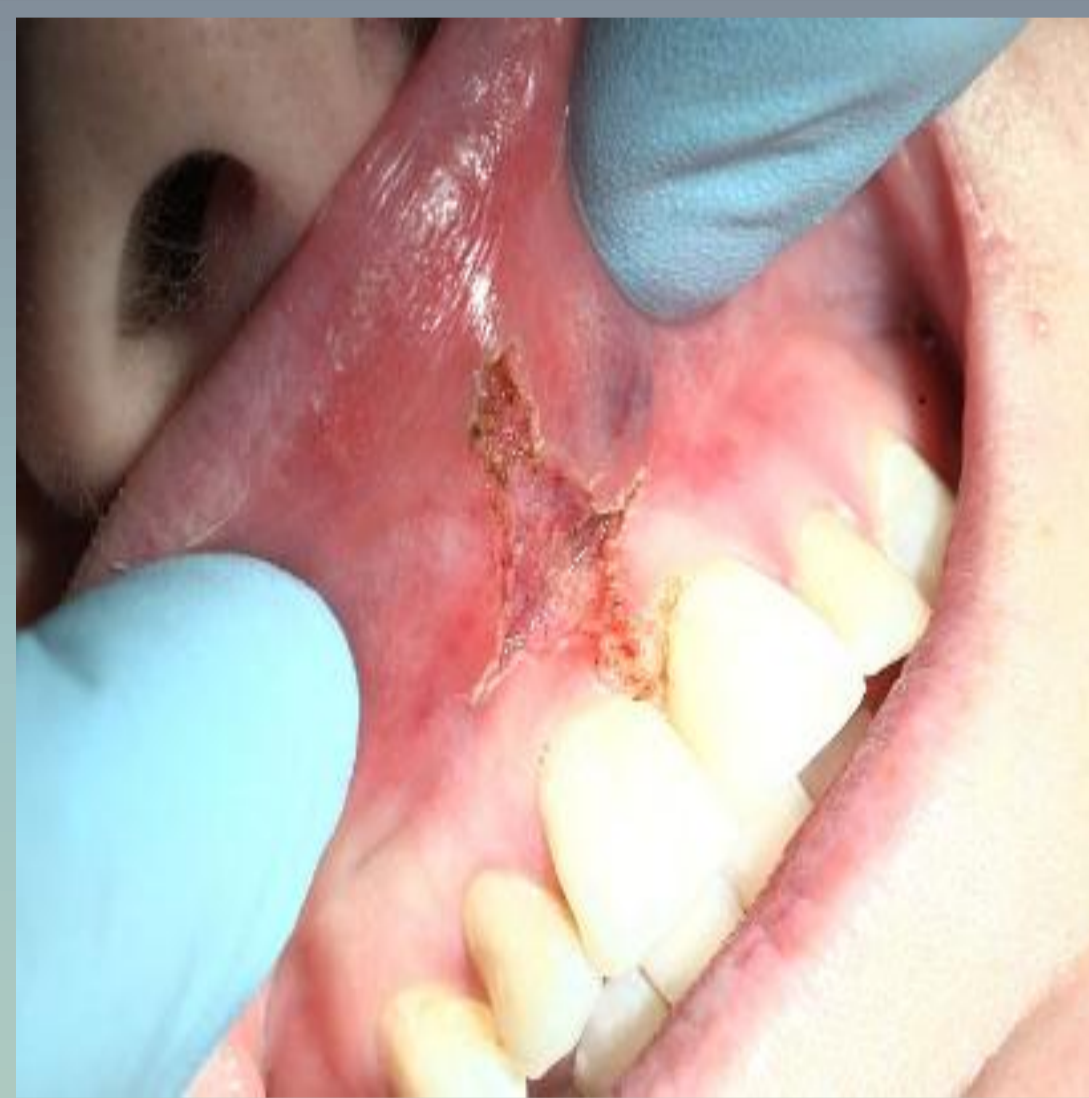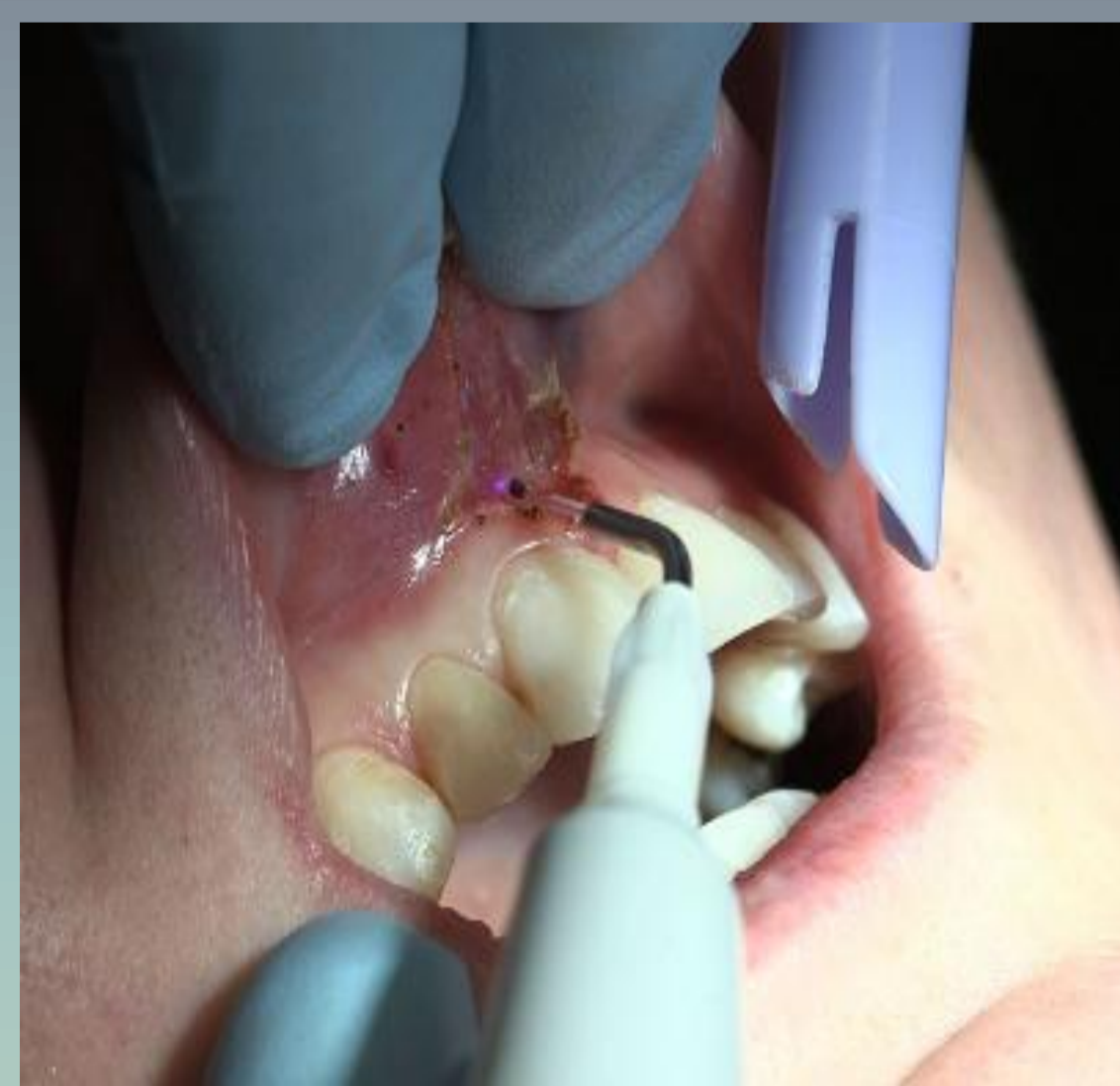
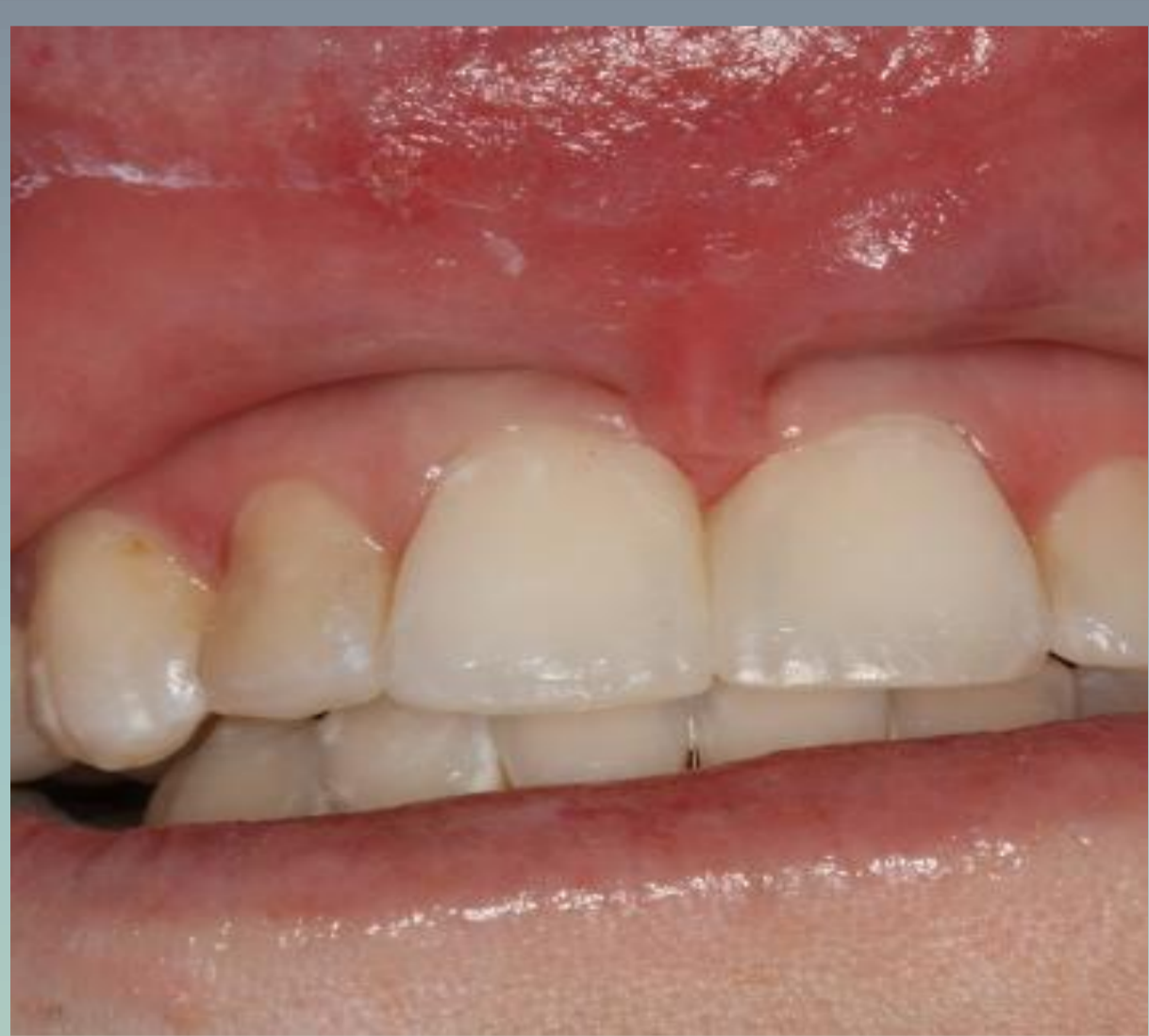ментор: доц. д-р Киро Папакоча

коментори: проф. д-р Цена Димова, д-р Михајло Петровски

Цел: Пациент со дијагноза *frenulum tecto labii superior*, покрај потребата од соодветна ортодонтска терапија, имаше индикација за френулектомија на горен лабијален френулум, со сите услови за примена на диоден ласер во терапевски цели.

Материјал и метод: За корекција на горен лабијален френулум беше користен диоден ласер со употреба на површинска анаестезија. Целата постапка опфати две посети, од кои во првата беше направен план на терапија, додека во втората беше извршена самата френектомија.

Резултати: По седум дена од интервенцијата направен е контролен преглед, при што беше оценета и утврдена целосна консолидацијата на меките ткива.



КЛИНИЧКИ ПРИКАЗ НА
ПАЦИЕНТОТ ПРЕД
ИНТЕРВЕНЦИЈАТА

КЛИНИЧКИ ПРИКАЗ НА ПАЦИЕНТОТ ЗА
ВРЕМЕ НА ИНТЕРВЕНЦИЈАТА

КЛИНИЧКИ ПРИКАЗ НА
ПАЦИЕНТОТ ПОСЛЕ
ЕДНА НЕДЕЛИ ОД
ИНТЕРВЕНЦИЈАТА

КЛИНИЧКИ ПРИКАЗ НА
ПАЦИЕНТОТ ПОСЛЕ
ДВЕ НЕДЕЛИ ОД
ИНТЕРВЕНЦИЈАТА

Заклучок: Диодниот ласер е современ терапевски модалитет кој ни овозможува брза и едноставна работа, без присуство на крвање и чисто работно поле. Овие перформанси го прават диодниот ласер високо ефикасен за ваквите случаи. Постоеше позитивен ефект кај нашиот пациент, после извршената интервенција.