

medicus



ISSN 1857-5994

ИНФОРМАТИВЕН ГЛАСНИК НА ЈАВНОТО ЗДРАВСТВО - ШТИП, Година 6, Број 13, Декември 2011



**ДОКТОРИ ВО СЛУЖБА НА МИРОТ
И СОЦИЈАЛНАТА ОДГОВОРНОСТ
(ИНТЕРВЈУ СО Д-Р ГОРАН ТРАЈКОВСКИ)**

**СПЕЦИЈАЛЕН ПРИЛОГ:
ОРАЛНО ЗДРАВЈЕ**

**НЕВРОЛОШКОТО ОДДЕЛЕНИЕ 3 ВО
ПОДОБРИ УСЛОВИ ЗА РАБОТА**

СЕКАВАЊЕ ЗА ПРИМ. Д-Р БЛАГОЈ НИКОВ

СОДРЖИНА

АКТУЕЛНОСТИ

ПРЕПОЗНАЈ ГИ И ПРИЈАВИ ГО
СЕМЕЈНОТО НАСИЛСТВО

**ДОКТОРИ ВО СЛУЖБА НА
МИРОТ И СОЦИЈАЛНАТА
ОДГОВОРНОСТ**

ЕПИДЕМИОЛОШКИ КАРАКТЕ-
РИСТИКИ НА ДИЈАБЕТОТ

АНОРЕКСИЈА И БУЛИМИЈА

СПОНТАНОСТ И ПСИХОДРАМА

**БРАНХИОГЕНИ ЦИСТИ,
СИНУСИ И ФИСТУЛИ**

РЕВМАТОИДЕН АРТРИТИС

**СПЕЦИЈАЛЕН ПРИЛОГ
ОРАЛНО ЗДРАВЈЕ
СЕКАВАЊЕ НА ПРИМ. Д-Р
БЛАГОЈ НИКОВ**

**ОРАЛНО ЗДРАВЈЕ ЗА СИТЕ
ГЕНЕРАЦИИ**

РАН ДЕТСКИ КАРИЕС

**СТОМАТОЛОГИЈАТА НЕКОГАШ
И ДЕНЕС**

ПОРЦЕЛАНСКИ ЗАБНИ
ФАСЕТКИ

**ЛЕКОВИТЕ И ОРАЛНОТО
ЗДРАВЈЕ**

ГЕНЕТСКИ ДЕНТАЛНИ
АБНОРМАЛНОСТИ

**ПИРСИНГ ВО
ОРОФАЦИЈАЛНАТА РЕГИЈА**

ВРОДЕНИ АНОМАЛИИ НА
ЛИЦЕТО И УСТАТА

**УПАТСТВО ЗА АВТОРИ НА
ТРУДОВИ**

КОН ОВОЈ БРОЈ:

Почитувани читатели,



Уште една година е зад нас. Неминовно е да направиме резиме како ја поминавме претходната, и што треба да направиме во Новата. Не е реално да ни се реализираат сите планови, што всушност го прават животот интересен, динамичен, непредвидлив, и полн со изненадувања. Сепак и оваа година да се обидеме да направиме нешто корисно за себе, но и за другите, нешто што ќе ни го разведри секојдневието, да посакаме нешто убаво, да подариме насмевка. Таа насмевка нека биде широка, ведрa и од срце. А за таква насмевка, да обезбедиме услови, да се грижиме за целокупното здравје, затоа што во широката насмевка, во убавите и здрави заби, лежи резултатот на грижата за нашето целокупно здравје. Научните докази го потврдуваат интегралниот пристап кон општото здравје како предуслов за орално здравје. Тоа е точка на **Агендата и на Светската здравствена организација**, како дел од грижата за популацијата од раѓањето до напредната возраст. Постојано се бара подобар пристап и практики преку здравствените политики, да се дојде до подобро здравје преку мултидисциплинарни активности да се проценат тековните практики. Да се дискутира соодветното орално здравје од аспект на ризик фактори и од аспект на промоција на здравите животни навики, во интерес на превенција од болестите. Главната цел е да се истакне важноста на оралното здравје како компонента на севкупното здравје.

Затоа, да се придружиме на овие напори на целата заедница, да го сочуваме пред се целокупното здравје, вклучувајќи го оралното здравје, и да му се радуваме на животот со сите задоволства кој тој може да ни ги пружи.

Нека ни е Среќна Новата 2012 година. Да сме весели и насмеани со широки и здрави насмевки!!

Проф д-р Елизабета Зисовска

medicus

Информативен гласник на
ЈАВНОТО ЗДРАВСТВО - ШТИП

ГОДИНА 6 БРОЈ 13

Декември 2011 година

e-mail: marinasuma@yahoo.com

Издавач: ЈЗУ Клиничка болница - Штип

Уредник: Марина Шуманска

Рецензент: ВНС, прим. д-р мед. сци. Елизабета Зисовска

редакција: проф. д-р Никола Силјановски,

прим. д-р Стојче Василева, прим. д-р Зоран Живков,

прим. м-р Билјана Лазарова, асс. д-р Гордана Камчева,

д-р Марина Гацова, м-р Наталија Дечовски, дипл.

правник Мирче Панев, дипл. проф. Марина Шуманска, дипл.

проф. Лидија Миленкоска, д-р Никола Лазовски,

м-р Павлина Николовска

Изработка на фотографии: Фото студио „Фото Трајче“ - Штип

Печати: Печатница „2-ри Август“ - Штип

Тираж: 300 примероци

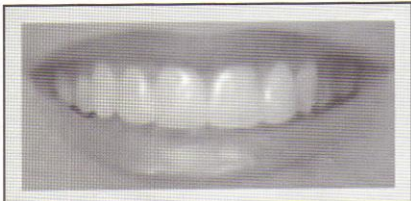ПОРЦЕЛАНСКИ ЗАБНИ ФАСЕТКИ



пом. ас. д-р
Катерина
Златановска

Порцелански забни фасетки претставуваат современи естетски решенија кои ги задоволуваат новите побарувања што се поставуваат за убава и атрактивна насмевка. Изработката на вакви фасетки бара

идеално познавање на постапката за изработка, високо ниво на прецизност и талент за уметност од страна на докторот, додека од пациентот се очекува да има доверба, разбирање и издржливост со цел да го добиеме посакуваниот ефект.



Ваквите фасетки се идеални доколку сакаме во голема мера естетски да ја подобриме насмевката, да ги елиминираме естетските недостатоци како што се дисколорирани заби, оштетени, криви, скршени, изобличени заби, дијастема медиана, лошо позиционирани заби (но само некои ортодонтски аномалии), пломби и стари протетски изработки кои естетски не задоволуваат. Има состојби каде е контраиндицирана изработката на овие фасетки, како што се бриксистам (шкрипење со заби), поголеми оштетувања на забните површини или сложени ортодонтски аномалии.

Постојат два начина за поставување на фасетките и тоа со и без подготовка.

Метод со подготовка

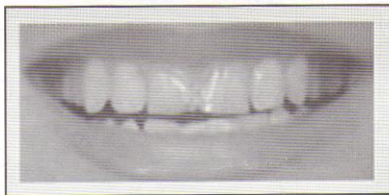Начинот со подготовка (традиционален) се користи за поставување на фасетки уште наречени ламинати (veneers). Тоа се порцелански лушли кои се прилепуваат на фронталната страна од забот. Постапката се одвива во само две посети кај стоматологот – подготовка и цементирање.

Подготовка се заснива на одземање на забната површина од предната страна на забите во дебелина од 0,3-1,0 mm и тоа се води сметка за подготовка да биде во ниво на емајловата површина. Ако подготовката го зафати дентинот се менуваат особините за ублажување на стрес силите врз забната површина. Емајл порцеланската врска е многу погодна за минимизирање на негативниот ефект на силите на цвакопритисок, отколку дентин порцеланската врска.

Подготовка се состои во три нивоа и тоа: *гингивален, среден и инцизален дел*. На гингивалниот дел треба да му се посвети најголемо внимание на налегнувањето на ламинатот и соодносот што ќе го има со гингивата, со цел да ги задоволи естетските барања во склоп на добра орална хигиена, без притисок и иритација на гингивата.

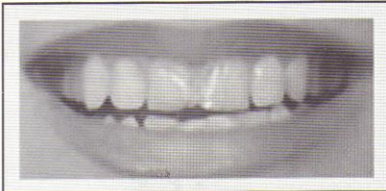
По извршената подготовка, се зема отпечаток и се праќа во заботехничка лабораторија. Препорачливо е на пациентот да му се изработат привремени фасетки додека да бидат готови дефинитивните, за што обично треба една недела. Подоцна, во следната посета се врши цементирање на готовата фасетка. Еднаш поставените ламинати се фиксни и можат да траат многу години со одржување на правилна орална хигиена.

Метод без подготовка



Втората можност за изработка на естетски фасетки е без подготовка. Постојат голем број на стоматолози кои ја истакнуваат предноста на оваа метода. Најголема придобивка претставува зачувувањето на забната површина во целост без никакво засегање на тоа ткиво. Бидејќи процесот на подготовка е ирверзибилен процес, ваквата метода со која пациентот може да се врати на своите природни заби има предност.

Ваквите фасетки се нарекуваат **Lumineers** и претставуваат специјален вид на дентална реставрација. Овие забни фасетки се произведени од порцелан кој има кристална ком-



понента која ја обезбедува зголемената издржливост и термичка експанзија. Концентрацијата на оваа компонента (Leucite) може да се регулира во текот на производството на порцеланската реставрација преку различни средства, вклучувајќи повеќе отпуштања на порцелан во прав. Оваа висока концентрација на leucite ја олеснува екстра тенката изработка на **Lumineers**, која може да достигне дебелина од минимално 0,2mm (обично 0,3-0,5mm), споредувајќи со забните ламинати (veneers) каде дебелината се движи од 0,3-1,0 mm. Повеќе од пациентите се заинтересирани за **Lumineers** затоа што тоа претставува неинвазивна метода. Но, сепак постојат одредени ситуации кога и кај Lumineers се потребни мали подготовки, во смисла на подготовка на вестибуларната површина на фронталните заби. Станува збор за минимални отстранувања на емајлот (0,3-0,5mm) кои за среќа се безболни и не е потребна анестезија. Ова се случува во услови на изразена малротација на забите. Поинвазивна метода е резервирана за пациенти кои сакаат подедел сет на **Lumineers**.

Тогаш може да бидат отстранети и до 2mm од тврдата забна супстанца. И во овој случај треба да се изработат привремени фасетки кои ќе го штитат забот од расипување и ќе ја намалат неговата чувствителност.

Дисколорирани заби и процеди помеѓу нив.

На првата посета кај стоматологот забите се подготвуваат за поставување на **Lumineers** но не постои отстранување на тврдата забна супстанца, за разлика од традиционалните техники. **Lumineers** се поставуваат на фронталната површина на забот, се прилепуваат и осветлуваат.

Со само две посети, пациентот добива трајно побели заби и поубава насмевка без анестезија, подготовка и болка.

Литература:

1. www.mynewsmile.com
2. <http://drsmiledesign.com>
3. www.lumineers.com