

# 64 слојна компјутеризирана томографија на периферни крвни садови

Радиолошки технолог Данијела Пејковиќ

Specijalna bolnica по хируршки болести  
“**Filip Vtori**”Skopje - Makedonija

Септември 2010



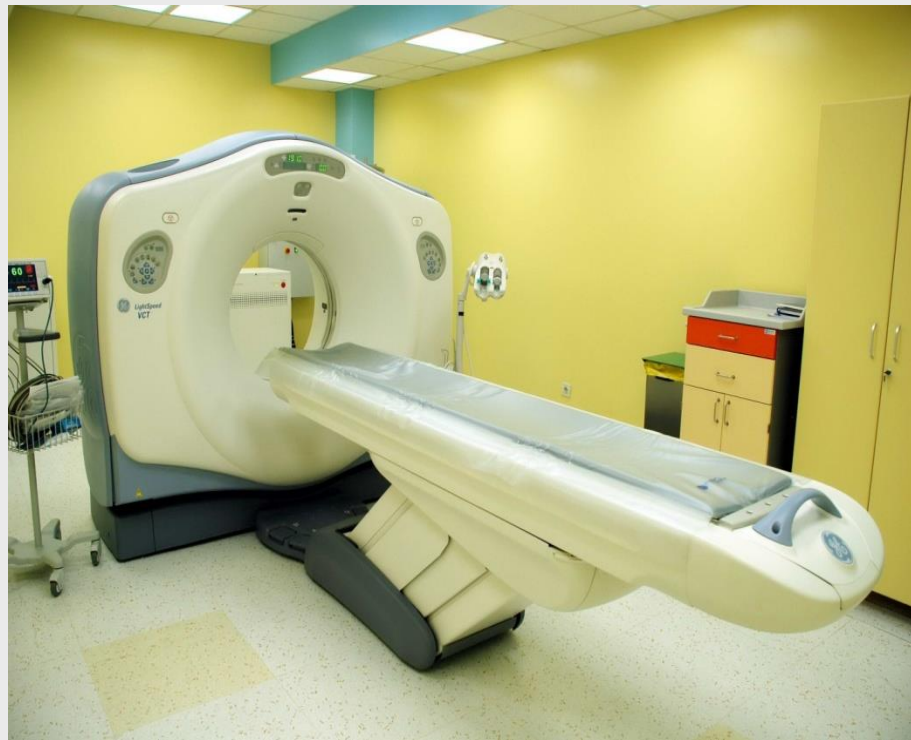# КТ АНГИОГРАФИЈА НА ПЕРИФЕРНИ КРВНИ САДОВИ

- неинвазивна метода за волуметриски приказ на крвните садови
- корисна метода кај тешки пациенти (неподвижни, политраума)
- можност за предоперативно планирање и пост оперативно следење
- мал број на контраиндикации (преосетливост на контрастното средство)

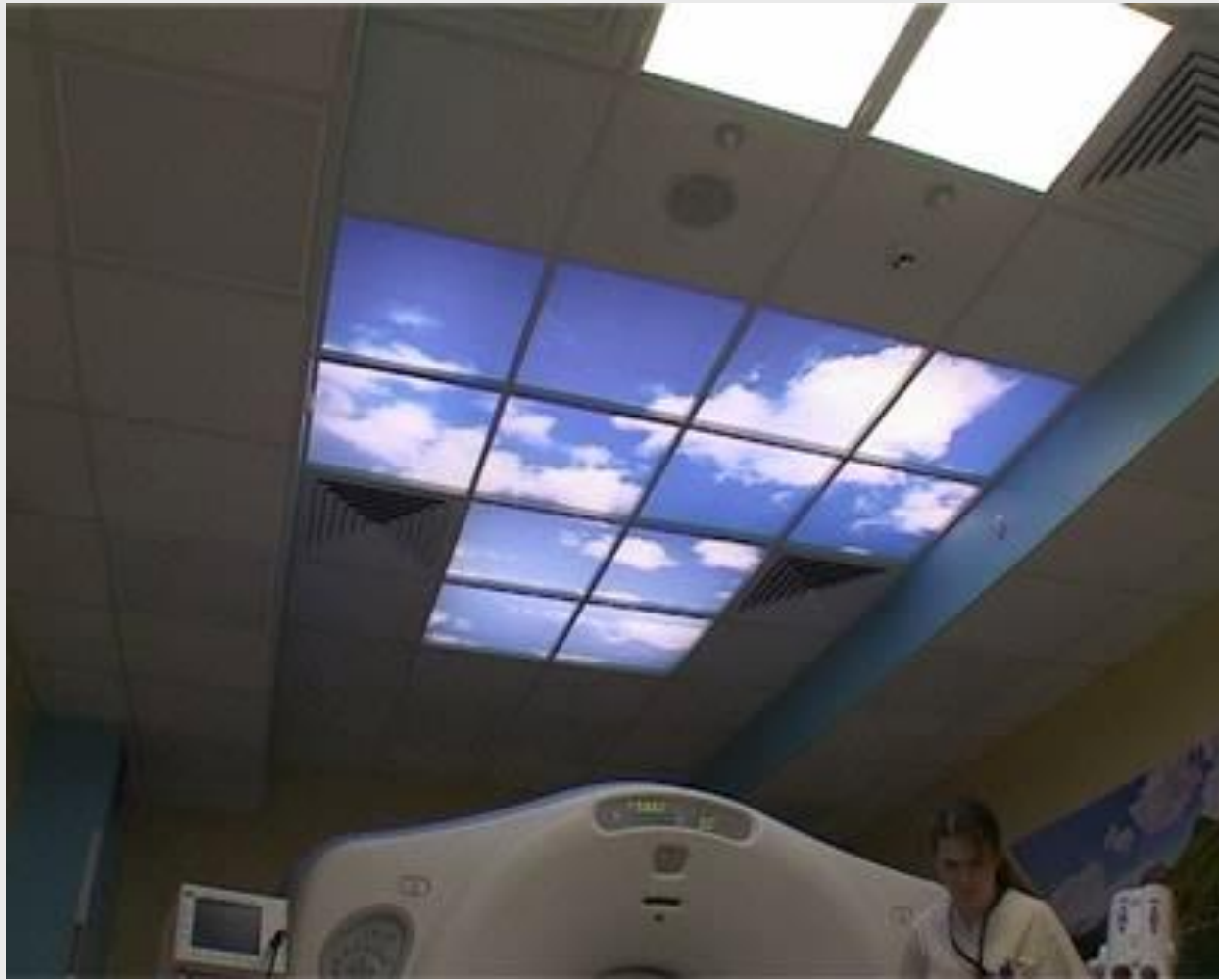

# ИНДИКАЦИИ

- Периферна артериска болест
- Детекција на трауми, руптури, оклузии
- Приказ на патолошка васкуларизација на тумори
- Детекција на стенози
- Постоперативни контроли на бајпаси
- Детекција на тромбоза на вени
- Аневризматска болест и дисекција на абдоминална аорта



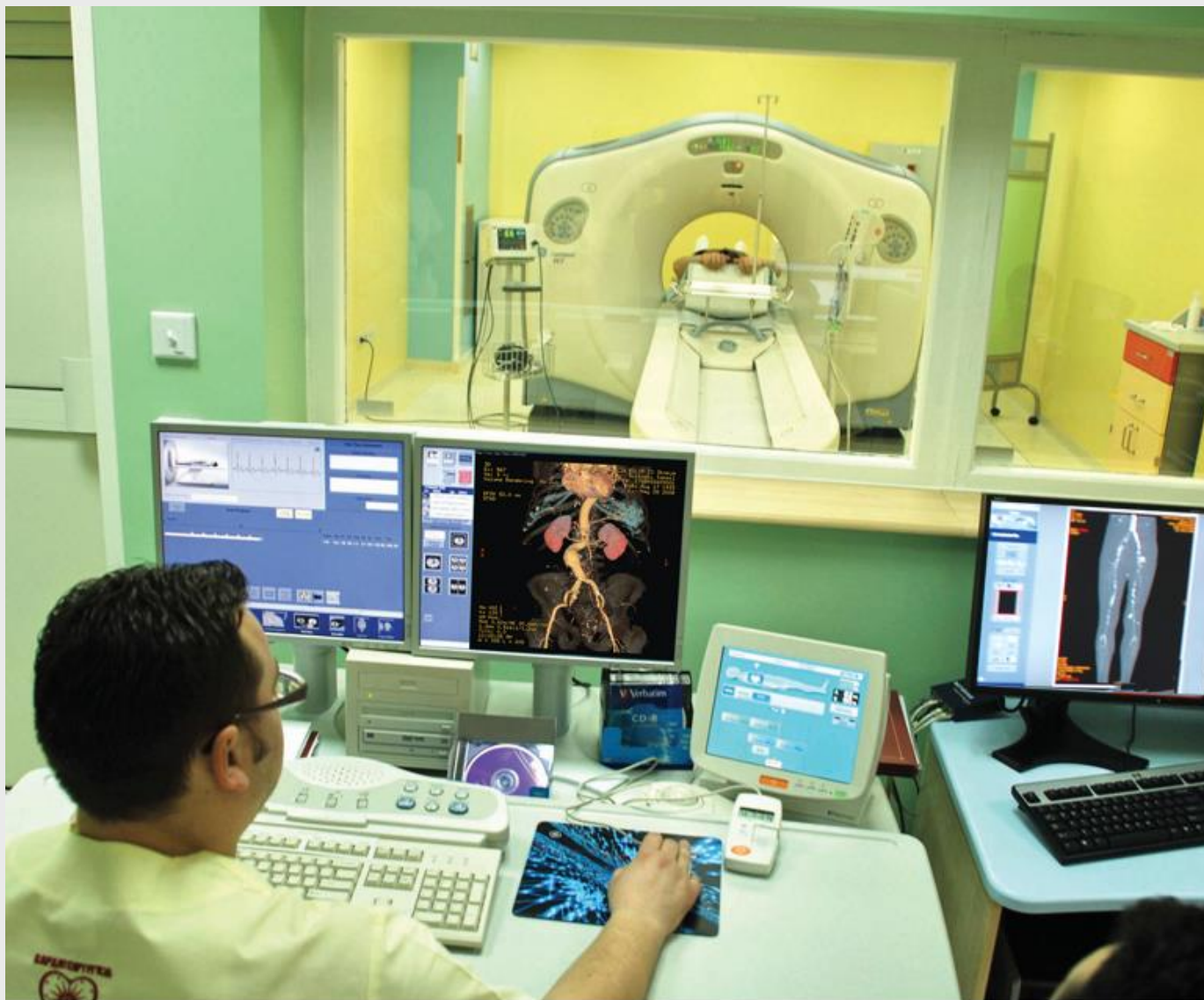# LightSpeed VCT



Cardiosurgery - Skopje

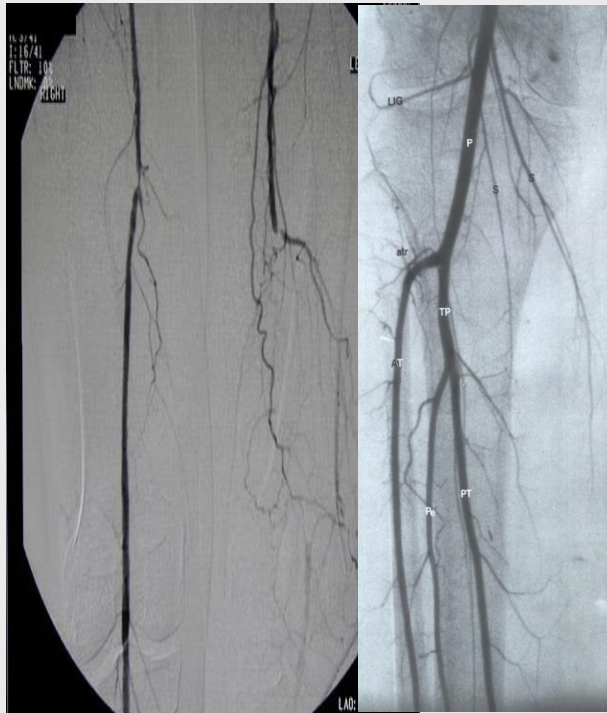


# ТЕХНИКА НА ПРЕГЛЕД

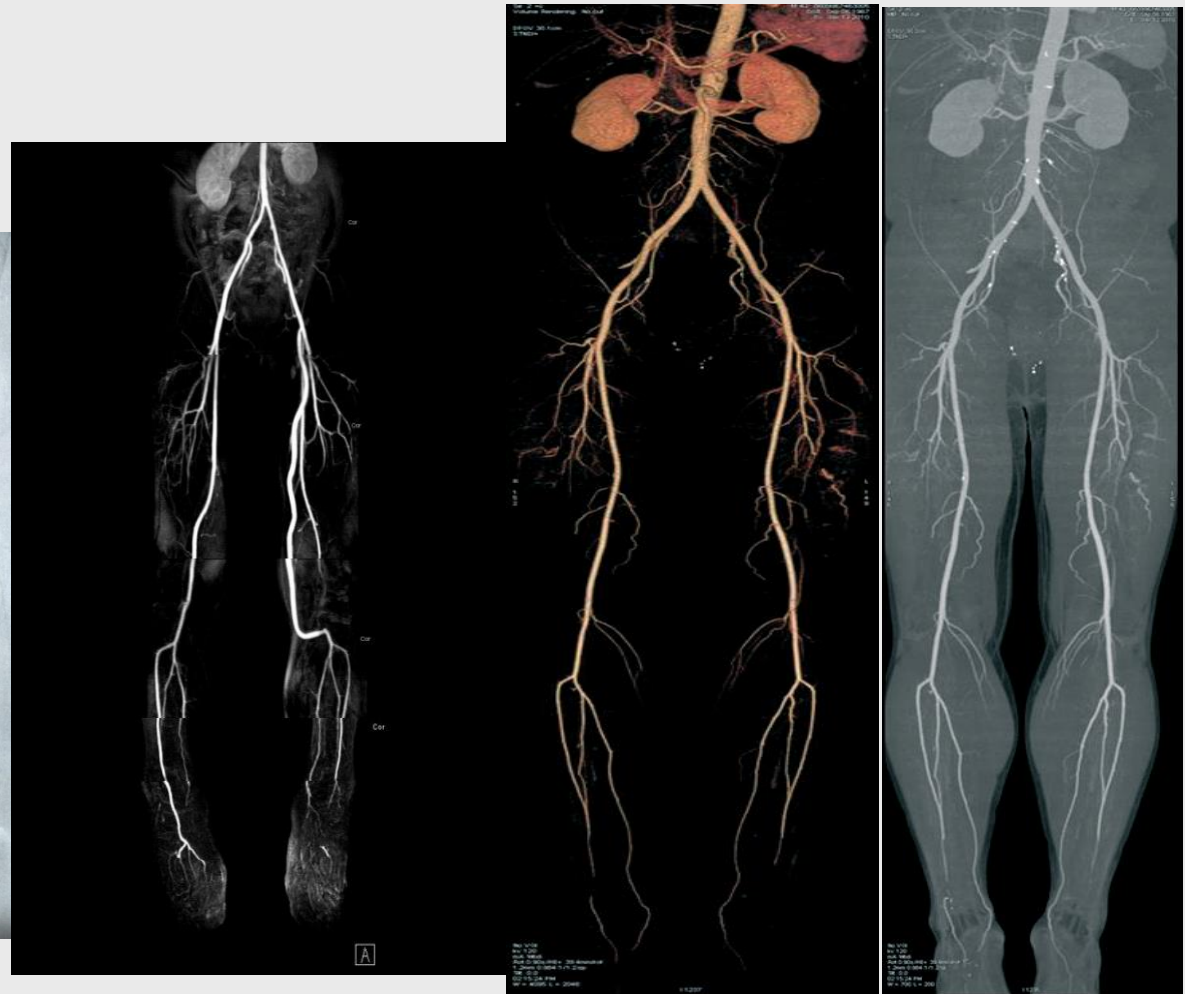




# Радиолошка дијагностика на Периферни крвни садови



1. Класична ангиографија

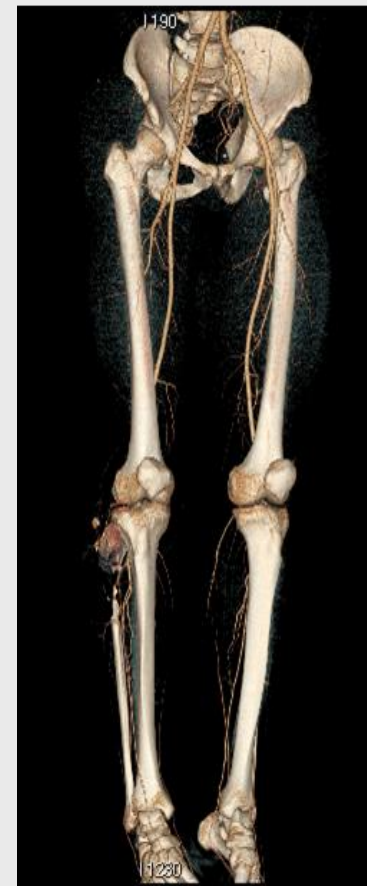
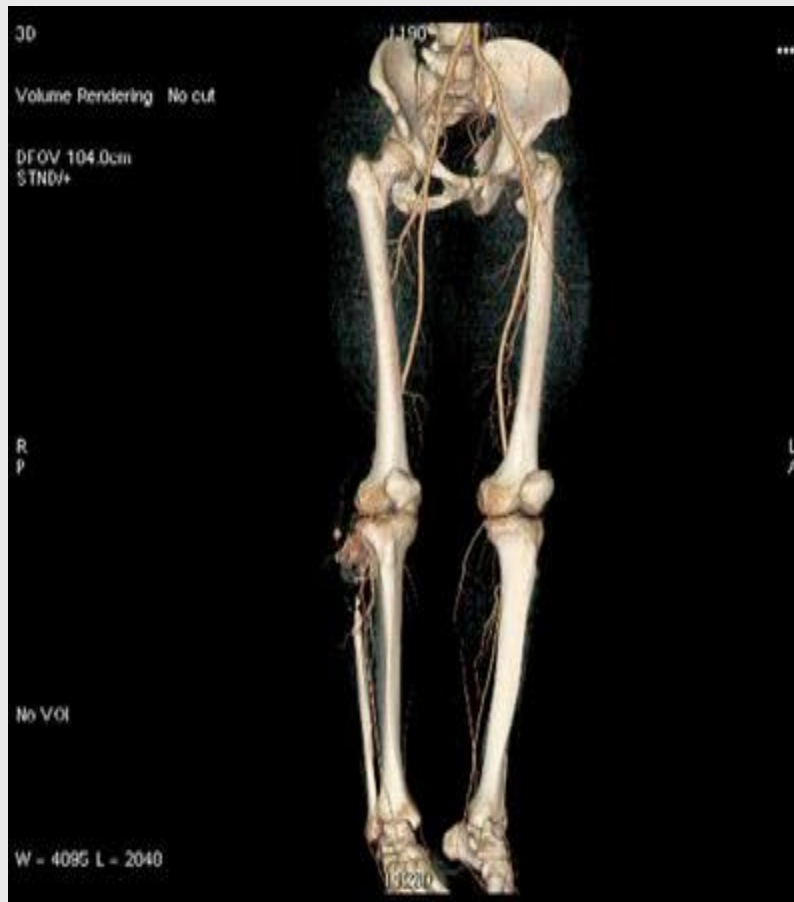
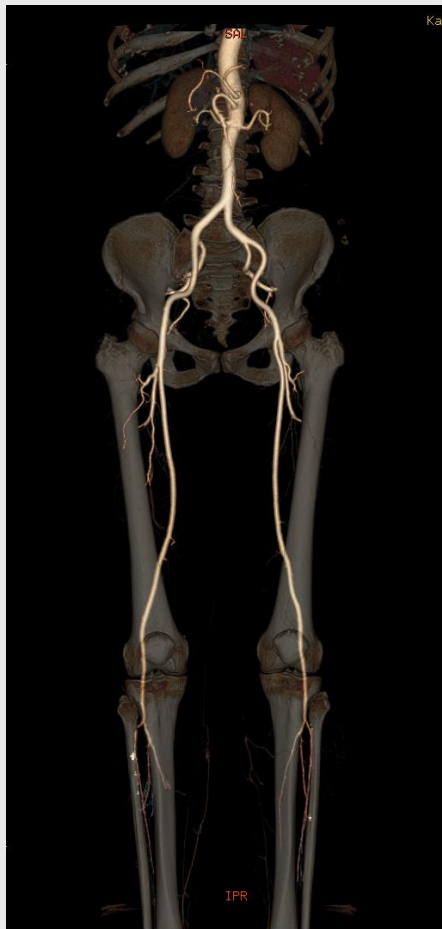2. МР ангиографија

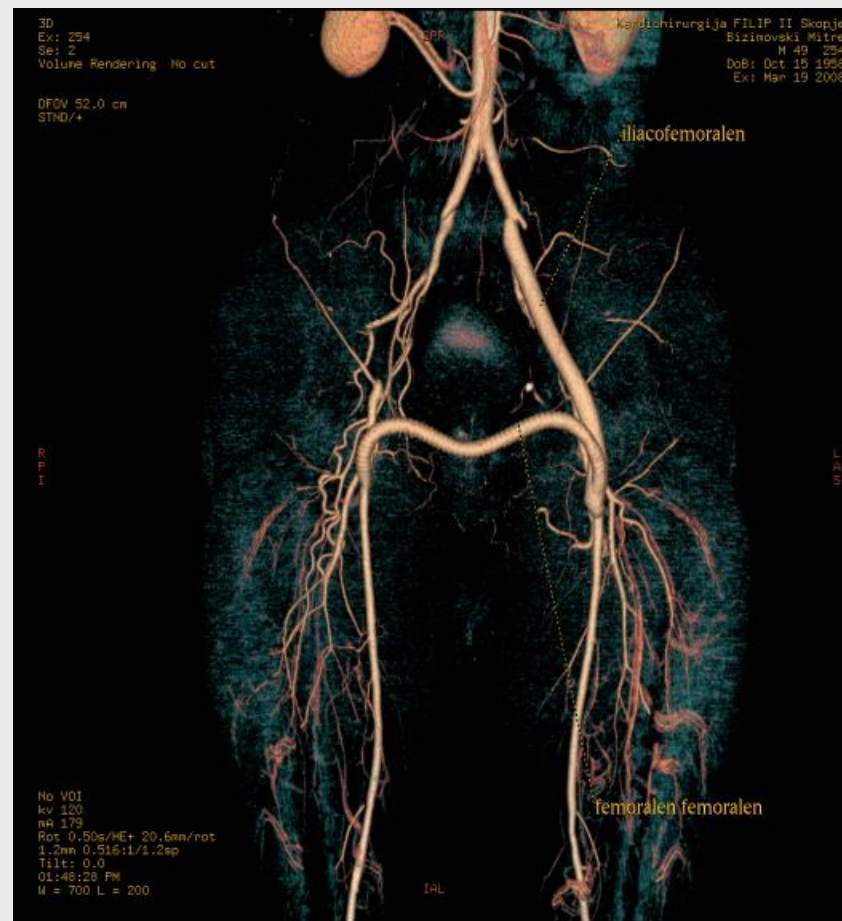
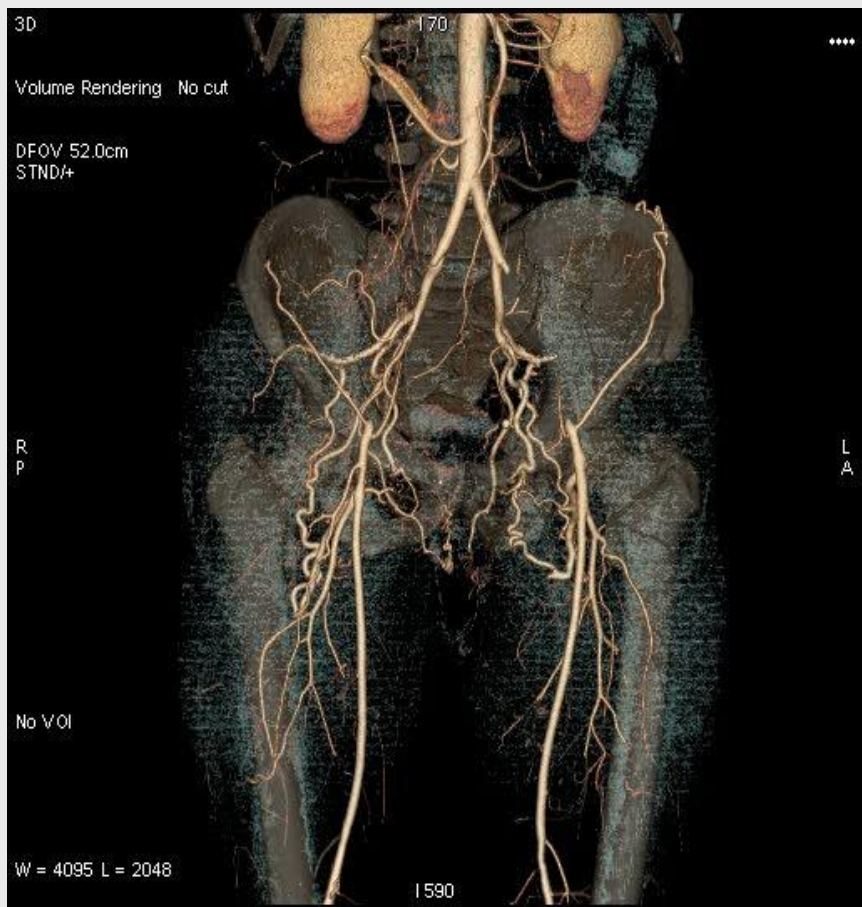
3. 64 МСКТ ангиографија



# КТ Ангиографија на долни екстремитети



# КТ Ангиографија на долни екстремитети



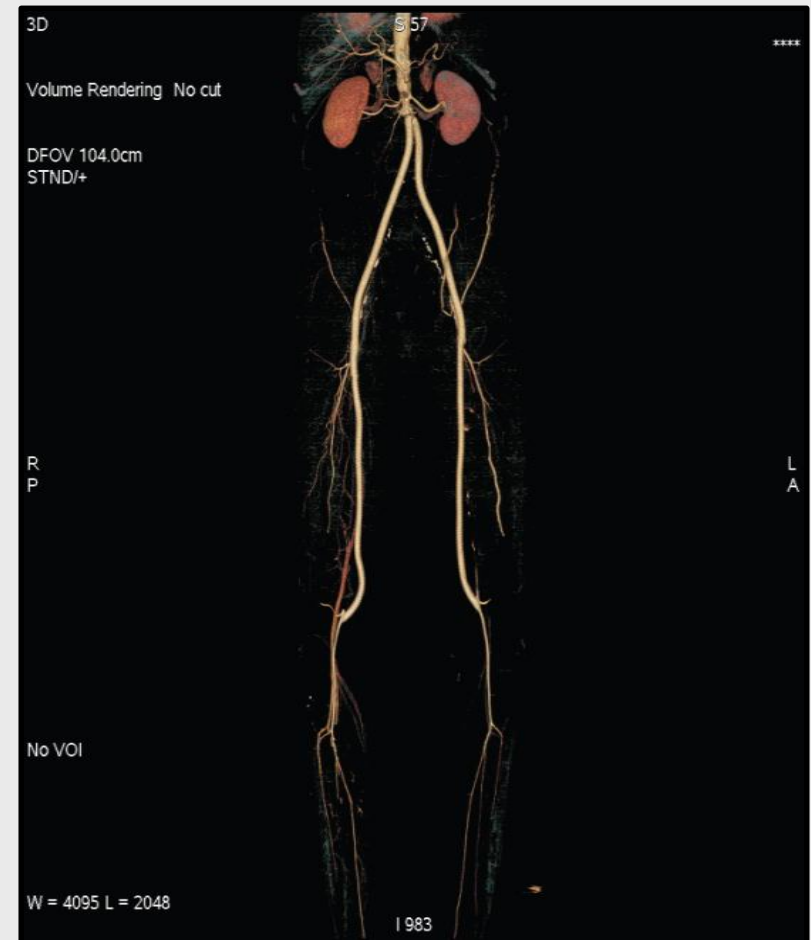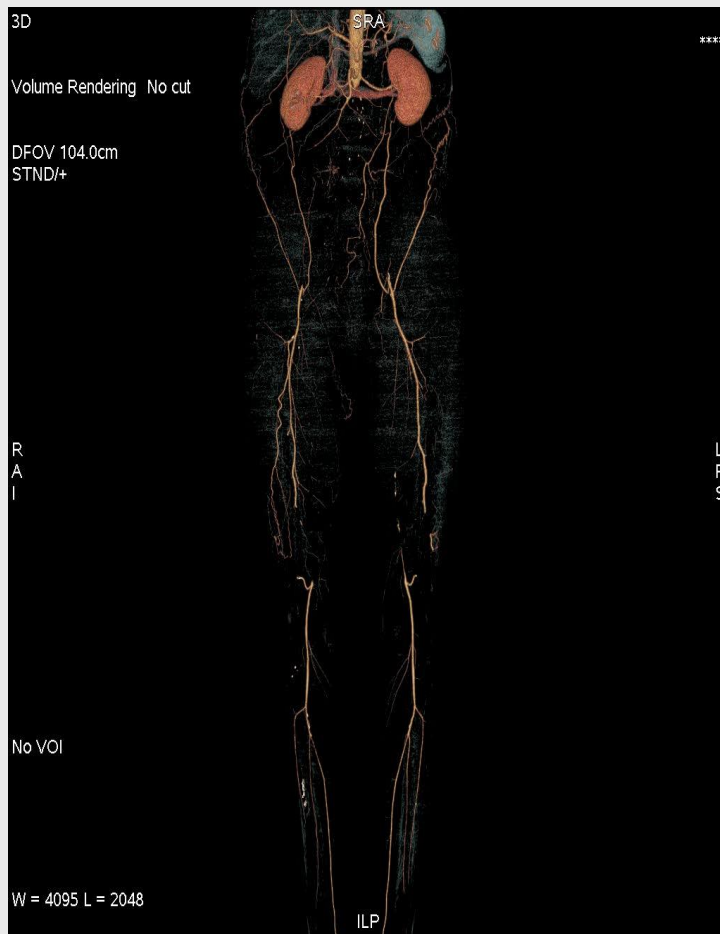
occlusio art.iliaca comm.bil.

Iliaco-femoralen i femoro-femoralen by pass





# КТ Ангиографија на долни екстремитети



Sy Lerische

aorto-poplitealno prem.obostrano

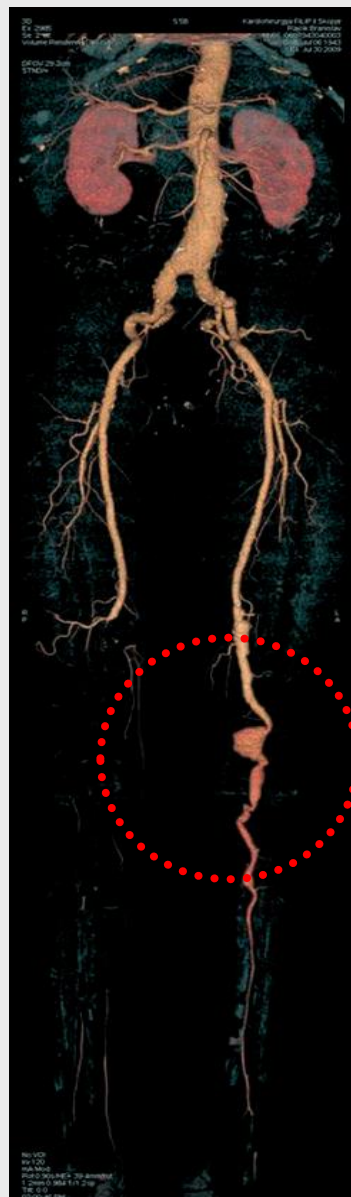
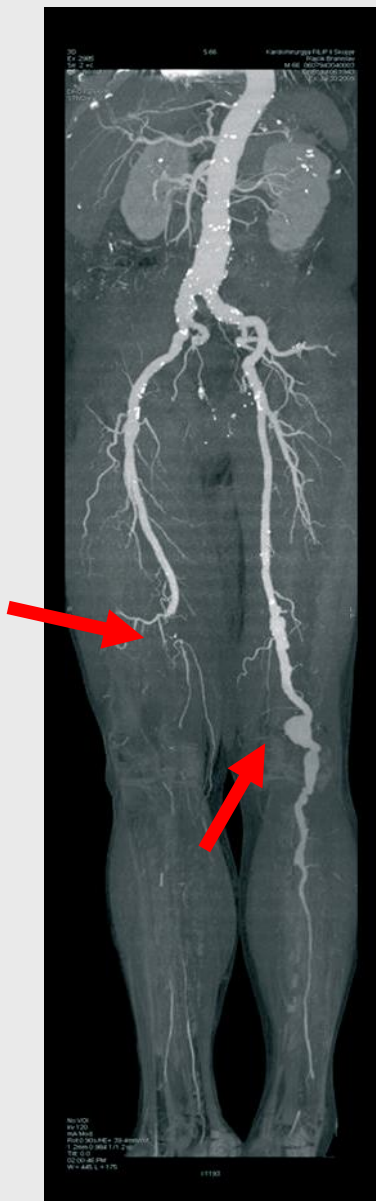-неможност за изведување на класична ангиографија



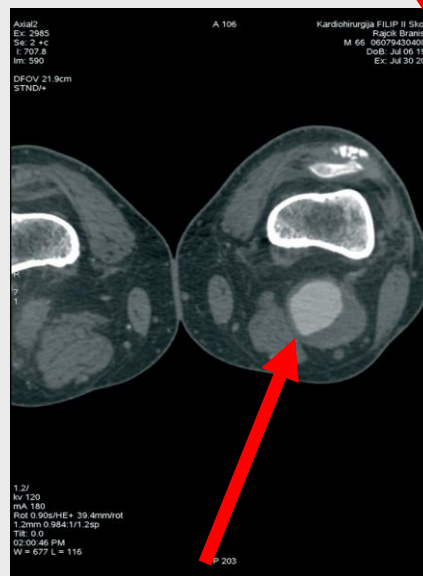
Cardiosurgery - Skopje



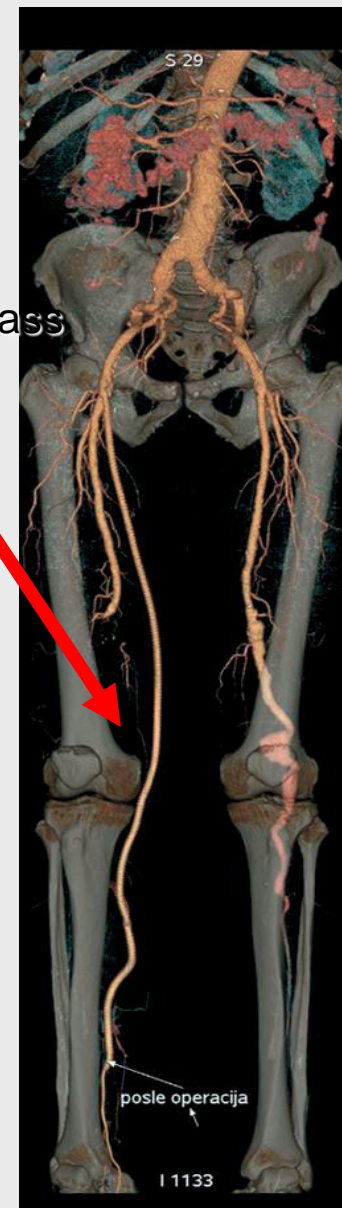# КТ Ангиографија на долни екстремитети



- femoro-poplitealen by pass



- Aneurisma na a.popliteae



Ocluzija na a.femoralis

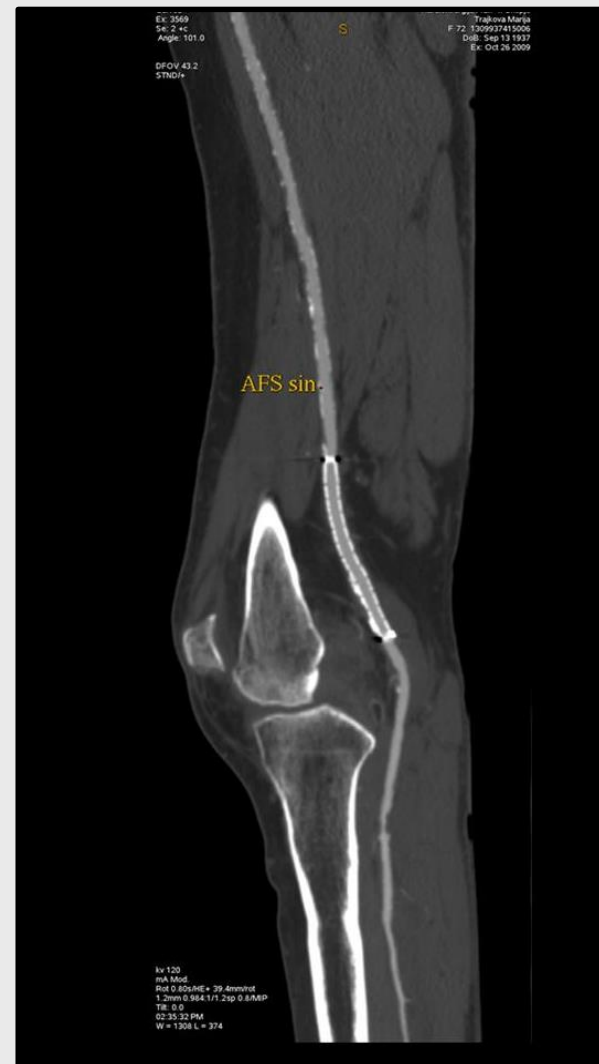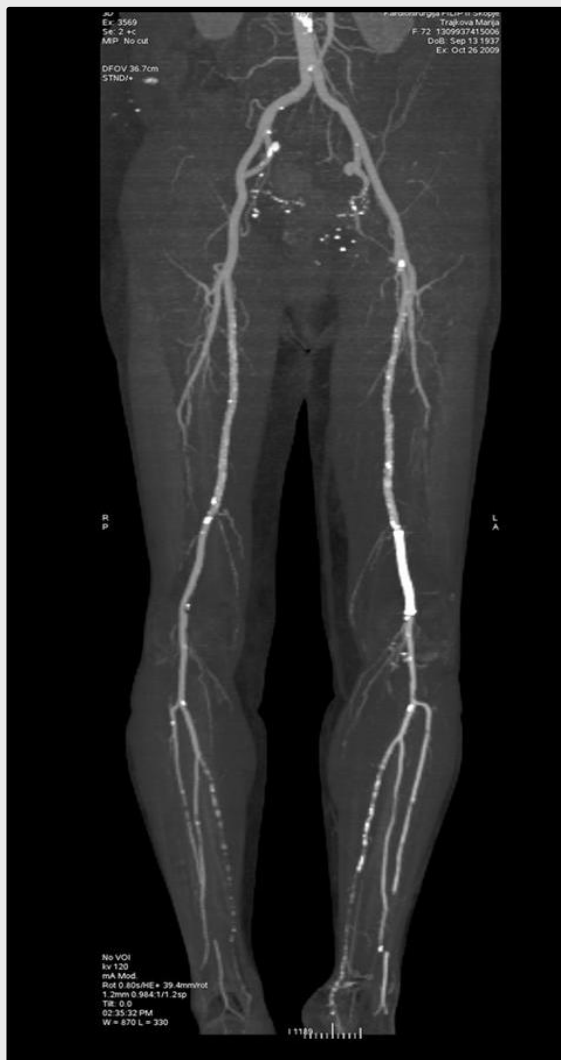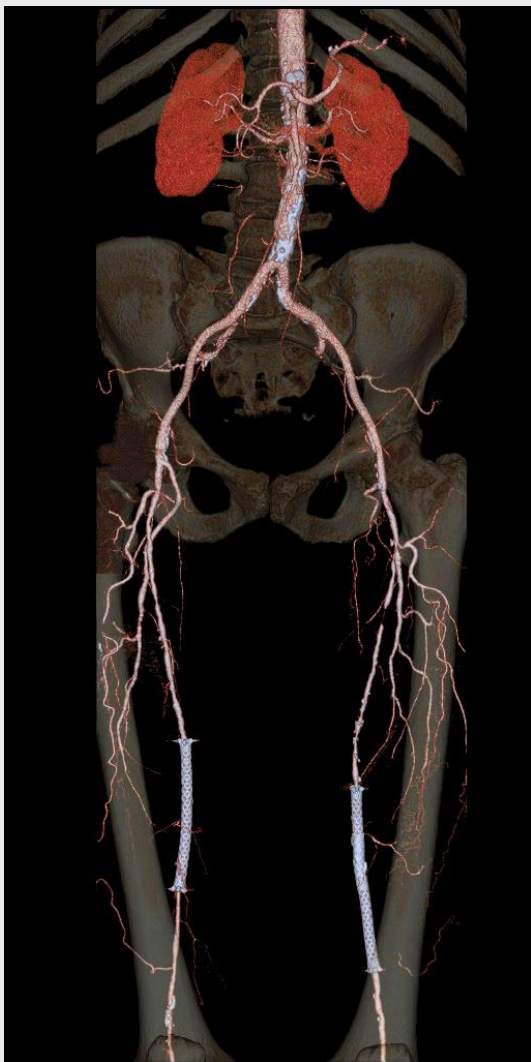


Cardiosurgery - Skopje



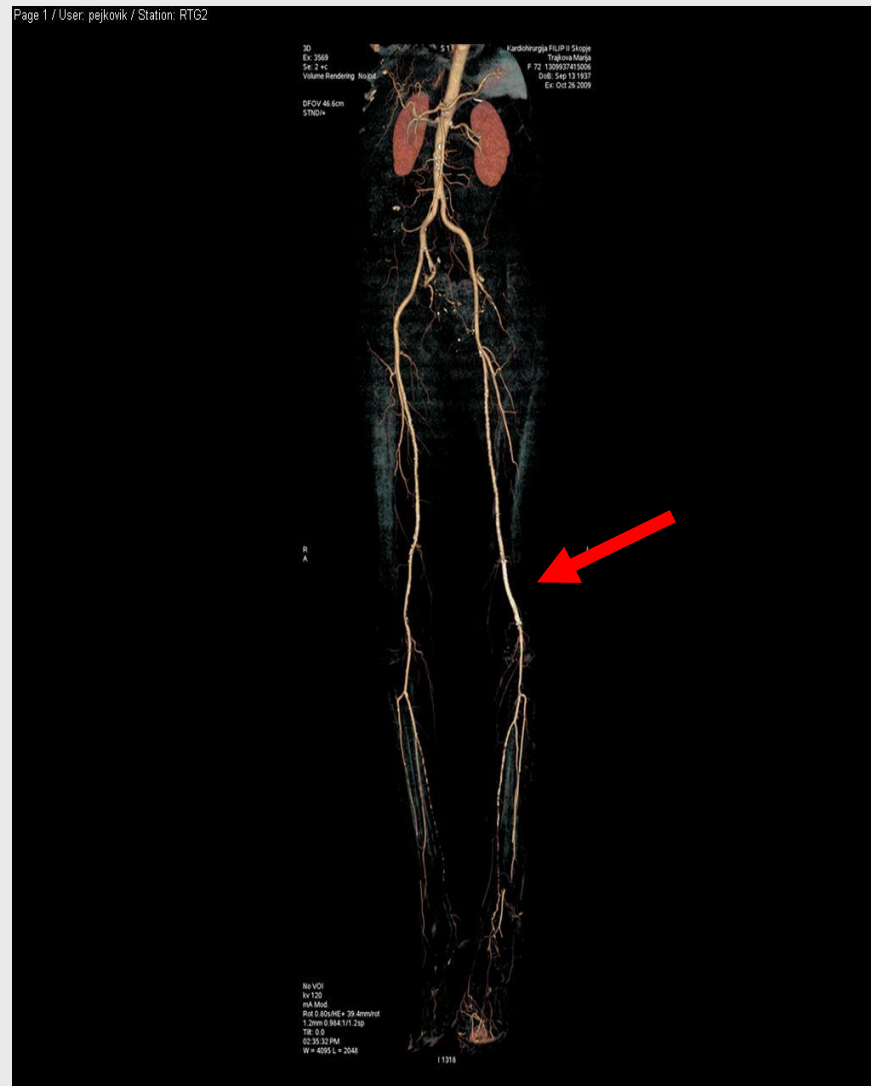
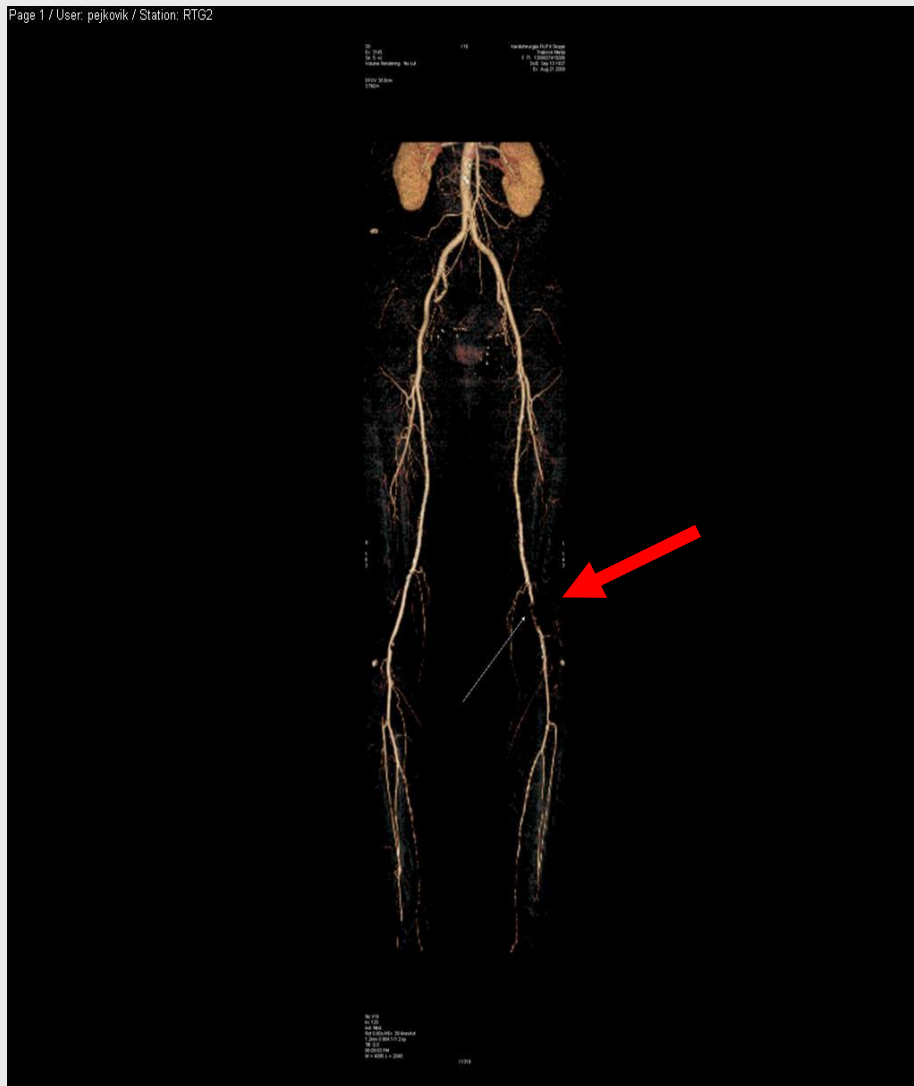
# КТ Ангиографија на долни екстремитети

проодност на периферни стентови



# КТ Ангиографија на долни екстремитети

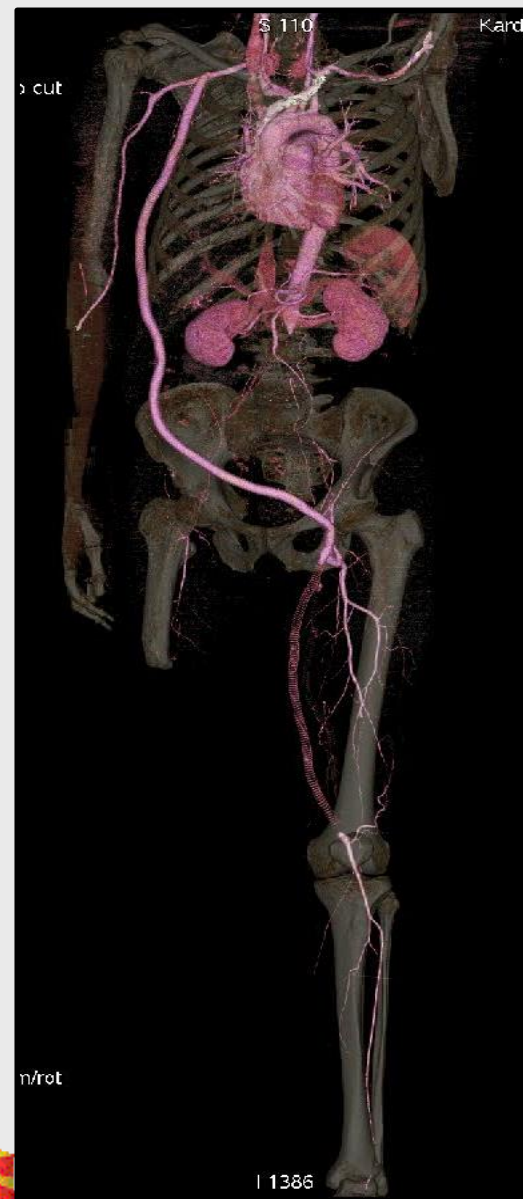
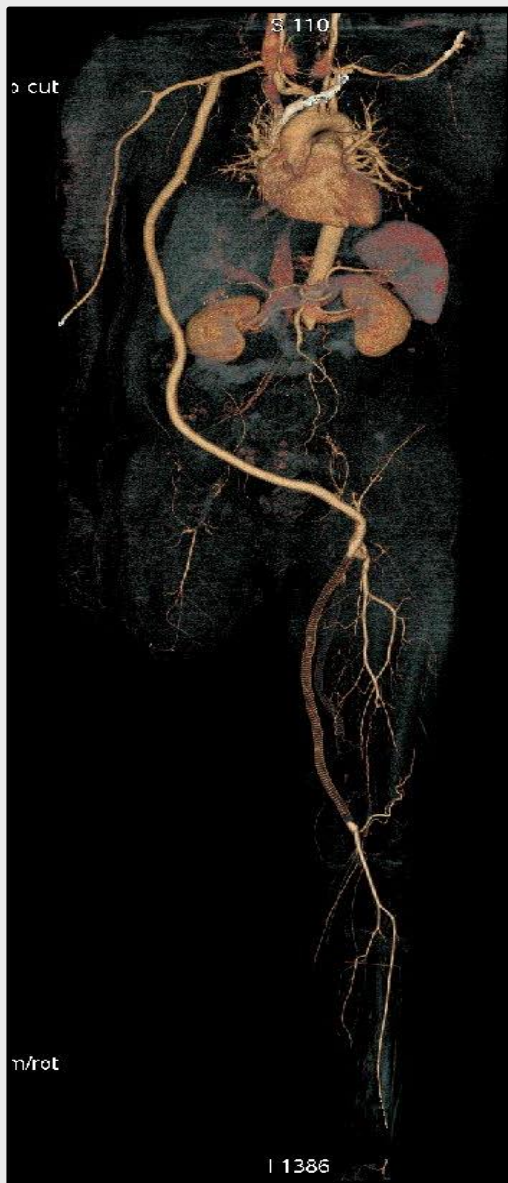проодност на периферни стентови





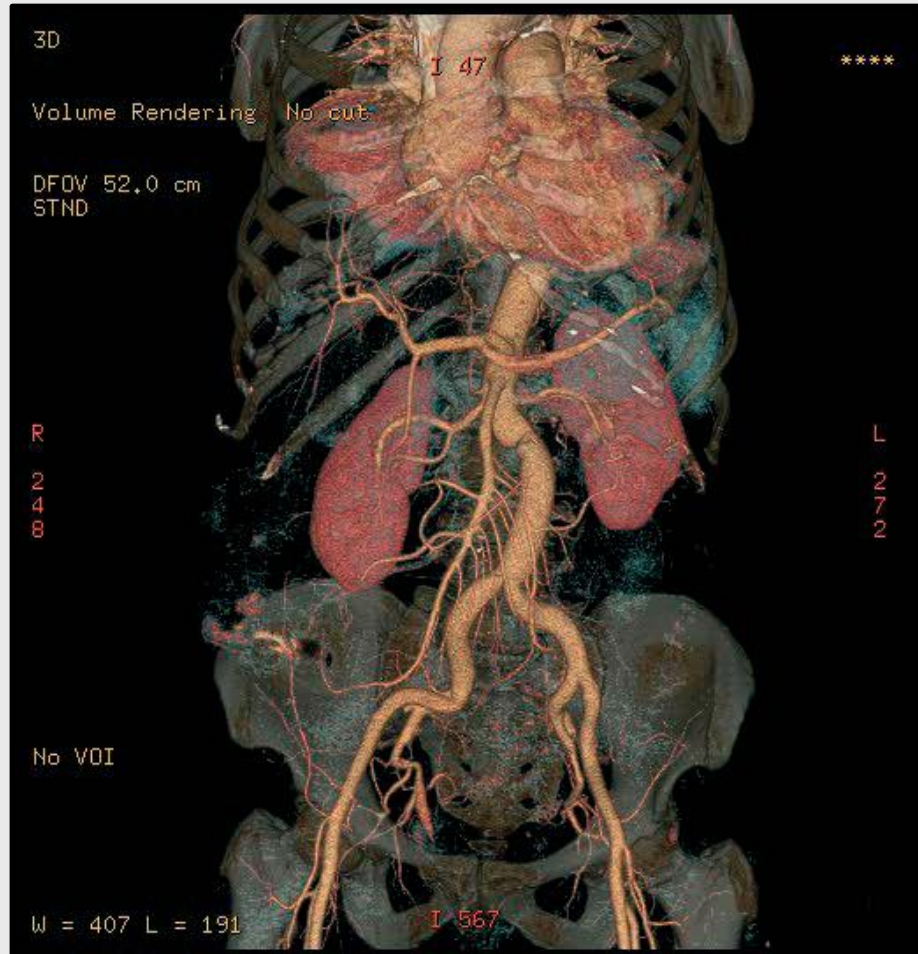
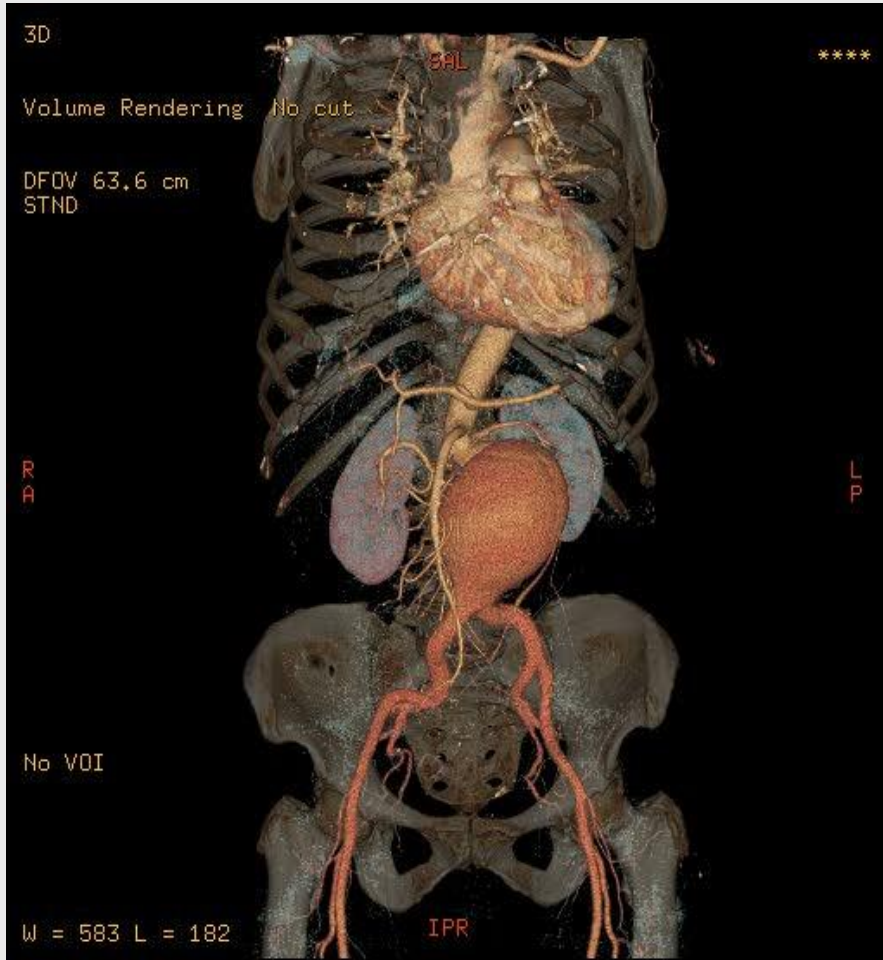
# КТ Ангиографија на цело тело

екстраанатомски бајпас

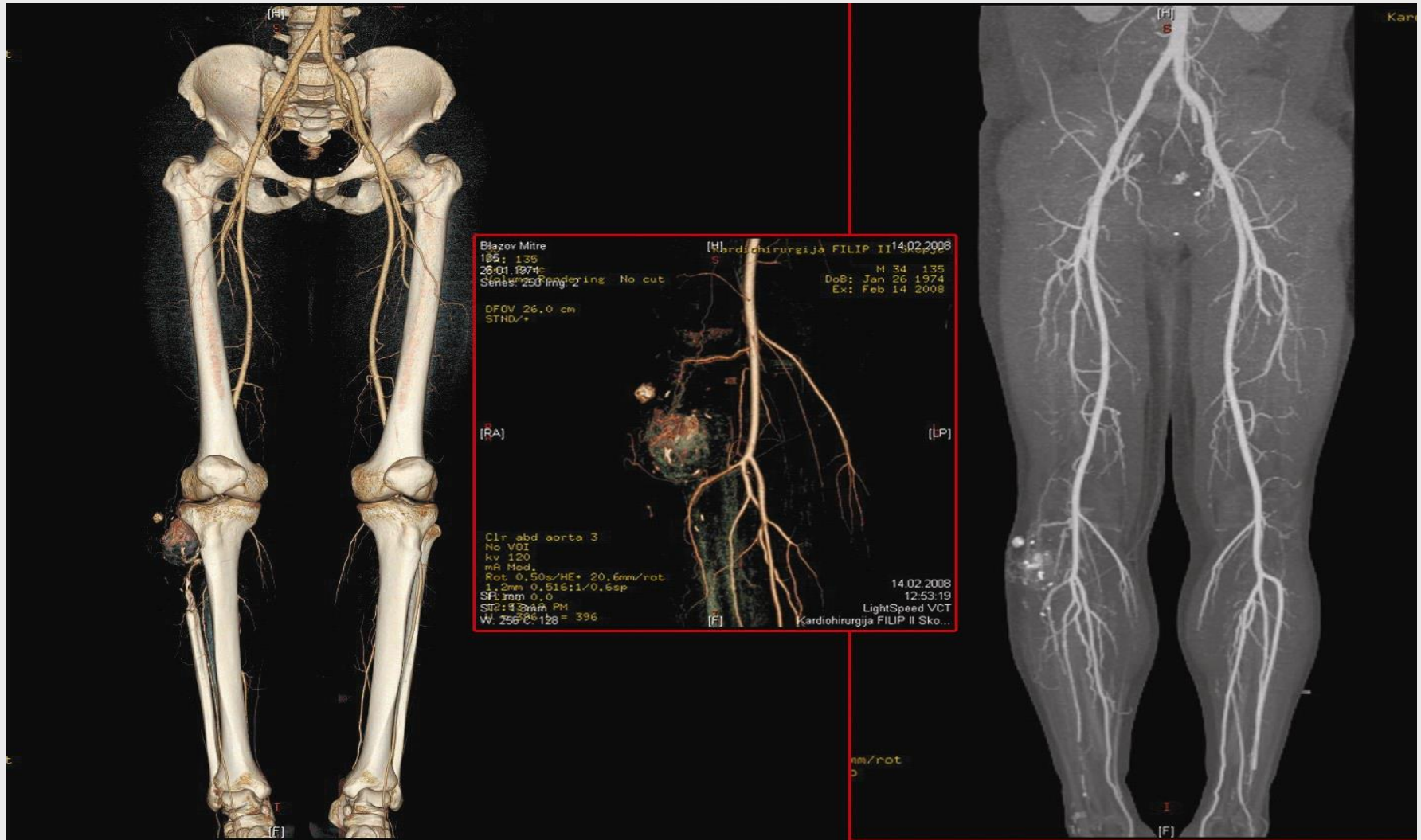


# КТ Ангиографија на долни екстремитети

## аневризма на абдоминална аорта



# КТ Ангиографија на долни екстремитети



Tu formacija na noga

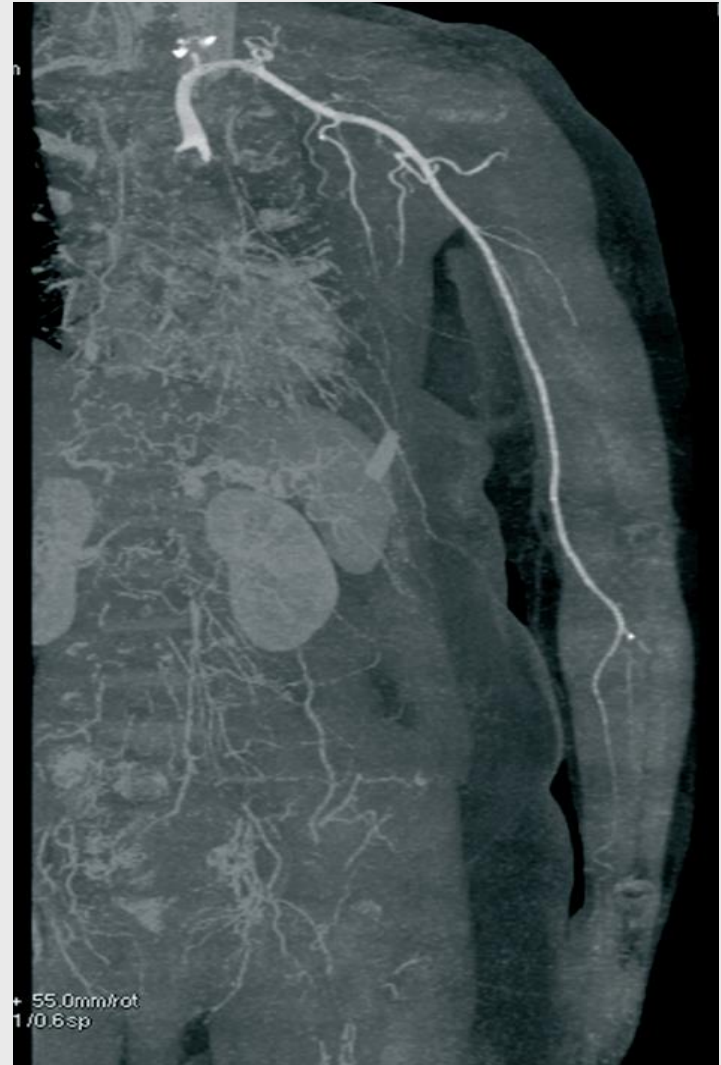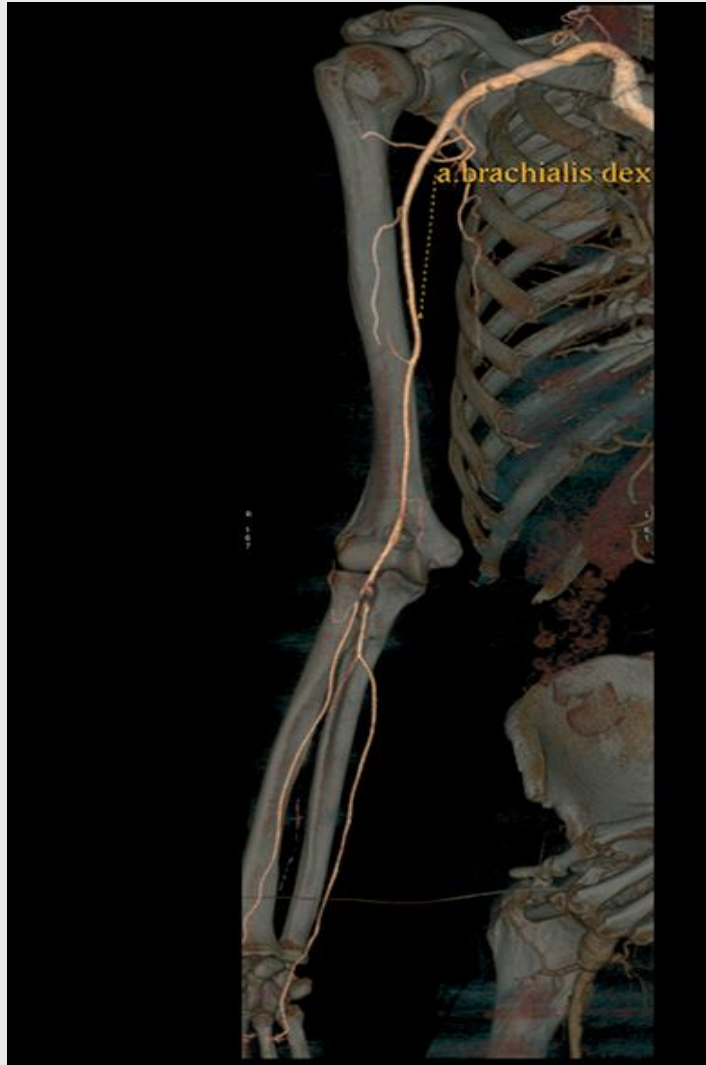


Cardiosurgery - Skopje



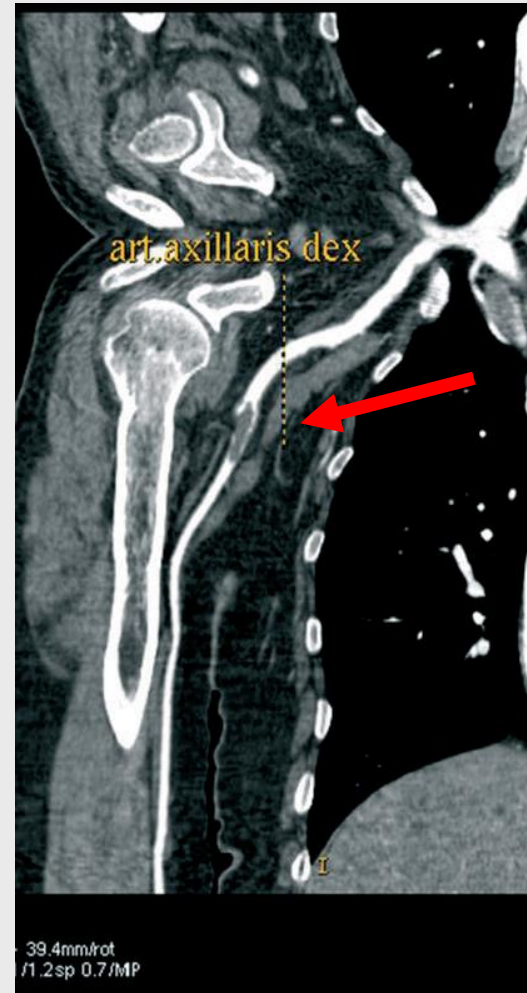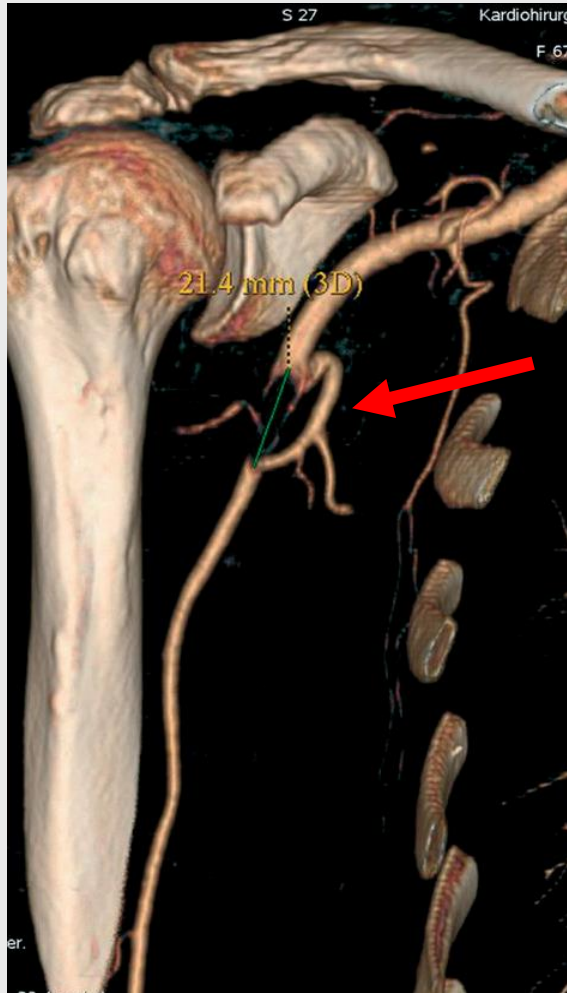


# КТ Ангиографија на горни екстремитети





# КТ Ангиографија на горни екстремитети



- Тромбоза на art.axillaris l.dex.



# Несакани реакции

- Алергии на јодни препарати (потребна премедикација)
- Екстравазација на контраст под кожа

## Ограничувања

- Гојазни пациенти
- Тешки облици на дијабетес мелитус ( глукофаж, метморфин )
- Бубрежна инсуфициенција
- Дисфункција на срцевата работа



# Заклучок

*Брза, егзактна, неинвазивна дијагностика*

*Кратко време на траење на преглед*

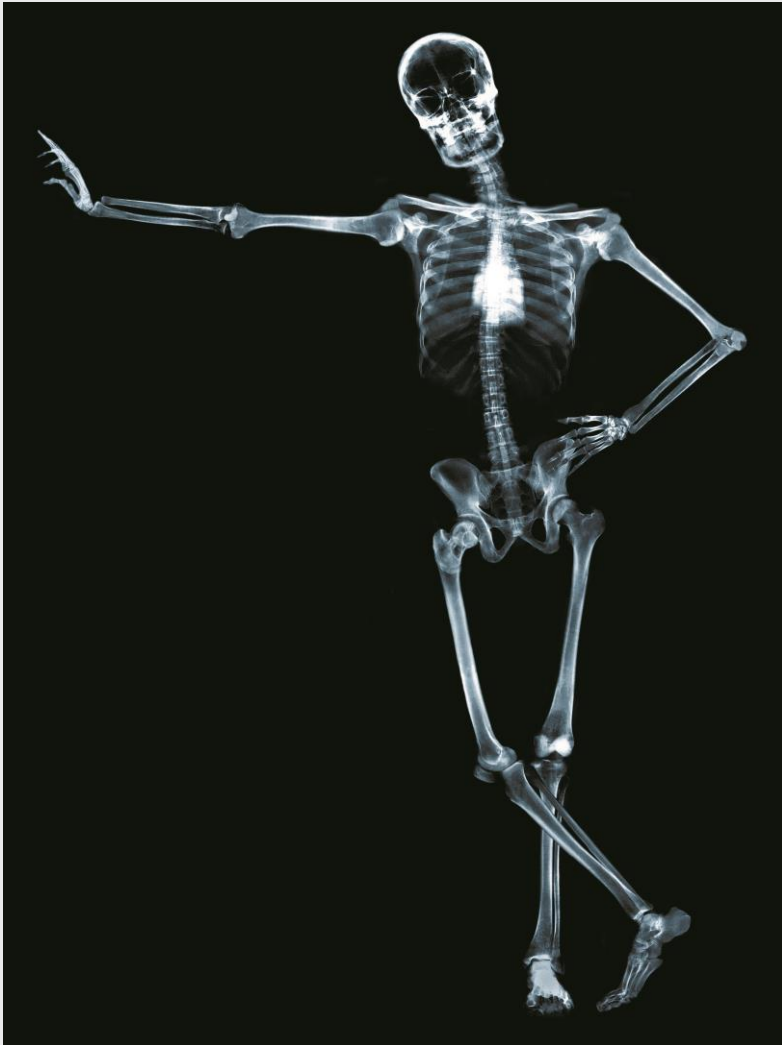
*Многу информации за сниманата регија*

*Случајни наоди*

Цел:

Намалување на бројот на дијагностички  
инвазивни angiografii





Прашања?

