

## موکوپلی ساکاریدوز نوع یک: گزارش یک مورد

فرزانه خدابنده<sup>۱</sup>، ریحانه علیشاهی<sup>۲\*</sup>، فاطمه یحیوی کوچکسرای<sup>۳</sup>

۱. کارشناس ارشد مامایی، هیئت علمی دانشکده پرستاری و مامایی، دانشگاه علوم پزشکی خراسان شمالی، بجنورد، ایران
۲. دانشجوی کارشناسی مامایی، کمیته تحقیقات دانشجویی دانشگاه علوم پزشکی سبزوار، ایران
۳. کارشناس ارشد مامایی، هیئت علمی دانشکده پرستاری و مامایی، دانشگاه علوم پزشکی بابل، مازندران، ایران

## چکیده

تاریخ دریافت: ۱۳۹۶/۰۴/۱۱  
تاریخ پذیرش: ۱۳۹۶/۱۰/۲۴

**زمینه و هدف:** بیماری موکوپلی ساکاریدوز نوع یک (MPS I) اختلال نادر ژنتیکی-متابولیکی آتوزومال مغلوب و بسیار پیشرونده است که به دنبال جهش در ژن مسئول تولید آنزیم آلفا-آل-ایدورونیداز بروز می‌کند که این امر در نهایت به تخریب و مرگ سلولی بافت‌ها می‌انجامد. بیمار در زمان تولد بدون علامت است اما چند ماه بعد از تولد کم‌کم علائم در فنوتیپ فرد ظاهر می‌شود. اختلالات تنفسی، اسکلتی، عصبی، قلبی، گوارشی و چشمی با شدت‌های مختلف در این بیماران مشهود است. هدف از این مطالعه گزارش یک مورد از بیماری نادر MPS I است.

**معرفی بیمار:** بیمار، پسر بچه ۷ ساله‌ای است که مکرراً به دلیل ضعف سیستم ایمنی، تب بالا و عوارض ناشی از بیماری ژنتیکی MPS که در سن دو سال و شش ماهگی به طور قطعی تشخیص داده شده است، در بیمارستان حشمتیه دانشگاه علوم پزشکی سبزوار بستری شده بود.

**نتیجه‌گیری:** در این بیمار تقریباً تمام علائم سندرم هورلر از جمله لوزه سوم، هیپاتومگالی، اسپلنومگالی، جمجمه بزرگ، زبان بزرگ، کدورت قرنیه چشم و وجود لکه‌های زرد رنگ در سفیدی چشم، انحراف ستون فقرات، فتق نافی، افت شنوایی و تنگی دریچه میترال دیده شد. متأسفانه به دلیل فقدان درمان قطعی، فقط در ۲۰ درصد مبتلایان احتمال زنده ماندن و بهبودی وجود دارد. معمولاً MPS، به مرگ قبل از ۲۰ سالگی منجر می‌شود.

## کلیدواژه‌ها:

سندروم هولر، سندروم هولر-شای، موکوپلی ساکاریدوز نوع یک

می‌شود [۱، ۲].

## مقدمه

موکوپلی ساکاریدها یا آمینوگلیکوزیدهای رسوب کرده در سلول‌ها، ۸ تیپ از بیماری MPS را ایجاد می‌کنند که عبارتند از: MPS I (نوع سندرم هورلر، هورلر-شای، شای)، MPS II (سندرم هانتز)، MPS III (سندرم سان فلیپیو نوع A، B، C و D)، MPS IV (سندرم موریکو نوع A و B)، MPS VI (سندرم ماروتو-لامی)، MPS VII (سندرم اسلای)، MPS VIII (سندرم ویکنت یا دیفرنته)، MPS IX (سندرم کمبود هیالورونیداز) [۳، ۴].

جمجمه و دهان بزرگتر از معمول، زبان پهن، استخوان چانه برجسته، بینی غیرطبیعی، صورت خشن، دندان‌هایی با

بیماری MPS از نوع بیماری‌های نادر ژنتیکی-متابولیکی آتوزومال مغلوب است و در طبقه‌بندی جزو بیماری‌های ذخیره لیزوزومی است که در آن کمبود لیزوزومی آنزیم آلفا-آل-ایدورونیداز به انباشتگی گلیکوز آمینوگلیکان‌ها در سلول و بافت‌های بدن بخصوص مغز، استخوان، غضروف، چشم، راه‌های تنفسی و دریچه‌های قلبی می‌انجامد. تجمع این مواد شامل سولفات درماتان، سولفات کراتان، سولفات هیپران که ترکیبات اصلی بافت همبند را تشکیل می‌دهند در سلول‌ها سبب تخریب و آسیب پیشرونده به بافت‌ها و بروز علایم بیماری

\* نویسنده مسئول: ریحانه علیشاهی

نشانی: کمیته تحقیقات دانشجویی دانشگاه علوم پزشکی سبزوار، ایران

دورنگار:

تلفن: 09152202963

رایانه: alishahi.reyhane@yahoo.com

و مدارک پزشکی و شرح حال از کودک و خانواده او در بخش اطفال بیمارستان حشمتیه سبزوار بود و پس از بررسی بیمار و پی بردن به نادر و ژنتیکی بودن بیماری و اخذ رضایت‌نامه کتبی آگاهانه از خانواده کودک، تلاش شد که در قالب مقاله گزارش مورد، یافته‌های علمی در اختیار جامعه پزشکی قرار گیرد.

### معرفی بیمار

بیمار، پسر بچه ۷ ساله با وزن فعلی ۱۸ کیلوگرم است که برای دریافت آمپول آلدورازیم هر هفته جمعه به بیمارستان حشمتیه دانشگاه علوم پزشکی سبزوار مراجعه می‌کند. کودک در یک سالگی به دلیل سرماخوردگی، تب مداوم و عدم بهبودی در بیمارستان سبزوار بستری می‌شود، پس از انجام آزمایش‌ها، معاینات و تصویربرداری با توجه به مشکلات ظاهری، کودک دقیق‌تر ارزیابی می‌شود.

### معاینات و تظاهرات بالینی بیمار

در ظاهر، سر نسبت به بدن بزرگتر بود و قرنیه چشم‌ها کدر و لکه‌های زرد رنگی در سفیدی چشم دیده می‌شد. زبان و شکم بیمار بزرگ بود، صورت بیمار خشن، گوش‌هایش پایین افتاده، پل بینی پهن (شکل ۱) و ستون فقراتش انحراف داشت که به راحتی در پشت وی قابل رؤیت بود. بیمار از ۲ سالگی فتق نافی داشته است که تا کنون جراحی نشده است (در سونوگرافی انجام شده وجود دیفکت به قطر ۷ میلی‌متر در جدار شکم در ناحیه ناف گزارش شده بود). (شکل ۲). والدین کودک به خاطر استفراغ مکرر و بزرگی شکم در یک سال و سه ماهگی به پزشک اطفال مراجعه می‌کنند که نتایج سونوگرافی شکم هیپاتومگالی و اسپلنومگالی را گزارش می‌کند. در آخرین معاینه فیزیکی، طحال ۵-۷ سانتی‌متر زیر لبه دنده چپ و کبد نیز ۳-۴ سانتی‌متر زیر دنده راست لمس شد. یافته‌های سونوگرافی کلیه و مثانه طبیعی بود. تصاویر رادیولوژی در سه سال و سه ماهگی ستون فقرات غیرطبیعی همراه با مسطح بودن استخوان‌های مهره را نشان می‌داد (شکل ۳). انگشتان دست و پا نیز کوتاه و پهن‌تر از حد معمول بود. به گفته والدین کودک از ۵ سالگی مفاصل انگشتان دست گاهی در طی روز و عموماً بعد از خواب سفت و غیرقابل انعطاف می‌شوند. بیمار از سن ۲ سالگی و با کار درمانی شروع به راه رفتن کرده و بدلیل اختلال و تأخیر در راه رفتن و عدم تعادل و تکلم تحت کاردرمانی در مرکز توانبخشی‌است که تاکنون ادامه دارد. حرکات دست‌ها و پاهای کودک در حال حاضر نیز به‌ظاهر غیرطبیعی است.

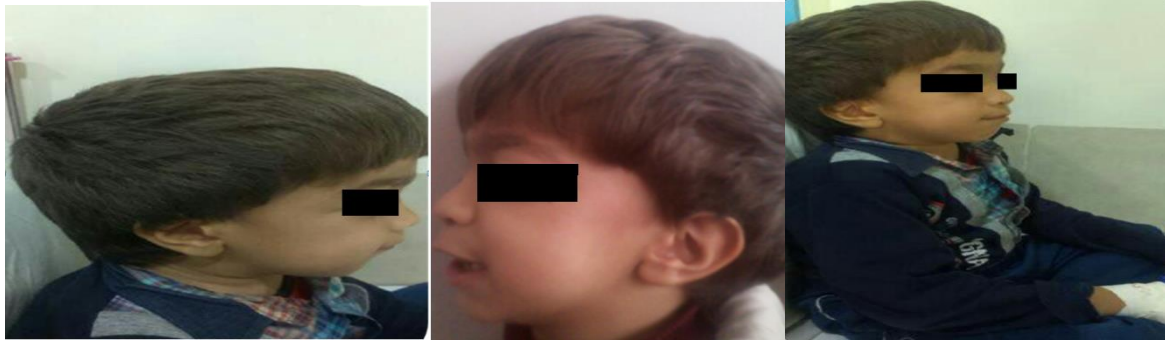میانی نازک و با فاصله زیاد، هیپرتلوریسم همراه با کدورت قرنیه [۵] رتینوپاتی و گلوکوم، بزرگی لوزه، اختلالات تنفسی و ناتوانی در شنیدن فرکانس‌های بالا از جمله علائمی است که در کودکان مبتلا به MPS مشهود است [۳]. همچنین ممکن است بزرگی کلیه، هیپاتومگالی و اسپلنومگالی نیز وجود داشته باشد. کودکان مبتلا معمولاً از رشد فیزیکی و هوشی طبیعی در بدو تولد و چند ماه نخست زندگی برخوردار هستند اما با گذشت زمان علاوه بر علائم ذکر شده، درگیری سیستم عصبی مرکزی، اختلال رفتاری-هوشی و ناهنجاری‌های قلبی نیز ممکن است بروز کند [۳]. کودکان مبتلا لزوماً تمامی نشانه‌ها و علائم بیماری را با هم ندارند و بسته به شدت و سرعت پیشروندگی بیماری، علائم در بیماران متفاوت است.

شیوع MPS در مردان و زنان برابر است و بیشتر در خانواده‌هایی که ازدواج خویشاوندی دارند به صورت اتوزوم مغلوب به ارث می‌رسد. بیماران در هنگام تولد طبیعی به نظر می‌رسند اما با پیشرفت بیماری در طول زمان؛ علائم در فنوتیپ فرد ظاهر می‌شود [۶].

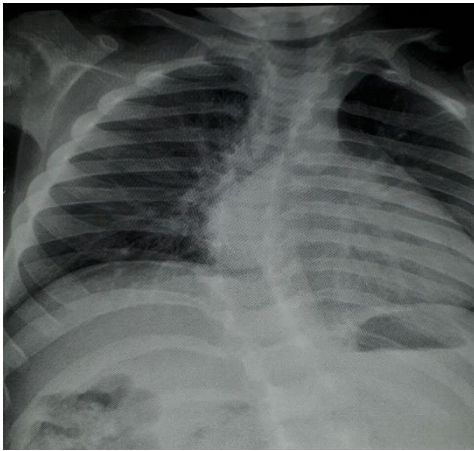
نشانگان هورلر، نشانگان شای و نشانگان هورلر-شای (Hurler/Scheie) به ترتیب طیف شدید و پیشرونده، خفیف و متوسط MPS I هستند [۵، ۷] عقب‌ماندگی ذهنی، کدورت قرنیه، پیشرفت سریع بیماری و مرگ قبل از ۱۴ سالگی از علائم بارز نشانگان هورلر است [۸] و از دیگر علائم دیسپلازی اسکلتی، ظاهر درشت برجسته از جلو، ابرو ضخیم، بینی و لب ضخیم، هیپاتومگالی و اسپلنومگالی، فتق شکم و عفونت‌های تنفسی و بیماری دریچه قلب هستند. سفتی مفاصل، کدورت قرنیه، هوش طبیعی، اختلال دریچه آئورت، اختلالات خفیف استخوانی (معمولاً قد طبیعی) از علائم بارز نشانگان شای هستند که به‌ندرت قبل از ۶ سالگی بروز می‌کنند. علائم بیماری نشانگان هورلر-شای حد واسط دو نشانگان هورلر و شای هستند [۳].

نتایج بررسی بیماران مبتلا به MPS I در ۲۴ کشور نشان داد که میانه سن بیماران ۹ سال است. در بیمارانی که شروع علائم قبل از ۵ سالگی بوده، با احتمال زیاد این افراد به یک اختلال گوزپشتی، ذات‌الریه و اختلال شناختی مبتلا بودند، در حالی که بیمارانی که شروع علائم بعد از ۵ سالگی بود، با احتمال زیاد به سندرم تونل کارپال، میلوپاتی و گلوکوم مبتلا بودند. در ۷۰ درصد مبتلایان اختلالات دریچه قلب، سفتی مفاصل، کدورت قرنیه و فتق بدون در نظر گرفتن سن شروع علائم وجود داشت [۹].

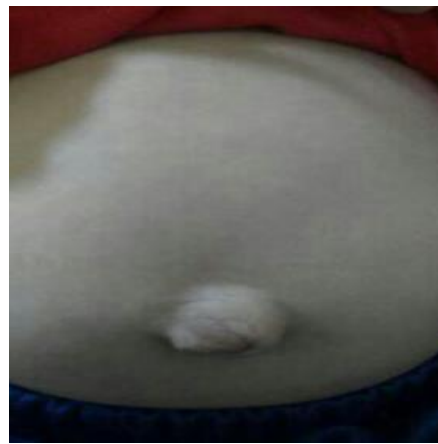
جمع‌آوری اطلاعات براساس معاینات بالینی، بررسی پرونده



شکل ۱



شکل ۳



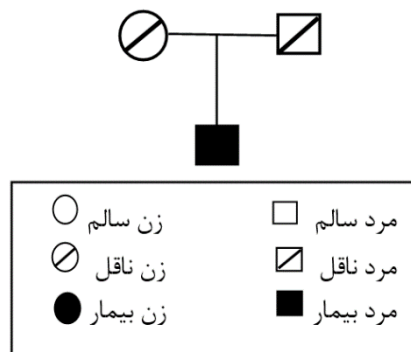
شکل ۲

قبل از خواب و یک بار در روز استفاده می‌کند. در سمع ریه نیز صدای ویز شنیده شد. قفسه سینه کودک در مشاهده بزرگتر از حد معمول بود. در نخستین ملاقات با کودک، مشکلات ذهنی اندکی داشت به طوری که مادر اظهار می‌کرد که با آموزش قادر به شعر خواندن و بازی کردن با همسالانش است و در مدرسه کودکان استثنایی در حال تحصیل بود اما اخیراً به طور پیشرونده دچار اختلال شدید در تکلم، خواندن و نوشتن شده است.

### سابقه فامیلی بیمار

کودک با وزن ۳۳۰۰ گرم به دنبال حاملگی کم‌خطر به دلیل دفع مکنونیوم و اختلال ضربان قلب جنین با سن حاملگی ترم به روش سزارین از مادر ۱۸ ساله گراوید یک متولد شده است. پدر و مادر وی ازدواج فامیلی نزدیک داشته‌اند (پسر عمو- دختر عمو) (شکل ۴).

کودک ۳ بار تحت جراحی قرار گرفته است که جراحی‌ها به ترتیب جراحی لوزه و تونسیلکتومی در ۳ سالگی (کودک از ۸ ماهگی لوزه سوم داشته است)، جراحی هر دو گوش و جراحی باد فتق کشاله سمت راست در شش سالگی بودند. کودک از ۵ سالگی اختلال شنوایی داشته که به گفته مادر به دلیل اوتیت مکرر از ۲ سال پیش آفت شنوایی متوسط در گوش چپ (dB ۵۰ nHL) و راست (dB nHL ۴۰) پیدا کرده است که گوش راست جراحی شده و بیمار از سمعک در همان گوش استفاده می‌کند، گوش چپ نیز به دلیل عفونت شدید و چسبندگی پرده صماخ نیازمند جراحی مجدد است. بیمار از ۵ سالگی مشکلات قلبی پیدا کرده است که روزی ۲ بار صبح و شب کاپتوپریل ۲۵ میلی‌گرم مصرف می‌کند (جدول ۱). کودک از ۳ سالگی به خصوص در خواب مشکل تنفسی دارد و از یک سال پیش مشکل تنفسی شدید پیدا کرده است به طوری که دچار حملات آپنه در خواب می‌شود که از یک سال پیش اسپری سالبوتامول



شکل ۴

از مشاهده فنوتیپ بیمار و مشکلات اسکلتی، آزمایش سطح اوره را برای مشاهده سطوح غیرطبیعی و بالای گلیکوزآمینوگلیکان‌ها در ادرار فرد مشکوک به بیماری انجام می‌دهد. سطح گلیکوزآمینوگلیکان‌های موجود در اوره مبتلایان به MPS I بالاتر از حد مجاز است. در ادرار مبتلایان به MPS I مقادیر بالایی از متابولیت‌های گلیکوزآمینوگلیکان‌ها از جمله درماتان سولفات و هیپاران سولفات مشاهده می‌شود. در بیمار مذکور نیز سطح گلیکوزآمینوگلیکان‌های موجود در اوره ادرار بالاتر از حد مجاز بود (جدول ۲). در آخرین آنالیز ادرار (دیماه ۱۳۹۵)، موکوپلی ساکارید ادرار منفی گزارش شده بود. در مرحله بعد برای تشخیص دقیق‌تر آزمایشی برای اندازه‌گیری سطح فعالیت آنزیم در سلول‌های خون یا پوست نیاز است.

در افراد سالم، فعالیت آنزیم نرمال و تقریباً ۱۰۰ درصد است، در ناقلین حدود ۲۰-۶۰ درصد ولی در بیماران یا هیچ فعالیت آنزیمی وجود ندارد یا در حد بسیار کم و نزدیک به صفر است [۱۰، ۱۱] که برای کودک مذکور نیز سنجش سطوح آنزیم‌های لیزوزومی از نمونه خون خشک شده انجام شده بود که به‌علت کاهش شدید فعالیت آنزیم آلفا-ایدورونیداز ابتلای کودک به بیماری نادر ژنتیکی-متابولیکی MPS I (نشانگان هورلر-شای و با احتمال بیشتر نشانگان هورلر) مشهود بود و احتمال MPS VI به دلیل سطوح نرمال آریل سولفاتاز B و بتا گالاکتوزیداز رد شده بود (جدول ۳).

آزمایش ژنتیک و DNA بیمار نیز می‌تواند تغییرات ژنتیکی و جهشی دقیق‌تری را برای آنزیم مفقود شناسایی کند. هزینه تست ژنتیک به مراتب بالاتر از آزمایش سطح فعالیت آنزیم است و در همه جا دردسترس نیست و همچنین نیازمند تکنیک خاص برای انجام است. باید توجه داشت در حالی‌که

علائم بیمار چند ماه پس از تولد بروز کرده است. مادر مبتلا به هیپرتیروئیدی است و داروی متی‌مازول ۵ میلی‌گرم قبل از حاملگی مصرف می‌کرده است که با شروع بارداری با توصیه پزشک قطع شده بود. مادر به دلیل طپش قلب در بارداری گاهی قرص پروپرانولول مصرف می‌کرده است، قرص‌های اسیدفولیک و مولتی ویتامین را نیز روزانه مصرف کرده است. برنامه واکسیناسیون مادر کامل و زایمان و سقط قبلی نداشته است. پدر به ظاهر سالم است و سابقه بیماری خاص را ذکر نمی‌کند. مادر و پدر کودک سابقه ابتلا به بیماری‌های مزمن از جمله دیابت، فشارخون، بیماری قلبی-تنفسی و نیز اعتیاد و دفورماسیون مادرزادی و اختلالات ژنتیکی را در خانواده خود ذکر نکردند.

### تشخیص

بیمار در ۱ سال و ۳ ماهگی به دلیل استفراغ مکرر و بزرگی شکم توسط والدین به پزشک اطفال مراجعه می‌کند و پس از گرفتن سونوگرافی شکم و تشخیص هپاتومگالی و اسپلنومگالی به پزشک متخصص گوارش در مشهد معرفی می‌شود و پس از آزمایش‌های مکرر خون و ادرار و نیز آزمایش‌های ژنتیک و ارسال نتایج آزمایش‌ها برای ارزیابی به کشور آلمان، بیماری به صورت قطعی مشخص نمی‌شود. تشخیص قطعی پس از مراجعه به پزشک متخصص غدد و در دومین آزمایش ژنتیک در ۲ سال و ۶ ماهگی کودک مشخص می‌شود (شایان ذکر است آماده شدن نتایج هر بار آزمایش ژنتیک ۶ الی ۷ ماه زمان می‌برده است). ابتلای کودک به بیماری نادر ژنتیکی-متابولیکی MPS I (نشانگان هورلر-شای و با احتمال بیشتر نشانگان هورلر) تشخیص قطعی بود. تشخیص MPS I دشوار است. پزشک در وهله نخست بعد

وجود دارد که فقط زمانی ممکن است که نقص آنزیمی در بیمار مشخص شده باشد. با اندازه گیری فعالیت آنزیم در سلول های حاصل از نمونه پرزهای جفتی یا آمنیوسنتز می توان مبتلا بودن جنین را تشخیص داد [۱۲-۱۵].

می دانیم مبتلایان MPS I کمبود آنزیم آلفا-آل-ایدورونیداز را دارند، تغییرات زیرساختی DNA که این نقص و کمبود را به وجود آورده است، در میان خانواده های مختلف، متفاوت و مختص همان خانواده است. یک نوع تشخیص قبل از تولد نیز

جدول ۱. نتیجه اکوکاردیوگرافی

SPO2: 99% / 87	
SDS (normal viscerotrial situs, A-V and V-A concordance)	Normal PVs Return to LA
Intact IAS	Myxomatous Heart Valves
Trivial MR	Mild TR
Normal Size and Thickness of the 4 ch	LVEF= Normal
Intact IVS	Normal Size MPA
Trivial PI, PPG= 19 mmHg	No AS, Moderate AI wiyh 2 jets, TAV, Prolaptic Leaflets,
AV ann= 1.75 cm, SV= 2.41 cm, STJ= 1.7 cm, AAo= 1.77cm	Normal coronary Arteries
No CoA	No PDA
	Left Aortic Arch
<b>Conclusion:</b>	MPS, Normal ECG
	SDS, Myxomatous Heart Valves, Moderate AI, Mild TR, Trivial PI and MR
<b>Rec.</b>	Clinical F/U

جدول ۲. نتایج آزمایش ادرار (Berry Test)

<b>Berry Test</b>	remarkable
<b>Mucopolysaccharide (GAG) i.U.</b>	6.18 mg/mmolkrea
<b>GAG – Electrophorese</b>	Heparansulfat positive
	Dermatansulfat positive
	Chondrotinsulfat positive

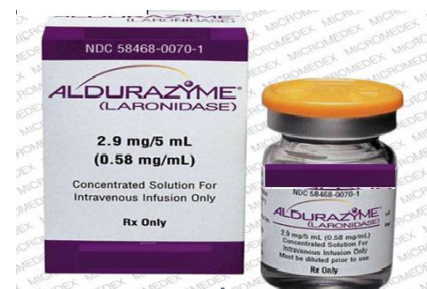در آزمایش ادرار فوق هر سه گلیکوآمینوگلیکوزیدها شامل (هپاران سولفات، درمانتان سولفات، کوندروتین سولفات) در ادرار مثبت بوده که نشان دهنده بیماری MPS نوع I، II یا VI است که برای تشخیص آنالیز سرم خون پیشنهاد می شود.

جدول ۳. سطح آنزیم های لیزوزومی از نمونه خون خشک شده

Parameter	Result	Reference rang
<b>Alfa-Iduronidase(MSMS)</b>	10.37	350 - 2814 pmol/spot*20h
<b>Arylsulfatase B</b>	0.21	0.14 - 0.7 nmol/spot*21h
<b>Beta-galactosidase</b>	0.91	0.5 - 3.2 nmol/spot*21h

## درمان

درمان قطعی وجود ندارد اما می‌توان درمان‌های موقت را شامل دو بخش درمان‌های حمایتی- علامتی و درمان‌های علتی در نظر گرفت. درمان حمایتی برای تسکین علائم بیماری، بهبود کیفیت زندگی بیمار، اصلاح وضعیت تنفسی، قلبی، اسکلتی و مفصلی انجام می‌شود [۱۶]. جایگزینی آنزیم (استفاده از داروی آلدورازیم) [۱۷]، پیوند سلول‌های بنیادی [۹]، پیوند مغز استخوان و ژن درمانی جزء درمان‌های علتی MPS هستند [۱۸]. با پیوند مغز استخوان در سنین بسیار کم (زیر ۲ سال) پیش از ظهور علائم یا با جایگزینی آنزیم مهندسی ژنتیک می‌توان علائم بیماری را تا حد زیادی کنترل کرد [۱۸]. در ۳۰ آوریل سال ۲۰۰۳ وزارت غذا و داروی آمریکا تأییدیه تجارت داروی آلدورازیم (شکل ۵) را دریافت کرد. آلدورازیم نخستین و تنها درمان مهندسی ژنتیک تأیید شده است که از طریق تکنولوژی DNA نو ترکیب برای درمان مبتلایان به MPS I ساخته شده است [۱۹]. هزینه این دارو بسیار بالا است و در ایران به دلیل نادر بودن بیماری، دولت این دارو را تهیه می‌کند.



شکل ۵

از آنجا که نتایج هر آزمایش ژنتیک حدوداً ۶ الی ۷ ماه طول می‌کشد بیمار مورد بحث پس از ۷ ماه از تشخیص بیماری، از سن ۳ سال و یک ماهگی تا کنون برای دریافت داروی آلدورازیم ۳۰۰ واحد معادل سه ویال ۱۰۰ واحدی ۵ میلی‌لیتری که به صورت انفوزیون وریدی است به بیمارستان مراجعه می‌کند که قبل از تزریق، دارو در سدیم کلرید ۰/۹ درصد تزریقی حاوی آلبومین ۰/۱ درصد رقیق می‌شود، کودک هر دو هفته به مدت ۸ ساعت تحت درمان بوده که والدین، هیپوتانسیون و حالت تهوع در اوایل شروع دوره درمان با دارو را در کودک ذکر می‌کنند اما اخیراً تزریق دارو عوارض کمتری را در کودک در پی داشته است.

## بحث

به دنبال ازدواج خویشاوندی علائم این بیماری نادر چند ماه پس از تولد در کودکان نمایان می‌شود. با توجه به فراوانی بالای ازدواج خویشاوندی در ایران و نادر بودن بیماری و تعداد کم مبتلایان MPS I (یک نفر از هر ۱۰۰ هزار تولد) در جهان [۱۹]، ۲۰] و آمار رو به افزایش مبتلایان در ایران بر آن شدیم تا گزارشی از این مورد نادر را بیان کنیم.

احتمال زنده ماندن و بهبودی تنها در ۲۰ درصد بیماران وجود دارد. تشخیص زود هنگام این بیماری و درمان سبب آسیب کمتر به ذهن و رشد و نمو کودک می‌شود. تعدادی از این بیماران از لحاظ ذهنی سالم بوده و در یادگیری و آموزش مشکلی ندارند ولی از نظر جسمی و بدنی دارای مشکلات عدیده‌ای هستند و بدن آنها رشد و نمو مناسب را ندارد. این بیماری نادر، هیچ شواهدی در بدو تولد نداشته و تمامی مراحل حاملگی مادر طبیعی است. اطلاعات نشان می‌دهد در درمان به موقع و زیر ۱۰ سال نتایج بهتری حاصل می‌شود و علائم کندتر پیشرفت می‌کند. [۲۰]

در مطالعه‌ای که به منظور بررسی نتایج دراز مدت آنزیم درمانی با داروی لارونیداز انجام شد، نتایج معناداری حاصل شد به طوری که پس از ۶ ماه از آغاز درمان سطح GAG در ادرار بیماران مبتلا به MPS I کاهش یافته بود. بیماری درجه‌ای قلب و کدورت قرنیه در بیماران جوان تر (کمتر از ده سال) بعد از شروع درمان کمتر بود و سطح هوشی و درکی بالاتری داشتند [۲۰].

علائم MPS چندماه پس از تولد نمایان می‌شود و با رشد نامطلوب، تغییر غیرطبیعی در چهره و سیستم عضلانی اسکلتی (تغییر شکل قفسه سینه موجب فشار بر ریه‌ها و قلب شده و مشکلات قلبی- تنفسی ایجاد می‌کند)، اختلال شنوایی و در نهایت با مشکل در رفتار و گفتار کودک و به طور کلی اختلال سیستم عصبی پیشرفت می‌کند [۴]. در کودک مورد بحث نیز روند بیماری به همین صورت بود، به طوری که به تازگی وارد مرحله پیشرفته بیماری که بروز مشکلات شنوایی، گفتاری، رفتاری و ذهنی در کنار دیگر مشکلات قلبی شده است.

در مطالعه Am و همکاران (۲۰۰۹) میرینگوتومی، اصلاح فتق، جراحی لوزه سوم و تونل کارپال شایع‌ترین جراحی‌ها در بیماران مبتلا به MPS I بودند. میانه سن جراحی بیماران زیر ۵ سال بود [۲۱] جراحی‌های لوزه، تانسلیکتومی، جراحی گوش و جراحی باد فتق در سنین ۳ تا ۶ سالگی برای کودک مورد بحث نیز انجام شده بود.

تشخیص MPS I برای کودک مورد بحث طبق نتایج



احتمال زیاد در تشخیص افتراقی بتوان گفت که بیمار مبتلا به سندروم هورلر شای است.

### نتیجه‌گیری و پیشنهاد

بروز بسیاری از بیماری‌های نادر در ایران وراثتی است که این مسئله از ناآگاهی نسبت به مشاوره‌های ژنتیکی قبل از ازدواج نشئت می‌گیرد که لزوم راه‌اندازی مراکز تخصصی ژنتیکی بیشتر و دادن آموزش‌های لازم در زمینه بیماری‌های وراثتی به افراد جامعه را بازگو می‌کند. کمک به افراد مبتلا به بیماری نادر دارای سه ضلع است. نخستین آن خانواده‌ها هستند که بیشترین کمک و حمایت را به بیماران می‌کنند، پزشکان هم همیشه در کنار این خانواده‌ها هستند و سومین ضلع داروخانه‌ها و مهندسان ژنتیک به این‌گونه بیماران هستند. همچنین غربالگری نوزادان در سطح کشور برای پیشگیری و درمان بیماری "MPS" حائز اهمیت است، چرا که اگر در بدو تولد این ضایعه متابولیکی به‌درستی تشخیص داده شود روند درمان با بهبودی کامل همراه خواهد بود.

با توجه به ۱۴ نوع بیماری MPS طیف بالینی بیمار معرفی شده و فنوتیپ و علائم کودک مانند کاهش شنوایی، فتق تافی، سفتی مفاصل و عضلات، جمجمه بزرگ، کدورت قرنیه، مشکلات تنفسی و قلبی، اختلال در تکلم و راه رفتن، اختلالات اسکلتی و ستون فقرات همگی در سندروم هورلر-شای MPS I مشهود بود. بیمار کمبود آنزیم آلفا ایدورونیداز داشته و در آنالیز ادرار وجود هیپران سولفات، درماتان سولفات، و کراتان سولفات مثبت و تجمع GAG در بدن را نشان می‌داد که با آنزیم درمانی مقدار آن در ادرار کاهش یافته بود.

از آنجا که این بیماری از نوع اتوزومال مغلوب است، بنابراین در ازدواج خویشاوندی و در حضور فنوتیپ سالم پدر و مادر ایجاد می‌شود، بنابراین آزمایش‌ها و مشاوره ژنتیک قبل از ازدواج راه حلی مناسب برای پیش‌بینی این بیماری به شمار می‌آیند.

### تقدیر و تشکر

از تمامی همکاران و به‌خصوص آقای علی خلیق دانش‌جوی دکتری ژنتیک پزشکی که به هر نحوی در جمع‌آوری و تدوین این مقاله همکاری کردند سپاسگزاری می‌شود. تمام موارد اخلاقی لازم اعم از امانت‌داری و رعایت حقوق بیمار، در این پژوهش رعایت شد.

آزمایش‌ها قطعی است، اما نوع سندروم هنوز مشخص نشده است. نخستین گزینه که در تشخیص افتراقی مورد بحث قرار می‌گیرد سندروم هورلر است که به علت کمبود آنزیم آلفا ایدورونیداز ایجاد می‌شود و شدیدترین نوع MPS I محسوب می‌شود. این بیماران عقب‌ماندگی ذهنی شدید، پیشرفت سریع و مرگ قبل از ۱۰ سالگی دارند. کودک در بدو تولد طبیعی و تشخیص در ۶ تا ۲۴ ماهگی صورت می‌گیرد. علائم و نشانه‌های اصلی، بزرگی کبد و طحال، تغییر شکل اسکلتی، صورت خشن، زبان بزرگ، خشکی مفاصل و کوتاهی اندام‌ها هستند. اکثر کودکان مبتلا به نشانگان هورلر به علت تأخیر تکاملی، ناشنوایی مزمن و بزرگی زبان محدودیت تکلم دارند. کدورت قرنیه، عفونت‌های شدید تنفسی و مشکلات قلبی پیشرونده که به مرگ می‌انجامد نیز شایع هستند. این افراد مشکلات رفتاری و هوش پایین‌تری نسبت به همسالان خود دارند. از آنجا که سیر بروز علائم در کودک مورد بحث شدید و سریع بوده و عوارض قلبی و تنفسی شدید نداشته و نیز مشکلات رفتاری و هوشی شدید ندارد نشانگان هورلر برای تشخیص نوع بیماری وی احتمالاً رد می‌شود.

سندروم شای دومین گزینه در تشخیص افتراقی است. این بیماران درجات خفیف‌تری از علائم MPS-I را بروز می‌دهند. علائم بیماری در ۵ سالگی و معمولاً بین ۱۰ تا ۲۰ سالگی تشخیص داده می‌شود و به ندرت قبل از ۶ سالگی مشکلات شدید در آنها بروز می‌کند. این بیماران عقب‌ماندگی ذهنی نداشته و هوش طبیعی دارند. قد این بیماران اکثراً کوتاه و کدورت قرنیه، درگیری اسکلتی، ناهنجاری قلبی و تنفسی کمتر از نشانگان هورلر است و طول عمر بیماران اکثراً طبیعی است. همان‌طور که گفته شد تشخیص بیماری کودک نام برده در سن ۲ سالگی بوده و علائم سریع‌تر در فنوتیپ ظاهر شده است و از نظر عملکرد رفتاری و هوشی نسبت به همسالان طبیعی نبوده و اختلال اندکی دارد؛ بنابراین نشانگان شای برای تشخیص نوع بیماری وی احتمالاً رد شود.

نوع سوم در MPS-I سندروم هورلر-شای است که علائم حد واسط دو نوع قبلی در بیمار بروز می‌کند و نهایتاً به علت مشکلات تنفسی و قلبی در ۲۰ سالگی منجر به مرگ می‌شود [۲۲]. با توجه به علائم و نشانه‌ها در کودک مورد بحث بیماری از نوع هورلر-شای است بیماری مانند نشانگان هورلر شدید نبوده و مانند نشانگان شای بسیار خفیف نیز نیست و کدورت قرنیه و عوارض تنفسی و قلبی و مشکلات اسکلتی و اختلال رفتاری و هوشی حد واسط این دو سندروم هستند. بنابراین با

### References

- [1]. Natowicz MR, Shosrt MP, Wang Y, et al. Clinical and biochemical manifestations of hyaluronidase deficiency. *New Engl J Med*. 1996;335:1029-33.
- [2]. Roubicek M, Gehler J, Spranger J. The clinical spectrum of alpha-iduronidase deficiency. *Am J Med Genet*. 1985; 20: 471-81.
- [3]. Kahrizi K. Clinical signs of Mucopolysaccharidosis. *Genetics in the 3rd millennium*. 2006; 4(1):723-7.
- [4]. Santos S, López L, González L, Domínguez MJ. Hearing loss and airway problems in children with mucopolysaccharidoses. *Acta Otorrinolaringologica (English Edition)*. 2011;62(6):411-7.
- [5]. Collins L, Traboulsi EI, Maumenee IH. Optic nerve head swelling and optic atrophy in the systemic mucopolysaccharidoses. *Ophthalmology*. 1990;97:1445-9.
- [6]. Cheema HA<sup>1</sup>, Malik HS<sup>1</sup>, Hashmi MA<sup>1</sup>, Fayvaz Z<sup>1</sup>, Mushtaq I<sup>1</sup>, Shahzadi N<sup>1</sup>. Mucopolysaccharidoses -Clinical Spectrum and Frequency of Different Types. 2017 Feb; 27(2):80-83
- [7]. Cleary MA, Wraith JE. The presenting features of mucopolysaccharidosis type IH (Hurler syndrome). *Acta Paediatr*. 1995; 84:337-9.
- [8]. Russell C, Henderson G, Jevon G, et al. Murine MPS I: Insights into the pathogenesis of Hurler syndrome. *Clin Genet*. 1998; 53:349-61.
- [9]. Pastores GM, Arn P, Beck M, Clarke JTR, Guffon N, Kaplan P, et al. The MPS I registry: design, methodology, and early findings of a global disease registry for monitoring patients with Mucopolysaccharidosis Type I. *Molecular genetics and metabolism*. 2007; 91(1):37-47.
- [10]. Hugh-Jones K. Early diagnosis of mucopolysaccharidosis. (Letter) *Lancet II*. 1983:1300.
- [11]. Kresse H, von Figura K, Klein U, Glössl J, Paschke E, Pohlmann R. [50] Enzymic diagnosis of the genetic mucopolysaccharide storage disorders. *Methods in enzymology*. 1982; 83:559-72.
- [12]. Matern D, Gavrilov D, Oglesbee D, Raymond K, Rinaldo P, Tortorelli S. Newborn screening for lysosomal storage disorders. In *Seminars in perinatology*. 2015; 39(3):206-16.
- [13]. Peake RWA, Bodamer OA. Newborn Screening for Lysosomal Storage Disorders. *J Pediatr Genet*. 2017; 6(1): 51-60. Epub 02.12.2016. En.
- [14]. Scott HS, Ashton LJ, Eyre HJ, Baker E, Brooks DA, Callen DF, et al. Chromosomal localization of the human alpha-L-iduronidase gene (IDUA) to 4p16. 3. *American journal of human genetics*. 1990;47(5):802-7.
- [15]. Scott HS, Bunge S, Gal A, Clarke LA, Morris CP, Hopwood JJ. Molecular genetics of mucopolysaccharidosis type I: Diagnostic, clinical, and biological implications. *Human mutation*. 1995; 6(4):288-302.
- [16]. Martins AM, Dualibi AP, Norato D, Takata ET, Santos ES, Valadares ER, et al. Guidelines for the management of mucopolysaccharidosis type I. *J Pediatr*. 2009; 155(4):32-46.
- [17]. Sifuentes M, Doroshov R, Hoft R, Mason G, Walot I, Diament M, et al. A follow-up study of MPS I patients treated with laronidase enzyme replacement therapy for 6 years. *Mol Genet Metab*. 2007; 90(2):171-80.
- [18]. Shafaghati Y. Diagnosis and Treatment of Mucopolysaccharidosis. *Genetics in the 3rd millennium*. 2006; 4(1):728-32.
- [19]. [www.ncbi.nlm.nih.gov/pubmed/12196045](http://www.ncbi.nlm.nih.gov/pubmed/12196045)
- [20]. Laraway S, Mercer J, Jameson E, Ashworth J, Hensman P, Jones SA. Outcomes of long-term treatment with laronidase in patients with mucopolysaccharidosis Type I. *J Pediatr*. 2016;178:219-26. e1.
- [21]. Arn P, Wraith JE, Underhill L. Characterization of surgical procedures in patients with mucopolysaccharidosis type I: findings from the MPS I Registry. *J Pediatr*. 2009; 154(6):859-64.
- [22]. Kiely BT, Kohler JL, Coletti HY, Poe MD, Escolar ML. Early disease progression of Hurler syndrome. *Orphanet J Rare Dis*. 2017; 12(1):32.

..



## Mucopolysaccharidosis type I: A case report

Farzaneh Khodabandeh<sup>1</sup>, Reyhaneh Alishahi<sup>2\*</sup>, Fatemeh Yahyavi Koochaksaraei<sup>3</sup>

1. M.A. Nursing and Midwifery Faculty, Department of Midwifery, North Khorasan University of Medical Sciences, Bojnurd, Iran
2. Midwifery Student, Sabzevar University of Medical Sciences, Iran
3. M.A. in Midwifery, Babol University of Medical Sciences, Mazandaran, Iran

### **Abstract**

**Background and Aim** Mucopolysaccharidosis type I (MPS I) is a rare and highly progressive autosomal recessive, genetically-metabolic disorder that results of the mutation in the gene responsible for the production of Alpha-L-Iduronidase enzyme, which ultimately leads to destruction and cell death of tissues. The patient is asymptomatic at the time of birth, but few months after birth, symptoms gradually appear in the person's phenotype. Respiratory, skeletal, neurological, cardiac, gastrointestinal and ocular disorders are obvious in these patients. The purpose of this study is reporting a case of MPS I.

**Patient introduction** The patient is a 7 years old boy, repeatedly admitted to the Heshmatieh Hospital of Sabzevar University of Medical Sciences, due to a weak immune system, high fever, and complications of his MPS genetic disease. At 2.5 years old, MPS had been definitively diagnosed.

**Conclusion** In this patient, almost all symptoms of the Hurler syndrome including third tonsil, hepatomegaly, splenomegaly, large skull, large tongue, ocular corneal opacity, and the presence of yellow spots in sclera, spinal deviation, Umbilical hernia, hearing loss and the stenosis of the mitral valve were seen. Unfortunately, due to the lack of definitive treatment, only 20% of the patients have a chance of survival and recovery. MPS usually leads in death before the age of 20.

**Received:** 2017/07/02

**Accepted:** 2018/01/14

**Keywords:** Hurler- Scheie syndrome, Hurler syndrome, mucopoly saccharidosis type I.