



# COVID-19 у больных муковисцидозом

Е.И.Кондратьева<sup>1</sup>, С.А.Красовский<sup>1,2</sup>, Н.Ю.Каширская<sup>1</sup>, Е.Л.Амелина<sup>2</sup>, Е.К.Жекайте<sup>1,✉</sup>, В.Д.Шерман<sup>1</sup>, О.И.Симонова<sup>3,5,6</sup>, Ю.В.Горина<sup>3</sup>, Е.В.Бойцова<sup>4</sup>, М.А.Мухина<sup>5</sup>, И.Н.Бутюгина<sup>2</sup>, М.А.Макарова<sup>7</sup>, А.Б.Малахов<sup>6</sup>

<sup>1</sup> Федеральное государственное бюджетное научное учреждение «Медико-генетический научный центр им. академика Н.П.Бочкова»: 115478, Россия, Москва, ул. Москворечье, 1

<sup>2</sup> Федеральное государственное бюджетное учреждение «Научно-исследовательский институт пульмонологии» Федерального медико-биологического агентства: 115682, Россия, Москва, Ореховый бульвар, 28

<sup>3</sup> Федеральное государственное автономное учреждение «Национальный медицинский исследовательский центр здоровья детей» Министерства здравоохранения Российской Федерации: 119296, Россия, Москва, Ломоносовский проспект, 2, стр. 1

<sup>4</sup> Федеральное государственное бюджетное образовательное учреждение высшего образования «Санкт-Петербургский государственный педиатрический медицинский университет» Министерства здравоохранения Российской Федерации: 194100, Россия, Санкт-Петербург, Литовская ул., 2

<sup>5</sup> Государственное бюджетное учреждение здравоохранения города Москвы «Морозовская детская городская клиническая больница Департамента здравоохранения города Москвы»: 119049, Россия, Москва, 4-й Добрынинский переулок, 1 / 9

<sup>6</sup> Федеральное государственное автономное образовательное учреждение высшего образования «Первый Московский государственный медицинский университет им. И.М.Сеченова» Министерства здравоохранения Российской Федерации (Сеченовский Университет): 119991, Россия, Москва, ул. Трубецкая, 8, стр. 2

<sup>7</sup> Федеральное государственное автономное образовательное учреждение высшего образования «Российский национальный исследовательский медицинский университет им. Н.И.Пирогова» Министерства здравоохранения Российской Федерации: 117997, Россия, Москва, ул. Островитянова, 1

## Резюме

С начала эпидемии COVID-19 Европейским обществом по муковисцидозу (*European Cystic Fibrosis Society – ECFS*) инициирована специальная программа наблюдения ECFS-COVID-19 для сбора информации по особенностям течения COVID-19 у пациентов с муковисцидозом (МВ). Ожидается, что данная программа должна помочь своевременно и качественно оказывать необходимую помощь пациентам с МВ. Первоначально предполагалось, что на фоне МВ COVID-19 протекать будет тяжело. **Целью** исследования явилась оценка распространенности и течения COVID-19 у пациентов с МВ в Российской Федерации. **Материалы и методы.** Проанализированы 6 (4 ребенка и 2 взрослых) случаев заболевания COVID-19 у российских пациентов с МВ. **Результаты.** В Российской Федерации SARS-CoV-2 инфицированы 405 843 человека, заболеваемость коронавирусной инфекцией составила 1,4 случая на 1 тыс. населения. Учитывая численность пациентов в регистре МВ (по данным Министерства здравоохранения Российской Федерации, на декабрь 2019 г. в регистр включен 3 931 пациент: 2 823 ребенка и 1 108 взрослых), заболеваемость SARS-CoV-2 составила около 1,5 на 1 тыс. пациентов с МВ (1,4 : 1 000 – для детей и 1,8 : 1 000 – для взрослых), что не превышает таковую в общей популяции. Заболеваемость COVID-19 на 01.08.20 среди пациентов с МВ составила 3,8 (0,38 %) на 1 тыс. пациентов (2,1 : 1 000 – для детей и 8,8 : 1 000 – для взрослых). Диагноз COVID-19 подтвердился у 4 детей (все мальчики) и 2 взрослых женщин, при этом 3 больных были инфицированы *Pseudomonas aeruginosa*, 2 – *Achromobacter spp.* В легкой форме заболевание протекало у 4 из 6 пациентов, включая всех детей, пневмония зарегистрирована у 3 пациентов. У одного из 4 детей с COVID-19 отмечался абдоминальный синдром при отсутствии респираторных проявлений; 2 пациента (1 взрослый и 1 ребенок) нуждались в стационарном лечении. Антибактериальная терапия назначена 4 пациентам, двум из них – внутривенно. Одна взрослая пациентка, объем форсированного выдоха за 1-ю секунду у которой составлял 24 %<sup>дож.</sup>, зарегистрирована в листе ожидания на трансплантацию легких, до заражения SARS-CoV-2 у нее проводились длительная кислородотерапия и неинвазивная респираторная поддержка ViPAP. При подтверждении коронавирусной инфекции она была выписана из больницы. **Заключение.** Несмотря на то что пациенты с МВ находятся в группе риска тяжелого течения заболевания, на сегодняшний день в описанных случаях COVID-19 инфекция не привела к значительному ухудшению состояния по основному заболеванию. У российских пациентов с МВ не зарегистрировано ни одного летального исхода.

**Ключевые слова:** муковисцидоз, COVID-19, заболеваемость, пневмония, антибактериальная терапия.

**Конфликт интересов.** Авторы заявляют об отсутствии конфликта интересов.

Для цитирования: Кондратьева Е.И., Красовский С.А., Каширская Н.Ю., Амелина Е.Л., Жекайте Е.К., Шерман В.Д., Симонова О.И., Горина Ю.В., Бойцова Е.В., Мухина М.А., Бутюгина И.Н., Макарова М.А., Малахов А.Б. COVID-19 у больных муковисцидозом. *Пульмонология*. 2020; 30 (5): 544–552 DOI: 10.18093/0869-0189-2020-30-5-544-552

## COVID-19 in cystic fibrosis patients

Elena I. Kondrat'eva<sup>1</sup>, Stanislav A. Krasovskiy<sup>1,2</sup>, Nataliya Yu. Kashirskaya<sup>1</sup>, Elena L. Amelina<sup>2</sup>, Elena K. Zhekayte<sup>1,✉</sup>, Viktoriya D. Sherman<sup>1</sup>, Ol'ga I. Simonova<sup>3,5,6</sup>, Yuliya V. Gorinova<sup>3</sup>, Evgeniya V. Boitsova<sup>4</sup>, Marya A. Mukhina<sup>5</sup>, Irina N. Butyugina<sup>2</sup>, Marina A. Makarova<sup>7</sup>, Aleksandr B. Malakhov<sup>6</sup>

<sup>1</sup> Academician N.P.Bochkov Federal Medical Genetic Academic Center, Russian Academy of Science: ul. Moskvorech'e 1, Moscow, 1115478, Russia

<sup>2</sup> Federal Pulmonology Research Institute, Federal Medical and Biological Agency of Russia: Orekhovyy bul'var 28, Moscow, 115682, Russia

- <sup>3</sup> Federal Academic Centre of Children's Health, Healthcare Ministry of Russia: Lomonosovskiy pr. 2, build. 1, Moscow, 119991, Russia
- <sup>4</sup> Saint Petersburg State Pediatric Medical University, Healthcare Ministry of Russia: ul. Litovskaya 2, Saint Petersburg, 194100, Russia
- <sup>5</sup> Morozov State Pediatric Teaching Hospital, Moscow Healthcare Department: Chetvertyy Dobryninskiy per. 1/9, Moscow, 119049, Russia
- <sup>6</sup> I.M.Sechenov First Moscow State Medical University (Sechenov University), Healthcare Ministry of Russia: ul. Trubetskaya 8, build. 2, Moscow, 119991, Russia
- <sup>7</sup> N.I.Pirogov Federal Russian National Research Medical University, Healthcare Ministry of Russia: ul. Ostrovityanova 1, Moscow, 117997, Russia

### Abstract

Since the beginning of the COVID-19 epidemic, the European cystic fibrosis society (ECFS) has decided to launch a special ECFS-COVID-19 program to collect information on the of COVID-19 characteristics in the patients with cystic fibrosis (CF). The results of the program should help timely and efficiently provide the patients with CF with the necessary care. Initially, it was assumed that COVID-19 would be severe in CF patients. **The aim.** To assess the prevalence and characteristics of COVID-19 in patients with cystic fibrosis (CF) in the Russian Federation (RF). **Methods.** 6 cases (4 children and 2 adults) of COVID-19 in Russian CF patients were analyzed. **Results.** There are 405,843 infected with SARS-CoV-2 in Russia, the incidence of coronavirus infection in Russia was 1.4 cases per 1 thousand people. According to the Ministry of Health of the RF, as of December 2019, there were 3,931 patients with CF (2,823 children and 1,108 adults). The incidence of COVID-19 was 1.5 per 1000 patients with CF (1.4 : 1,000 for children and 1.8 : 1,000 for adults). The incidence was not higher than in the General population. The diagnosis of COVID-19 was confirmed in 4 boys and 2 women, 3 of the patients were infected with *Pseudomonas aeruginosa* and 2 – with *Achromobacter spp.* Mild disease was seen in 5 patients including all the children. Pneumonia was registered in 3 patients. One child with COVID-19 had abdominal syndrome. 2 patients – 1 adult and 1 child – needed in-patient care. Additional antibiotics were given to 4 patients, 2 of them received i/v antibiotics. One adult patient was on the lung transplantation waiting list. This woman had long-term oxygen therapy and BiPAP noninvasive respiratory support before the infection with SARS-CoV-2, FEV<sub>1</sub> was 24 %<sub>pred.</sub> **Conclusion.** Despite the fact that patients with CF are at risk of severe COVID-19, to date, in the described cases, COVID-19 infection has not led to a significant deterioration of the symptoms of CF. Not a single fatal outcome in Russian patients with CF has been recorded.

**Key words:** cystic fibrosis, COVID-19, incidence, pneumonia, antibacterial therapy.

**Conflict of interests.** The authors declare the absence of conflict of interests.

For citation: Kondrat'eva E.I., Krasovskiy S.A., Kashirskaya N.Yu., Amelina E.L., Zhekayte E.K., Sherman V.D., Simonova O.I., Gorinova Yu.V., Boitsova E.V., Mukhina M.A., Butyugina I.N., Makarova M.A., Malakhov A.B. COVID-19 in cystic fibrosis patients. *Pul'monologiya*. 2020; 30 (5): 544–552 (in Russian). DOI: 10.18093/0869-0189-2020-30-5-544-552

Начиная с февраля 2020 г., во многих странах мира стали регистрироваться случаи заболевания COVID-19. Всемирной организацией здравоохранения (ВОЗ) объявлена пандемия [1]. В Российской Федерации (РФ) регистрация единичных случаев COVID-19 началась с конца января 2020 г., со второй половины марта отмечено резкое нарастание.

Пациенты с муковисцидозом (МВ) и нарушением функции хлорного канала CFTR являются группой риска по инфицированию дыхательного тракта патогенными бактериями вследствие нарушений в гене CFTR [2]. В соответствии с Постановлением Правительства Российской Федерации от 03.04.20 № 432 в целях обеспечения безопасности пациентов временно приостановлены плановые мероприятия – диспансеризация и профилактические осмотры, а в соответствии с Приказом Министерства здравоохранения Российской Федерации от 19.03.20 № 198н руководству медицинских организаций рекомендовано рассмотреть возможность переноса сроков оказания плановой медицинской помощи в стационарных условиях. Медицинское и пациентское сообщества были крайне обеспокоены изменениями в оказании помощи пациентам и угрозой инфицирования COVID-19. Появилась острая необходимость понимания риска инфицирования, особенностей клинического течения коронавирусной инфекции у пациентов с МВ. Возросла актуальность применения стационарозамещающих технологий.

Согласно обновляемым сообщениям ВОЗ [3], большинство заболевших (около 80 %) выздоравливают спонтанно, без госпитализации. Примерно

в 1 из 5 случаев заболевание COVID-19 протекает в тяжелой форме с развитием дыхательной недостаточности или острого респираторного дистресс-синдрома, что может привести к смерти.

Поражение бронхолегочной системы при МВ характеризуется обструкцией дыхательных путей, хронической бактериальной инфекцией и воспалением. Этот процесс вызывает повреждение ткани легкого и образование бронхоэктазов. Практически у всех пациентов причиной летального исхода являются респираторные нарушения. Поражение бронхолегочной системы предрасполагает к присоединению инфекции *Pseudomonas aeruginosa*, которая отмечается у 53 % пациентов с МВ [4].

Основными маркерами воспалительного процесса при МВ являются нейтрофилы. Инфильтрация ими дыхательных путей ведет к повреждению легочной ткани и обструктивным изменениям. Цитокиновое воспаление также характерно для МВ [2, 5]. Таким образом, для МВ, как и для COVID-19, характерны нейтрофильное воспаление и цитокиновый выброс, которые определяют тяжесть поражения дыхательного тракта и сосудистой системы [6].

Критерии диагностики синдрома выброса цитокинов при COVID-19 не разработаны. Предполагать его следует при быстром ухудшении функции легких в сочетании с нарастающими концентрациями С-реактивного белка и ферритина, цитопенией (тромбоцитопенией и лимфопенией), коагулопатией (низкие число тромбоцитов, уровня фибриногена и повышенное содержание D-димера), признаками повреждения печени (повышение активности

лактатдегидрогеназы и аминотрансфераз) [7]. Для ликвидации внеклеточных ловушек, расщепления внеклеточной ДНК, содержащейся в большом количестве в вязком бронхиальном секрете, при МВ традиционно используется дорназа альфа\*. Рассматривается возможность применения дорназы альфа в комплексной терапии COVID-19)\* [7].

В апреле 2020 г. для сбора информации по особенностям течения COVID-19 у пациентов с МВ Европейским обществом по муковисцидозу (*European Cystic Fibrosis Society* – ECFS) инициирована программа наблюдения ECFS-COVID-19. Сбор информации решено осуществлять через национальные регистры. В Российской Федерации национальный регистр больных МВ существует с 2011 г., его данные входят в Европейский регистр. В настоящее время опубликован 8-й выпуск регистра [8]. Оргкомитет Регистра больных МВ в Российской Федерации решил поддержать общеевропейскую программу наблюдения ECFS-COVID-19.

Первоначально предполагалось, что COVID-19 будет тяжело протекать на фоне МВ, однако в дальнейшем выяснилось, что заболевание встречается среди пациентов с МВ реже и часто протекает в легкой форме.

По данным Международного отчета по характеристике SARS-CoV-2-инфекции у больных МВ на примере 40 больных из 8 стран (Австралия, Канада, Франция, Ирландия, Нидерланды, Новая Зеландия, Великобритания, США) показано, что на 13.04.20 частота COVID-19 у больных МВ (0,07 %) оказалась ниже, чем в среднем по странам, вошедшим в исследование (0,15 %) [9].

В работе [10] к 15.04.20 описано 30 случаев COVID-19 у больных МВ и ни одного летального исхода (Ломбардия (Италия), Франция, Германия, Испания). Отсутствие летальных исходов к апрелю 2020 г. среди больных МВ может быть связано с относительно низкой заболеваемостью COVID-19, эффективными методами самоизоляции и молодым возрастом пациентов, но говорить об этом с уверенностью пока рано.

Целью исследования явилась оценка распространенности и течения COVID-19 у пациентов с МВ в Российской Федерации.

## Материалы и методы

Проанализированы случаи ( $n = 6$ : 4 ребенка и 2 взрослых) заболевания COVID-19 у российских пациентов с МВ. Критерии включения: диагноз МВ, наличие положительного результата – РНК коронавируса 2019-nCoV при помощи полимеразной цепной реакции (ПЦР) (или другим методом) или иммуноферментного выявления иммуноглобулинов Ig класса G к коронавирусу SARS-CoV-2 [11]. Критерии исклю-

чения: отсутствие лабораторных данных, подтверждающих COVID-19, и подписанного информированного согласия. Характеристика пациентов с МВ и COVID-19 приведена в табл. 1.

## Результаты

В соответствии с целью исследования проведен анализ 6 случаев COVID-19 среди больных МВ, из которых 2 пациента были в возрасте старше 18 лет.

Приводятся клинические наблюдения.

### Клиническое наблюдение № 1

Ребенок 2015 года рождения (мальчик), проживающий в Москве, наблюдается в отделении муковисцидоза ГБУЗ МО «ДКМЦМО» и Морозовской ДГКБ. Диагноз МВ установлен в возрасте 3 мес. на основании положительного результата неонатального скрининга, положительного результата потовой пробы, выявленной при помощи системы анализа пота NANODUCT™ (*ELITechGroup Inc.*, США) (120 ммоль / л при норме до 50 ммоль / л), подтвержден результатами генетического обследования (выявлен патогенный вариант гена *CFTR* F508del в гомозиготном состоянии). В 3 мес. ребенок перенес левостороннюю верхнедолевую пневмонию. В 4 мес. был госпитализирован по поводу синдрома псевдо-Барттера. В 2 года по данным рентгенографии органов грудной полости выявлены: деформация легочного рисунка, перибронхиальный инфильтративный компонент в верхнемедиальном отделе левого легкого. После проведенной терапии инфильтративные изменения при рентгенологическом обследовании не определялись. В посевах мокроты хронический высев *S. aureus* (MSSA), *K. pneumoniae*. В августе 2017 г. – первый высев *P. aeruginosa*, проведена эрадикационная антибактериальная терапия (АБТ) колистиметатом натрия ингаляционно и ципрофлоксацином внутрь. Повторные высевы *P. aeruginosa* выполнялись в сентябре 2018 и 2019 гг. В декабре 2018 г. первый высев MRSA сохранялся в посевах до мая 2019 г., несмотря на проводимую АБТ. С сентября 2019 г. отмечается интермиттирующий высев *P. aeruginosa*. Получает курсы ингаляционной терапии колистиметатом натрия по 2 млн ед. 2 раза в день, ципрофлоксацин внутрь при ОРВИ, альтернирующий курс азитромицина. В схему базисной терапии также включены дорназа альфа, панкреатические ферменты, витамины, урсодезоксихолевая кислота, кинезитерапия. За прошедший год тяжелых обострений хронического бронхолегочного процесса не было, госпитализаций не требовалось. Наблюдается отоларингологом по поводу полипозного синусита, аллергологом – по поводу аллергического ринита на фоне сенсибилизации к ольхе, березе, домашней пыли.

В начале мая 2020 г. у ребенка появились боли в животе, к которым на следующий день присоединились рвота и лихорадка до 39,3 °С. Сатурация O<sub>2</sub> при этом сохранялась на уровне 98 %. Ребенок был осмотрен врачом-педиатром, ситуация была расценена как острая кишечная инфекция. Повышенная температура сохранялась в течение 2 дней, как и боли в животе. В качестве терапии был рекомендован прием энтерофурила, сорбентов, а также ежедневный прием азитромицина. Учитывая семейный анамнез (у обоих родителей ранее отмечалось недомогание, субфебрилитет), у всех членов семьи был взят мазок из ротоглотки и носа на ПЦР к COVID-19. На следующий день у ребенка получен положительный результат, повторный тест также оказался положительным, два последующих – отрицательными. Через 21 день от начала болезни наблюдение за ребенком было снято. Тесты у обоих родителей оказались отрицательными.

### Клиническое наблюдение № 2

Ребенок 2018 года рождения, житель СКФО, наблюдается в Клинике НИИ педиатрии ФГАУ «НМИЦ здоровья детей» Минздрава России с августа 2018 г. (4 мес.). Диагноз установлен по данным неонатального скрининга и потового теста, подтвержден генети-

\* Воронкова А.Ю. Клиническая эффективность и безопасность дорназы альфа («Пульмозим») в лечении детей, больных муковисцидозом: Дис. ... канд. мед. наук. М.; 2004.

Таблица 1  
Характеристика пациентов с муковисцидозом и COVID-19  
Table 1  
Characteristics of the patients with cystic fibrosis and COVID-19

Признак	Пациенты					
	1	2	3	4	5	6
Возраст, годы	13	4	32	24	2	1
Пол	Мужской	Мужской	Женский	Женский	Мужской	Мужской
Панкреатическая недостаточность	+	+		+	+	
ОФВ <sub>1</sub> до заболевания, %			24	54		
ИМТ до заболевания	15,2	15,8	19,8	16,7	19,4	16,9
Бактериологический статус в легких за 12 мес.:						
• <i>P. aeruginosa</i>		+	+		+	
• <i>S. aureus</i>	+	+				+
• <i>Achromobacter spp.</i>			+	+		+
• MRSA		+				
			ДН	Васкулит		
Коморбидные состояния						
Терапия МВ > 3 мес.:						
• дорназа альфа	+	+	+	+	+	+
• ингаляции 7%-ным NaCl	+	+				+
• ингаляционные АБП		+	+	+		
• таблетированные АБП			+	+		
• ингаляционные ГКС			+	+		
• азитромицин		+	+	+		
Проявление COVID-19:						
• пневмония	+		+	+		
• ОРВИ		+	+	+	+	+
• абдоминальный синдром		+				+
• другое			Кровохарканье			
Симптомы:						
• лихорадка	+	+	+	+	+	+
• фарингит	+			+		
• ринит	+					
• усиление кашля	+		+	+		+
• диарея		+				+
• рвота		+				
• боль в животе		+				+
• слабость		+	+	+		
Течение заболевания:						
• легкое	+	+		+	+	+
• тяжелое			+			
Лечение:						
• стационарное			+			+
• амбулаторное	+	+		+	+	
Терапия:						
НПВП			+	+		
АБП <i>per os</i>	Азитромицин, цефиксим	Азитромицин	Азитромицин	Ципрофлоксацин, минолексин, азитромицин	Азитромицин	
Длительность (дни)	15	≤ 7	14	10	≤ 7	16
Внутривенная терапия			Меронем, цефтазидим, амикацин			Ампициллин / сульбактам
Гидроксихлорохин				+		
Противовирусные						Интерферон α2b
НИВЛ (BiPAP, CPAP)			BiPAP			
Объем поражения по КТ, %			25			
Диагностика:						
• ПЦР (нос, зев)	+	+		+	+	+
• серология (антитела)			+			
Исход:						
• выздоровление	+	+	+	-		+
• продолжается терапия				+	+	

Примечание: ОФВ<sub>1</sub> – объем форсированного выдоха за 1-ю секунду; ИМТ – индекс массы тела; MRSA (*Methicillin-resistant Staphylococcus aureus*) – метициллинрезистентный золотистый стафилококк; ДН – дыхательная недостаточность; МВ – муковисцидоз; АБП – антибактериальные препараты; ГКС – глюкокортикостероиды; ОРВИ – острая респираторная вирусная инфекция; НПВП – нестероидные противовоспалительные препараты; НИВЛ – неинвазивная вентиляция легких; BiPAP (*Biphasic Positive Airway Pressure*) – создание двухфазного положительного давления в дыхательных путях; CPAP (*Constant Positive Airway Pressure*) – создание постоянного положительного давления в дыхательных путях; КТ – компьютерная томография; ПЦР – полимеразная цепная реакция.



ческим исследованием (выявлен патогенный вариант гена *CFTR* W1282X в гомозиготном состоянии).

В анамнезе тяжелое течение синдрома псевдо-Барттера. В посеве из верхних дыхательных путей отмечался рост *P. aeruginosa*, в связи с чем получал внутривенную АБТ. Базисная терапия: дорназа альфа (ингаляции), заместительная ферментная терапия (Креон), урсодезоксихолевая кислота, витамины, ингаляции колестиметата натрия.

В середине мая 2020 г. отмечен подъем температуры до фебрильных цифр в течение одного дня при отсутствии других жалоб. В семье коронавирусная инфекция подтверждена у родителей и младшей сестры 4 мес. У пациента коронавирусная инфекция была подтверждена методом ПЦР. При рентгенографии органов грудной полости инфильтративных изменений не выявлено. В клиническом анализе крови – лимфоцитоз 58 %.

Лечение амбулаторное. К объему терапии добавлен азитромицин 10 мг / кг в сутки в течение 7 дней. Контрольные мазки ПЦР были взяты в работу 29.05.20 и 31.05.20, результат отрицательный.

### Клиническое наблюдение № 3

Ребенок (мальчик) 2019 года рождения, проживающий в Москве, наблюдается в Морозовской ДГКБ. Диагноз установлен в возрасте 2 мес. на основании положительного результата неонатального скрининга, положительного результата потовой пробы, подтвержден результатами генетического исследования (F508del / E92K). Уровень панкреатической эластазы-1 кала – 96 мкг / г.

В возрасте 3 мес. – однократный высев *Achromobacter xylosoxidans*, проведен курс АБТ: внутривенно меронем + амикацин + ципрофлоксацин внутрь – 2 нед., ингаляции с флуимуцил-антибиотиком ИТ – 3 мес. В последующих посевах определялся только *S. aureus* (MSSA). В качестве базисной терапии получает ингаляционную дорназу альфа, 3%-ным раствором NaCl, урсодезоксихолевую кислоту, витамины D, А, Е, К. До 1 года в минимальной дозировке принимал заместительную ферментную терапию, которая была отменена после получения повторного анализа кала на панкреатическую эластазу > 200 мкг / г.

За 1 нед. до начала COVID-19 у ребенка в семье бабушка перенесла ОРВИ (ПЦР на COVID-19 впоследствии дал положительный результат). У ребенка заболевание началось остро с лихорадки до 38,8 °С. На следующий день осмотрен педиатром, взят мазок из зева и носа (ПЦР на COVID-19). Через 1 сутки появились кашель и осиплость голоса. Мазок дал положительный результат, и ребенок был госпитализирован на 3-и сутки болезни.

Состояние при поступлении средней тяжести. Отмечались бледность кожи, симптомы интоксикации, снижение аппетита. Со стороны органов дыхания – затруднение носового дыхания со слизистым отделяемым, умеренная гиперемия зева. Кашель редкий, малопродуктивный. Одышки в покое нет. Дыхание жест-

кое, хрипы не выслушивались. Результаты общего анализа крови в динамике приведены в табл. 2.

Клинический анализ мочи: без патологии. В биохимическом анализе крови – незначительное повышение уровня аспартатаминотрансферазы (АСТ) (40 ед. / л), липазы до 71 ед. / л, остальные показатели – в пределах нормы. Положительный результат исследования на коронавирус (COVID-19) на 4-й, 11-й и 16-й дни болезни.

По данным рентгенографии органов грудной клетки на 4-й день болезни отмечалось легкое неоднородное снижение пневматизации верхних внутренних отделов справа без четких контуров, легочный рисунок обогащен с обеих сторон за счет сосудистого компонента, деформирован, выражен интерстициальный компонент. Корень справа расширен, малоструктурный, слева не виден за тенью средостения. Рентгенограмма грудной клетки повторно на 11-й день болезни без очаговых инфильтративных изменений. Усиление и деформация легочного рисунка.

Диагноз: COVID-19, вирус идентифицирован. Коронавирусная инфекция, правосторонняя пневмония средней степени тяжести, ДН-0.

Проводилась терапия ампициллином / сульбактамом внутривенно в течение 9 дней; интерферон альфа-2b в виде ректальных свечей 500 000 МЕ / день. У матери на 18-й день взяты мазки (результат положительный). Выписан с положительной динамикой на самоизоляцию домой.

### Клиническое наблюдение № 4

Мальчик 2006 года рождения, проживающий в Ленинградской области, наблюдается в ЛОГБУЗ ДКБ.

Диагноз МВ установлен на основании положительного результата потовой пробы, сниженного уровня панкреатической эластазы. В анамнезе с 7 мес. повторные бронхиты, в возрасте 10 мес. оперирован по поводу врожденного порока сердца (дефект межжелудочковой перегородки) При микробиологическом исследовании с 2-летнего возраста выделяется *S. aureus*. В 2019 г. по данным компьютерной томографии (КТ) выявлены бронхоэктазы в S2, 3, 4, 5 правого легкого и S5 левого легкого. Показатели спирометрии – в норме (объем форсированного выдоха за 1-ую секунду (ОФВ<sub>1</sub>) – 85 %, SatO<sub>2</sub> – 95 %. В течение 1 года 3–4 обострения на фоне ОРВИ, получает антибактериальные препараты (АБП) внутрь. В качестве базисной терапии: панкреатин, урсодезоксихолевая кислота, ингаляции дорназы альфа, витамины D, А, Е, К, дополнительное питание.

Заболевание протекало в нетяжелой форме с симптомами лихорадки, фарингита, ринита, отмечалось усиление кашля. При рентгенологическом исследовании – правосторонняя нижнедолевая пневмония. Исследование на коронавирусы методом ПЦР (COVID-19) – положительный результат. В дополнение к базисной терапии МВ получал АБТ азитромицином в течение 5 дней, затем цефаксим в течение 10 дней.

### Клиническое наблюдение № 5

Пациентка 1987 года рождения, с 2009 г. наблюдается в НИИ пульмонологии и ГКБ им. Д.Д.Плетнева ДЗМ.

Из анамнеза: картина бронхита с раннего детства. Диагноз МВ установлен в возрасте 15 лет на основании клинической картины (с раннего детства повторные бронхиты, в 1995 году проведена правосторонняя верхнедолевая лобэктомия, с того же времени инфицирование дыхательных путей *P. aeruginosa*) и положительных результатов потовой пробы (хлориды пота 62, 76 ммоль / л). При генетическом обследовании выявлены патогенные варианты гена *CFTR*: *CFTR**rde12,3* и *3 849 + 10 kbC>T*. Последние годы отмечает ухудшение состояния, выражающееся в нарастании респираторных эпизодов, появлении одышки, кровохарканья, сокращении периода ремиссий после АБТ и возрастании потребности в ее частом применении. С лета 2015 г. неинвазивная вентиляция легких в протективном режиме с целью кинезитерапии. С осени 2017 г. проводится кислородотерапия в связи с развитием гипоксемической дыхательной недостаточности. В январе 2019 г. установлена гастростома, на фоне ночной гиперимментации прирост массы тела в течение 1 года составил около 10 кг. С весны 2019 г. включена в лист ожидания трансплантации легких в связи с дыхательной

Таблица 2  
Результаты общего анализа крови ребенка 2019 года рождения (клиническое наблюдение № 3) в динамике

Table 2  
Results of the general blood test of a child born in 2019 (clinical observation No.3) in dynamics

Показатель	День болезни		
	3-й (при поступлении)	8-й	13-й
Гемоглобин, г / л	116	119	116
Гематокрит, %	37,9	40	39,7
Эритроциты, 10 <sup>12</sup> / л	4,58	4,84	4,8
Лейкоциты, 10 <sup>9</sup> / л	7,2	11,5	6,4
Нейтрофилы, %	13,5	3,7	18,9
Лимфоциты, %	82,8	92,5	77
Моноциты, %	3,7	3,8	4,1
Тромбоциты, 10 <sup>9</sup> / л	328	441	450
СОЭ, мм / ч	22	5	2

Примечание: СОЭ – скорость оседания эритроцитов.

недостаточностью, низкой респираторной функцией (с 2016 г. показатель  $ОФВ_1$  — 20–27 %  $_{\text{долж.}}$ ) и учащающимися эпизодами бронхолегочных обострений. Ежедневно получает ингаляции дорназы альфа, бронхолитический препарат короткого действия, будесонид / формотерол, амброксол, курсы ингаляций тобрамицина и колестииметата натрия, препараты урсодезоксихолевой кислоты, омепразол, азитромицин с противовоспалительной целью, 3–4 раза в год проводятся курсы внутривенной АБТ, также ежеквартально принимает АБП внутрь.

Со второй половины апреля 2020 г. у пациентки отмечалось усиление кашля с увеличением объема гнойной мокроты до 100 мл в сутки, усиление одышки и кровохарканья, регистрировалось стойкое повышение температуры. Проводилась терапия внутривенными АБП в амбулаторных условиях, но без значимого эффекта. Учитывая это обстоятельство, а также контакт с больной, инфицированной COVID-19, и исходное тяжелое состояние пациентки, было принято решение о госпитализации в стационар.

При поступлении: общее состояние среднетяжелое.  $SpO_2$  85 % (на воздухе), 92 % (на  $O_2$  — 4 л / мин). ЧДД — 24 в минуту. АД — 115 / 65 мм рт. ст. ЧСС — 88 в минуту. Сразу при поступлении экспресс-методом был исключен грипп, взят мазок из носа и зева на COVID-19. При обследовании обращали на себя внимание лимфопения 15 % при числе лейкоцитов  $7,6 \times 10^9$ , уровень С-реактивного белка — 83,0 мг / л. При проведении КТ грудной клетки от 29.04.20 (рис. 1): правое легкое уменьшено в объеме за счет лобэктомии верхней доли. В верхнем отделе справа (S6) определяется участок выраженного пневмоплеврорфиброза, на фоне которого определяется буллезная трансформация с размерами булл до 52 мм. В верхней доле левого легкого определяются буллы до 16 мм, одна из них с горизонтальным уровнем содержимого. Во всех отделах обоих легких определяются участки локального пневмосклероза, больше справа. На фоне участков по типу «матового стекла», преимущественно в средней и нижней долях справа, а также в верхней и нижней долях слева определяется расширение бронхов III–IV порядка с формированием цилиндрических и мешотчатых бронхоэктазов. Бронхоэктазы различных размеров, с перифокальной инфильтрацией, некоторые с жидкостным содержимым. Средостение структурно, смещено вправо. Трахея и главные бронхи проходимы, не деформированы. Сердце обычно расположено; конфигурация его не изменена. Камеры сердца нормальных размеров. Грудной отдел аорты не изменен. Диафрагма расположена обычно, контуры ее ровные, четкие. Плевральные полости без особенностей. Лимфаденопатии не выявлено. Мягкие ткани, костные структуры грудной клетки не изменены. Заключение: Состояние после правосторонней верхнедолевой лобэктомии. КТ-картина МВ. Буллы обоих легких. КТ-признаки сомнительной инфекции COVID-19 (необходима корреляция с клиническими, лабораторными данными).

При проведении КТ в динамике от 11.05.20 (рис. 2) сохраняются участки уплотнения по типу «матового стекла», преимущественно в нижних отделах легких. В верхней доле левого легкого определяются буллы до 16 мм, в динамике уровень жидкости не выявлено. В остальном КТ-картина прежняя. Заключение: КТ-признаки вирусной пневмонии (по выраженности изменений, характерных для COVID-19, соответствует I степени тяжести по данным КТ). Состояние после правосторонней верхнедолевой лобэктомии. КТ-картина МВ. Буллы обоих легких.

Результаты анализа мазков, взятых в день поступления и в динамике (от 02.05.20) на наличие COVID-19, выполненного методом ПЦР, оказались отрицательными. Учитывая это обстоятельство, пациентке проведено серологическое исследование с целью обнаружения титра антител IgM и IgG к вирусу. По результатам исследования подтверждена коронавирусная инфекция (IgM — 2,82 ОСЕ (норма — 0–0,99), IgG — 143,17 ед. / мл (норма — до 0–10)).

Проводимая терапия в течение 14 дней включала меропенем, цефтазидим, транексамовую кислоту, парацетамол внутривенно, дорназу альфа, будесонид / формотерол, колестииметат натрия ингаляционно, азитромицин, урсодезоксихолевую кислоту, омепразол, ацетилцистеин внутрь. Немедикаментозная терапия включала неинвазивную вентиляцию легких, кислородотерапию. Продолжалась ночная гиперпаллиативация через гастростому.

На фоне проводимой терапии улучшилось самочувствие, стойко нормализовалась температура тела, регрессировало сис-

темное воспаление, уменьшилась интенсивность гнойно-обструктивного бронхита, купировалось кровохарканье, снизилась выраженность дыхательной недостаточности ( $SpO_2$  — 92 %).

### Клиническое наблюдение № 6

Пациентка 1995 года рождения, с 2013 г. наблюдается в НИИ пульмонологии и ГКБ им. Д.Д.Плетнева ДЗ г. Москвы.

Диагноз МВ установлен в возрасте 3 лет на основании характерной клинической картины (картина панкреатической недостаточности с первых недель жизни), положительного результата потовой пробы. Инфицирование дыхательных путей с 3 лет *P. aeruginosa*, с 12 лет — *Pseudomonas alcaligenes* / *Achromobacter spp.* Ежеквартально амбулаторно проводились курсы внутривенной АБТ, дважды в год пероральные курсы АБТ. Ежедневно получает ингаляции гипертоническим раствором NaCl, дорназой альфа, ингаляционным маннитолом, будесонид / формотерол, тиамфениколом глицинат ацетилцистеинат, принимает внутрь преднизолон, панкреатин, урсодезоксихолевую кислоту, амброксолгидрохлорид, витамины, азитромицин альтернирующим курсом.

Настоящее ухудшение в виде нарастания кашля и одышки, повышения температуры тела до  $38,0^\circ\text{C}$  отметила в начале мая 2020 г. В этот период выявлен COVID-19 у отца пациентки, проживающего вместе с ней. Повторные мазки (ПЦР) из носа и зева дали положительный результат, что подтвердило диагноз коронавирусной инфекции.

Учитывая, нормальный кислородный статус ( $SpO_2$  — 97 %),  $ОФВ_1$  — 58 %, невыраженные явления интоксикации, было принято решение об амбулаторном лечении. Терапия включала себя ежедневный прием азитромицина, ципрофлоксацина, минолексина, двукратные ингаляции дорназой альфа.

На фоне проводимой терапии улучшилось самочувствие, стойко нормализовалась температура тела на 5-е сутки терапии, уменьшилась интенсивность респираторных проявлений.

### Обсуждение

По состоянию на 31.05.20 в нашей стране зарегистрированы 405 803 пациента с SARS-CoV-2. К этому времени выявлены 6 больных МВ, которые заболели COVID-19; их истории болезни рассмотрены в данной статье. На 01.08.20 зарегистрированы 15 случаев заболевания у пациентов с МВ (6 детей и 9 взрослых).

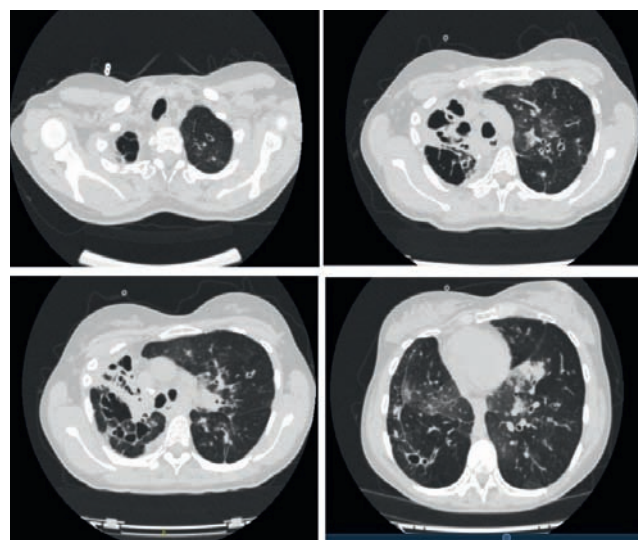


Рис. 1. Компьютерная томография органов грудной клетки пациентки (клиническое наблюдение № 5) от 29.04.20

Figure 1. Computer chest tomography of the patients (case 5) dated 29.04.20

По данным регистра Минздрава России, по состоянию на декабрь 2019 г. в России был зарегистрирован 3 931 пациент (2 823 ребенка и 1 108 взрослых) с МВ, при этом заболеваемость COVID-19 среди них составила 1,5 на 1 000 пациентов (0,15 %) (1,4 : 1 000 для детей и 1,8 : 1 000 для взрослых), что выше аналогичного показателя (0,07 %), полученного на 13.04.20 по данным европейского исследования [12].

В нашей стране COVID-19 у больных с МВ чаще отмечался среди детей ( $n = 4$ ), чем среди взрослых ( $n = 2$ ), что, вероятно, связано с преобладанием детей среди российских пациентов [3], в то время как в европейских странах взрослые составляют 50 % и более [8]. К 01.08.20 ситуация изменилась, при этом число взрослых с МВ и COVID-19 преобладало, как и в других странах.

По данным ВОЗ, COVID-19 в детском возрасте в общей популяции встречается редко и протекает легче [13], данная тенденция наблюдается также у взрослых пациентов с МВ. Легкое течение отмечено у 5 из 6 пациентов, истории болезни которых обсуждаются в данной работе, в т. ч. у всех детей. Пневмония зарегистрирована только у 3 пациентов. У 1 из 4 детей заболевание протекало с абдоминальным синдромом, что характерно в детском возрасте [13]. Госпитализация потребовалась 2 пациентам (1 взрослому и 1 ребенку). АБТ проводилась 4 пациентам, 2 – внутривенно. Одной взрослой пациентке проводилась НИВЛ. Необходимо отметить, что пациентка страдала гипоксемической дыхательной недостаточностью и получала длительную кислородотерапию до инфицирования SARS-CoV-2. В целом полученные результаты совпадают с таковыми в других странах [9, 10].

Согласно последним данным программы наблюдения Европейского общества по МВ ECFS-COVID-19, по состоянию на 27.05.20 случаи COVID-19 зарегистрированы в 13 странах из 35, согласившихся участвовать в сборе данных. Сообщается о 79 пациентах с описанием 72 случаев (34 мужчины и 38 женщин, 16 детей), включая российских больных. Заболевание протекало бессимптомно у 17 пациентов, легко – у 27, тяжело – у 7, критически – у 3. Общее число госпитализированных составило 41 человек, 6 из них нуждались в интенсивной терапии, 2 находились на искусственной вентиляции, 3 умерли [12].

На 29.07.20 в 18 из 38 европейских стран, подавших информацию в программу ECFS-COVID-19, зарегистрировано 128 случаев заболевания (69 мужчин, 59 женщин), в т. ч. у 33 детей (<https://www.ecfs.eu/covid-cf-project-europe>). Легкое течение заболевания наблюдалось у 80 пациентов, тяжелое – у 6, критическое – у 5. Число умерших ( $n = 3$ ) не увеличилось. Асимптоматическое течение заболевания зарегистрировано у 22 больных. Госпитализированы 68 человек, 3 находились на искусственной вентиляции легких, экстракорпоральная мембранная оксигенация проведена 1 пациенту. Среди основных симптомов отмечены лихорадка, кашель, повышенная утомляемость, увеличение количества мокроты и головная боль.

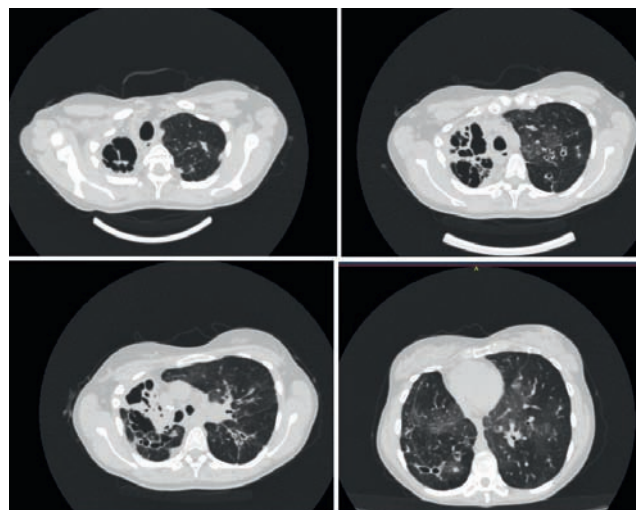


Рис. 2. Компьютерная томограмма в динамике (клиническое наблюдение № 5) от 11.05.20  
Figure 2. Computer chest tomography of the patients in dynamics (5 cases) dated 11.05.20

## Заключение

Таким образом, по данным как зарубежных, так и российских источников показано, что COVID-19 на фоне МВ чаще протекает в легкой форме. Заболеваемость COVID-19 не выше, чем в общей популяции, что связано с молодым возрастом пациентов, их ранней и строгой изоляцией, навыками по профилактике инфекции и, возможно, проведением базисной терапии. Среди препаратов для терапии COVID-19 тяжелого течения у больных МВ указываются дорназа альфа, азитромицин, применяемый с противовоспалительной целью на фоне синегнойной инфекции, частые курсы АБТ [9, 10]. Более точные выводы будут сделаны по мере дальнейшего накопления данных.

## Литература

1. Guan W., Ni Z., Hu Yu et al. Clinical Characteristics of Coronavirus Disease 2019 in China. *N. Engl. J. Med.* 2020; 382 (18): 1708–1720. DOI: 10.1056/NEJMoa2002032.
2. Капранов Н.И., Каширская Н.Ю., ред. Муковисцидоз. М.: Медпрактика-М; 2014.
3. Всемирная организация здравоохранения. Заболевание, вызванное коронавирусом (COVID-19): Часто задаваемые вопросы. Доступно на: <https://www.who.int/ru/emergencies/diseases/novel-coronavirus-2019/advice-for-public/q-a-coronaviruses> [Дата обращения: 02.06.20].
4. Амелина Е.Л., Каширская Н.Ю., Кондратьева Е.И. и др. (ред.) Регистр больных муковисцидозом в Российской Федерации. 2018 год. М.: Медпрактика-М; 2020.
5. Пухальский А.Л., Шмарина Г.В., Пухальская Д.Д. Особенности воспалительного процесса у больных муковисцидозом. *Пульмонология.* 2006; (Прил.): 81–83.
6. Глыбочко П.В., Фомин В.В., Авдеев С.Н. и др. Клиническая характеристика 1007 больных тяжелой SARS-CoV-2 пневмонией, нуждавшихся в респираторной поддержке. *Пульмонология.* 2020; 30 (5): 544–552. DOI: 10.18093/0869-0189-2020-30-5-544-552



- торной поддержке. *Клиническая фармакология и терапия*. 2020; 29 (2): 21–29. DOI: 10.32756/0869-5490-2020-2-21-29.
- Barnes B.J., Adrover J.M., Baxter-Stoltzfus A. et al. Targeting potential drivers of COVID-19: Neutrophil extracellular traps. *J. Exp. Med.* 2020; 217 (6): e20200652. DOI: 10.1084/jem.20200652.
  - ECFS. 2017 Patient Registry Annual Data Report. Available at: [https://www.ecfs.eu/sites/default/files/general-content-images/working-groups/ecfs-patient-registry/ECFSPR\\_Report2017\\_v1.3.pdf](https://www.ecfs.eu/sites/default/files/general-content-images/working-groups/ecfs-patient-registry/ECFSPR_Report2017_v1.3.pdf) [Accessed: June 2, 2020].
  - Cosgriff R., Ahern S., Bell S.C. et al. A multinational report to characterise SARS-CoV-2 infection in people with cystic fibrosis. *J. Cyst. Fibros.* 2020; 19 (3): 355–358. DOI: 10.1016/j.jcf.2020.04.012.
  - Colombo C., Burgel P.R., Gartner S. et al. Impact of COVID-19 on people with cystic fibrosis. *Lancet Respir. Med.* 2020; 8 (5): e35–36. DOI: 10.1016/S2213-2600(20)30177-6.
  - Министерство здравоохранения Российской Федерации. Временные методические рекомендации: Профилактика, диагностика и лечение новой коронавирусной инфекции (COVID-19). Версия 6 (28.04.2020). Доступно на: <https://static1.rosminzdrav.ru/> [Дата обращения: 02.06.20].
  - ECFS. COVID-CF project in Europe. Available at: <https://www.ecfs.eu/covid-cf-project-europe> [Accessed: June 2, 2020].
  - Dong Y., Mo X., Hu Y. et al. Epidemiological characteristics of 2143 pediatric patients with 2019 coronavirus disease in China. *Pediatrics.* 2020; 145 (6): e20200702. DOI: 10.1542/peds.2020-0702.
  - advice-for-public/q-a-coronaviruses* [Accessed: June 2, 2020] (in Russian).
  - Amelina E.L., N.Ju. Kashirskaya N.Yu., Kondrat'eva E.I. et al. (eds.) [Register of cystic fibrosis patients in the Russian Federation. 2018 year]. Moscow: Medpraktika-M; 2020 (in Russian).
  - Pukhal'skiy A.L., Shmarina G.V., Pukhal'skaya D.D. [Features of the inflammatory process in patients with cystic fibrosis]. *Pul'monologiya*. 2006; (Suppl.): 81–83 (in Russian).
  - Glybochko P.V., Fomin V.V., Avdeev S.N. et al. [Clinical characteristics of 1007 intensive care unit patients with SARS-CoV-2 pneumonia]. *Klinicheskaya farmakologiya i terapiya*. 2020; 29 (2): 21–29. DOI: 10.32756/0869-5490-2020-2-21-29 (in Russian).
  - Barnes B.J., Adrover J.M., Baxter-Stoltzfus A. et al. Targeting potential drivers of COVID-19: Neutrophil extracellular traps. *J. Exp. Med.* 2020; 217 (6): e20200652. DOI: 10.1084/jem.20200652.
  - ECFS. 2017 Patient Registry Annual Data Report. Available at: [https://www.ecfs.eu/sites/default/files/general-content-images/working-groups/ecfs-patient-registry/ECFSPR\\_Report2017\\_v1.3.pdf](https://www.ecfs.eu/sites/default/files/general-content-images/working-groups/ecfs-patient-registry/ECFSPR_Report2017_v1.3.pdf) [Accessed: June 2, 2020].
  - Cosgriff R., Ahern S., Bell S.C. et al. A multinational report to characterise SARS-CoV-2 infection in people with cystic fibrosis. *J. Cyst. Fibros.* 2020; 19 (3): 355–358. DOI: 10.1016/j.jcf.2020.04.012.
  - Colombo C., Burgel P.R., Gartner S. et al. Impact of COVID-19 on people with cystic fibrosis. *Lancet Respir. Med.* 2020; 8 (5): e35–36. DOI: 10.1016/S2213-2600(20)30177-6.
  - Ministry of Health of the Russian Federation. [The Temporary Guidelines: Prevention, diagnosis and treatment of new coronavirus infection (COVID-19). Version 6 (April 28, 2020)]. Available at: [https://static1.rosminzdrav.ru/system/attachments/attaches/000/050/122/original/28042020\\_%D0%9CR\\_COVID-19\\_v6.pdf/](https://static1.rosminzdrav.ru/system/attachments/attaches/000/050/122/original/28042020_%D0%9CR_COVID-19_v6.pdf/) [Accessed: June 2, 2020] (in Russian).
  - ECFS. COVID-CF project in Europe. Available at: <https://www.ecfs.eu/covid-cf-project-europe> [Accessed: June 2, 2020].
  - Dong Y., Mo X., Hu Y. et al. Epidemiological characteristics of 2143 pediatric patients with 2019 coronavirus disease in China. *Pediatrics.* 2020; 145 (6): e20200702. DOI: 10.1542/peds.2020-0702.

Поступила 02.06.20

## References

- Guan W., Ni Z., Hu Yu et al. Clinical Characteristics of Coronavirus Disease 2019 in China. *N. Engl. J. Med.* 2020; 382 (18): 1708–1720. DOI: 10.1056/NEJMoa2002032.
- Kapranov N.I., Kashirskaya N.Yu., eds. [Cystic Fibrosis]. Moscow: Medpraktika-M; 2014 (in Russian).
- World Health Organization. [Coronavirus disease (COVID-19): frequently asked questions]. Available at: <https://www.who.int/ru/emergencies/diseases/novel-coronavirus-2019/>
- ECFS. COVID-CF project in Europe. Available at: <https://www.ecfs.eu/covid-cf-project-europe> [Accessed: June 2, 2020].
- Dong Y., Mo X., Hu Y. et al. Epidemiological characteristics of 2143 pediatric patients with 2019 coronavirus disease in China. *Pediatrics.* 2020; 145 (6): e20200702. DOI: 10.1542/peds.2020-0702.

Received: June 02, 2020

### Информация об авторах / Author Information

**Кондратьева Елена Ивановна** – д. м. н., профессор, руководитель научно-клинического отдела муковисцидоза Федерального государственного бюджетного научного учреждения «Медико-генетический научный центр им. академика Н.П.Бочкова»; тел.: (495) 111-03-03; e-mail: elenafpk@mail.ru (ORCID: <http://orcid.org/0000-0001-6395-0407>)

**Elena I. Kondrat'eva** – Doctor of Medicine, Professor, Head of Research and Clinical Division of Cystic Fibrosis, Academician N.P.Bochkov Federal Medical Genetic Academic Center; tel.: (495) 587-33-66; e-mail: elenafpk@mail.ru (ORCID: <http://orcid.org/0000-0001-6395-0407>)

**Красовский Станислав Александрович** – к. м. н., старший научный сотрудник научно-клинического отдела муковисцидоза Федерального государственного бюджетного научного учреждения «Медико-генетический научный центр им. академика Н.П.Бочкова»; старший научный сотрудник лаборатории муковисцидоза Федерального госу-

дарственного бюджетного учреждения «Научно-исследовательский институт пульмонологии» Федерального медико-биологического агентства; тел.: (926) 273-76-34; e-mail: sa\_krasovsky@mail.ru (SPIN-код: 3385-6489; Author ID: 688178; ORCID: <https://orcid.org/0000-0001-9642-0947>)

**Stanislav A. Krasovskiy** – Candidate of Medicine, Senior Researcher of Cystic Fibrosis Department, Research and Clinical Division of Cystic Fibrosis, Academician N.P.Bochkov Federal Medical Genetic Academic Center, Senior Researcher of Cystic Fibrosis Laboratory, Federal Pulmonology Research Institute, Federal Medical and Biological Agency of Russia; tel.: (926) 273-76-34; e-mail: sa\_krasovsky@mail.ru (SPIN: 3385-6489; Author ID: 688178; ORCID: <https://orcid.org/0000-0001-9642-0947>)

**Каширская Наталия Юрьевна** – д. м. н., профессор, главный научный сотрудник лаборатории генетической эпидемиологии Федерального государственного бюджетного научного учреждения «Медико-



генетический научный центр им. академика Н.П.Бочкова»; тел.: (495) 111-03-03; e-mail: kashirskayanj@mail.ru (ORCID: <https://orcid.org/0000-0003-0503-6371>)

**Nataliya Yu. Kashirskaya** – Doctor of Medicine, Professor, Principal Researcher, Laboratory of Genetic Epidemiology, Academician N.P.Bochkov Federal Medical Genetic Academic Center; tel.: (495) 111-03-03; e-mail: kashirskayanj@mail.ru (ORCID: <https://orcid.org/0000-0003-0503-6371>)

**Амелина Елена Львовна** – к. м. н., заведующая лабораторией муковисцидоза Федерального государственного бюджетного учреждения «Научно-исследовательский институт пульмонологии» Федерального медико-биологического агентства; тел.: (926) 205-03-91; e-mail: eamelina@mail.ru (ORCID: <https://orcid.org/0000-0002-5356-9415>)

**Elena L. Amelina** – Candidate of Medicine, Head of the Cystic Fibrosis Laboratory, Federal Pulmonology Research Institute, Federal Medical and Biological Agency of Russia; tel.: (926) 205-03-91; e-mail: eamelina@mail.ru (ORCID: <https://orcid.org/0000-0002-5356-9415>)

**Жекайте Елена Кястутисовна** – научный сотрудник отдела муковисцидоза Федерального государственного бюджетного научного учреждения «Медико-генетический научный центр им. академика Н.П.Бочкова»; тел.: (925) 367-32-55; e-mail: Elena\_zhekayte@mail.ru (ORCID: <https://orcid.org/0000-0001-5013-3360>)

**Elena K. Zhekayte** – Researcher, Research and Clinical Division of Cystic Fibrosis, Academician N.P.Bochkov Federal Medical Genetic Academic Center; tel.: (499) 612-86-07; e-mail: elena\_zhekayte@mail.ru (ORCID: <https://orcid.org/0000-0001-5013-3360>)

**Шерман Виктория Давидовна** – к. м. н., ведущий научный сотрудник научно-клинического отдела муковисцидоза Федерального государственного бюджетного научного учреждения «Медико-генетический научный центр им. академика Н.П.Бочкова»; тел.: (916) 188-24-76; e-mail: tovika@yandex.ru (ORCID: <https://orcid.org/0000-0003-2206-1528>)

**Viktoriya D. Sherman** – Candidate of Medicine, Leading Researcher, Research and Clinical Division of Cystic Fibrosis, Academician N.P.Bochkov Federal Medical Genetic Academic Center; tel.: (499) 612-86-07; e-mail: tovika@yandex.ru (ORCID: <https://orcid.org/0000-0003-2206-1528>)

**Симонова Ольга Игоревна** – д. м. н., врач-педиатр, заведующая пульмонологическим отделением Федерального государственного автономного учреждения «Национальный медицинский исследовательский центр здоровья детей» Министерства здравоохранения Российской Федерации; руководитель кабинета муковисцидоза Государственного бюджетного учреждения здравоохранения города Москвы «Морозовская детская городская клиническая больница Департамента здравоохранения города Москвы»; профессор Федерального государственного бюджетного образовательного учреждения высшего образования «Первый Московский государственный медицинский университет им. И.М.Сеченова» Министерства здравоохранения Российской Федерации (Сеченовский Университет); тел.: (910) 468-87-89; oisimonova@mail.ru (ORCID: <http://orcid.org/0000-0002-2367-9920>)

**Ol'ga I. Simonova** – Doctor of Medicine, pediatrician, Head of the Pulmonary Department, Federal Academic Centre of Children's Health, Healthcare Ministry of Russia, Head of Cabinet of Cystic Fibrosis, Morozov State Pediatric Teaching Hospital, Moscow Healthcare Department, Professor, I.M.Sechenov First Moscow State Medical University (Sechenov University), Healthcare Ministry of Russia; tel.: (910) 468-87-89; e-mail: oisimonova@mail.ru (ORCID: <http://orcid.org/0000-0002-2367-9920>)

**Горина Юлия Викторовна** – к. м. н., старший научный сотрудник лаборатории редких и наследственных болезней у детей Федерального

государственного автономного учреждения «Национальный медицинский исследовательский центр здоровья детей» Министерства здравоохранения Российской Федерации; тел.: (499) 134-24-21; e-mail: ygorinova@yandex.ru (ORCID: <http://orcid.org/0000-0002-3881-3483>)

**Yuliya V. Gorinova** – Candidate of Medicine, Senior Researcher, Laboratory of Rare and Hereditary Diseases in Children, Federal Academic Centre of Children's Health, Healthcare Ministry of Russia; tel.: (499) 134-24-21; e-mail: ygorinova@yandex.ru (ORCID: <http://orcid.org/0000-0002-3881-3483>)

**Бойцова Евгения Викторовна** – д. м. н., профессор кафедры пропедевтики детских болезней Федерального государственного бюджетного образовательного учреждения высшего образования «Санкт-Петербургский государственный педиатрический медицинский университет» Министерства здравоохранения Российской Федерации; тел.: (911) 739-00-22; e-mail: evboitsova@mai.ru

**Evgeniya V. Boitsova** – Doctor of Medicine, Professor, Department of Propedeutics of Childhood Diseases, Saint Petersburg State Pediatric Medical University, Healthcare Ministry of Russia; tel.: (911) 739-00-22; e-mail: evboitsova@mai.ru

**Мухина Мария Алексеевна** – врач-педиатр медико-генетического отделения кабинета муковисцидоза Государственного бюджетного учреждения здравоохранения города Москвы «Морозовская детская городская клиническая больница Департамента здравоохранения города Москвы»; тел.: (916) 580-69-86; e-mail: mariemuch@yandex.ru

**Marya A. Mukhina** – Pediatrician, Medical and Genetic Department, Cystic Fibrosis Cabinet, Morozov State Pediatric Teaching Hospital, Moscow Healthcare Department; tel.: (916) 580-69-86; e-mail: mariemuch@yandex.ru

**Бутюгина Ирина Николаевна** – научный сотрудник лаборатории муковисцидоза Федерального государственного бюджетного учреждения «Научно-исследовательский институт пульмонологии» Федерального медико-биологического агентства; тел.: (926) 366-95-36; e-mail: maxibut2@mail.ru

**Irina N. Butyugina** – Researcher, Cystic Fibrosis Laboratory, Federal Pulmonology Research Institute, Federal Medical and Biological Agency of Russia; tel.: (926) 366-95-36; e-mail: maxibut2@mail.ru

**Макарова Марина Алексеевна** – к. м. н., доцент кафедры госпитальной терапии педиатрического факультета Федерального государственного автономного образовательного учреждения высшего образования «Российский национальный исследовательский медицинский университет им. Н.И.Пирогова» Министерства здравоохранения Российской Федерации; тел.: (499) 780-08-50; e-mail: mma123@list.ru

**Marina A. Makarova** – Candidate of Medicine, Associate Professor of Department of Hospital Therapy, Pediatric Faculty, N.I.Pirogov Federal Russian National Research Medical University, Healthcare Ministry of Russia; tel.: (499) 780-08-50; e-mail: mma123@list.ru

**Малахов Александр Борисович** – д. м. н., профессор, главный внештатный детский специалист-пульмонолог, профессор кафедры детских болезней Федерального государственного автономного образовательного учреждения высшего образования «Первый Московский государственный медицинский университет им. И.М.Сеченова» Министерства здравоохранения Российской Федерации (Сеченовский Университет); тел.: (985) 970-73-11; e-mail: alexis4591m@mail.ru

**Aleksandr B. Malakhov** – Doctor of Medicine, Professor, Chief Pediatric Pulmonologist, Professor of the Department of Childhood Diseases, I.M.Sechenov First Moscow State Medical University (Sechenov University), Healthcare Ministry of Russia; tel.: (985) 970-73-11; e-mail: alexis4591m@mail.ru