

DOI: 10.15825/1995-1191-2020-3-115-122

## ЭНДОПРОТЕЗ НИЖНЕЙ ЧЕЛЮСТИ С ОПОРНЫМИ ЗОНАМИ КАК ИСКУССТВЕННЫЙ ОРГАН

*А.И. Шайхалиев, П.С. Петрук, И.М. Шпицер, А.С. Мигачев, Л.Д. Аразашвили, Т.Р. Давыдова, Г.А. Гасбанов, Р.С. Корголоев*

ФГАОУ ВО «Первый Московский государственный медицинский университет имени И.М. Сеченова» Минздрава России (Сеченовский университет), Москва, Российская Федерация

Реконструкция нижней челюсти после ее частичной или полной резекции является необходимым условием для восстановления нормальной эстетики лица, артикуляции и жевательной функции. В данной публикации представлен клинический случай реконструкции нижней челюсти у пациентки с приобретенным обширным дефектом кости на фоне приема наркотических веществ на основе первитина и дезоморфина. Приведено детальное описание этапов планирования и проведения оперативного вмешательства, изготовления индивидуального эндопротеза, а также предоперационной подготовки пациента. Проанализированы клинические и рентгенологические данные в послеоперационном периоде, дана объективная оценка эффективности методики. За счет применения индивидуального титанового эндопротеза нижней челюсти с включенными дентальными имплантатами и изготовления ортопедической конструкции достигнуто адекватное восстановление основных функций утраченного органа.

*Ключевые слова:* реконструкция нижней челюсти, протезы и имплантаты, искусственные органы, виртуальное планирование, компьютерное проектирование.

## MANDIBULAR ENDOPROSTHESIS WITH SUPPORT ZONES AS AN ARTIFICIAL ORGAN

*A.I. Shaikhaliev, P.S. Petruk, I.M. Shpitser, A.S. Migachev, L.D. Arasashvili, T.R. Davydova, G.A. Gasbanov, R.S. Korgoloev*

Sechenov University, Moscow, Russian Federation

Mandibular reconstruction after partial or complete resection is a prerequisite for restoring normal facial aesthetics, articulation and chewing function. We present a clinical case of lower jaw reconstruction in a female patient with acquired extensive bone defect while taking pervitin and desomorphine. Detailed descriptions of the stages of planning and performing surgery, manufacture of an individual endoprosthesis, as well as preoperative preparation of the patient are presented. Clinical and radiological data in the postoperative period were analyzed and an objective assessment of the effectiveness of the technique was given. Adequate restoration of the main functions of the lost organ was achieved thanks to the use of an individual titanium mandibular endoprosthesis with integrated dental implants and a full-arch denture.

*Keywords:* mandibular reconstruction, prostheses and implants, artificial organs, virtual planning, computer-assisted design.

### ВВЕДЕНИЕ

Нижняя челюсть (НЧ) – единственная подвижная и наиболее массивная кость лицевого черепа, которая является опорой и местом прикрепления функционально значимых групп мышц. НЧ играет одну из основных ролей в обеспечении функций жевания,

глотания, артикуляции и в отдельных случаях – дыхания.

Обширные дефекты НЧ приводят к асимметрии нижней зоны лица, вызывают функциональные нарушения, а также сопровождаются потерей эстетического облика человека [1]. В последнее время большое количество научных работ затрагивают тему

**Для корреспонденции:** Петрук Павел Сергеевич. Адрес: 119991, Москва, ул. Большая Пироговская, д. 2, стр. 4. Тел. (926) 275-91-75. E-mail: [petruk\\_pavel@yahoo.com](mailto:petruk_pavel@yahoo.com)

**Corresponding author:** Pavel Petruk. Address: 2, buld. 4, Bolshaya Pirogovskaya str., Moscow, 119991, Russian Federation. Phone: (926) 275-91-75. E-mail: [petruk\\_pavel@yahoo.com](mailto:petruk_pavel@yahoo.com)

соответствия гистерезисного поведения системы эндопротеза гистерезисному поведению тканей. Многие работы посвящены преимуществам изготовления индивидуальных эндопротезов [2, 3]. Тем не менее добиться стойкого функционально и эстетически удовлетворительного результата после эндопротезирования обширных дефектов нижней челюсти при отсутствии зубного протезирования представляется маловероятным. Фиксация фрагментов челюстной кости стандартной титановой пластиной и последующее съемное протезирование следует считать относительно удовлетворительным решением. Требуется разработка и внедрение более долговечных и физиологичных конструкций. В настоящее время развитие CAD/CAM-технологий позволяет изготавливать индивидуальные имплантаты для черепно-лицевого протезирования.

Приводим клиническое наблюдение, в котором представлены этапы планирования и проведения оперативного вмешательства, описана методика изготовления индивидуального эндопротеза нижней

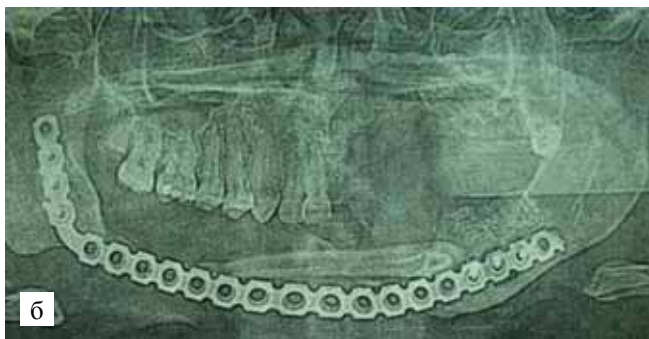
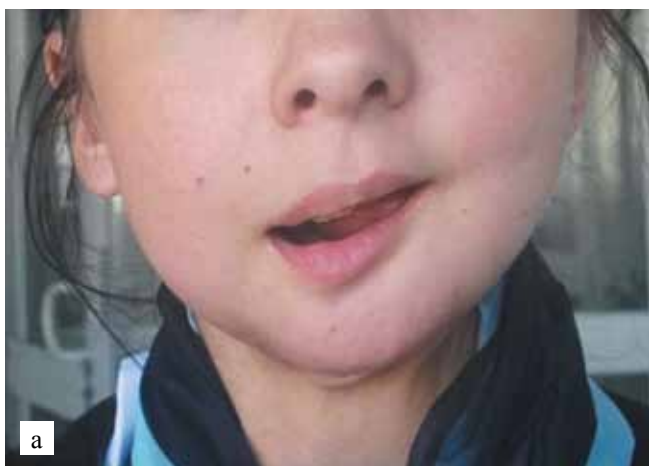

Рис. 1: а – внешний вид пациентки при обращении в клинику челюстно-лицевой хирургии Первого МГМУ им. И.М. Сеченова; б – ортопантограмма, состояние после резекции нижней челюсти и установки реконструктивной пластины серийного производства

Fig. 1: а – appearance of the patient when applying to the clinic of maxillofacial surgery of the Sechenov First MSMU; б – orthopantomogram, condition after resection of the mandible and fixation the reconstructive plate of mass production

челюсти, а также особенности предоперационной подготовки пациента.

## ОПИСАНИЕ КЛИНИЧЕСКОГО СЛУЧАЯ

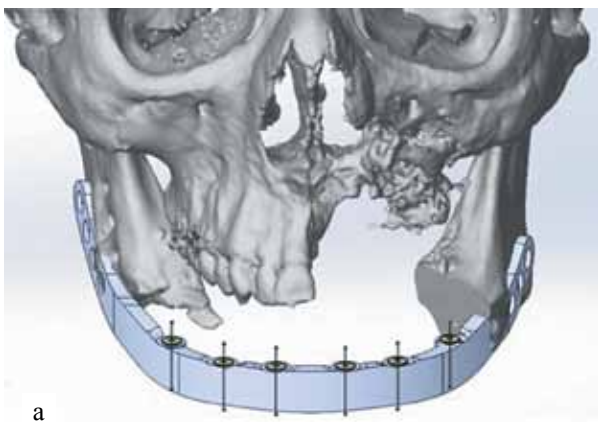
*Пациентка А., 1985 г. р. В анамнезе – прием наркотических средств на основе дезоморфина и перитина. Ремиссия 6 лет. В 2004 году прооперирована в г. Ухта, проведена секвестрнекрэктомия, удаление фронтальных зубов на нижней челюсти. В 2006 году выполнена повторная секвестрнекрэктомия, удаление 43, 44. В 2009 году в г. Ухта установлена реконструктивная пластина серийного производства «Конмет». Обратилась в клинику челюстно-лицевой хирургии Первого МГМУ им. И.М. Сеченова в феврале 2012 года с жалобами на оголение реконструктивной пластины в полости рта, нарушения жевания и речи, деформацию лица (рис. 1). Проведена saniрующая операция, заключающаяся в удалении несостоятельной металлоконструкции и ревизии патологического очага.*

*На консилиуме принято решение изготовить индивидуальный эндопротез с включением опорных зон для последующего протезирования с целью восстановления жевательной функции. Предварительно произведено удаление прорезавшейся металлоконструкции, купирование воспалительных явлений. В сентябре 2012 года проведено оперативное вмешательство в объеме эндопротезирования нижней челюсти.*

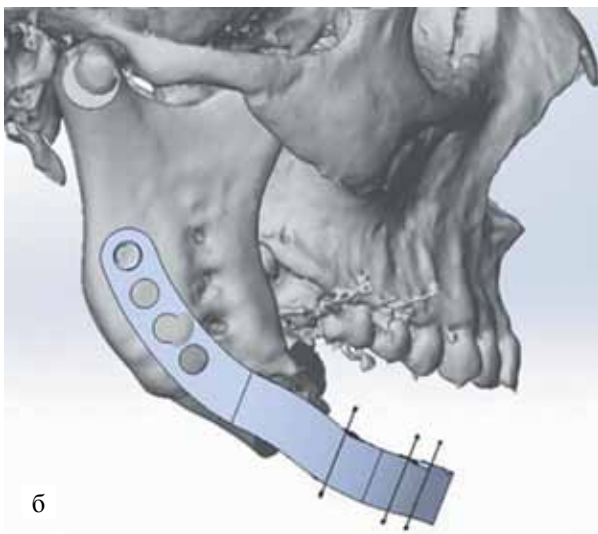
**Предоперационное планирование.** Пациентке выполнена мультиспиральная компьютерная томография черепа с объемной реконструкцией изображения, на которой определяется субтотальный дефект нижней челюсти, а также дефект левой верхнечелюстной кости с полной адентией во втором сегменте. По данным МСКТ изготовлены стереолитографические модели. Коллективом авторов совместно с инженерами фирмы «Конмет» разработан индивидуальный титановый эндопротез с шахтами под имплантаты [4]. Имплантаты фиксировались в тело эндопротеза в заводских условиях (рис. 2, 3).

**Ход операции.** Произведены типичные поднижнечелюстные разрезы справа и слева, а также предушной доступ по технике Bramley-Al-Kayat [5]. В области сохраненного участка тела нижней челюсти справа и слева проведена остеотомия кортикального слоя, сформирован желобок шириной 2 мм для укладки переднего отдела фрагмента эндопротеза. Произведена установка и фиксация эндопротеза при помощи винтов в области угла и ветви нижней челюсти справа и слева.

*Рана послойно ушита, оставлены латексные дренажи на 2 суток (рис. 4). Пациентке проведена комплексная антибактериальная, противовоспалительная, симптоматическая терапия. Ранний послеоперационный период протекал без особенностей.*



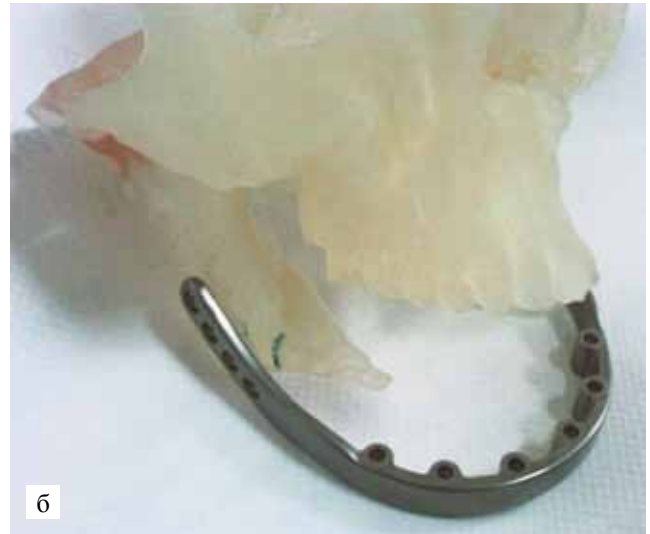а



б



а



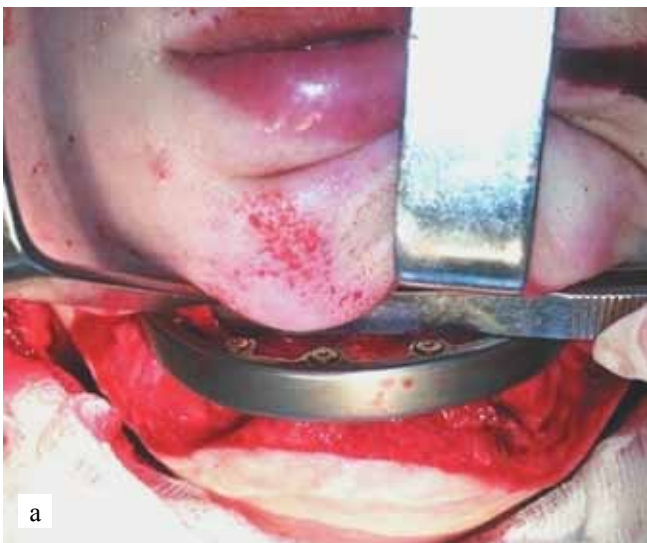б

Рис. 2. Анализ виртуальной модели костей лицевого черепа. Моделирование индивидуального эндопротеза нижней челюсти

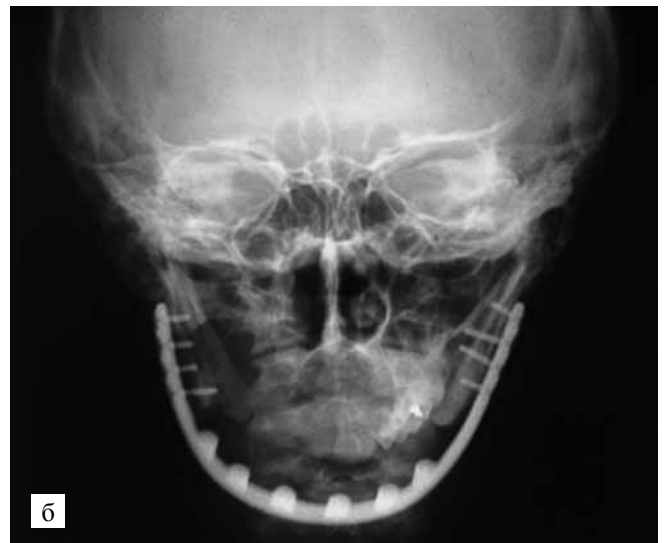Fig. 2. Analysis of the virtual model of the visceral cranium. Modeling an individual endoprosthesis of the mandible

Рис. 3. Планирование этапов операции. Припасовка индивидуального эндопротеза с опорными зонами для зубных имплантатов на стереомодели

Fig. 3. Planning the stages of the operation. Fitting an individual endoprosthesis with supporting zones for dental implants on a stereo model



а



б

Рис. 4. Установка и фиксация эндопротеза: а – этап операции; б – послеоперационная рентгенограмма

Fig. 4. Implantation and fixation of the endoprosthesis: а – stage of the surgery; б – postoperative roentgenogram



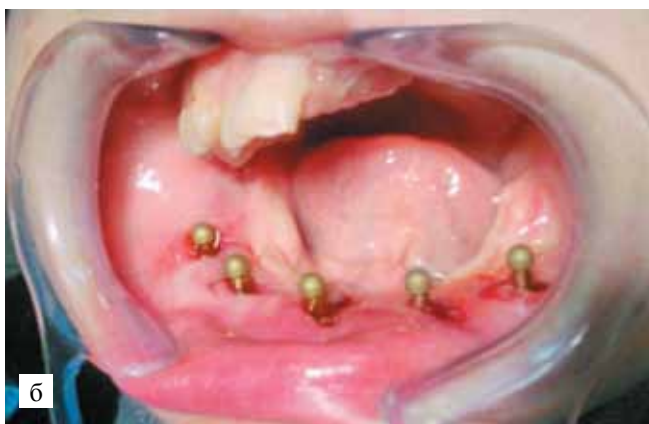
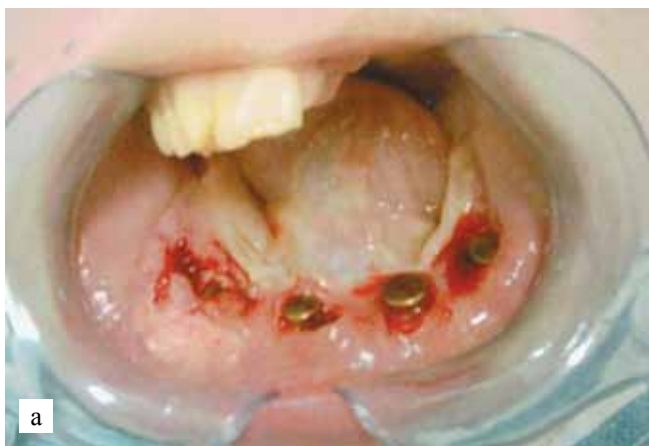
Рис. 5. Состояние тканей в полости рта: а – установлены формирователи десневого края; б – установлены трансферы для получения рабочего оттиска нижней челюсти

Fig. 5. The condition of the tissues in the oral cavity: а – gingival formers are installed; б – transfers are established to obtain a working impression of the mandible

Заживление ран происходило первичным натяжением, без осложнений. Снятие швов на коже выполнено на 7-е сутки, швов в полости рта – через 14 дней.

Через 6 месяцев выполнена установка формирователей десневого края. Спустя 14 дней с использованием трансферов снят оттиск (рис. 5). Выполнено протезирование с изготовлением условно-съёмного протеза балочной конструкции на индивидуальных абатментах (рис. 6, 7). Специалистами и самой пациенткой косметический и функциональный результат был оценен как удовлетворительный. Отмечено восстановление формы и размеров нижней челюсти, контуров лица в целом, увеличение амплитуды движений нижней челюсти. Положительный результат сохраняется на протяжении 6 лет после проведенной операции (рис. 8).

Преимуществом использованного эндопротеза является то, что после установки он оказывается полностью покрыт слизистой, а индивидуальные абатменты устанавливаются отсроченно. Этот

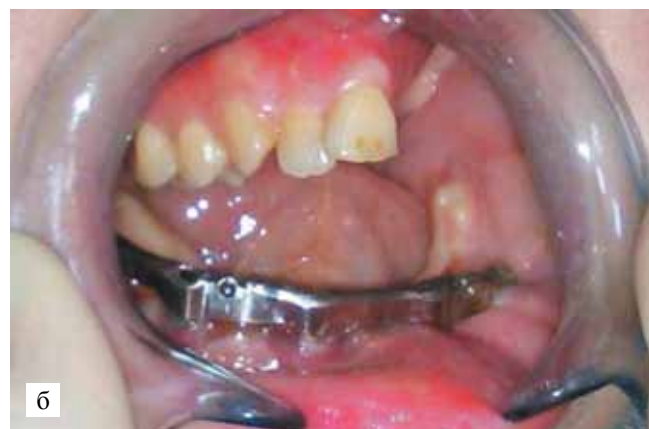
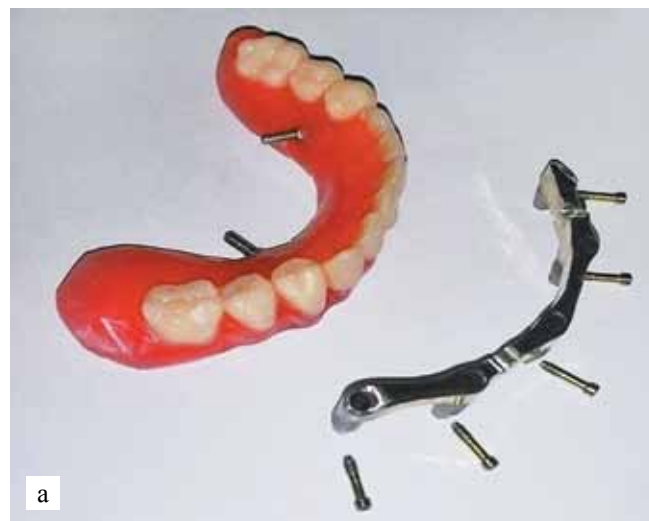
Рис. 6. Изготовление условно съёмного протеза на балочной конструкции

Fig. 6. Production of a conditionally removable denture on a beam construction

факт уменьшает риск развития послеоперационного инфицирования, увеличивает скорость заживления.

**Рекомендации.** После установки эндопротеза слизистая должна быть полностью ушита, чтобы избежать инфицирования. Снятие оттисков и протезирование должны проводиться отсроченно. После окончания регенерации тканей, окружающих эндопротез, возможно протезирование с использованием индивидуальных абатментов. Промывная зона зубного протеза должна составлять 1,8–2 мм для обеспечения удовлетворительной гигиены полости рта [6].

**ОБСУЖДЕНИЕ**

Одной из важных анатомических особенностей челюстей является наличие зубов, выполняющих целый ряд функций, что накладывает определенную специфику не только на течение заболеваний челюстно-лицевой области, но и на подходы к их лечению и реабилитации [7, 8]. Утрата фрагмента нижней челюсти с выпадением жевательной функции на сто-

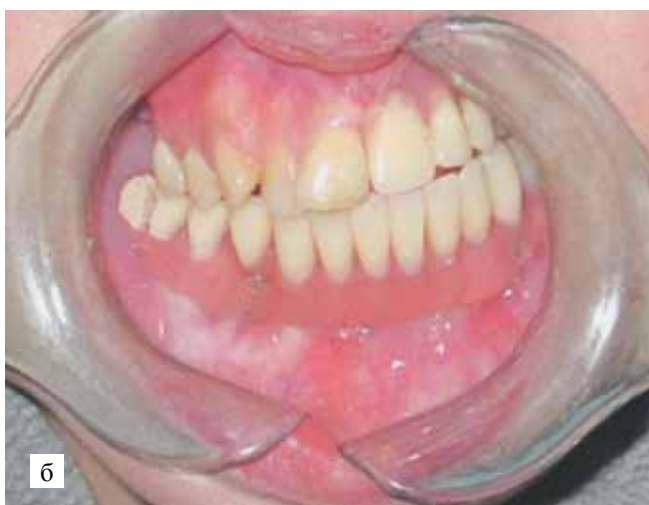
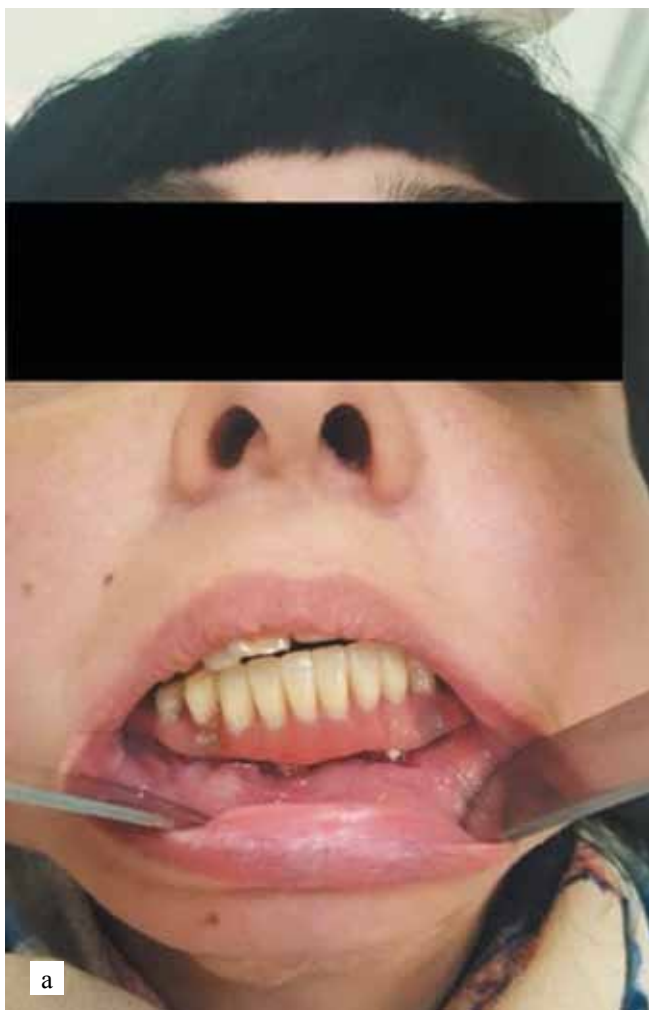
Рис. 7. Внешний вид пациентки после условно-съемного протезирования

Fig. 7. Appearance of the patient after conditionally removable prosthetics

роне поражения приводит к неравномерной работе группы жевательных мышц с развитием вторичной асимметрии лица. К тому же дополнительная травматизация слизистой оболочки при отсутствии зубного

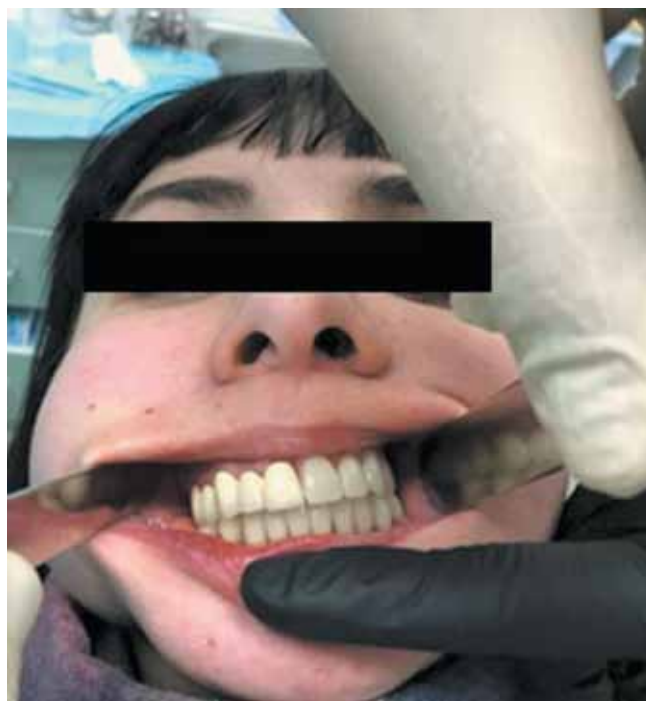

Рис. 8. Осмотр полости рта (сентябрь 2019 г.)

Fig. 8. Oral cavity examining (September 2019)

протезирования ведет к прорезыванию эндопротеза. Кроме того, отсутствие зубов-антагонистов у зубов противоположного сегмента приводит к уменьшению их функциональной нагрузки, развитию феномена Попова-Годона [9], заболеваниям пародонта и ранней утрате сохранных зубов. Отсутствие зубов приводит к патологии височно-нижнечелюстного сустава (ВНЧС), который является одним из важных органов, участвующих в поструральном контроле тела человека [10].

Д.А. Никитин и соавт. [11] разработали клиническую классификацию дефектов костных структур нижней челюсти с учетом возможности применения метода дентальной имплантации при реконструктивно-восстановительных операциях. Авторами были выделены три группы больных. Согласно данной классификации, к 3-му классу были отнесены обширные дефекты нижней челюсти с нарушением ее непрерывности во фронтальном и боковых отделах.

В настоящее время наиболее часто реконструктивные операции у пациентов с обширными приобретенными дефектами челюстно-лицевой области (ЧЛЮ) проводятся с использованием аллотрансплантатов, ревааскуляризованных и невааскуляризованных ауто-трансплантатов, эндопротезов. На основании анализа свойств вышеуказанных групп трансплантатов (табл.) есть основание полагать, что эндопротезирование является одной из наиболее перспективных методик.

Таблица

**Преимущества и недостатки различных реконструктивных материалов****Pros and cons of various reconstructive materials**

Реконструктивный материал	Преимущества	Недостатки
Аллотрансплантат	Не требует создания дополнительного операционного поля; есть возможность замещения комбинированных дефектов лица и челюстей; возможность трансплантации у пациентов с онкологическим заболеванием в ремиссии (более пяти лет) и у ВИЧ-позитивных пациентов [12]	Необходимость создания костного банка [13], технологическая сложность, различия в размерах и геометрии донорского участка и дефекта [14], нельзя исключить возможность заражения реципиента; требуется допуск со стороны этического комитета
Неваскуляризованный аутотрансплантат	Менее технически сложная и затратная операция по сравнению с использованием васкуляризованного графта, имеется больше локализаций для забора; снижение риска отторжения трансплантата	Травма донорского участка; ограниченность доступного объема для забора [15]; резорбция [16, 17]; не всегда возможно восполнить протяженный дефект [14]; риск инфицирования [18]
Реваскуляризованный аутотрансплантат	Возможность замещения протяженных дефектов челюстей (до 8 см); используются после лучевой терапии и в мягких тканях с рубцовыми изменениями; возможность имплантации (есть как положительные, так и отрицательные результаты) [18, 19]; предотвращение риска отторжения трансплантата	Травма донорского участка, требуется дорогостоящее оборудование и высокая квалификация хирурга, не всегда представляется возможным восполнить дефект; длительное время операции; необходимость в двух специализированных хирургических бригадах; заболеваемость; более длительное пребывание в стационаре [20–23]
Эндопротез	Не требует создания дополнительного операционного поля; возможность изготовления индивидуального эндопротеза с заранее рассчитанными оптимальными геометрическими параметрами, что позволяет значительно сократить операционное время; возможность протезирования при использовании эндопротеза с опорными зонами	Перелом фиксирующей части эндопротеза, интрузия его головки в полость средней черепной ямки при эндопротезировании сустава; прорезывание [24]; риск заражения или инфекции; толщина эндопротеза, которая не обеспечивает достаточного объема реконструкции [14]; усталость материала, что накладывает ограничения на продолжительность эксплуатации

Большинство авторов положительно оценивают опыт применения эндопротезов нижней челюсти, подчеркивая его перспективность [7, 24]. В случаях удаления ВНЧС с ветвью НЧ единым блоком не следует забывать о сохранении вышеуказанной функции в интактном суставе. Следует отметить, что применение протеза суставной ямки височной кости предотвращает рецидив анкилоза и пенетрацию суставной головки эндопротеза в полость средней черепной ямки [25].

Исторически для эндопротезирования НЧ и височно-нижнечелюстного сустава (ВНЧС) применяли сплавы, устойчивые к коррозии в жидких средах организма: нержавеющей сталь, сплав кобальта (виталлиум), хрома, молибдена и тантала [26]. Наибольшей популярностью пользовались эндопротезы ветви НЧ из виталлиума, предложенные B.S. Freeman (1948) [27]. В последующие годы происходило активное внедрение в медицинскую практику материалов из титана и его сплавов. В частности, R.W. Christensen (2004) разработал многочисленные варианты титановых протезов, описал методики оперативных вме-

шательств по протезированию суставной впадины и ветви НЧ [2].

Положительные свойства титана и его сплавов: высокая биосовместимость; биоинертность в тканях организма; коррозионная стойкость, обусловленная образованием оксидной пленки, стабильной в средах организма; модуль упругости, близкий к модулю упругости кости; немагнитность; низкая теплопроводность; малый коэффициент линейного расширения; отсутствие клинически значимой токсичности [28]. Кроме того, опытные экспериментальные исследования на животных показали, что титановые конструкции более устойчивы к усталостной нагрузке по сравнению с иными материалами [7].

Тем не менее разработка и внедрение в клиническую практику более совершенного материала [28, 29] не исключает развитие как ранних, так и поздних осложнений, что можно связать помимо других причин и с недостаточной физиологичностью замещающей конструкции.

Согласно данным специализированной литературы, в настоящее время наиболее оптимальным методом реабилитации при частичной и полной адентии

у пациентов является дентальная имплантация [30]. Тем не менее данный способ восстановления зубного ряда по понятным причинам практически неосуществим на протяжении стандартного металлического эндопротеза [31]. Исходя из анатомической, функциональной и эстетической значимости НЧ, можно сказать, что операция по имплантации предложенной металлоконструкции равносильна созданию искусственного органа, что особенно важно для поддержания приемлемого уровня жизни пациента.

## ЗАКЛЮЧЕНИЕ

Таким образом, за счет предложенной методики удается решить основные задачи реконструктивной операции у пациентов с обширными дефектами нижней челюсти: восстановить функции, а также максимально близко воссоздать эстетику лица, что, в свою очередь, оказывает существенное влияние на качество жизни пациента. Данный клинический случай наглядно демонстрирует, что применение индивидуального эндопротеза нижней челюсти с интегрированными дентальными имплантатами с последующим изготовлением условно-съёмной ортопедической конструкции позволяет получить прогнозируемый стабильный результат и является достаточно перспективным в плане реабилитации пациентов.

*Авторы заявляют об отсутствии конфликта интересов.*

*The authors declare no conflict of interest.*

## СПИСОК ЛИТЕРАТУРЫ / REFERENCES

1. *Goiato MC, Ribeiro AB, Dreifus Marinho ML.* Surgical and prosthetic rehabilitation of patients with hemimandibular defect. *J Craniofac Surg.* 2009; 20: 2163–2167. doi: 10.1097/scs.0b013e3181bf014a.
2. *Christensen RW.* The History of the Christensen Mandibular end TMJ Alloplastic Reconstruction. *TM Journal.* 2004; 3 (6): 1–19.
3. *Мураев АА, Иванов СЮ, Ивашкевич СГ, Горшенев ВН, Телешев АТ, Кибардин АВ и др.* Органотипичные костные имплантаты – перспектива развития современных остеопластических материалов. *Стоматология.* 2017; 96 (3): 36–39. *Muraev AA, Ivanov SYu, Ivashkevich SG, Gorshenev VN, Teleshev AT, Kibardin AV et al.* Orthotopic bone implants for bone regeneration. *Stomatologiya.* 2017; 96 (3): 36–39. [In Russ, English abstract]. doi: 10.17116/stomat201796336-39.
4. Патент RU 146000 U1, Устройство для устранения дефектов и деформаций кости нижней челюсти на основе использования модели лицевой части черепа с включенными в нее дентальными имплантатами для устранения функционального и косметического дефектов, 2014.03.05, Шайхалиев А.И. и соавт. Patent RU 146000 U1, Ustrojstvo dlya ustraneniya defektov i deformacij kosti nizhnej chelyusti na osnove ispol'zovaniya modeli licevoj chasti cherepa s vkluchenny'mi v nee dental'ny'mi implantatami dlya ustraneniya funkcional'nogo i kosmeticheskogo defektov, 2014.03.05, Shaikhaliev A.I. et al. Available at: [https://yandex.ru/patents/doc/RU146000U1\\_20140927](https://yandex.ru/patents/doc/RU146000U1_20140927).
5. *Braimah R, Taiwo A, Ibikunle A, Oladejo T, Adeyemi M, Adejobi F, Abubakar S.* Clinical experience in managing temporomandibular joint ankylosis: five-year appraisal in a Nigerian subpopulation. *Journal of the Korean Association of Oral and Maxillofacial Surgeons.* 2018; 44 (3): 112. doi: 10.5125/jkaoms.2018.44.3.112.
6. *Никольский ВД, Журули ГН, Цаликова НА.* Выбор конструкции протезов при протезировании на зубных имплантатах при полной адентии. *Стоматология для всех.* 2015; 4: 48–52. *Nikolskiy VD, Zhuruli GN, Tsalikova NA.* Vybhor konstruksii protezov pri protezirovaniy na zubnykh implantatakh pri polnoy adentii. *Stomatologiya dlya vsekh.* 2015; 4: 48–52. [In Russ, English abstract].
7. *Сирак СВ, Слетов АА, Елизаров АВ, Мебония ТТ, Арutyunov АВ.* Реконструкция объемных дефектов нижней челюсти с помощью имплантата-эндопротеза. *Медицинский вестник Северного Кавказа.* 2014; 9 (1): 87–91. *Sirak SV, Sletov AA, Elizarov AV, Meboniya TT, Arutyunov AV.* Rekonstruksiya obyemnykh defektov nizhney chelyusti s pomoshchyu implantata-endoproteza. *Meditsinskiy vestnik Severnogo Kavkaza.* 2014; 9 (1): 87–91. [In Russ, English abstract]. doi: /10.14300/mnnc.2014.09024.
8. *Bak M, Jacobson AS, Buchbinder D, Urken ML.* Contemporary reconstruction of the mandible. *Oral Oncol.* 2010; 46: 71–76. doi: /10.1016/j.oraloncology.2009.11.006.
9. *Ахмедова НА.* Анализ зубочелюстных нарушений у пациентов с частичной вторичной адентией и пациентов без нарушения целостности зубных рядов. *Наука молодых – Eruditio juvenium.* 2018; 6 (3): 347–353. *Akhmedova NA.* Analiz zubochelestnykh narusheniy u patsiyentov s chastichnoy vtorichnoy adentiyey i patsiyentov bez narusheniya tselostnosti zubnykh ryadov. *Nauka molodykh – Eruditio juvenium.* 2018; 6 (3): 347–353. [In Russ, English abstract].
10. *Carlson JE.* Physiologic occlusion. MidWest Press; 2009.
11. *Никитин ДА, Миргазизов МЗ, Никитин АА.* Лечение и реабилитация больных после костно-реконструктивных и восстановительных операций на нижней челюсти с использованием эндопротезирования и дентальных имплантатов. *Альманах клинической медицины.* 2011; 24: 15–21. *Nikitin DA, Mirgazizov MZ, Nikitin AA.* Lecheniye i reabilitatsiya bolnykh posle kostno-rekonstruktivnykh i vosstanovitelnykh operatsiy na nizhney chelyusti s ispol'zovaniyem endoprotezirovaniya i dentalnykh implantatov. *Almanakh klinicheskoy meditsiny.* 2011; 24: 15–21. [In Russ, English abstract].
12. *Kasiske BL, Cangro CB, Hariharan S et al.* The evaluation of renal transplant candidates: clinical practice guidelines. *Am J Transplant.* 2001; 2 (Suppl 1): 5–95. doi: 10.1034/j.1600-6143.2001.0010s2001.x.
13. *Rochanawutanon S, Suddhasthira S, Pairuchvej V, Vajaradul Y.* Long term follow-up of reconstruc-



- tion with allogeneic mandibular bone crib packed with autogenous particulate cancellous bone marrow. *Cell and Tissue Banking*. 2002; 3 (3): 183–197. doi: 10.1023/a:1023602717328.
14. Bayat M, Naji S, Motlagh M. Bone Allograft: An Option for Total Mandibular Reconstruction. *Craniofacial Trauma & Reconstruction*. 2017; 10 (04): 306–313. doi: 10.1055/s-0036-1593474.
  15. Rocchetta I, Simion M, Hoffmann M, Trisciuglio D, Benigni M, Dahlin C. Vertical bone augmentation with an autogenous block or particles in combination with guided bone regeneration: A clinical and histological preliminary study in humans. *Clin Implant Dent Relat Res*. 2016; 18: 19–29. doi: 10.1111/cid.12267.
  16. Toker H, Ozdemir H, Ozer H, Eren K. Alendronate enhances osseous healing in a rat calvarial defect model. *Arch Oral Biol*. 2012; 57: 1545–1550. doi: 10.1016/j.archoralbio.2012.06.013.
  17. Li P, Honda Y, Arima Y, Yasui K, Inami K, Nishiura A, Hashimoto Y, Matsumoto N. Interferon- $\gamma$  enhances the efficacy of autogenous bone grafts by inhibiting postoperative bone resorption in rat calvarial defects. *J Prosthodont*. 2016; 60: 167–176. doi: 10.1016/j.jpor.2016.01.002.
  18. Khachatryan L, Khachatryan G, Hakobyan G. The Treatment of Lower Jaw Defects Using Vascularized Fibula Graft and Dental Implants. *J of Craniofacial Surgery*. 2018; 1. doi: 10.1097/scs.0000000000005015.
  19. Anne-Gaëlle B, Samuel S, Julie B et al. Dental implant placement after mandibular reconstruction by microvascular free fibula flap: current knowledge and remaining questions. *Oral Oncol*. 2011; 47: 1099–1104. doi: 10.1016/j.oraloncology.2011.07.016.
  20. Van Germet JT, Van Es RJ, Van Cann EM, Koole R. Non-vascularized bone grafts for segmental reconstruction of the mandible – a reappraisal. *J Oral Maxillofac Surg*. 2009; 67: 1446–1452. doi: 10.1016/j.joms.2008.12.052.
  21. Van Germet JT, Van Es RJ, Rosenberg AJ, Van der Bilt A, Koole R, Van Cann EM. Free vascularized flaps for reconstruction of the mandible: complications, success, and dental rehabilitation. *J Oral Maxillofac Surg*. 2012; 70: 1692–1698. doi: 10.1016/j.joms.2011.08.024.
  22. Desai SC, Sclaroff A, Nussenbaum B. Use of recombinant human bone morphogenetic protein 2 for mandible reconstruction. *JAMA Facial Plast Surg*. 2013; 15: 204–209. doi: 10.1001/jamafacial.2013.650.
  23. Tataru AM, Kretlow JD, Spicer PP, Lu S, Lam J, Liu W et al. Autologously Generated Tissue-Engineered Bone Flaps for Reconstruction of Large Mandibular Defects in an Ovine Model. *Tissue Engineering, Part A*. 2012; 21 (9–10): 1520–1528. doi: 10.1089/ten.tea.2014.0426.
  24. Кропотов МА, Соболевский ВА, Диков ЮЮ, Яковлева ЛП, Лысов АА. Реконструкция височно-нижнечелюстного сустава при сегментарной резекции нижней челюсти с экзартикуляцией по поводу первичных и вторичных опухолей нижней челюсти. *Альманах клинической медицины*. 2017; 45 (6): 486–494. Кропотов МА, Соболевский ВА, Диков ЮЮ, Яковлева ЛП, Лысов АА. Реконструкция височно-нижнечелюстного сустава при сегментарной резекции нижней челюсти с экзартикуляцией по поводу первичных и вторичных опухолей нижней челюсти. *Альманах клинической медицины*. 2017; 45 (6): 486–494. [In Russ, English abstract].
  25. Диков ЮЮ, Яковлева ЛП, Лысов АА. Temporomandibular joint's reconstruction after segmental mandibulectomy in patients with primary and secondary tumors of the mandible. *Journal Almanac of Clinical Medicine*. 2017; 45 (6): 486–494. [In Russ, English abstract]. doi: 10.18786/2072-0505-2017-45-6-486-494.
  26. Сысолятин ПГ, Сысолятин СП, Байдик ОД, Ильенков ОВ. История развития хирургии височно-нижнечелюстного сустава. *Бюллетень сибирской медицины*. 2016; 15 (2): 98–111. Sysolyatin PG, Sysolyatin SP, Baydik OD, Ilyenok OV. Istoriya razvitiya khirurgii visochno-nizhnechelyustnogo sustava. *Byulleten sibirskoy meditsiny*. 2016; 15 (2): 98–111. [In Russ, English abstract].
  27. Freeman BS. The use of vitallium plates to maintain function following resection at the mandible. *Plastic Reconstr Surg*. 1948; 10 (1): 985. doi: 10.1016/0030-4220(48)90126-1.
  28. Трофимов ВВ, Федчишин ОВ, Клименов ВА. Титан, сплавы титана и их применение в стоматологии. *Сибирский медицинский журнал*. 2009; 90 (7): 10–12. Trofimov VV, Fedchishin OV, Klimenov VA. Titan, splavy titana i ikh primeneniye v stomatologii. *Sibirskiy meditsinskiy zhurnal*. 2009; 90 (7): 10–12. [In Russ, English abstract].
  29. Епифанов СА, Поляков АП, Скуредин ВД. Протезирование височно-нижнечелюстного сустава. *Вестник Национального медико-хирургического центра им. Н.И. Пирогова*. 2014; 9 (4): 17–22. Epifanov SA, Polyakov AP, Skuredin VD. Protezirovaniye visochno-nizhnechelyustnogo sustava. *Vestnik Natsionalnogo mediko-khirurgicheskogo tsentra im. N.I. Pirogova*. 2014; 9 (4): 17–22. [In Russ, English abstract].
  30. Алиев АМ. Обоснование применения дентальной имплантации в комплексе лечения пациентов с дефектами зубных рядов (обзор литературы). *Молодой ученый*. 2016; 26 (130): 193–196. Aliyev A.M. Obosnovaniye primeneniya dentalnoy implantatsii v komplekse lecheniya patsiyentov s defektami zubnykh ryadov (obzor literatury). *Molodoy uchenyy*. 2016; 26 (130): 193–196. [In Russ, English abstract].
  31. Hayden RE, Mullin DP, Patel AK. Reconstruction of the segmental mandibular defect: current state of the art. *Curr Opin Otolaryngol Head Neck Surg*. 2012; 20: 231–236. doi: 10.1097/moo.0b013e328355d0f3.

Статья поступила в редакцию 15.05.2020 г.  
The article was submitted to the journal on 15.05.2020