



Enfermería Global

ISSN 1695-6141

Revista electrónica cuatrimestral de Enfermería

Nº 13

Junio 2008

www.um.es/eglobal/

MISCELÁNEA

ANATOMÍA PATOLÓGICA: LA GRAN DESCONOCIDA DE LAS ESPECIALIDADES MÉDICAS

PATHOLOGY ANATOMY: THE MOST UNKNOWN MEDICAL SPECIALTY.

*Oviedo Ramirez, Ml., Ortiz Ruiz, E., Monzones, C.

*Servicio de Anatomía Patológica Hospital Virgen de la Arrixaca Murcia.

INTRODUCCIÓN

Una de las áreas de la medicina menos conocida, incluso para las personas relacionadas con las Ciencias de la Salud, es la Anatomía Patológica. Esta especialidad médica constituye un pilar importante e indispensable, sin el cual, el resto de las especialidades médicas difícilmente podrían funcionar de manera óptima, ya que se interrelaciona con todas y cada una de ellas, contribuyendo a un estudio más completo de la enfermedad.

El trabajo del patólogo es de gran relevancia, ya que en el diagnóstico que este haga, se basa la conducta terapéutica de los demás especialistas. Son tan importantes los informes anatomopatológicos para etiquetar la mayoría de las enfermedades, que muy pocos médicos se atreven a poner tratamiento a muchas de estas enfermedades sin tener delante un informe diagnóstico firmado por un patólogo. Desgraciadamente existe muy poca relación entre el patólogo y el paciente, ya que el tejido suele ser obtenido por el cirujano u otro especialista, y rara vez se establece contacto entre el paciente y el anatomopatólogo que estudia su enfermedad. Lo anterior es lamentable, pero es una realidad de la práctica médica que hace del médico patólogo, el menos reconocido de los especialistas.

Dada la gran importancia de la labor del patólogo, todos los centros hospitalarios cuentan con laboratorio de Anatomía Patológica. En estos, las muestras se reciben, se procesan y se examinan los cortes al microscopio para emitir un diagnóstico final.

Debido a la escasa relación entre patólogo y paciente, así como entre el resto del personal sanitario (no médico), existe un gran desconocimiento de la Anatomía Patológica, tanto de las actividades que se realizan en el laboratorio como de la importancia de algunas situaciones específicas, entre ellas la autopsia clínica.

La Anatomía Patológica estudia los cambios morfológicos causados por las enfermedades en las células, tejidos y órganos del cuerpo humano a niveles macroscópico, microscópico y molecular. El trabajo del médico patólogo se ejerce fundamentalmente en los hospitales a

través del estudio de muestras de tejidos que son procesadas en el laboratorio por personal técnico especializado y posteriormente examinadas al microscopio. Prácticamente todo el tejido humano obtenido mediante un acto quirúrgico es estudiado microscópicamente. Los laboratorios de Anatomía Patológica cuentan, pues, con diversos aparatos que intervienen en el procesamiento del tejido, así como salas para la realización de autopsias y manejo de tejidos humanos.



Fig. 1. Médico Patólogo en la sala de “tallado” del laboratorio de Anatomía Patológica. El uso de guantes es indispensable durante la manipulación de los tejidos humanos, así como la correcta identificación de los frascos contenedores del tejido para evitar posibles confusiones de pacientes y confusión de diagnósticos.

Los tejidos que estudia el patólogo se obtienen a través de la realización de cirugías tanto mayores como menores (biopsias excisionales, incisionales, resección de piezas quirúrgicas o bien de la realización de punción con aguja fina (conocida como PAAF), así como mediante la obtención de material por raspado de superficies internas (citología cervicovaginal, raspados bronquiales) (1). También pueden obtenerse células al analizar líquidos corporales obtenidos mediante punción del área afectada, y finalmente, en casos específicos del cadáver, con la realización de la autopsia clínica.

BIOPSIA

La “biopsia” consiste en la toma de un fragmento de tejido de tamaño variable que se obtiene a través de un acto quirúrgico realizado por un cirujano. En la biopsia incisional solamente una porción de la lesión de estudio es muestreada, por lo que el procedimiento solo es diagnóstico. En la biopsia excisional, la lesión entera es removida o extirpada, con lo que el procedimiento cumple además con una función terapéutica.(1) Las biopsias pueden clasificarse de acuerdo al instrumento con el que se toman : cauterio, aguja, endoscopio, etc. En ocasiones al ser más difícil el acceso a los órganos o por tratarse de sitios anatómicos muy delicados de manejar como el sistema nervioso central, se realiza por una punción con una aguja. A diferencia de las biopsias con punción para citología, se suelen utilizar agujas de un calibre mayor y se obtienen fragmentos de forma cilíndrica. Esto se hace en órganos como hígado, mama y sistema nervioso central, entre otros. Por medio de las biopsias el patólogo estudia fragmentos completos de tejidos humanos.

PIEZAS QUIRÚRGICAS

La patología quirúrgica o estudio de las piezas de resección quirúrgica, constituye otra gran área de estudio de la Anatomía Patológica. En los laboratorios de Anatomía Patológica existen salas especiales de “tallado” de las piezas, ahí se manipulan los órganos y tejidos obtenidos mediante biopsia o resección quirúrgica.

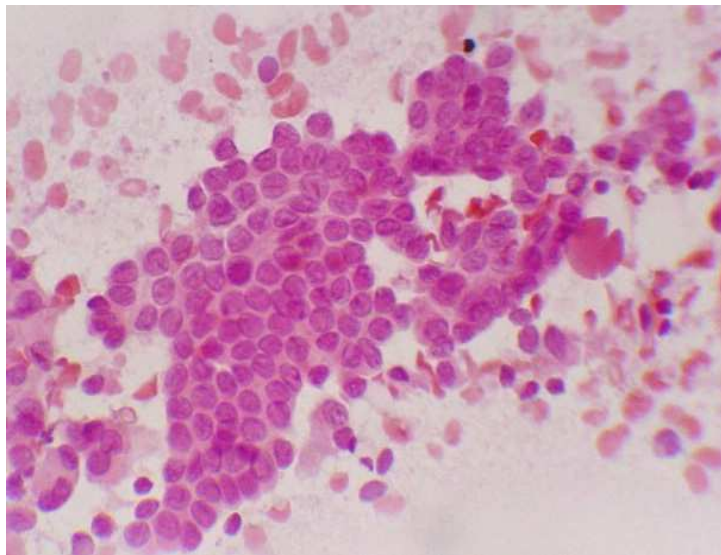


Fig 2. Sala de “tallado” del laboratorio de Anatomía Patológica. La cabina de metal cuenta con una cámara extractora de aire en la parte superior para extraer el exceso de formol en el aire. La técnico en Anatomía Patológica asiste al Médico Patólogo en el tallado de piezas.

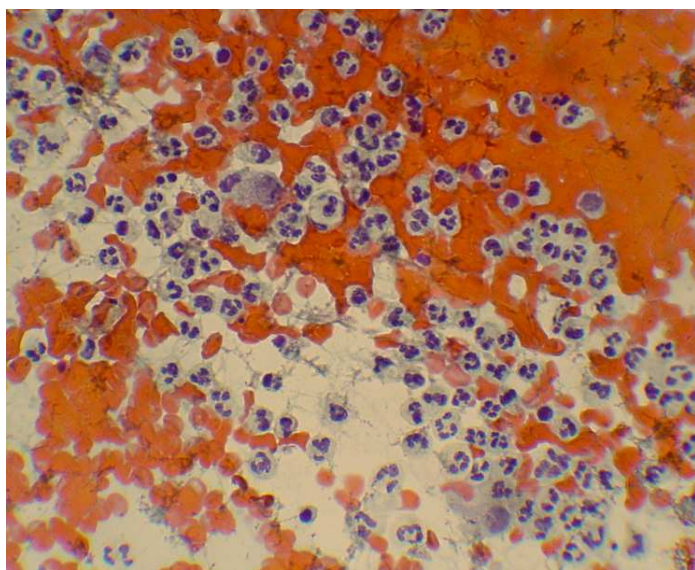
Es habitual el estudio de piezas completas de resección como útero, próstata, colon, pulmón, tiroides, estomago, vesícula biliar, ovario, vejiga urinaria, etc. Generalmente este tipo de resecciones se realiza en casos con diagnóstico de carcinoma, aunque en situaciones especiales se extirpan estos órganos por alguna otra enfermedad no neoplásica como infecciones localizadas, procesos crónicos como cirrosis, etc.

LA CITOPATOLOGÍA

Esta área de la anatomía patológica comprende el estudio de células aisladas, es decir, casos en que el material de estudio lo constituyen únicamente células sueltas, que se obtienen a través de diversos métodos.



A



B

Fig.3. Imágenes de extendidos citológicos. **A:** Carcinoma papilar de tiroides. Las células muestran hendiduras nucleares características de este tipo de neoplasia. No se observan mitosis ni pleomorfismo nuclear. Tinción hematoxilina y eosina 400 X. **B.** Extendido que muestra abundantes células sueltas, de núcleos segmentados que corresponden a neutrófilos en un extendido cervicovaginal. Tinción de Papanicolau 400X.

Una forma de obtener material para estudio citológico es la punción con aguja fina (PAAF), un método por medio del cual se realiza la punción de diversos sitios anatómicos y con la que se obtienen no fragmentos completos de tejidos, sino menor cantidad de material que incluye células sueltas, pero que a pesar de su escasa cuantía generalmente permite hacer un diagnóstico certero (2). Entre estas podemos citar lo más frecuente como PAAF de mama para detectar patología mamaria, en especial carcinoma de mama, la PAAF de tiroides y la PAAF de ganglio linfático.

Otra forma de obtener material para estudio citológico es el raspado de células que revisten superficies internas, el ejemplo mejor conocido es la citología cervicovaginal, conocida como "Papanicolau", estudio muy difundido, debido a su importancia como *screening* para carcinoma cervicouterino y detección del virus del papiloma humano (3,5). La citología tiene sus limitaciones diagnósticas y su margen de error, pero también tiene grandes ventajas

como menor costo en relación a las biopsias, que es un procedimiento menos invasivo que una biopsia y que permite un diagnóstico rápido. Actualmente existen técnicas adicionales que sumadas a la citología permiten un diagnóstico más certero como la inmunocitoquímica. (4,6)

INTRAOPERATORIA

Uno de los procedimientos más difíciles dentro del ámbito del trabajo del Patólogo, es el estudio de la intraoperatoria, que consiste en el estudio de los tejidos, durante el acto quirúrgico, es decir que la toma de la muestra y la emisión del diagnóstico anatomopatológico se realiza durante la cirugía (7). ¿En qué radica la dificultad de la intraoperatoria? En el tiempo breve en que se realiza que oscila entre 20 y 30 minutos.

En que está sometido a posibles errores debido a que microscópicamente el aspecto es muy diferente debido al procesamiento del tejido, el cual consiste en congelar los cortes en un aparato especial denominado criostato (8)

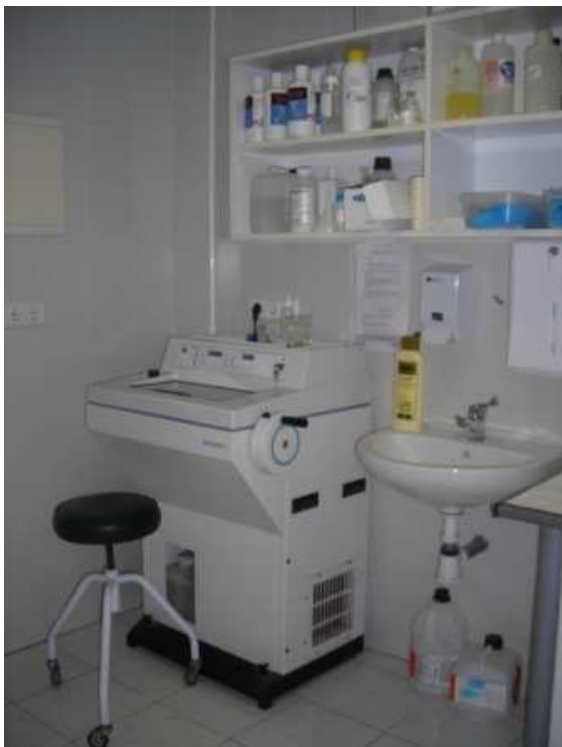

Fig. 4.- Criostato. Mediante este aparato se congelan cortes finos de los tejidos de la intraoperatoria.

La congelación determina pues grandes cambios en el aspecto del tejido que pueden inducir a error incluso en Patólogos expertos. Debido al gran riesgo de error en este tipo de estudio, solo se aconseja solicitar la intraoperatoria en ciertas circunstancias.

Las indicaciones de un estudio intraoperatorio son:

- 1-Establecer la naturaleza de una lesión (benignidad o malignidad principalmente)
- 2-Determinar el estado de los márgenes quirúrgicos
- 3- Establecer si el material es adecuado para el diagnóstico. (9,10,11)

Desgraciadamente se realizan muchos estudios intraoperatorios innecesarios, pero a pesar de ello, siguen siendo una herramienta muy útil para los clínicos, ya que el diagnóstico de la intraoperatoria influye enormemente en la conducta terapéutica a seguir. Un ejemplo es la actitud del cirujano al operar una masa ovárica, de la que aún no se ha establecido el origen. Si la intraoperatoria revela un quiste endometriósico o un tumor seroso benigno, el paso siguiente es una vez extirpada la lesión terminar la cirugía sin realizar ningún procedimiento adicional. Si el resultado es, por el contrario, un tumor maligno, el cirujano hace una cirugía de rutina en casos de tumores malignos de ovario que consiste en extirpar el útero, epiplón y apéndice.

PROCESAMIENTO DE LAS MUESTRAS

Todo el material que se envía al servicio de anatomía patológica es enviado en líquidos especiales para la preservación adecuada de los tejidos, como el formaldehído al 10%, aunque existen muchos más, de menor toxicidad que el anterior e incluso algunos específicos para determinados órganos. El objetivo de mantener los tejidos dentro de estas sustancias, radica en que estas “fijan” los componentes de los tejidos, determinando que se mantengan las características originales, que permitirán visualizar al microscopio, de manera óptima todas las estructuras.

FIJACIÓN

Es de gran relevancia que el personal sanitario conozca la importancia de la fijación, debido a que si las muestras no se colocan en formaldehído, es decir, se envían al laboratorio “en fresco”, el tejido puede presentar cambios irreparables que dificulten su visualización. Realmente el colocar el tejido en un medio de fijación es el primer paso del procesamiento de la muestra. Otros puntos importante son, además de la fijación en formol, la prontitud de la fijación, es decir que en cuanto el tejido sea obtenido del paciente se debe incluir en formalina, que debe colocarse en la cantidad adecuada en proporción al tamaño de la pieza, si esta es muy grande, se debe colocar suficiente formol. La importancia de la fijación en formol radica no solo en que la visualización es óptima en los casos en que se realiza bien este paso, sino que además las proteínas titulares que son detectadas mediante inmunohistoquímica se preservan mejor.(13,14)

El procesamiento del material obtenido por biopsias y piezas quirúrgicas es complejo y laborioso, lo realiza personal técnico especializado, con la ayuda de máquinas especiales, aunque anteriormente se efectuaba todo manualmente. Una vez en el laboratorio se realiza un examen “macroscópico” y se efectúan finos cortes o secciones del material que son sometidos a una serie de líquidos. El tejido finalmente es teñido con diversos colorantes, los más usados son la hematoxilina y eosina, que colorean los componentes celulares de rosa y violeta.

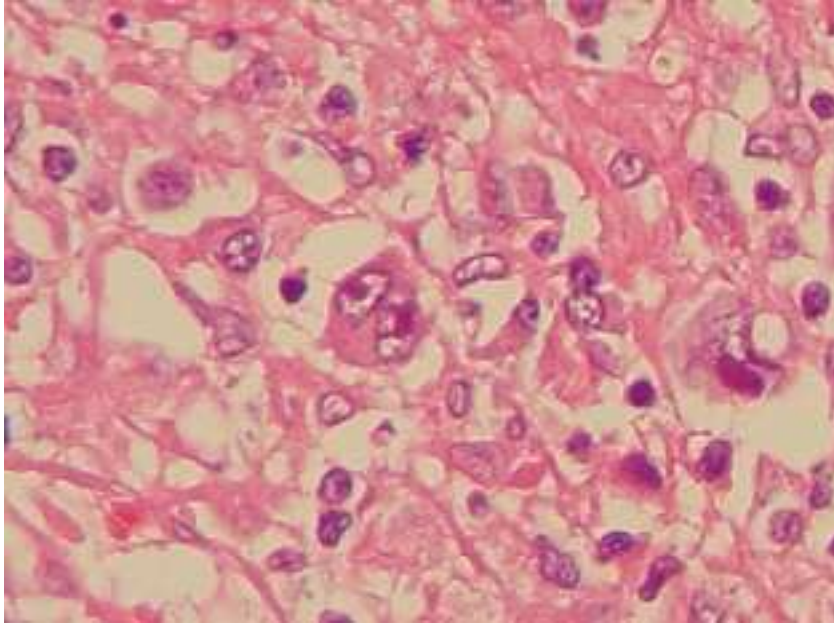


Fig. 5.-Corte de tejido teñido con la técnica de rutina Hematoxilina & eosina. En el centro de la foto se observa una célula de Reed Stenberg, característica del Linfoma de Hodgkin.400X.

El procesamiento del material de estudio citológico difiere mucho del material de biopsia o pieza quirúrgica, es más sencillo y rápido, y generalmente consiste únicamente en la tinción de las células, y en situaciones específicas de centrifugado de los líquidos. Por lo comentado anteriormente se pueden analizar al microscopio más precozmente.

ESTUDIOS ESPECIALES EN ANATOMÍA PATOLÓGICA

HISTOQUÍMICA

Existen innumerables tipos de tinciones especiales que son útiles debido a su habilidad para detectar ciertas condiciones, como por ejemplo el Acido periyódico de schiff que detecta glucógeno o el azul anciano que detecta mucopolisacáridos ácidos. Las tinciones especiales son empleadas únicamente cuando el caso lo requiere, no de manera habitual, y son de gran ayuda para el diagnóstico.

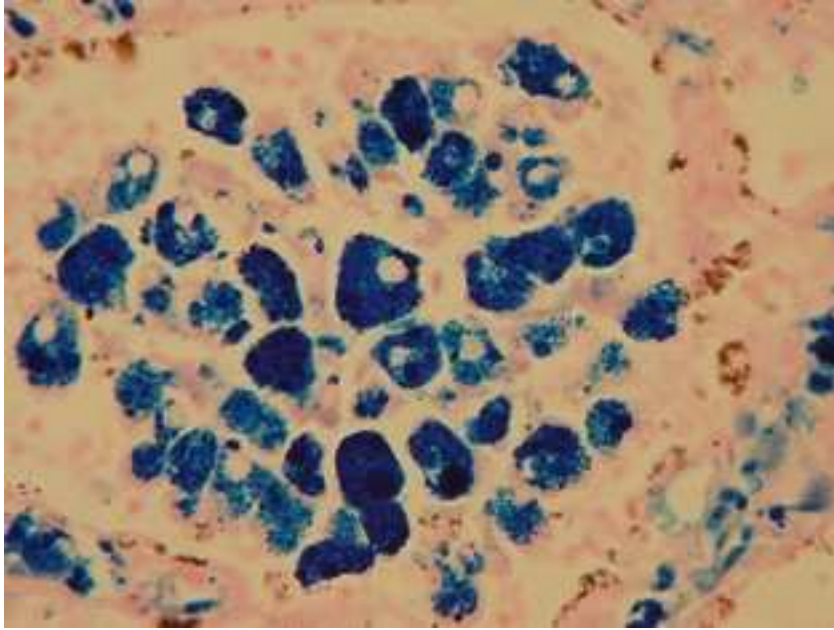


Fig 6.- Técnica de Histoquímica. Tinción de pearls para detección de hierro tisular. El hierro tisular se tiñe de color azul, y el resto del tejido sin este componente se tiñe de color rosa pálido. 400 X.

INMUNOHISTOQUÍMICA

La inmunohistoquímica es un procedimiento que, en la actualidad, es ya imprescindible para el diagnóstico de innumerables patologías. Es además indispensable para la toma de decisiones terapéuticas en muchas enfermedades como el carcinoma de mama.

Este procedimiento que anteriormente se realizaba manualmente, es hoy en día una actividad automatizada, realizada por máquinas especiales y controlada por personal técnico cualificado. Su costo es alto por lo que su uso deber estar justificado ampliamente en cada caso particular.

Existen numerosos usos de la técnica, que ha cobrado enorme importancia desde el descubrimiento de su uso para detección de sobreexpresión de genes de *cerb-2* y detección de receptores hormonales, en el Cáncer de mama, ya que estos particulares casos se pueden aplicar tratamientos específicos.

La técnica consiste en el uso de anticuerpos creados en contra de diversos componentes celulares y posteriormente marcados con sustancias especiales que las hacen visibles y que generalmente se observan de color marrón.

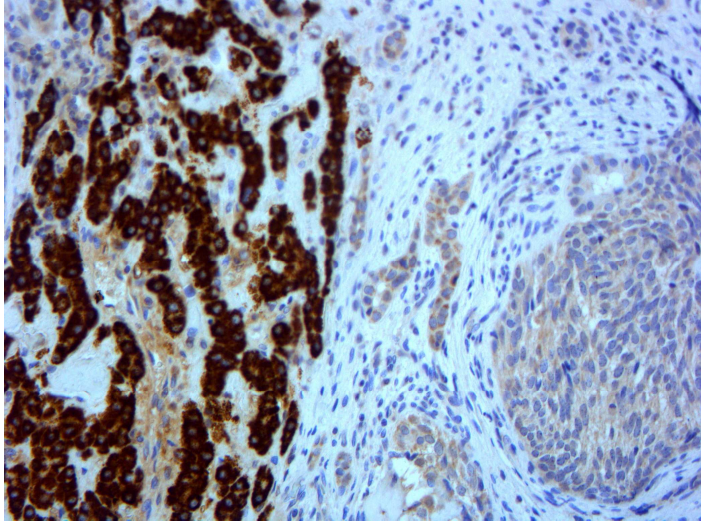


Fig 7. Corte de tejido hepático sometido a técnica de Inmunohistoquímica para marcador hepatocite que tiñe células las hepáticas parenquimatosas de color marrón. El área de forma nodular adyacente de color azul no tiñe para este reactivo, es decir, es negativo a marcador hepatocitario y corresponde un nódulo de tumor hepático.200X.

PATOLOGÍA MOLECULAR y MICROSCOPIO ELECTRÓNICO

Existen ciertas patologías que requieren un estudio más exhaustivo mediante el empleo de tecnología más compleja. Una de ellas es el Microscopio electrónico, este es útil en casos de patología renal así como en otras enfermedades donde es necesario demostrar la existencia de ciertas estructuras celulares determinadas. Solo se dispone de este en algunos centros hospitalarios de primer nivel y en universidades.

Las técnicas de Biología molecular actualmente son muy variadas como la RT-PCR, FISH, etc. Son útiles solamente en determinadas situaciones, requieren de personal altamente cualificado y además son costosas por lo que solo suelen realizarse en algunos centros de referencia en el país.

LA AUTOPSIA

Es evidente que existe un gran tabú en relación a la muerte. Esto es notable cuando se hace referencia a la autopsia, un halo de misterio la rodea y aún hoy en día, nos cuesta trabajo familiarizarnos con el hecho de que, en determinadas circunstancias, nosotros o algún ser querido podría ser objeto de este estudio. El médico anatomopatólogo es el responsable de efectuar las autopsias a nivel hospitalario.

Existen básicamente dos tipos de autopsias: La Legal o Forense y la Clínica, que es la que se realiza en los hospitales. En general, existe un gran desconocimiento del procedimiento de realización de la autopsia, y por lo tanto de las diferencias entre estas.

Autopsia Forense o legal.

Es aquella que se efectúa en casos de fallecimiento por una muerte “no natural”, violenta, o que se produce en unas circunstancias poco claras para la justicia. Este tipo de autopsia la realiza un Patólogo Forense, que es un médico especializado en este tipo específico de condiciones. Las autopsias forenses se realizan obligatoriamente en un sitio especializado,

como los Institutos de Medicina Forense. El procedimiento es diferente al realizado en la autopsia clínica, ya que se investigan causas distintas de muerte. Dadas las circunstancias bajo las cuales se realiza, no se requiere del consentimiento de la familia, pues es un procedimiento obligatorio.

Autopsia Médica

Este tipo de autopsia la efectúa el médico especialista en Anatomía Patológica y se realiza en los hospitales en determinadas circunstancias. No solo se realiza para determinar la causa de muerte, sino además para conocer otros padecimientos agregados que pudieran haber contribuido al fallecimiento. Para un hospital es indispensable la realización de las autopsias ya que es un control de calidad importantísimo, que permite al personal sanitario conocer posibles errores que se cometen en cada caso en particular, si es que existen, y en caso contrario comprender mejor la enfermedad, ya que cada autopsia proporciona información valiosa del enfermo.(15)

En ocasiones, incluso tras estancias hospitalarias prolongadas, es difícil establecer un diagnóstico certero, y por lo tanto, los pacientes fallecen sin determinarse el tipo de enfermedad. Esto es preocupante, no sólo para el médico tratante, sino además para la familia. En estos casos la autopsia suele revelar la o las causas de muerte, pero también, desgraciadamente en muchos casos aun después de la autopsia clínica no se logra establecer una causa clara de defunción.

Este tipo de estudio requiere del consentimiento de la familia, de no obtenerse es imposible realizarla, de ahí cobra gran importancia la labor del médico clínico en conseguir la colaboración de los familiares para permitir su realización.

Actualmente ha descendido considerablemente el número de autopsias clínicas, lo cual es preocupante teniendo en cuenta la relevancia de esta herramienta diagnóstica, además el procedimiento ha evolucionado, con el desarrollo de la "ecopsia", un estudio postmortem en el que se realiza una punción guiada con ecografía para obtener material para estudio histopatológico, esto evita la apertura del cadáver, es un procedimiento que conlleva menor tiempo que la autopsia clásica, y económicamente menos costoso para el sistema de salud. (16)

PROCEDIMIENTO DE AUTOPSIA CLÍNICA

La autopsia es uno de los procedimientos que implica mayor riesgo para el personal sanitario. Se realiza en una sala especial que cuenta con todo el material necesario.



Fig. 8.-Sala de realización de autopsias. Cuenta con todos los suplementos necesarios para la necropsia como báscula para peso de órganos, mesa de disección, sierra eléctrica para apertura de cráneo etc.

Implica la exposición a tejidos humanos, líquidos corporales, e incluso a aerosoles que se desprenden durante la manipulación de los órganos, y por lo tanto potencialmente infectantes. El riesgo de contraer algún germen infeccioso varía dependiendo del tipo de microorganismo, pero en general los más peligrosos son el virus del SIDA (VIH), hepatitis B, hepatitis C, mycobacterium tuberculosis y priones.

Por lo tanto la protección del personal es indispensable y para ello se disponen de batas especiales, guantes anticorte, gafas protectoras, etc.

Existen otros riesgos no menos relevantes como el riesgo de corte con los cuchillos para diseccionar, o bien con la sierra eléctrica empleada para cortar el cráneo. Además se considera también la peligrosidad de trabajar en un suelo constantemente húmedo y el peligro de descarga eléctrica por manipulación de aparatos de corte. Otro riesgo a considerar es la exposición al formol, un tóxico comprobado que posee además potencial carcinogénico (12).

Uno de los primeros pasos que realiza el médico es el examen externo del cadáver. Cualquier dato digno de mención como cicatrices previas, áreas de equimosis o hematomas, lesiones cutáneas, etc., se consigna por escrito. Finalizado el examen externo, se realiza la apertura de las cavidades internas para la extracción de órganos. Se inicia con una incisión, cuya localización y forma es variable y se diseccionan los tejidos blandos de la pared costal hasta llegar al hueso. Se procede a cortar con un costotomo las costillas y una vez hecho esto se retira la caja torácica con la exposición de las vísceras intratorácicas. Se continúa con la apertura del abdomen diseccionando cuidadosamente los tejidos blandos de la pared abdominal hasta llegar a peritoneo con la exposición de vísceras abdominales. Se realiza un corte profundo al nivel de la tráquea y se hace tracción del bloque torácico que se desprende poco a poco en su inserción a columna vertebral. Se continúa con este procedimiento de tracción

del bloque hasta extraer todos los órganos intraabdominales. Posteriormente se separa cada órgano de sus inserciones anatómicas y se seccionan en busca de lesiones o cambios de relevancia. Se realizan fotografías en caso necesario.

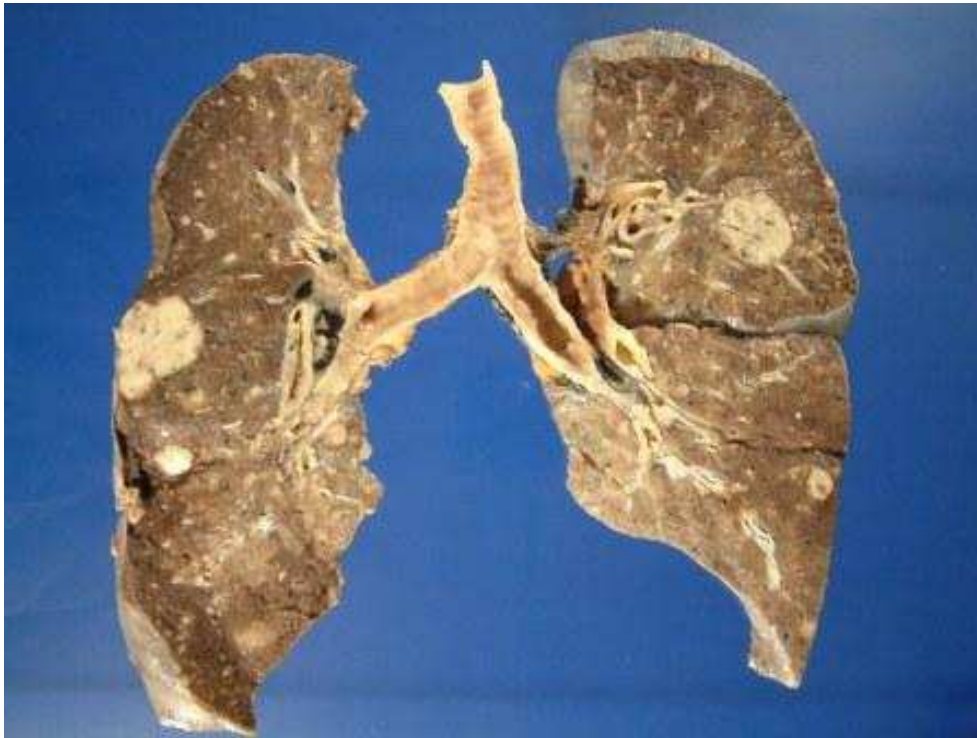


Fig 9. Foto Macroscópica de pulmones que presentan dos formaciones nodulares que corresponden a metastásis de un carcinoma primario de mama.

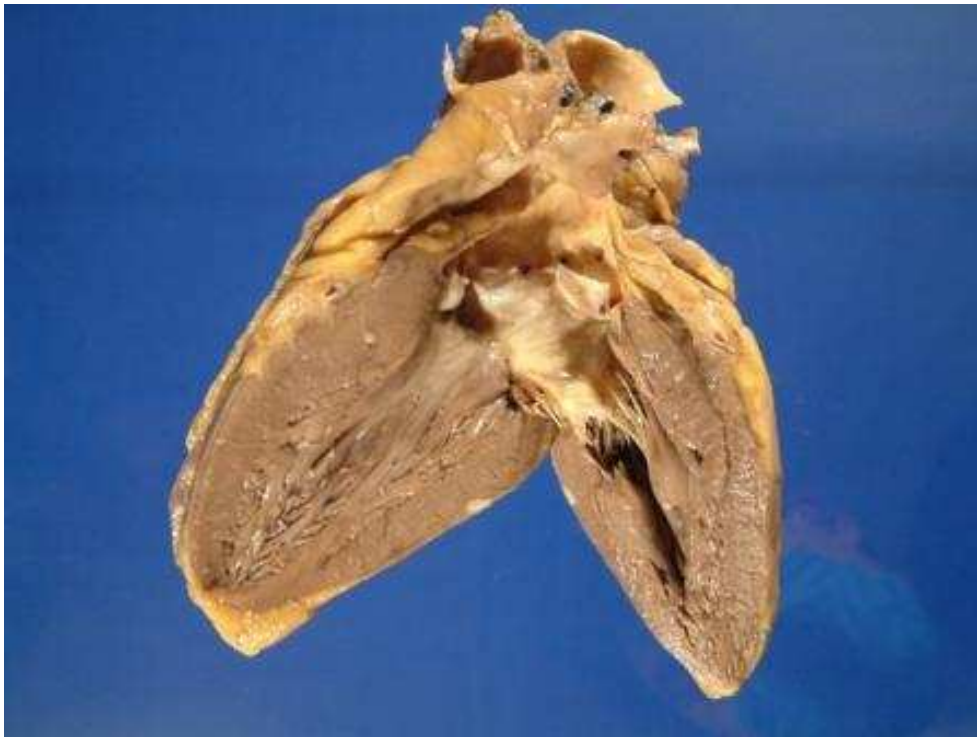

Fig.10. Foto macroscópica de corazón con pequeña lesión nodular blanquecina en la pared del ventrículo izquierdo, correspondiente a metastásis de tumor de origen primario desconocido.

Una vez concluida la sección de órganos de fijan en formol y posteriormente se procesan para su estudio microscópico.

CONCLUSIONES

Las actividades que realiza el médico patólogo así como el personal técnico especializado, son de gran relevancia institucional, ya que en el laboratorio se sustenta gran parte de la responsabilidad del futuro del paciente. El personal sanitario debe conocer las funciones básicas del laboratorio de patología, así como las normas fundamentales de manejo y fijación de tejidos, para que en caso necesario conozca la conducta a seguir ante el envío de muestras.

BIBLIOGRAFÍA

- 1.-Rosai J.Surgical Pathology. Mosby 9^a. Edition. 2004.
- 2-Wied GL,Koss LG.Aspiration biopsy cytology. Acta Cytol 1984.195-197
- 3-Felix JC,Amezcuca C. In vitro adjuncts to the pap smear.Obstet Gynecol Clin North Am 2002,29:685-699.
- 4.- Frable WJ. Needle aspiration biopsy. Past,present, and future. Hum Pathol 1989,20:504-517.
- 5.-Kline TS. The papanicolau smear: A brief historical perspective and where we are today. Arch Pathol Lab Med 1997,121:205 -210 .
- 6.-Flens MJ, Van Der Valk P.Tadema TM,Huysmans AC. The contribution of immunocytochemistry in diagnostic cytology. Comparison and evaluation with immunohistology. Cancer 1990,65:2704-2711.
- 7.-Oneson RH,Minke JA, Silverberg SG. Intraoperative pathologic consultation. An audit of 1,000 recent consecutive cases. Am J Surg Pathol.1989 Mar;13(3):237-43
- 8.-Rogers C,Klatt EC,Chandrasoma P. Accuracy of frozen –section diagnosis in a teaching hospital. Arch Pathol Lab Med 1987,111:514-517.
- 9.-Silva EG, Kraemer BB. Intraoperative pathologic diagnosis. Frozen section and other techniques. Baltimore,1987,Williams & Wilkins.
- 10.-Zarbo RJ, Schmidt WA,Bachner P.Indications and immediate patient outcomes of pathology intraoperative consultations: A College of American Pathlogists. Arch Pathol Lab Med 1996,120:19-25.
- 11.-Kraemer BB, Silva G. The examination of margins of resection by frozen section. Part I. Surg Pathol 1988,1:437-466.
- 12.-Kum C, Sekkin S, Kiral F, Akar F Effects of xylene and formaldehyde inhalations on renal oxidative stress and some serum biochemical parameters in rats. Toxicol Ind Health. 2007 Mar;23(2):115-20.
- 13.-Fox CH, Johnson FB, Whiting J, Roller PP. Formaldehyde fixation. J Histochem Cytochem 1985,33:845-853.
- 14.-Gillespie JW,Best CJM,Bichsel VE et al. Evaluation on nonformalin tissue fixation for molecular profiling studies. Am J Pathol 2002,160:449-457.
- 15.Giraldes Mdo R Evaluation of the efficiency and quality of hospitals publicly owned with private management and hospitals of the public sector. Acta Med Port. 2007 Sep-Oct;20(5):471-90. Epub 2008 Jan 24.
- 16.-Fariña J, Millana C, Fernández-Aceñero MJ, López-Asenjo JA, Furió V, Aragoncillo P, Blanco ML, Iglesias JC, Salto RJ. The cost effectiveness of echography biopsy Rev Clin Esp. 1999 Oct;199 (10):650-2.

ISSN 1695-6141

© [COPYRIGHT](#) Servicio de Publicaciones - Universidad de Murcia