

CUERPO EDITORIAL

DIRECTOR

- Dr. Esteban Sanchez Gaitan, Hospital San Vicente de Paúl, Heredia, Costa Rica.

CONSEJO EDITORIAL

- Dr. Cesar Vallejos Pasache, Hospital III Iquitos, Loreto, Perú.
- Dra. Anais López, Hospital Nacional Edgardo Rebagliati Martins, Lima, Perú.
- Dra. Ingrid Ballesteros Ordoñez, Pontificia Universidad Javeriana, Bogotá, Colombia.
- Dra. Mariela Burga, Hospital Nacional Edgardo Rebagliati Martins. Lima, Perú.
- Dra. Patricia Santos Carlín, Ministerio de Salud (MINSa). Lima, Perú.
- Dr. Raydel Pérez Castillo, Centro Provincial de Medicina Deportiva Las Tunas, Cuba.

COMITÉ CIENTÍFICO

- Dr. Zulema Berrios Fuentes, Ministerio de Salud (MINSa), Lima, Perú.
- Dr. Gerardo Francisco Javier Rivera Silva, Universidad de Monterrey, Nuevo León, México.
- Dr. Gilberto Malpartida Toribio, Hospital de la Solidaridad, Lima, Perú.
- Dra. Marcela Fernández Brenes, Caja costarricense del Seguro Social, Limón, Costa Rica
- Dr. Hans Reyes Garay, Eastern Maine Medical Center, Maine, United States.
- Dr. Steven Acevedo Naranjo, Saint- Luc Hospital, Quebec, Canadá.
- Dr. Luis Osvaldo Farington Reyes, Hospital regional universitario Jose Maria Cabral y Baez, Republica Dominicana.
- Dra. Caridad María Tamayo Reus, Hospital Pediátrico Sur Antonio María Béguez César de Santiago de Cuba, Cuba.
- Dr. Luis Malpartida Toribio, Hospital Nacional Daniel Alcides Carrión, Callao, Perú.
- Dra. Allison Viviana Segura Cotrino, Médico Jurídico en Prestadora de Salud, Colombia.
- Mg. Luis Eduardo Traviezo Valles, Universidad Centroccidental "Lisandro Alvarado" (UCLA), Barquisimeto, Venezuela.
- Dr. Pablo Paúl Ulloa Ochoa, Instituto Oncológico Nacional "Dr. Juan Tanca Marengo", Guayaquil, Ecuador.

EQUÍPO TÉCNICO

- Msc. Meylin Yamile Fernández Reyes, Universidad de Valencia, España.
- Lic. Margarita Ampudia Matos, Hospital de Emergencias Grau, Lima, Perú.
- Ing. Jorge Malpartida Toribio, Telefónica del Perú, Lima, Perú.
- Srta. Maricielo Ampudia Gutiérrez, George Mason University, Virginia, Estados Unidos.

EDITORIAL ESCULAPIO

50 metros norte de UCIMED,
Sabana Sur, San José-Costa Rica
Teléfono: 8668002
E-mail: revistamedicasinergia@gmail.com



ENTIDAD EDITORA

SOMEA

SOCIEDAD DE MEDICOS DE AMERICA

Frente de la parada de buses Guácimo, Limón. Costa Rica
Teléfono: 8668002
Sociedadmedicosdeamerica@hotmail.com
<https://somea.businesscatalyst.com/informacion.html>



Actinomicosis pélvica asociado al uso de dispositivos uterinos

Pelvic actinomycosis associated with the use of uterine devices



¹**Dra. Marianela Palma Espinoza**

Hospital Monseñor Sanabria, Puntarenas, Costa Rica

<https://orcid.org/0000-0003-4654-2473>

²**Dr. Edwin Salas Jiménez**

Hospital Monseñor Sanabria, Puntarenas, Costa Rica

<https://orcid.org/0000-0002-2278-7831>

RECIBIDO
15/03/2020

CORREGIDO
25/06/2020

ACEPTADO
05/07/2020

RESUMEN

Actinomyces israelii es una bacteria anaerobia, gram positivo, no esporulada, ácido-resiste, comensal normal del aparato gastrointestinal, pero puede estar relacionado con infecciones y abscesos pélvicos. La mayoría de las pacientes se encuentran colonizadas y son asintomáticas. Produce síntomas inespecíficos y un cuadro ambiguo por lo que su diagnóstico es complejo. La actinomicosis pélvica es una de las presentaciones más infrecuentes existiendo pocos reportes en la literatura. La infección por *Actinomyces israelii* se describe como una complicación asociada al uso crónico (mayor de 5 años) del dispositivo intrauterino.

PALABRAS CLAVE: Actinomicosis; actinomicosis; dispositivos intrauterinos; enfermedad inflamatoria pélvica; dolor pélvico; prueba de papanicolaou.

ABSTRACT

Actinomyces israelii is an anaerobic, gram positive, non-sporulated, acid-resisting, normal commensal of the gastrointestinal tract, but may be related to infections and pelvic abscesses. Most of the patients are colonized and are asymptomatic. It produces nonspecific symptoms and an ambiguous picture, making its diagnosis complex. Pelvic actinomycosis is one of the most infrequent presentations, with few reports in the literature. *Actinomyces israelii* infection is described as a complication associated with chronic use (over 5 years) of the intrauterine device.

KEYWORDS: Actinomycosis; actinomyces; intrauterine device; pelvic inflammatory disease; pelvic pain papanicolaou test.

¹Médica general, graduada de la Universidad Latina de Costa Rica (U.Latina), cod. MED11805, ne_p26@hotmail.com

²Médico asistente del servicio de Ginecología del Hospital Monseñor Sanabria, Puntarenas, Costa Rica, cod. MED12896, edwinalas27@gmail.com



INTRODUCCIÓN

La actinomicosis es una infección crónica causada fundamentalmente por bacterias filamentosas del género *Actinomyces*, son bacilos pleomórficos gram positivos, anaerobios estrictos o microaerófilos, no esporuladas, catalasa negativos, que forman parte significativa de la flora comensal de la cavidad oral, gastrointestinal y tracto genital femenino de baja patogenicidad generalmente, está caracterizada por formación de abscesos, fibrosis tisular, las regiones más afectadas son las áreas cervicofacial, torácica y pélvico-abdominal (1,2).

Existen factores de riesgo siendo los más frecuentes son: Diabetes mellitus, inmunosupresos, uso prolongado de DIU, cirugía abdominal, trauma local, historia previa de enfermedad digestiva, Edad mayor o ser del sexo femenino, aunque en un 20% de los casos no presentan factores de riesgo (2).

En la actualidad representa un reto diagnóstico dado la ambigüedad de la sintomatología, por lo que este artículo tiene como objetivo fomentar el diagnóstico y tratamiento oportuno de la Actinomicosis, disminuyendo las posibles secuelas y las intervenciones quirúrgicas innecesarias, favoreciendo la efectividad, seguridad y calidad de la atención médica.

MÉTODO

Se desarrolla el caso retrospectivo seleccionado en el Hospital Monseñor Sanabria, siendo este un centro de segundo nivel de atención, se trata de una paciente de 52 años, con historia de dolor pélvico, elegido por la complejidad

que tomó el diagnóstico correcto y su poca prevalencia en la población local.

Se seleccionaron artículos médicos Latinoamericanos en su mayoría, por las características similares de la población, tanto el grupo etario y cuadro clínico dentro de un periodo de tiempo entre el 2003 y el 2019. Se utilizó para su recolección la base de datos del BINASS scielo Costa Rica y el buscador de SCIELO.

GENERALIDADES

La actinomicosis es una enfermedad infrecuente y de difícil diagnóstico, dado que su clínica asemeja otras patologías entre las que encontramos neoplasias, infecciones por tuberculosis, diverticulitis, absceso tubo-ovárico, enfermedad Crohn entre otras, diagnosticándose de forma prequirúrgica únicamente el 8% a 17% de los casos (3-7).

EPIDEMIOLOGÍA

Su prevalencia es difícil de estimar. Los pacientes principalmente consultan por dolor pélvico crónico, pérdida de peso, masa palpable o sangrado uterino anormal; es frecuente el antecedente del uso de un dispositivo intrauterino de larga data, superior a 5 años. Las infecciones por *Actinomyces* tienden a la formación de abscesos granulomatosos supurativos de diferentes tamaños, llegando a simular neoplasias en los casos más extensos (8); Estos por lo general son polimicrobianos, encontrando al menos 2 a 4 tipos de organismos anaerobios distintos. Se ha observado que esta infección puede causar infertilidad e inclusive la muerte por lo que ante papanicolau positivo por

actinomicosis se sugiere retirar el dispositivo (9-11).

FISIOPATOLOGÍA

En condiciones normales el actinomyces no atraviesa las mucosas, pero cuando existen factores predisponentes como daño mecánico o una baja tensión de oxígeno tisular, la infección puede ocurrir (12).

Se ha establecido que existe cuatro veces más riesgo de padecer un proceso inflamatorio pélvico en mujeres usuarias de DIU, especialmente con más de 5 años de uso del dispositivo (13,14).

MANIFESTACIONES CLÍNICAS

Clínicamente las manifestaciones más frecuentes son: dolor abdominal (63-85%), pérdida de peso (44%) y descarga vaginal de mal olor (22- 24%) (12, 15). El examen físico es inespecífico, siendo común a la palpación el dolor abdominal, encontrándose frecuentemente una masa pélvica (85%) o drenaje cutáneo por formación de un trayecto fistuloso. Se debe sospechar infección por Actinomyces ante las siguientes presentaciones clínicas (16):

- La evolución crónica, la transgresión de fronteras hísticas y signos sugestivos de tumoración
- Conducto fistuloso que resuelve espontáneamente, pero recidiva
- La infección refractaria o recidivante después de tratamiento breve

DIAGNÓSTICO

El Gold estándar para la identificación del actinomyces es el cultivo, pero no se

practica de rutina (17). Si bien es específico, es positivo en apenas 30-50% de los casos, siendo más habitual encontrar un organismo gram (+) y la presencia de los característicos “gránulos azurófilos” (conglomerados de actinomicetos) en muestras de anatomía patológica, pero no son patognomónicos y se logran identificar en sólo la mitad de los casos.

Sólo en el 17% de los casos el diagnóstico es preoperatorio. En general, el diagnóstico realiza en el examen histológico de la aspiración del absceso o en la biopsia (18). La citología también permite la identificación de la bacteria, aunque la sensibilidad de la prueba de papanicolau es muy baja (19). Asimismo, la evidencia sugiere que la detección de actinomyces en el tracto genital inferior mediante cualquier método de laboratorio, no es diagnóstico de enfermedad.

CASO CLÍNICO

Femenina de 52 años, sin antecedentes personales patológicos conocidos, sin intervenciones quirúrgicas, alérgica a amoxicilina. No fumado. En sus antecedentes ginecoobstetricos segunda gesta con dos partos vaginales eutócicos. Con FUR en junio 2019 y utiliza Dispositivo Intrauterino tipo T de Cobre desde hace 22 años. Papanicolau de 2019 negativo por malignidad.

Paciente con cuadro crónico de dolor abdominal y síntomas urinarios, manejada en un primer nivel de atención desde 2018 aproximadamente con diagnóstico de infección urinaria a repetición con múltiples ciclos de antibiótico. Consulta en el servicio de emergencias, por dolor abdominal

reagudizado, de características difuso, punzante, de predominio en hemiabdomen inferior, intensidad. 8/10, asociado a constipación, con irradiación a espalda, de una semana de evolución.

• MOTIVO DE CONSULTA

Consulta en el servicio de emergencias del Hospital Monseñor Sanabria, por dolor abdominal reagudizado, de aproximadamente una semana de evolución, que irradia a espalda, en ese momento recibiendo tratamiento por infección urinaria con Trimetroprima Sulfametoxazol.

• EXAMEN FISICO

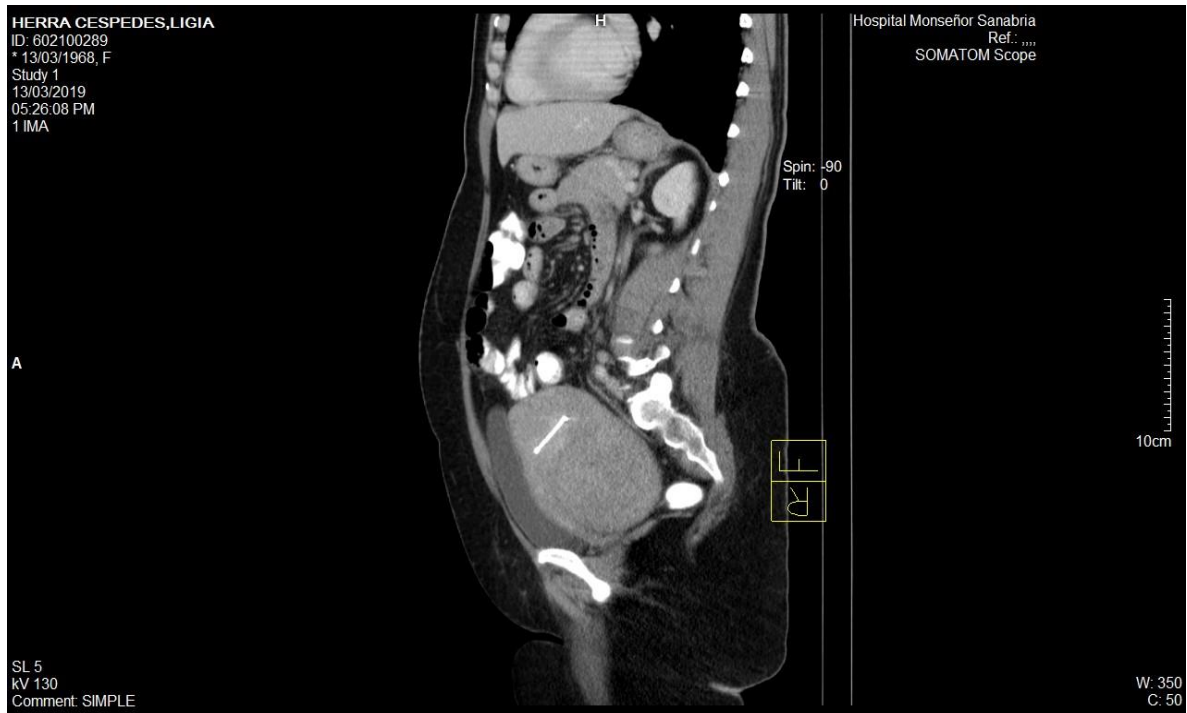Al examen físico paciente con fascies algica, ansiosa, marcha antiálgica, abdomen globoso, doloroso a la palpación en flanco y fosa iliaca izquierda, con resistencia muscular voluntaria, sin evidencia de irritación peritoneal, peristalsis presente, impresiona masa palpable a nivel de flanco y fosa iliaca izquierda. Tacto vaginal: levemente doloroso a la palpación bimanual, útero irregular aumentado de tamaño, masa pélvica palpable en anexo izquierdo. No dolor a la movilización. Especuloscopia: no lesiones macroscópicas, cérvix central, no leucorrea.

• LABORATORIO Y GABINETE

- Hemograma: leucocitosis (23100 ul) con desviación a la izquierda
- Función renal normal
- No trastorno hidroelectrolítico

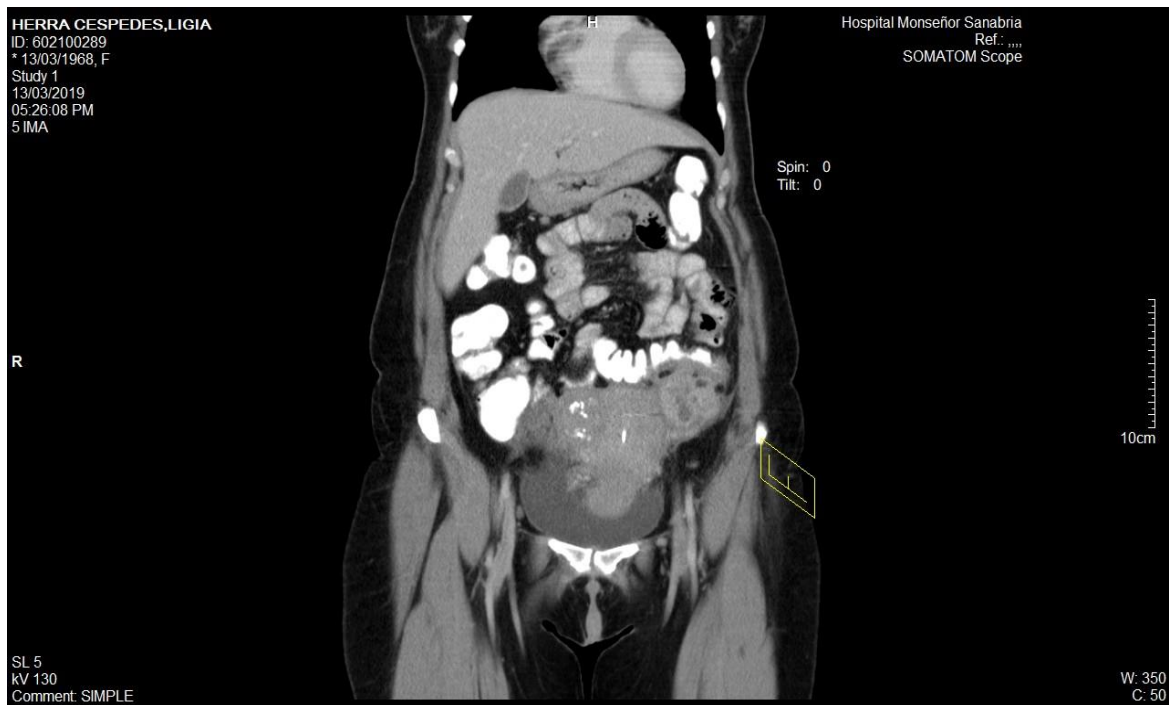
- Examen general de orina sin datos de infección urinaria
- Radiografía de abdomen: impresiona la presencia de niveles hidroaéreos.
- Ultrasonido pélvico: útero intermedio con presencia de mioma de 118 mm, que deforma la estructura normal. Masa pélvica hacia anexo izquierdo, delimitada, impresiona contacto con el útero, masa de características complejas de 60x56mm.
- Marcadores tumorales: discreta elevación de CA-125 (37,40 UI/ml).
- TAC Abdomen y Pelvis con medio: útero con dispositivo intrauterino, presenta 2 masas hipodensas, captan el medio de contraste, bordes lisos, la menor con calcificaciones gruesas, la mayor corporal posterior mide aproximadamente 111x92x110mm y la otra corporal anterior mide 47x40x42mm, en probable relación con miomas. Masa heterogénea en anexo izquierdo, bordes parcialmente definidos, con áreas líquidas en su interior, captan contraste, con ligera estriación de la grasa, impresiona comprometer el colon descendente en su porción distal, con un engrosamiento parietal de hasta 9mm y una longitud aproximadamente de 52mm. (**FIGURA 1 , 2 y 3.**)
- Colonoscopia: reporta a 32cm del margen anal a nivel de colon

FIGURA 1.



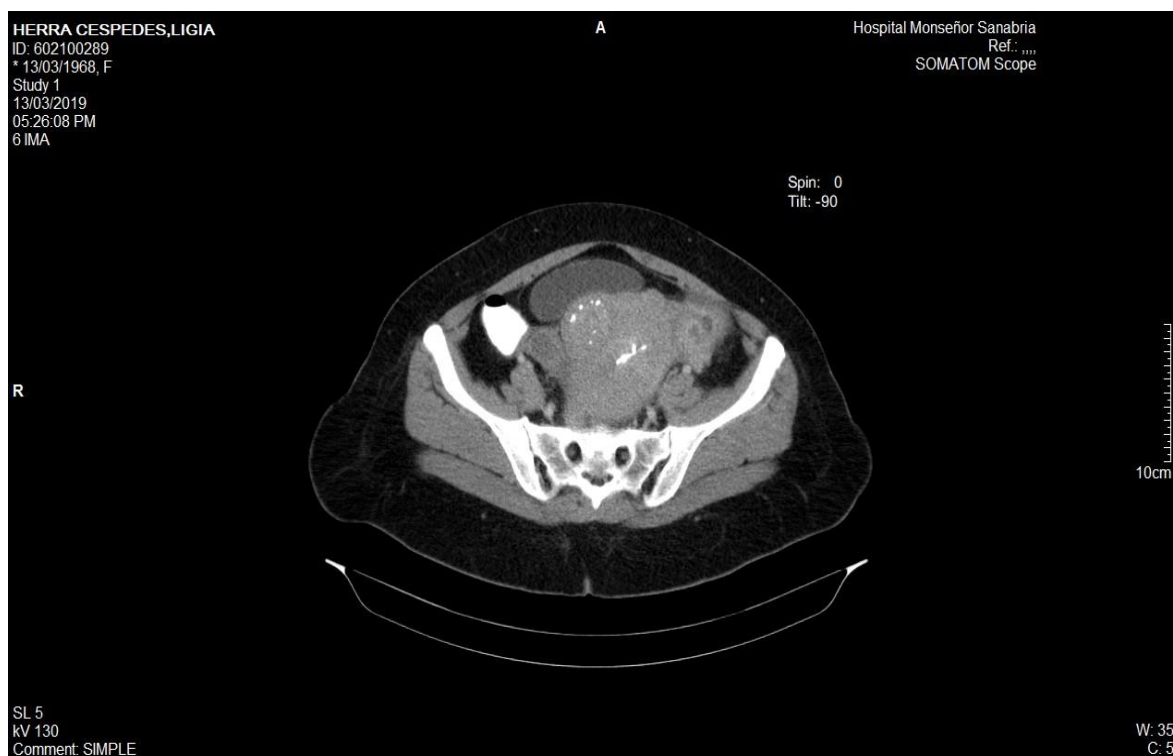Fuente: servicio de radiología Hospital Monseñor Sanabria. Imagen propia del autor.

FIGURA 2.



Fuente: servicio de Radiología Hospital Monseñor Sanabria. Imagen propia del autor.

FIGURA 3.



Fuente: servicio de Radiología Hospital Monseñor Sanabria. Imagen propia del autor.

descendente distal engrosamiento de la mucosa con discreta disminución del lumen, que se extiende por aproximadamente 4cm. Se toma biopsia endoscópica sin evidencia de neoplasia. Resto sin alteraciones.

Resto sin alteraciones.

Dado los hallazgos en los estudios y persistencia del dolor en la paciente se lleva a sala de operaciones para laparotomía exploratoria.

En sala de operaciones se encuentra un plastrón tumoral pélvico, que compromete útero y ambos anexos con distorsión completa de la anatomía pélvica, colon sigmoideos totalmente adherido a ovario izquierdo en una sola masa tumoral

pétreo con infiltración hacia la pared del abdomen y epiplón que lo rodea. Ligamento ancho que recuerda macroscópicamente a un sarcoma e infiltración de omento ipsilateral. Hacia ovario derecho se observa mioma intraligamentario encapsulado que incluye al ovario y apéndice. Útero con múltiples núcleos miomatosos de gran tamaño y en pared posterior mioma intramural que desplaza útero hacia anterior, vejiga adherida a pared anterior.

A la paciente se le realizó Histerectomía abdominal total con salpingooforectomía bilateral, omentectomía, colostomía terminal y muestra aleatoria de ganglios pélvicos aumentados de tamaño.

En posoperatorio presenta

dehiscencia de herida quirúrgica por lo que se reinterviene y se realiza cierre de la misma. Posteriormente con buena evolución clínica. Con reporte de biopsia:

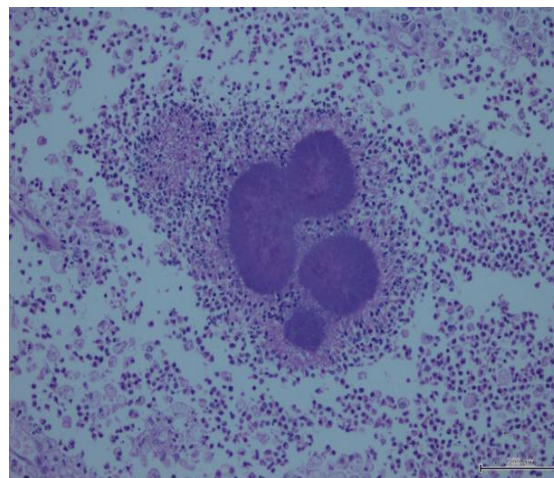
- Útero- ovario izquierdo- colon sigmoides:
 1. Hallazgos compatibles con Actinomicosis pélvica abscedada.
 2. Leiomioma uterino
 3. Ganglios linfáticos con hiperplasia folicular reactiva.
 4. Sin evidencia de neoplasia maligna
- Epiplón:
 1. Tejido adiposo con inflamación crónica focal y vasos congestivos.

Paciente completa tratamiento antibiótico con ampicilina intravenosa por 30 días, con buena evolución clínica por lo que se egresa.

DISCUSIÓN

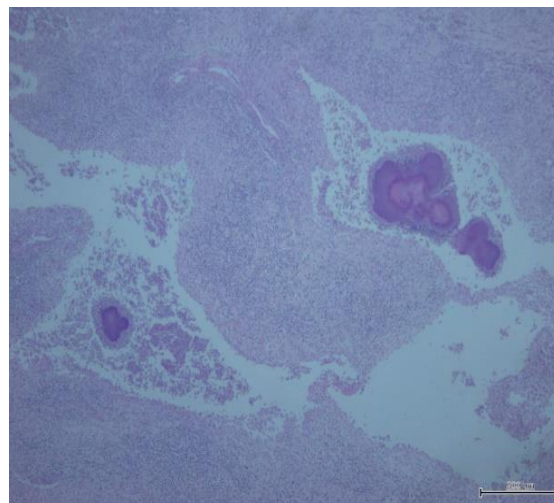
En el caso en cuestión no se sospechó el diagnóstico y fue tratada oportunamente hasta luego del reporte por patología. El cual se anota el “Fenómeno de Splendore-Hoeppli” característica patognomónica de la enfermedad, la cual consiste en la imagen de Interfase entre colonias bacterianas y el exudado de polimorfonucleares con depósito de material eosinófilo (2).
Inflamación severa con neutrofilos polimorfonucleares, con zonas de abscedación y granos de *Actinomyces* sp. **FIGURA 4 y 5.**

FIGURA 4.



Fuente: servicio de patología Hospital Monseñor Sanabria. Imagen propia del autor.

FIGURA 5.



Fuente: servicio de patología Hospital Monseñor Sanabria. Imagen propia del autor.

El tratamiento es principalmente de tipo médico basado en el uso de antibióticos de elección penicilina y sus derivados a altas dosis, por un periodo largo de 6 a 12 meses, aunque actualmente se individualiza; sin embargo, en la mayoría de los casos existe una cirugía previa ya sea por las dificultades que con lleva el

diagnóstico preoperatorio, a la presencia de signos peritoneales o abscesos que hacen necesario el drenaje quirúrgico o percutáneo (3,9).

Para pacientes alérgicos, eritromicina, clindamicina o tetraciclina son buenas opciones terapéuticas.

El tratamiento antibiótico convencional consiste en penicilina endovenosa en altas dosis (20 millones UI de Penicilina G al día por 4 a 6 semanas) (20). En nuestra paciente dado que el diagnóstico se realizó post quirúrgico se trató con Amoxicilina 500 mg cada 8 horas, por 4 semanas.

En el estudio realizado por J. Faúndez et al a las pacientes con actinomicosis pélvicas observadas a lo largo de 15 años no evidenció recurrencia luego de un seguimiento promedio de 30 meses documentando una buena respuesta al tratamiento (10).

CONCLUSIONES

La actinomicosis pélvica establece un reto diagnóstico, dado su clínica inespecífica y su reconocimiento como la gran simuladora, rara vez se realiza antes de la laparotomía, al ser necesaria la confirmación histopatológica. El hallazgo más frecuente es la masa abdomino-pélvica, reconociendo como entrada más frecuente el ascenso desde el útero relacionada a la presencia de DIU sobre todo en los casos que su uso se prolonga por años, como en el caso clínico antes descrito. La infección pélvica por *Actinomyces israelii* relacionada con DIU puede ser agresiva reportando importante morbilidad e incluso mortalidad. Estas dependerán del sitio involucrado en la infección, de las condiciones del paciente y de la precocidad con que se instaure el tratamiento adecuado.

REFERENCIAS

1. Sanchez Guzman, A. Mora Calderon. Actinomicosis pélvica: Relacion con Dispositivos Intrauterinos, Rev. Clinica de la Escuela de Medicina UCR-HSJD, 2005 vol 5 no V. https://doi.org/10.15517/rc_uchsid.v5i5.21699
2. Prevención, Diagnóstico y Tratamiento de la Actinomicosis en el adulto, México: Instituto Mexicano del Seguro Social, 2010. Disponible en: http://www.cenetec.salud.gob.mx/descargas/gpc/CatalogoMaestro/480_GPC_Actinomicosis/GER_ACTINOMICOSIS.pdf
3. Sung HY, Lee IS, Kim SI, Jung SE, Kim SW, Kim SY, et al. Clinical features of abdominal actinomyces: a 15-year experience of a single institute. J Korean Med Sci. 2011;26:932-7. <https://doi.org/10.3346/jkms.2011.26.7.932>
4. Triantopoulou C, Van der Molen A, Van Es AC, Giannila M. Abdominopelvic actinomyces: spectrum of imaging findings and common mimickers. Acta Radiol Short Rep. 2014 Feb 21;3(2):2047981614524570. <https://doi.org/10.1177/2047981614524570>
5. López- Olmos J Gasull J Vivar B Actinomyces e infecciones mixtas en la citología cervicovaginal, en portadoras de DIU, ElsevierDoyma. Clínica e Investigación en Ginecología y Obstetricia 2010. <https://doi.org/10.1016/j.gine.2009.05.004>

6. Alegría BJ, González MMP, Galleguillos CM, Whittle PC, Franco SC. Revisión de infección pelviana por actinomicosis: presentación de un caso clínico. *Revista Chilena de Radiología*. Sociedad Chilena de Radiología 2003;9:196-200. <https://doi.org/10.4067/S0717-93082003000400006>
7. Bannura G, Contreras J, Portalier P. Actinomicosis colorrectal. *Rev Chil Cir*. 1995;47:622-7.
8. Hsi- Lin HsiaoJung-TsungShen His- ChihYeh Wen-Jeng Wu Chi-Jye Wang Chun- Hsiung Huang. Intra- and Extra Abdominal Actinomycosis mimicking Urachal Tumor in an Intrauterine Device Carrier: A Case Report. *Kaohsiung J Med Sci* January 2008. Vol 24. No 1. Elsevier. [https://doi.org/10.1016/S1607-551X\(08\)70071-8](https://doi.org/10.1016/S1607-551X(08)70071-8)
9. Madrid S, Freddy, Díaz Z, Sergio, Mucientes Francisco, Klaassen Rodrigo. Actinomicosis ginecológica. *Rev. Chil. Obstet. Ginecol*. [Internet]. 2003 [citado 2018 Jul 13] ;68: 21-27. <https://doi.org/10.4067/S0717-75262003000100005>
10. J.Faúndez S., S.A. Uribe A y F. S. Pizarro C, Actinomicosis pélvica. A propósito de un caso que simula un tumor de recto, *Rev. cir*. 2019;71(6):557-561. <https://doi.org/10.35687/s2452-45492019006361>
11. Ji W, Kwak JM, Kim J, Kim SH. Actinomycosis of the rectum mimicking a malignant neoplasm. *ANZ J Surg*. 2014;84:497. <https://doi.org/10.1111/ans.12579>
12. Fiorino AS. Intrauterine contraceptive device-associated actinomycotic abscess and actinomyces detection on cervical smear. *Obstet Gynecol* 1996;87:142-9. [https://doi.org/10.1016/0029-7844\(95\)00350-9](https://doi.org/10.1016/0029-7844(95)00350-9)
13. Daniels SP, Correa AE, Goity FC. Actinomicosis pelviana: caso clínico. *Rev Chil Obstet Ginecol*. 2013;78:48-50. <https://doi.org/10.4067/S0717-75262013000100008>
14. Suárez M, Estrada E, Espada E. Prevalencia de actinomicosis uterina y anexos en el período 1996-2002, provincia de Ciego de Ávila, Cuba. *Boletín Micológico* 2004;19:19-21. <https://doi.org/10.22370/bolmicol.2004.19.0.290>
15. Marella VK, Hakimian O, Wise GJ, Silver DA. Pelvic actinomycosis: urologic perspective. *Int Braz J Urol* 2004;30:367-76. <https://doi.org/10.1590/S1677-55382004000500002>
16. Kim YJ, Youm J, Kim JH, Jee BC. Actinomyces-like organisms in cervical smears: the association with intrauterine device and pelvic inflammatory diseases. *Obstetrics & Gynecology Science*. 2014;57(5):393. <https://doi.org/10.5468/ogs.2014.57.5.393>
17. Westhoff C. IUDs and colonization or infection with Actinomyces. *Contraception* 2007;75(6 Suppl):S48-50. <https://doi.org/10.1016/j.contraception.2007.01.006>
18. Marella VK, Hakimian O, Wise GJ, Silver DA. Pelvic actinomycosis: urologic perspective. *Int Braz J Urol* 2004;30:367-76. <https://doi.org/10.1590/S1677-55382004000500002>
19. Trutnovsky G, Tamussino K, Reich O. Short-term antibiotic treatment of pelvic actinomycosis. *Int J Gynaecol Obstet* 2008;101:203-4. <https://doi.org/10.1016/j.ijgo.2007.10.016>
20. Nasu K, Matsumoto H, Yoshimatsu J, Miyakawa I. Ureteral and sigmoid obstruction caused by pelvic actinomycosis in an intrauterine contraceptive device user. *Gynecol Obstet Invest* 2002;54:228-31. <https://doi.org/10.1159/000068379>