

症 例**回腸利用膀胱拡大術後に膀胱腺癌を発症した一例**

辻本雅史、松ヶ角透、平岡健児、沖原宏治

京都府立医科大学附属北部医療センター泌尿器科

adenocarcinoma arising from urinary bladder after bladder augmentation using ileum

Masashi Tsujimoto, Toru Matsugasumi, Kenji Hiraoka, Koji Okihara

Department of Urology, North Medical Center
Kyoto Prefectural University of Medicine**要 旨**

小腸癌は全消化管疾患の中でも稀な疾患である。また、回腸利用膀胱拡大術後に利用した回腸から腺癌を生じた報告も稀であり、その治療法は確立されていない。若年時に先天性二分脊椎による神経因性膀胱に対する回腸利用膀胱拡大術後に63歳時に回腸膀胱吻合部に腺癌を生じた一例を経験した。経尿道的手術、免疫チェックポイント阻害薬など試みるも効果得られず、診断から約12ヶ月後永眠された。若干の文献的考察を加え報告する。

キーワード：膀胱腺癌、回腸利用膀胱拡大術、Pembrolizumab

Abstract

A 63-year-old woman came with asymptomatic gross hematuria. Bladder tumor on the anterior wall was observed by cystoscope. At 22-year-old, bladder augmentation using ileum was performed due to the pre-existence of neurogenic bladder, originating from congenital spina bifida. Since the operation, she has been continued clean intermittent catheterization. After diagnosis for bladder tumor, transurethral resection of bladder tumor (TURBT) was performed. The bladder tumor was pathologically diagnosed as a bladder adenocarcinoma and invaded for muscular layer. After the operation, left lung metastasis was found on computed tomography. she takes chemotherapy with gemcitabine and cisplatin (GC therapy). GC therapy was stopped for 4 cycles because of the grade 4 bone marrow suppression.

Thereafter, bladder tumor and left lung metastasis progressed and liver metastasis was also found on computed tomography. She takes another chemotherapy with pembrolizumab. After 3 cycles were finished, the bladder tumor, the left lung metastasis and the liver metastasis were progressed on computed tomography. She takes GC therapy again with reduced dose. Unfortunately, GC therapy was need to be stopped due to anorexia and fatigue. Under the circumstances that effective chemotherapy for bladder adenocarcinoma has not been established yet, we experienced a case with bladder adenocarcinoma, treated the systemic chemotherapy, followed by pembrolizumab.

症 例

63歳女性。22歳時に先天性二分脊椎による神経因性膀胱に対して回腸利用膀胱拡大術を施行され、以後は間欠の自己導尿を行っていた。201X年5月無症候性肉眼的血尿の精査目的に施行した膀胱鏡で前壁部に結節型広基性腫瘍を認めた。血液検査ではCEAが535.9ng/mlと高値であったが、CA19-9、NSE、PRO-GRP、SCC、SLX、AFPなどは正常範囲であり、血算・生化学所見に特記すべき異常を認めなかった。自然尿細胞診は陰性であった。膀胱MRIでは腫瘍の壁外浸潤が疑われ(図1)、CTで転移所見を認めなかったことから膀胱癌cT3bN0M0と診断し経尿道的膀胱腫瘍切除術を施行した。病理学的組織検査では免疫染色でCDX2、muc2が陽性であり、腸型形質腺癌の診断に至った(図2)。経尿道的に腫瘍の根治切除には至らず、膀胱全摘除術の適応について他院にセカンドオピニオン受診するも、膀胱拡大術を40年以上前に施行されており詳細な術式が不明なことや、腸管利用術後の高度な癒着が予想されることなどからリスクが高いと判断されたため、化学療法を行う方針とした。化学療法開始前のCTでは、新たに左肺転移が認められた。

Gemcitabine (1000mg/m²) と cisplatin (70mg/m²) によるGC療法を開始したところ、1コース目から副作用として高度の好中球減少症(grade4)認められた。2コース目以降はcisplatinを75%に減量としたが、同様にgrade4の好中球減少をきたしたため、計4コースでGC療法を中止した。化学療法終了時のCTで左肺転移病巣は消失していたため(図3)。以後は定期的にCTを撮影していたが、化学療法中止から2ヶ月後に再度左肺転移の増大と、新たに肝転移の出現が認められた(図4)。

治療選択肢として、GC療法の再開やMVAC療法へのレジメン変更、放射線療法などが考えられたが、cisplatinによる高度な骨髄抑制の経過や放射線療法可能な施設への通院が困難であることなどから、最終的にpembrolizumab (200mg/body) による化学療法を開始。3コース投与した時点でCTを撮影したところ、肝転移、肝転移とも増大を認め(図5)、PDと判断されたためpembrolizumab中止。再度GC療法をgemcitabine、cisplatinともに40%に減量して施行したが、倦怠感・経口摂取不良のため継続することはできなかった。治療開始から1年後の201X+1年5月、肝転移増大に伴う肝不全が進行し、永眠された。

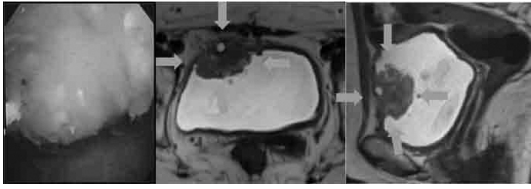


図1 膀胱鏡画像 (左) 膀胱 MRI 水平断 (中) 膀胱 MRI 矢状断 (右)

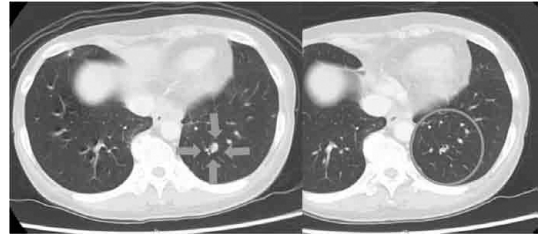


図3 GC 療法施行前 (左) GC 療法 4 コース後 (右)

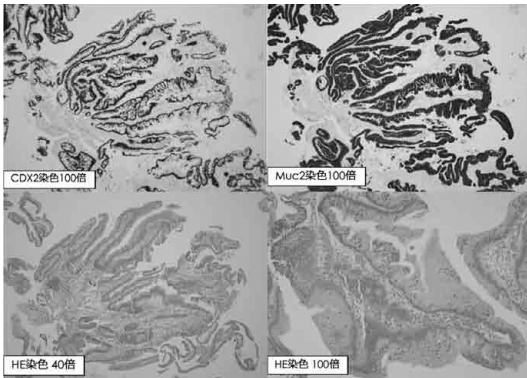


図2 膀胱腫瘍切除検体 病理組織標本

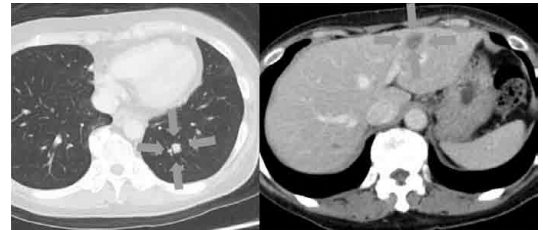


図4 GC 療法中止後左肺転移巣 (左)、肝転移巣 (右)

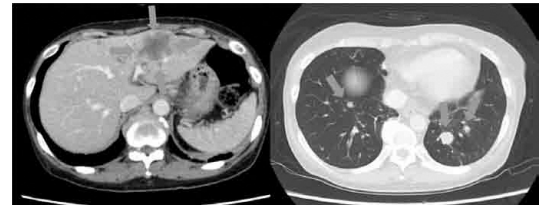


図5 pembrolizumab3 コース後間転移巣 (左)、左肺転移巣 (右)

考 察

小腸悪性腫瘍の発生頻度は全消化管悪性腫瘍の中で1%程度であり、そのうち回腸原発腫瘍は15.2%程度とされる。全消化管悪性腫瘍において小腸悪性腫瘍の頻度が低い要因としては内容物の停滞時間が短いこと、内容物が液状であり発癌物質の濃度が低くなること、免疫機構が発達していること、腸内細菌叢が少ないことなどが挙げられている¹⁾。回腸利用の膀胱拡大術あるいは新膀胱造設術後に生じる膀胱腺癌は稀であり、本症例は調べ得た限り本邦37例目の報告であった^{2) 4)}。また、過去には経尿道的手術にて根治切除可能であった症例は報告されていなかった。

回腸利用膀胱拡大術後の小腸悪性腫瘍は回腸膀胱吻合部付近からの発生が63.2%を占めているが、その発生機序は明らかに

なっていない⁵⁾。回腸膀胱吻合術においては nitrosamine が吻合部粘膜に作用し腫瘍が発生しやすくなるという説がある⁶⁾。尿路感染存在下においてはグラム陰性桿菌により nitrosamine が産生され、膀胱拡大術後には残尿の増加もあり慢性的な尿路感染を生じることから nitrosamine 高値を示すことも報告されている⁷⁾。また、回腸膀胱吻合部で膀胱上皮の腸上皮化生が生じ異型上皮へ変化し発癌に至ると考察している文献も見られる⁸⁾。本症例においても膀胱鏡視下に回腸膀胱吻合部付近からの再発を確認しており、上記の説に基づいて発生したとして矛盾しないものと

考えられる。

小腸腺癌に対しては有効な化学療法が確立されておらず、結腸腺癌に対する化学療法に準じてFOLFOX療法などoxaliplatinを主体とした化学療法が選択されている。また、調べ得た限り小腸腺癌・膀胱腺癌に対してpembrolizumabを投与した症例は報告されていないが、本症例においては投与後も腫瘍は増大を認め、効果が得られなかった。今後、上記消化器癌の化学療法レジメンを用いた有効性の報告が待たれる。

結 語

20代時に二分脊椎での神経因性膀胱に対する回腸利用膀胱拡大術後、40年以上を経て膀胱腺癌を生じた一例を経験した。

開示すべき潜在的利益相反状態はない。

参 考 文 献

- 1) Rochilin DB and Longmire WP Jr : Primary tumor of the small intestine. Surgery 50 : 586, 1961.
- 2) 吉田哲也、他：回腸利用膀胱拡大術後19年経過の回腸膀胱吻合部腺癌の1例．日泌尿会誌 89: 54-57, 1998.
- 3) 佐藤仁彦、他：膀胱拡大術後，利用回腸に原発性腺癌と残存膀胱に移行上皮癌とを合併した1例．泌尿器科紀要 46: 33-36, 2000.
- 4) 米山高弘、他：膀胱拡大術後40年目に発生した回腸膀胱部腺癌の1例．泌尿器科紀要 53: 589-591, 2007.
- 5) Gittes, R. F, et al: Garcinogenesis moiodostomy. Urol. Ciln. North Am. 13: 201-205, 1986.
- 6) 小林秀一郎、他：結核性尿管狭窄に対する尿管回腸膀胱吻合術後45年で発生

した膀胱腺癌の1例．泌尿器科紀要 54: 235-238, 2008.

- 7) Nurse DE, et al: Assessment of the malignant potential of cystoplasty. Br J Urol 64: 489-492, 1989.
- 8) 平紀代美、他：回腸膀胱形成術後30年で発生した膀胱腺癌の1例．日臨細胞会誌 32: 1046-1051, 1993.