

Complicaciones en cadena del TEP. De lo poco probable a la realidad

Chain complications of PE. From the unlikely to reality

Illade A^{*1}, Cornelio G², Guirola JA³, De Gregorio MA³

¹Hospital Universitario Puerta de Hierro Majadahonda. Majadahonda, Madrid, España

²Hospital Ángeles Pedregal. Ciudad de México, México

³Grupo de Investigación de Técnicas Mínimamente Invasivas (GITMI). Universidad de Zaragoza. Zaragoza, España

INFORMACIÓN DEL ARTÍCULO

DOI

10.30454/2530-1209.2020.1.7

HISTORIA DEL ARTÍCULO

Recibido: 17 de agosto de 2019

Aceptado: 5 de noviembre de 2019

Disponible *online*: 27 de marzo de 2020

PALABRAS CLAVE

Tromboembolismo pulmonar agudo (TEP)

Anticoagulación

Complicación

Filtro de vena cava inferior (VCI)

Sangrado agudo

Hematoma

KEYWORDS

Pulmonary embolism (PE)

Anticoagulation

Complication

Inferior vena cava (IVC) filter

Acute bleeding

Hematoma

| RESUMEN

El tromboembolismo pulmonar (TEP) agudo es una forma de tromboembolismo venoso y representa una emergencia frecuente y en ocasiones fatal. El pilar fundamental del tratamiento del TEP agudo confirmado es la anticoagulación. No obstante, existe riesgo hemorrágico en el paciente anticoagulado, que será mayor dependiendo de algunos factores. Cuando este riesgo es inasumible, la anticoagulación está contraindicada y otras medidas deben de ser tomadas como implantar un filtro de VCI o realizar terapias asistidas por catéter en pacientes hemodinámicamente inestables. La principal complicación del tratamiento anticoagulante es el sangrado agudo y cuando esta se produce se debe actuar con rapidez.

Exponemos un caso de una paciente con TEP agudo de riesgo intermedio que fue tratada con anticoagulación. Como complicación sufrió un sangrado agudo tratado con embolización endovascular, implantándose un filtro de VCI al tener que retirar la anticoagulación. Posteriormente el hematoma se complicó con infección y fístula a vía urinaria.

| ABSTRACT

Acute pulmonary embolism (PE) is a form of venous thromboembolism and represents a common emergency and sometimes fatal. The mainstay of therapy for confirmed acute PE is anticoagulation. Nevertheless, there is hemorrhagic risk in the anticoagulated patient, which will be greater depending on some factors. When this risk is unassumable, anticoagulation is contraindicated and other actions must be taken like inferior vena cava filter placement or percutaneous *catheter*-directed treatment in hemodynamically unstable patients. The main complication of anticoagulant therapy is acute bleeding and when it occurs we should treat quickly.

*Autor para correspondencia

Correo electrónico: alfonsoillade@gmail.com

We expose a case of a patient with intermediate-risk acute PE who received anticoagulation. As a complication she suffered an acute bleeding treated with endovascular embolization, inserting an IVC filter due to discontinuation of anticoagulant therapy. Posteriorly the hematoma has complicated with infection and fistula to the urinary tract.

INTRODUCCIÓN

El tromboembolismo pulmonar (TEP) es una forma de tromboembolismo venoso junto con la trombosis venosa profunda (TVP). Representa una urgencia común y en ocasiones con un desenlace fatal, siendo la 3.^a patología cardiovascular aguda más frecuente detrás del infarto de miocardio y del ictus¹.

Es importante clasificar adecuadamente al paciente con TEP agudo, ya que dependiendo de la gravedad se realizará un tratamiento u otro. No obstante, el pilar fundamental del tratamiento del TEP agudo independientemente de la clasificación de riesgo es la anticoagulación en cualquiera de sus formas^{2,3}. Sin embargo, el tratamiento anticoagulante conlleva un riesgo hemorrágico por lo que deben excluirse factores que contraindiquen la anticoagulación o valorar el riesgo-beneficio en función de cada caso individual. Aun así, en pacientes con bajo riesgo hemorrágico es posible que se compliquen con un sangrado agudo que requiera tratamiento urgente y que interrumpa la anticoagulación, por lo que debemos de conocer todas las opciones de manejo del algoritmo terapéutico de los pacientes con TEP¹.

CASO CLÍNICO

Mujer de 61 años que ingresa en el S. de Medicina Interna de nuestro hospital de 3er nivel trasladada desde hospital comarcal por TEP agudo, actualmente estable hemodinámicamente pero con datos que sugieren posible mala evolución con necesidad de tratamientos invasivos (TEP submasivo).

Como antecedentes personales destaca un episodio de TEP agudo y TVP de etiología desconocida hace 18 meses, ya resuelto y sin secuelas, tratado con anticoagulación. Además, la paciente es obesa, diabética tipo 2 y presenta insuficiencia venosa crónica en extremidades inferiores con úlceras venosas (CEAP C5).

Actualmente la paciente ingresa en hospital comarcal por disnea, fiebre y expectoración blanquecina con ausencia de respuesta al tratamiento esteroideo y antibiótico, siendo diagnosticada de TEP agudo con oclusión completa de la arteria pulmonar principal derecha

(Figura 1A) y TVP aguda femoral común. La paciente se mantiene hemodinámicamente estable pero existen datos en el TC de disfunción ventricular derecha, por lo que se cataloga como TEP de riesgo intermedio y se decide traslado a centro de 3er nivel que disponga de embolectomía quirúrgica o tratamiento endovascular ante un posible empeoramiento hemodinámico⁴.

En el TC inicial también se visualiza ocupación parcial de la aurícula derecha por material hipodenso adherido al septo interatrial que se informa como probable trombo agudo adherido a la aurícula. Este diagnóstico marcó el curso inicial del manejo ya que se desestimó el tratamiento endovascular al considerarse indicado como primera opción la embolectomía quirúrgica⁵. No obstante, tras varias ecocardiografías y tras revisar nuevamente las imágenes disponibles se concluyó que el teórico trombo era en realidad una hipertrofia lipomatosa del septo interatrial y que ya estaba presente en TC previos (Figura 1C-F).

El tratamiento inicial desde que se hizo el diagnóstico de TEP fue anticoagulación con HBPM en dosis terapéuticas, al no existir contraindicaciones absolutas para la misma ni un riesgo alto de sangrado. Debido al elevado riesgo quirúrgico se desestimó la cirugía y continuó únicamente con tratamiento anticoagulante.

Al 9.º día del inicio del tratamiento con heparina la paciente presenta un episodio de hipotensión y sudoración fría, con anemia de 9 puntos de hemoglobina, por lo que se solicita angio-TC que confirma la presencia de sangrado activo en región lumbar con hematoma de 10 cm que se extiende por espacio pararenal posterior derecho hasta pelvis (Figura 2). Solicitan tratamiento endovascular urgente realizándose:

- Embolización arterial con microcoils Concerto Helix (por inestabilidad hemodinámica secundaria al sangrado).
- Implantación de filtro de VCI infrarenal Günther Tulip® (por contraindicación de anticoagulación en paciente con TVP femoral común y TEP con poca reserva cardiopulmonar en la que un nuevo episodio de TEP puede ser fatal)⁶.

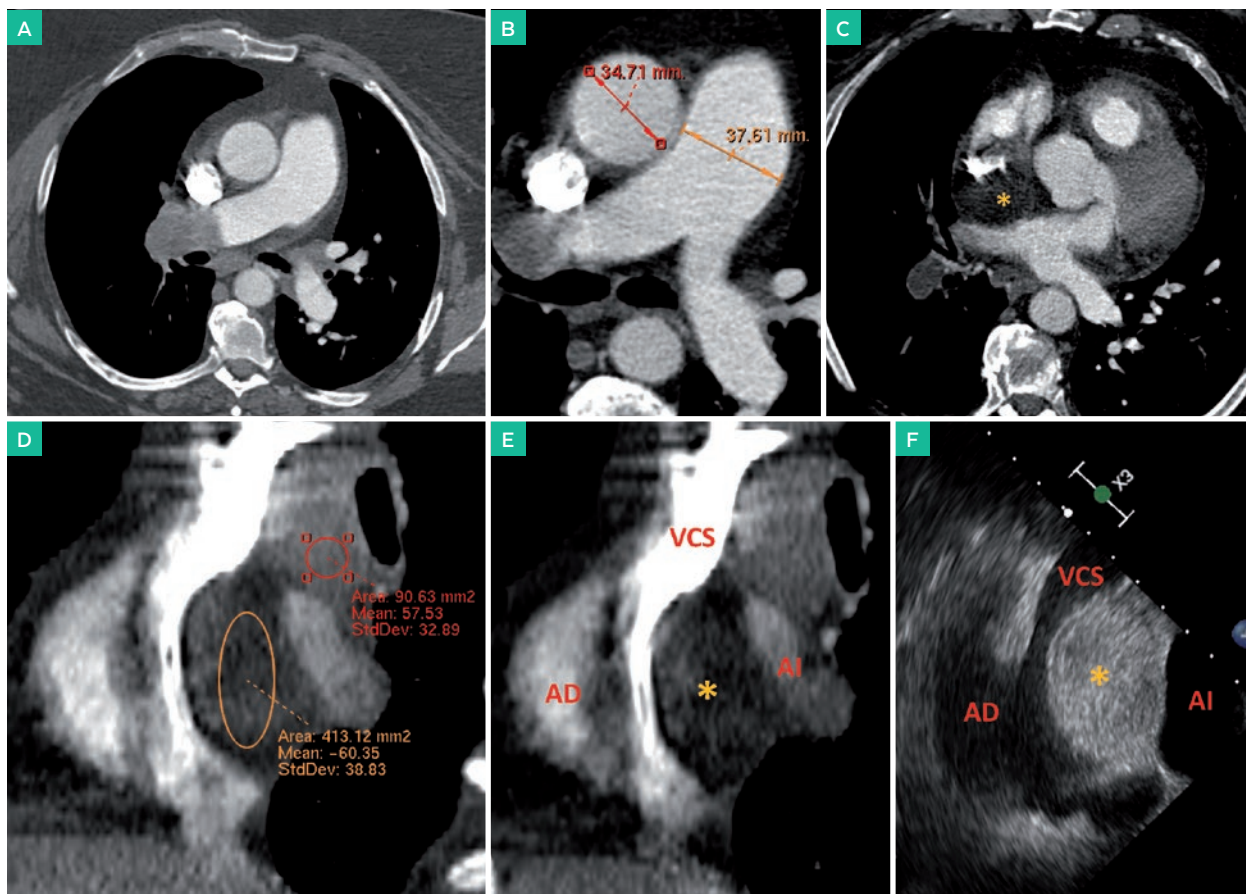


Figura 1. A. Angio-TC con protocolo TEP a nivel de arterias pulmonares (plano axial) con trombo agudo oclusivo en rama principal derecha. B. Datos indirectos de HTPulmonar en TC, con índice art. pulmonar/aorta >1. C. Angio-TC (plano axial) donde se ve lesión hipodensa en septo interatrial (*) correspondiente a la hipertrofia lipomatosa del septo interatrial y D. Misma lesión visualizada en plano sagital, donde se comprueba que presenta densidad por ROI similar a la grasa (-60 UH), diferente a la del trombo agudo en arteria pulmonar derecha (+57 UH). E-F. Correspondencia anatómica del corazón derecho en plano sagital en TC y ecocardiografía transesofágica respectivamente. Abreviaciones: VCS (vena cava superior), AD (aurícula derecha), AI (aurícula izquierda).

Este episodio de sangrado activo representa una complicación del tratamiento anticoagulante pese a que la paciente tenía un riesgo bajo de hemorragia¹. Tras este episodio se retiró la anticoagulación y como medida profiláctica se colocó filtro temporal de VCI. El gran hematoma pélvico se decidió manejar de forma conservadora para su reabsorción.

Al 6.º día de la embolización la paciente empeoró clínicamente con datos de infección, diagnosticándose de infección del hematoma pélvico (Figura 3), por lo que se realizó drenaje percutáneo del mismo con catéter pigtail. La paciente evolucionó favorablemente pero al 5.º día tras el drenaje debutó con orina colúrica y aumento del débito seroso por el drenaje, que en el análisis bioquímico mostró niveles elevados de creatinina y urea compatible con orina, sospechando fístula a vía urinaria por lo que se coloca catéter doble J. Se

confirma el diagnóstico tras instilar azul de metileno por el drenaje observando inmediatamente orina teñida de azul y se documenta con uro-TC en fase excretora donde se observa contraste excretado en el interior del hematoma (Figura 3).

Tras la resolución de estas complicaciones en cadena, la paciente evolucionó favorablemente del TEP y finalmente fue dada de alta asintomática.

DISCUSIÓN

El TEP agudo supone una urgencia cardiovascular frecuente y en ocasiones fatal. Tradicionalmente se ha tratado con anticoagulación para evitar progresión del trombo, dejando a los sistemas endógenos de autorregulación encargados de la lisis del trombo. En los casos de pacientes críticos, como medida para disminuir la carga trombótica y por tanto la resistencia vascular y en

consecuencia la presión arterial pulmonar se realizaba embolectomía quirúrgica, pero esta conlleva una alta morbi-mortalidad.

Más adelante y hasta la actualidad, se incluyó en las guías la fibrinólisis sistémica como método de elección para ayudar al organismo a lisar el trombo ya formado

en casos de pacientes inestables hemodinámicamente, pero este tratamiento conlleva un considerable riesgo hemorrágico, por lo que se están buscando medidas para disminuir estas complicaciones o disponer de alternativas cuando el tratamiento fibrinolítico no funciona o está contraindicado^{17,5}.

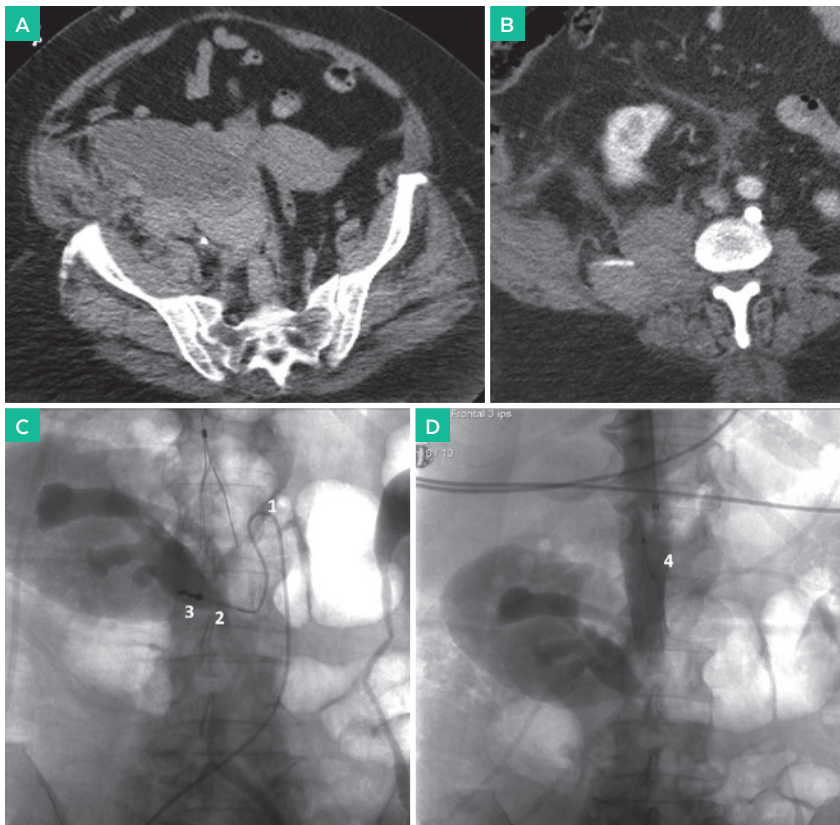


Figura 2. A. TC sin contraste a nivel de pelvis (plano axial) donde se observa colección heterogéneamente hiperdensa con nivel líquido-líquido compatible con hematoma agudo. B. TC en fase arterial (plano axial) donde se visualiza extravasación de contraste a nivel de arteria lumbar derecha. C. Imágen angiográfica sin sustracción post-embolización donde se observa el catéter SIMMONS (1) para estudiar selectivamente las arterias lumbares derechas, con el microcatéter en la arteria patológica (2) y su posterior embolización con microcoils (3). D. Cavografía inferior sin sustracción tras liberación infrarrenal del filtro de VCI (4).

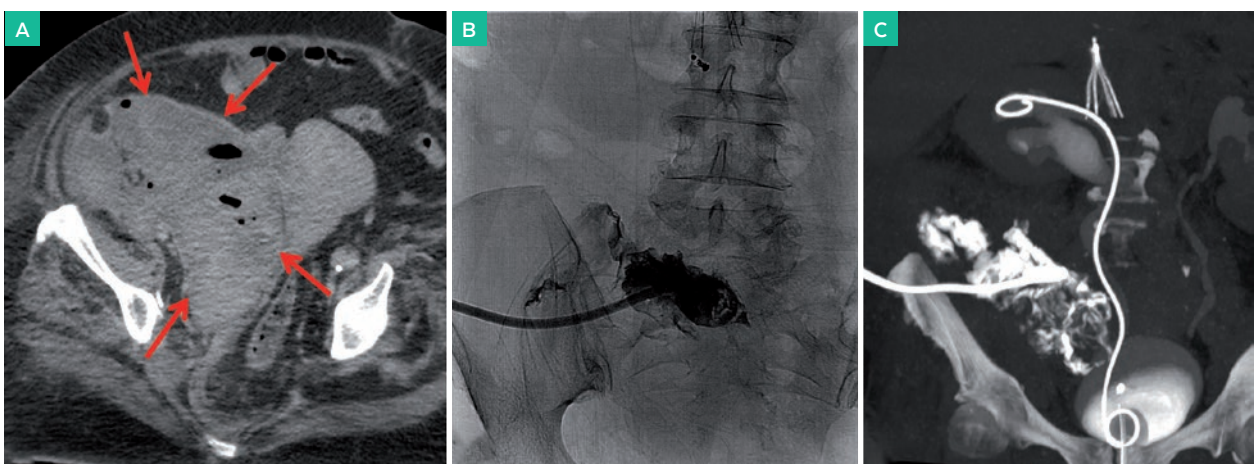


Figura 3. A. Imagen axial de TC sin contraste donde se observa gas en el interior del hematoma (flechas rojas) compatible con los datos clínicos de sobreinfección. B. Imagen fluoroscópica tras colocar catéter pig-tail percutáneo en la colección, con contraste en su interior introducido a través del catéter. C. Reconstrucción MIP coronal de uro-TC en fase excretora donde se observa el catéter doble J en riñón derecho y parte del contraste excretado fistulizado al hematoma pélvico que contiene en su interior el catéter de drenaje pigtail.

En esta línea discurren los nuevos trabajos de investigación para definir algoritmos más precisos que nos ayuden a predecir la evolución de los pacientes y que tratamientos son menos invasivos y cuales tienen menos riesgo de complicación, principalmente de hemorragia^{8,9}. En este sentido, las guías más actuales aún no han terminado de posicionar a las terapias percutáneas asistidas con catéter ya que la evidencia científica no es contundente con sus resultados⁴. No obstante, muchos autores opinan que estas terapias mínimamente invasivas han llegado para quedarse y posicionarse en lo alto de los algoritmos terapéuticos del TEP agudo.

CONCLUSIÓN

Son necesarios más estudios randomizados y controlados para demostrar la eficacia de los tratamientos dirigidos por catéter, ya que la literatura de los últimos años está sugiriendo fuertemente que estos tratamientos mínimamente invasivos pueden ser más eficaces y tener menor riesgo de complicaciones hemorrágicas, uno de los principales limitantes en el tratamiento agresivo del TEP agudo.

CONFLICTO DE INTERESES

Todos los autores declaran no presentar conflicto de intereses.

BIBLIOGRAFÍA

1. Konstantinides SV, Meyer G, Becattini C, Bueno H, Geersing G-J, Harjola V-P, et al. 2019 ESC Guidelines for the diagnosis and management of acute pulmonary embolism developed in collaboration with the European Respiratory Society (ERS) The Task Force for the diagnosis and management of acute pulmonary embolism of the European Society of Cardiology (ESC). *Eur Heart J*. 31 de agosto de 2019; 00:1-61
2. Thompson BT, Kabrhel C. Overview of acute pulmonary embolism in adults. En: Mandel J, Finlay G, editors. *UpToDate* [Internet]. Waltham (MA): UpToDate Inc; 2019 [citado 10 de diciembre de 2019]. Disponible en: https://www.uptodate-com.bvcscm.a17.csinet.es/contents/overview-of-acute-pulmonary-embolism-in-adults?search=Overview%20of%20acute%20pulmonary%20embolism%20in%20adults&source=search_result&selectedTitle=1-150&usage_type=default&display_rank=1
3. Tapson VF, Veinberg AS. Treatment, prognosis, and follow-up of acute pulmonary embolism in adults. En: Mandel J, Hockberger RS, Finlay G, editors. *UpToDate* [Internet]. Waltham (MA): UpToDate Inc; 2019 [citado 10 de diciembre de 2019]. Disponible en: https://www.uptodate-com.bvcscm.a17.csinet.es/contents/treatment-prognosis-and-follow-up-of-acute-pulmonary-embolism-in-adults?search=Treatment,%20prognosis,%20and%20follow-up%20of%20acute%20pulmonary%20embolism%20in%20adults&source=search_result&selectedTitle=1-150&usage_type=default&display_rank=1
4. Kuo WT, Sista AK, Faintuch S, Dariushnia SR, Baerlocher MO, Lookstein RA, et al. Society of Interventional Radiology Position Statement on Catheter-Directed Therapy for Acute Pulmonary Embolism. *Journal of Vascular and Interventional Radiology*. marzo de 2018;29(3):293-7.
5. Jaff MR, McMurtry MS, Archer SL, Cushman M, Goldenberg N, Goldhaber SZ, et al. Management of Massive and Submassive Pulmonary Embolism, Iliofemoral Deep Vein Thrombosis, and Chronic Thromboembolic Pulmonary Hypertension: A Scientific Statement From the American Heart Association. *Circulation*. 26 de abril de 2011;123(16):1788-830.
6. DeYoung E, Minocha J. Inferior Vena Cava Filters: Guidelines, Best Practice, and Expanding Indications. *Semin Intervent Radiol*. 10 de mayo de 2016;33(02):065-70.
7. Kearon C, Akl EA, Ornelas J, Blaivas A, Jimenez D, Bounameaux H, et al. Antithrombotic Therapy for VTE Disease: CHEST Guideline and Expert Panel Report. *Chest*. febrero de 2016;149(2):315-52.
8. Pieraccini M, Guerrini S, Laiolo E, Puliti A, Roviello G, Misuraca L, et al. Acute Massive and Submassive Pulmonary Embolism: Preliminary Validation of Aspiration Mechanical Thrombectomy in Patients with Contraindications to Thrombolysis. *Cardiovasc Intervent Radiol*. diciembre de 2018;41(12):1840-8.
9. Macovei L, Presura RM, Georgescu CA. Systemic or local thrombolysis in high-risk pulmonary embolism. *Cardiology Journal*. 2015;22(4):467-74.