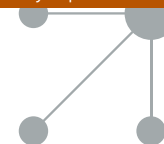


# analesdepediatría

[www.analesdepediatria.org](http://www.analesdepediatria.org)



## IMÁGENES EN PEDIATRÍA

# Lesiones cutáneas tipo perniosis durante la epidemia COVID-19

## Perniosis-like skin lesions during the COVID-19 epidemic

Juan Monte Serrano<sup>a,\*</sup>, Joana Cruaños Monferrer<sup>b</sup>, Cristina Matovelle Ochoa<sup>c</sup>  
y Miguel Fernando García-Gil<sup>a</sup>

<sup>a</sup> Servicio de Dermatología y Venereología, Hospital Clínico Universitario Lozano Blesa, Zaragoza, España

<sup>b</sup> Servicio de Dermatología y Venereología, Hospital Universitario Reina Sofía, Murcia, España

<sup>c</sup> Servicio de Microbiología y Parasitología, Hospital Clínico Universitario Lozano Blesa, Zaragoza, España

Desde la descripción de lesiones acroisquémicas asociadas a COVID-19 en la población pediátrica<sup>1</sup> y su extensa difusión a través de medios de comunicación y redes sociales, son numerosas las asistencias diarias en consultas de pediatría y dermatología por estas lesiones.

La paciente 1 del presente trabajo es una mujer de 10 años con lesiones cutáneas perniosisiformes purpúricas de 7 días de evolución, que acude acompañada por su madre, quien presenta lesiones similares (fig. 1). Padre camionero en cuarentena por clínica de COVID-19. El paciente 2 es un varón de 16 años con lesiones cutáneas perniosisiformes tipo eritema multiforme de 14 días de evolución (fig. 2). Ambos pacientes acudieron asintomáticos a la consulta y las pruebas para la detección de la infección por SARS-CoV-2 fueron negativas.

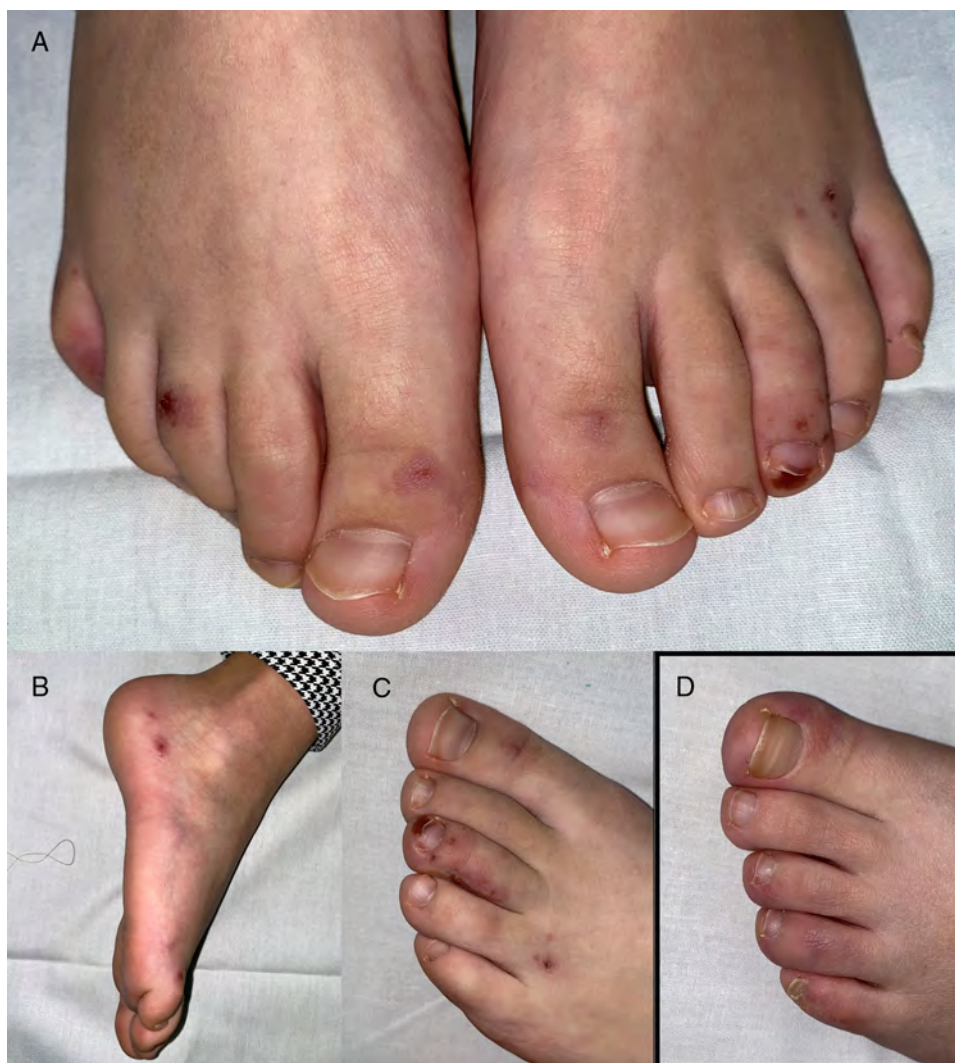La aparición de estas lesiones perniosisiformes, clásicamente asociadas a ambientes de frío intenso durante los cálidos meses de marzo y abril, coincidiendo con la pandemia COVID-19, han despertado interés en la comunidad científica para analizar posibles asociaciones. El mayor número de casos con estas lesiones se ha descrito en la población pediátrica o adultos jóvenes sin clínica de COVID-19. Al igual que en el resto de trabajos publicados hasta el momento, no hemos podido evidenciar infección pasada o activa por SARS-CoV-2 en estos pacientes con los recursos disponibles hasta la fecha (test rápido SARS-CoV-2 Antibody Test, Guangzhou Wondfo Biotech y PCR en frotis nasofaríngeo). Durante las próximas semanas, los resultados de análisis serológicos, estudios histológicos y PCR de SARS-CoV-2 en lesiones, serán fundamentales para ampliar nuestro conocimiento sobre estas manifestaciones cutáneas<sup>2,3</sup>.

\* Autor para correspondencia.

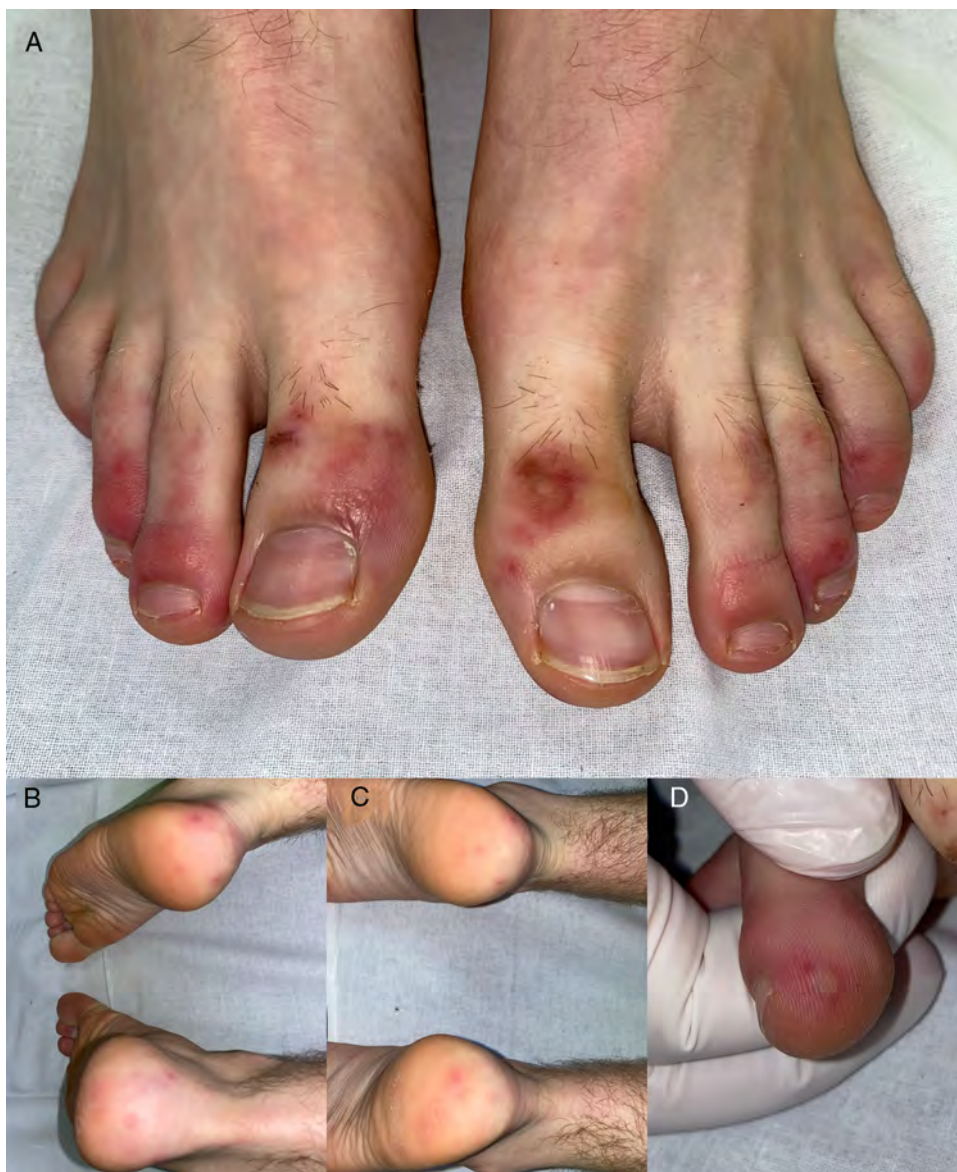Correo electrónico: [monte.serrano.juan@gmail.com](mailto:monte.serrano.juan@gmail.com)  
(J. Monte Serrano).

<https://doi.org/10.1016/j.anpedi.2020.04.018>

1695-4033/© 2020 Asociación Española de Pediatría. Publicado por Elsevier España, S.L.U. Este es un artículo Open Access bajo la licencia CC BY-NC-ND (<http://creativecommons.org/licenses/by-nc-nd/4.0/>).



**Figura 1** Lesiones acrales perniosiformes tipo purpúricas en la paciente 1. A y B) Pápulas purpúricas de aspecto hemorrágico, redondeadas y distribuidas simétricamente en falanges distales de dedos y talones de ambos pies. C) Detalle de la lesión de aspecto isquémico-hemorrágico en región subungueal del tercer dedo del pie izquierdo. D) Lesiones acrales en la madre de la paciente 1, el mismo día de la consulta, de similares características clínicas, pero con menor componente hemorrágico.



**Figura 2** Lesiones acrales perniosisiformes tipo eritema multiforme en el paciente 2. A-C) Pápulas eritemato-violáceas edematosas, redondeadas y distribuidas simétricamente en falanges distales de dedos, talones y plantas de ambos pies. D) Detalle de la lesión en la que se aprecia tendencia a la formación de ampollas sobre algunas de las pápulas.

## Bibliografía

1. Mazzotta F, Troccoli T. A new vasculitis at the time of COVID-19. *Eur J Pediatr Dermatol* [consultado 22 Abr 2020] Disponible en: <http://ejpd.com>.
2. Recalcati S. Cutaneous manifestations in COVID-19: A first perspective. *J Eur Acad Dermatol Venereol*. 2020, <http://dx.doi.org/10.1111/jdv.16387>.
3. Romaní J, Baselga E, Mitjà O, Riera-Martí N, Garbayo P, Vicente A, et al. Chilblain and acral purpuric lesions in Spain during COVID confinement: Retrospective analysis of 12 cases. *Actas Dermosifiliogr*. 2020, <http://dx.doi.org/10.1016/j.ad.2020.04.002>.