

ОГЛЯДИ ЛІТЕРАТУРИ

Klinichna khirurgiia. 2020 March/April;87(3-4):74-77.
DOI: 10.26779/2522-1396.2020.3-4.74

Парахіатальні грижі у структурі гриж ділянки стравохідного отвору діафрагми

**В. Д. Шейко, О. А. Крижановський, А. С. Калюшка, С. В. Должковий,
Д. А. Ситник, О. А. Шкурупій**

Українська медична стоматологічна академія МОЗ України, м. Полтава

Parahiatal hernia in structure of hernias in region of esophageal diaphragmatic hiatus

**V. D. Sheiko, O. A. Krishanovsky, A. S. Kaliuzhka, S. V. Dolzhkovyi,
D. A. Sytnik, O. A. Shkurupiy**

Ukrainian Medical Stomatological Academy, Poltava

Парахіатальна грижа (ПХГ) – це окремий вид черевної грижі, яка потрапляє у заднє межистіння через дефект діафрагми, розташований безпосередньо у лівій діафрагмальній ніжці, і, таким чином, прилягає до стравохідного отвору діафрагми (СОД). Зустрічається ПХГ досить рідко, а в літературі описані переважно клінічні спостереження. Близька локалізація до СОД, подібність клінічних проявів, даних візуальних методів діагностики тим, що притаманні параезофагеальним грижам (ПЕГ), дають підстави деяким авторам розглядати ПХГ як атипові або ускладнені ПЕГ [1 – 11].

Для розуміння необхідності диференціації гриж стравохідного отвору діафрагми (ГСОД, хіатальні) від ПХГ важливо знати їх анатомічні відмінності. Відповідно до рекомендацій Американської асоціації гастроентерологічної та ендоскопічної хірургії (SAGES) розрізняють чотири типи ГСОД [12]. Так, до I типу ГСОД (аксіальні, ковзні) відносять грижі, при яких кардія переміщується у заднє межистіння, а решта шлунка розташована нижче стравохідно-шлункового з'єднання. ГСОД II – IV типів – параезофагеальні. При ГСОД II типу дно шлунка переміщується вздовж стравоходу через розширений СОД у межистіння, а кардія залишається у черевній порожнині. При III типі разом із дном шлунка переміщується і кардія. При IV типі у грижі додатково містяться інші органи (сальник, товста або тонка кишка, селезінка). ГСОД III – IV типів вважають великими (гігантськими), якщо у грижі міститься понад 50% шлунка [12, 13]. ПХГ визначають, коли внутрішні органи черевної порожнини переміщуються через м'язовий дефект діафрагми, розташований латерально від незмінного СОД (рис. 1). Деякі автори вважають за необхідне у структурі ПХГ виділяти вторинні грижі, під якими розуміють ті, що виникли після попередніх хірургічних втручань у ділянці хіатального отвору (фундоплікації при га-

строезофагеальній рефлюксній хворобі, кардіоміотомії при ахалазії тощо) [3, 7, 11].

Для підготовки систематизованого огляду літератури нами було проведено пошук у базі даних PubMed за ключовими словами «parahiatal» та «hernia». За результатами пошуку було відібрано 11 статей, які містили інформацію з приводу ПХГ, вони представлені в переліку літературних джерел.

Метою огляду було вивчення найбільш вагомих даних з діагностики, тактики і лікування ПХГ – рідкісного виду гриж ділянки СОД.

Аналіз частоти ПХГ безпосередньо пов'язаний із статистичними даними хірургічного лікування ПЕГ, адже у абсолютній більшості спостережень парахіатальний дефект діафрагми, що містив грижу, виявляли під час виконання хірургічного втручання, показанням до якого була саме ПЕГ. Так, за даними S. D. Preda і співавторів захворюваність на ПХГ вкрай низька. Їх частка у структурі передопераційно діагностованих ПЕГ у хірургічних центрах західних країн становить 1,6%, в азійських центрах – 0,35% [7]. У більш ранніх публікаціях Y. X. Koh і співавтори [3] наводять частоту ПХГ 0,2% (у 2 із 914 хворих, оперованих з приводу ПЕГ), С. Palanivelu і співавтори [6] – 0,35% (у 4 із 1127 хворих, оперованих з приводу ПЕГ). Однак за даними аналізу матеріалу власної клініки Y. X. Koh і співавтори наводять частоту ПХГ 20% (у 2 із 20 хворих, оперованих з приводу ПЕГ) і вважають, що ПХГ недостатньо верифікуються і потребують більш активної диференціації при хірургічному лікуванні ПЕГ [3]. Ми маємо досвід лікування 3 (7,1%) пацієнток із ПХГ, виявленими під час виконання втручань, показаннями до яких були синдромні гігантські ПЕГ

На 2019 р. у літературі є 15 повідомлень про хірургічне лікування ПХГ, при цьому у 3 (20%) із 15 пацієнтів в анам-

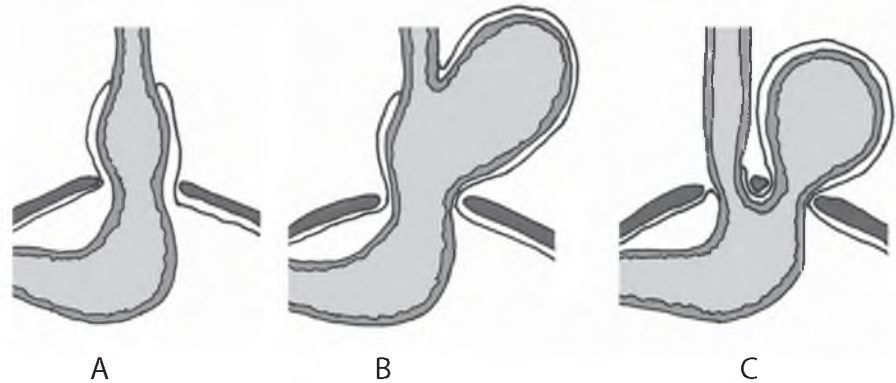


Рис.1.

Види гриж ділянки СОД:

А – аксіальна або ковзна (I тип, SAGES);

В – параезофагеальна (III тип, SAGES);

С – ПХГ.

незі були втручання в ділянці СОД (фундоплікація, ліпома, мезотеліома плеври) [1 – 11]. Вік пацієнтів коливався у діапазоні від 29 до 79 років (середній вік – 53,4 року), кількість жінок незначно переважала кількість чоловіків – 8:7 [3, 7].

У всіх пацієнтів ПХГ були синдромні, тобто мали клінічні прояви [1 – 11]. Найбільш поширеною ознакою був біль (60%) в епігастрії, лівому підребер'ї, грудній клітці, який супроводжувався відрижкою або блюванням (20%) та/або задихою (27%). Дисфагію спостерігали у 27% пацієнтів. Ознаки рефлюксу домінували у клінічній картині у 40% пацієнтів, при цьому слід зауважити, що всі вони мали ожиріння і були європейцями (харчові звички) [3].

Для діагностики використовувались комп'ютерна томографія органів грудної порожнини і живота (66,7%), фіброезофагогастроскопія (73,3%), рентгенконтрастне дослідження стравоходу і шлунка (60%) [1 – 11]. Лише одному із 15 пацієнтів діагноз ПХГ було встановлено до операції, у решти діагностовано ПЕГ. У єдиного пацієнта, у якого доопераційно діагностували ПХГ, її наявність була запідозрена при гастроскопії і підтверджена контрастним дослідженням. Так, при ендоскопічному дослідженні з інверсією апарата грижове випинання перетиналось тканинною смужкою в проекції лівої ніжки діафрагми, утворюючи два мішки – ковзної грижі й грижі шлунка (медіально та латерально). Підтверджено діагноз виявленням при контрастному дослідженні з бар'єр перетину шлунка в проекції лівої ніжки діафрагми [7, 10].

Ознаки завороту шлунка – біль, непродуктивне блювання, неможливість або затруднення провести зонд чи ендоскоп (класична тріада М. Borchardt) [8, 14] були у 6 (40%) пацієнтів, невідкладного втручання потребували 4 із них, відтермінованого – решта. Смертність, за даними літератури, пов'язана з екстреною хірургією завороту шлунка, сягає 30 – 50% і обумовлена некрозом та перфорацією шлунка, гіповолемічним шоком. Однак представлені статистичні дані стосуються лише ускладнених заворотом шлунка ПЕГ [2, 7 – 9, 11, 13, 14]. Всі пацієнти, оперовані з приводу завороту шлунка при ПХГ, одужали.

Невідкладна хірургія діафрагмальних гриж, ускладнених заворотом або защемленням, на думку більшості експертів, повинна здійснюватись шляхом лапаротомії. У структурі втручань при ПХГ, асоційованих із заворотом

шлунка, лише одна відтермінована операція була виконана лапароскопічно, решта 5 – шляхом верхньо–середньої лапаротомії [3, 7 – 9, 11]. У всіх цих пацієнтів грижа містила понад 50% об'єму шлунка, у половини шлунок був жорстко фіксованим до дефекту в діафрагмі і потребував дисекції для його зведення. Некроз і перфорацію спостерігали у одного хворого, якому була виконана резекція шлунка. Особливо авторами було зауважено, що в екстрених ситуаціях не виконували антирефлюксних процедур (фундоплікацій), але виконували задню або передню гастропексію [3, 7, 8, 11].

При плановій хірургії ПХГ методом вибору було лапароскопічне втручання. Французьку позицію – хірург проміжніг пацієнта – застосовували у більшості пацієнтів, вводились два 5–міліметрових, два 12–міліметрових порти та ретрактор для відведення лівої частки печінки [1, 3, 6, 7, 9].

У більшості пацієнтів під час ревізії шлунка та хіатального отвору автори відмічали наявність фіксації шлунка у грижі, переважно в ділянці лівої ніжки. Тому мобілізацію грижового мішка виконували справа наліво – від правої ніжки діафрагми, над передньою поверхнею стравоходу і шлунка. Саме під час цього маневру і виявляли парахіатальний дефект зліва від лівої ніжки діафрагми. Слід зауважити, що деякі автори акцентують увагу на наявності фіброзної трансформації грижового отвору – «фіброзного кільця», яке у окремих хворих робило неможливим апроксимувати краї дефекту швами. Діапазон розміру дефекту становив від 2 до 30 см, у середньому – 9,5 см. У всіх пацієнтів у парахіатальному дефекті містився грижовий мішок, у якому були фіксовані шлунок і сальник, у 2 пацієнтів – додатково тонка і товста кишки. У 60% пацієнтів відмічали розширення СОД з міграцією кардії, що потребувало мобілізації стравоходу для її зведення [3, 7, 10, 11] (рис. 2).

Найбільш важливим аспектом, на який зважають автори і що ми підтверджуємо з власного досвіду, є небезпека як пересічення лівої ніжки діафрагми, так і ушкодження фіксованого до цієї ніжки шлунка під час мобілізації грижового мішка [3]. Передумовою цієї похибки є відсутність очеревини на лівій ніжці внаслідок мобілізації грижового мішка від хіатального до парахіатального отворів в умовах вираженої фіброзної трансформації очеревини в ділянці парахіатального дефекту і часто стоншеного м'я-

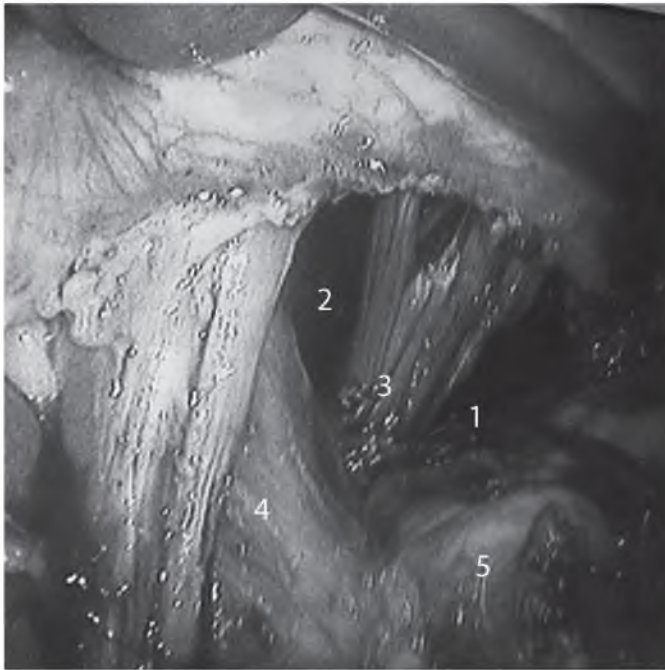


Рис. 2.
Скелетована ділянка СОД (власне спостереження):
1 – парахіатальний дефект; 2 – розширений хіатальний
отвір аксіальної грижі; 3 – ліва діафрагмальна ніжка
із травмованими волокнами м'яза; 4 – стравохід;
5 – дно шлунка.

за власне цієї ніжки (власні спостереження). Складнощі з мобілізацією шлунка від лівої ніжки обумовлені досить частою комбінацією аксіальної грижі (I тип) розширеного СОД з фіксацією кардії вище ніжки й розташуванням більшої частини шлунка в ПХГ. Тобто ніжка перетинає шлунок у ділянці дна, обумовлюючи клінічну картину дисфагії та завороту шлунка [3, 7, 9, 11].

Спосіб закриття парахіатального дефекту залежить як від його розміру, так і від вираженості фіброзних змін краю цього дефекту. Закриття дефекту швами без істотного натягу було виконано у 53,3% пацієнтів, при цьому фіброзні краї дефекту як сприяли щільному їх зведенню, так і, навпаки, робили це неможливим внаслідок істотного натягу. У решти пацієнтів при закритті дефекту застосовували сітчасті імпланти, при цьому у однієї половини цих пацієнтів сітка використовувалась для підсилення накладених швів на дефект при витонченій діафрагмі, у другій половини виконувалась мостоподібна пластика – сітку вшивали у край дефекту при неможливості їх апроксимації. У більшості пацієнтів використовувалась поліпропіленова сітка [3, 4, 7, 10, 12, 13]. Автори цих публікацій наполягають, що сітка не контактує із стравоходом і ризику його ушкодження майже немає, але пропонують застосовувати грижовий мішок як прокладку між стравоходом і фіксованою до лівої ніжки сіткою.

Крім того, важливим аспектом є необхідність виконання крурорафії у СОД. На важливості зшивання ніжок хіатального отвору акцентує більшість авторів [2, 3, 4, 7]. Це пов'язано не тільки з тим, що майже у половини цих пацієнтів наявні аксіальні грижі з розширенням СОД, а й з

тим, що навіть при нерозширеному хіатальному отворі зашивання тільки парахіатального дефекту із захватом у шви лівої ніжки діафрагми призведе до розтягнення первинно не зміненого СОД.

Необхідність фундоплікації при ПХГ деякими авторами дискутується, адже лише у 40% цих пацієнтів у клінічній картині були ознаки рефлюксу [3, 7]. Втім, фундоплікація виключно за Nissen була виконана у 10 (66,7%) пацієнтів. У решти фундоплікацію не виконували, при цьому у 2 пацієнтів при лапароскопічних втручаннях за відсутності показань до антирефлюксної процедури та у 3 при екстреній хірургії, коли на завершальному етапі виконували гастропексію (2) та резекцію шлунка при його некрозі і перфорації (1) [1 – 11].

Перебіг післяопераційного періоду у пацієнтів, яким виконали лапароскопічні втручання, не супроводжувався ускладненнями і не відрізнявся від перебігу післяопераційного періоду у пацієнтів із ПЕГ. Після екстрених операцій у 3 пацієнтів виникли незначні ускладнення, які не потребували повторних операцій. Смертності не було. Середня тривалість післяопераційного лікування становила 9,4 доби (діапазон від 2 до 42 діб) [1 – 11].

Подальше спостереження було проведено у всіх пацієнтів, описаних у публікаціях [1 – 11]. Термін віддалених спостережень становив від 5 міс до 4 років. Було обстежено рентгенологічно в різні терміни після лікування 60% пацієнтів. Усі вони заперечували будь-які симптоми, характерні для рецидиву захворювання.

Таким чином, ПХГ у ділянці СОД є рідкісною патологією або їх недостатньо виявляють. ПХГ притаманні два важливих для практикуючого хірурга аспекти: по-перше, висока ймовірність завороту шлунка у грижі, що потребує екстреної хірургії; по-друге, наявність об'єктивних умов ятрогенного ушкодження лівої ніжки діафрагми та/або фіксованого шлунка, що може значно ускладнити інтраопераційну ситуацію й наслідки лікування.

Підтвердження

Фінансування. Власні кошти авторів.

Внесок авторів. Внесок всіх авторів у цю роботу однаковий.

Конфлікт інтересів. Автори, які взяли участь в цьому дослідженні, заявили, що у них немає конфлікту інтересів щодо цього рукопису.

Згода на публікацію. Усі автори прочитали і схвалили остаточний варіант рукопису. Усі автори дали згоду на публікацію цього рукопису.

References

1. Aragaki M, Kojima T, Hiraguchi E, Murakami T, Matsumoto J, Teramoto K. Laparoscopic surgery for paraesophageal type of diaphragmatic hernia—report of a case. *Jpn J Gastroenterol Surg* [Internet]. 2006;39(10): 1577–81. Available from: https://www.jsgs.or.jp/journal/abstract/039101577_e.html. [In Japan].
2. Demmy TL, Boley TM, Curtis JJ. Strangulated paraesophageal hernia: not just another paraesophageal hernia. *Ann Thorac Surg*. 1994;58(1):226–7. doi: 10.1016/0003-4975(94)91106-1.

3. Koh YX, Ong LW, Lee J, Wong AS. Para-oesophageal and parahiatal hernias in an Asian acute care tertiary hospital: an underappreciated surgical condition. *Singapore Med J*. 2016;57(12):669–75. doi: 10.11622/smedj.2016018.
4. Lew PS, Wong AS. Laparoscopic mesh repair of parahiatal hernia: a case report. *Asian J Endosc Surg*. 2013;6:231–3. doi: 10.1111/ases.12039.
5. Ohtsuka H, Imamura K, Adachi K. An unusual diaphragmatic hernia. Parahiatal hernia. *Gastroenterology*. 2012;142(7):1420–623. doi:10.1053/j.gastro.2011. 11.048.
6. Palanivelu C, Rangarajan M, Jategaonkar PA, Parthasarathi R, Balu K. Laparoscopic repair of parahiatal hernias with mesh: a retrospective study. *Hernia*. 2008;12(5):521–5. doi: 10.1007/s10029-008-0380-2.
7. Preda SD, Pătrașcu Ș, Ungureanu BS, Cristian D, Bințișan V, Nica CM, et al. Primary parahiatal hernias: A case report and review of the literature. *World J Clin Cases*. 2019;7(23):4020–8. doi: 10.12998/wjcc.v7.i23.4020.
8. Rodefeld MD, Soper NJ. Parahiatal hernia with volvulus and incarceration: laparoscopic repair of a rare defect. *J Gastrointest Surg*. 1998;2(2):193–7. doi: 10.1016/S1091-255X(98)80012-7.
9. Staerkle RF, Skipworth RJE, Leibman S, Smith GS. Emergency laparoscopic mesh repair of parahiatal hernia. *ANZ J Surg*. 2018;88(6):E564–E565. doi: 10.1111/ans.13492.
10. Scheidler MG, Keenan RJ, Maley RH, Wiechmann RJ, Fowler D, Landreneau RJ. "True" parahiatal hernia: a rare entity radiologic presentation and clinical management. *Ann Thorac Surg*. 2002;73(2):416–9. doi:10.1016/S0003-4975(01)03373-2.
11. Takemura M, Mayumi K, Ikebe T, Hamano G. Laparoscopic repair of secondary parahiatal hernia with incarceration of the stomach: a case report. *J Med Case Rep* 2013;7:50. doi: 10.1186/1752-1947-7-50.
12. Kohn GP, Price RR, DeMeester SR, Zehetner J, Muensterer OJ, Awad Z, et al. SAGES Guidelines Committee. Guidelines for the management of hiatal hernia. *Surgical Endoscopy*. 2013;27(12):4409–28. doi: 10.1007/s00464-013-3173-3.
13. Aly A, Munt J, Jamieson GG, Ludemann R, Devitt PG, Watson DI. Laparoscopic repair of large hiatal hernias. *Br J Surg* 2005; 92:648–53. doi: 10.1002/bjs.4916.
14. Wasselle JA, Norman J. Acute gastric volvulus: pathogenesis, diagnosis, and treatment. *Am J Gastroenterol* 1993; 88(10):1780–4. PMID: 8213725.

Надійшла 23.01.2020