

A biszfoszfonátkezelés állcsontnekrózist előidéző kockázatának megítélése CBCT-felvételek alapján

Koppány Ferenc dr.¹ ■ Joób-Fancsaly Árpád dr.¹ ■ Németh Zsolt dr.¹
Belik Andrea Alexandra dr.² ■ Vaszilkó Mihály dr.¹
Varmuzsa Edvárd Márton oh.³ ■ Csomó Krisztián Benedek dr.^{1, 4}

¹Semmelweis Egyetem, Fogorvostudományi Kar, Arc-, Állcsont-, Szájsebészeti és Fogászati Klinika, Budapest

²Semmelweis Egyetem, Általános Orvostudományi Kar, Orvosi Vegytani, Molekuláris Biológiai és Patobiokémiai Intézet, Budapest

³Semmelweis Egyetem, Fogorvostudományi Kar, Budapest

⁴Semmelweis Egyetem, Fogorvostudományi Kar, Konzerváló Fogászati Klinika, Budapest

Bevezetés: A biszfoszfonátok által okozott állcsontnekrózis (BRONJ) az életminőséget jelentősen befolyásoló megbetegedés, mely mind általános, mind sebészeti vonatkozásaiban indokolja a korai diagnózis felállítását, illetve a kialakulás kockázatának felmérését.

Célkitűzés: A BRONJ prognózisának becslése nem megoldott, számos radiológiai lehetőség közül a legkedvezőbbnek a fogászatban használatos képalkotó eljárások tűnnek, melyek közül a legígéretesebb lehet a 'cone-beam computed tomography' (CBCT). Az orálisan alkalmazott biszfoszfonátterápia következtében kialakuló BRONJ kockázatbecslését nem hangsúlyozzák a vizsgálatok, a nagyobb kockázatot jelentő intravénás alkalmazásra fókuszálnak.

Módszer: Méréseinket – az eddig publikált vizsgálatokkal ellentétben – preoperatív CBCT-felvételeken végeztük, ezáltal a kockázatbecslés lehetőségét közvetlenül vizsgáltuk. Vizsgálatainkat CBCT-felvételek értékelésével végeztük; reprezentatív területként a foramen mentale középvonalaiban elhelyezkedő frontális metszeteket választottuk ki, és több ponton mértünk denzitást, a corticalis csontállomány vastagságát, valamint a foramen mentale átmérőjét is megmértük. Az első vizsgálati csoportban olyan osteoporosisos betegeket vizsgáltunk, akiknél orális biszfoszfonátterápiát követően alakult ki BRONJ. A második csoportban olyan betegeket néztünk, akik osteoporosis miatt orális biszfoszfonátterápiában részesültek, és a szájsebészeti beavatkozást követően nem alakult ki BRONJ. A kontrollcsoportban olyan betegek voltak, akik nem kaptak a BRONJ etiológiájában szereplő gyógyszert.

Eredmények: Eredményeink alapján elmondható, hogy a preoperatív CBCT-felvételeket értékelve nem tapasztalható jelentős különbség a BRONJ-eltávolítástól szenvedők és az egészségesek csontdenzitási értékei között.

Következtetés: Ezek alapján kijelenthető, hogy a sugárterheléssel járó CBCT-felvétel az osteoporosis miatt orális biszfoszfonátot szedők esetében a BRONJ prognosztikai becslésére nem alkalmazható. Mindez fontos ahhoz, hogy a prognózisbecsléshez a páciens érő sugárdózist ne emeljük szükségtelenül az ALARA (as low as reasonably achievable)-elv értelmében.

Orv Hetil. 2020; 161(21): 867–872.

Kulcsszavak: biszfoszfonát, csontnekrózis, állcsont, CBCT, panorámaröntgen

Risk assessment of bisphosphonate-related osteonecrosis of the jaw based on CBCT scans

Introduction: Bisphosphonate-related osteonecrosis of the jaw is a condition that severely affects the quality of life, therefore an early diagnosis is of utmost importance (both from a general and a surgical point of view), alongside with an accurate assessment of the risk of emergence of the disease.

Aim: Estimation of the prognosis is not resolved; among several radiological options those used in dentistry seem the most fit for the purpose, with cone-beam computed tomography (CBCT) being superior in this task. Assessment of the risk of BRONJ developed following orally applied bisphosphonate is unemphatic in most case studies – these focus more on the intravenous application carrying a greater risk of BRONJ.

Method: In contrast with the studies published so far, we performed our measurements on preoperative CBCT scans, thereby directly studying the possibility of risk assessment. Our measurements were conducted through evaluating CBCT scans. We chose the frontal section in the midline of the mental foramen as the representative area. We measured density and thickness of the cortical bone on several given points; the diameter of the mental foramen was also measured. In the first group, we examined patients suffering from osteoporosis who had developed BRONJ following oral bisphosphonate treatment. In the second group, we looked at patients suffering from osteoporosis, who had received oral bisphosphonate therapy for this condition but did not develop BRONJ after oral surgery. As control group, we chose patients suffering from osteoporosis who had not received any of the medications known to cause BRONJ.

Results: Based on our results, it is clear that there is no significant difference in the bone density of those patients who developed BRONJ and those who did not, examining the preoperative CBCT scans.

Conclusions: Using CBCT scans (and thereby submitting the patient to radiation exposure) in order to estimate the possibility of BRONJ following oral bisphosphonate treatment for osteoporosis is not recommended. It is important not to expose patients to more radiation than strictly necessary to predict BRONJ following oral bisphosphonate treatment in accordance with the ALARA (as low as reasonably achievable) principle.

Keywords: bisphosphonate, osteonecrosis, jaw, CBCT, panoramic x-ray

Koppány F, Joób-Fancsaly Á, Németh Zs, Belik AA, Vaszkó M, Varmuzsa EM, Csomó KB. [Risk assessment of bisphosphonate-related osteonecrosis of the jaw based on CBCT scans]. *Orv Hetil.* 2020; 161(21): 867–872.

(Beérkezett: 2020. január 21.; elfogadva: 2020. február 24.)

Rövidítések

ALARA = (as low as reasonably achievable) az észszerűen elérhető legalacsonyabb érték; BRONJ = (bisphosphonate-related osteonecrosis of the jaw) biszfoszfónatok által okozott állcsontnekrozis; CBCT = (cone-beam CT) kúp sugaras CT; CT = (computed tomography) számítógépes tomográfia; CTX = (cross-linked telopeptide) keresztkötött telopeptid; FOV = (field of view) látómező; ROI = (region of interest) vizsgálati régió; SPSS = (Statistical Package for the Social Sciences) a társadalomtudományok számára kifejlesztett statisztikai programcsomag; USA = (United States of America) Amerikai Egyesült Államok

A biszfoszfónatokat széles körben alkalmazzák a malignus csontdaganatok, a myeloma multiplex, a csonttátek, a Paget-kór, illetve az osteoporosis kezelésében [1]. Klinikailag igazolt, hogy jelentősen javítják az előrehaladott daganatos betegek életminőségét, és csökkentik a csonttritkulásos betegknél a csonttörés kockázatát [2].

A BRONJ definíció szerint olyan nekrotikus csontlasió, mely legalább 8 héten keresztül fennáll, az állcsontokat besugárzás nem érte, és a beteg anamnézisében antireszorptív vagy antiangiogenikus terápia szerepel [1].

A BRONJ tünetmentes lehet, de járhat fájdalommal, fogmozgathatósággal, fog elvesztéssel, gennyes gyulladással, fistulával, alveolarisideg-paresztéziával vagy arcüreg-érintettséggel, vagy állcsonttöréssel [3, 4].

A biszfoszfónatok által előidézett állapot kb. 15 éve ismert, mégis előfordul, hogy az orvosi köztudatban nem kap elegendő figyelmet. Erre utal az a tanulmány is, amelyet *Al-Mohaya és mtsai* jelentettek meg. Felmérésük alapján az általuk megkérdezett 222 orvos közel 30%-a ismerte a BRONJ-betegséget, ugyanakkor 50%-uk rend-

szereken felír biszfoszfónatot [5]. Mindez azzal a következménnyel jár, hogy a betegek jelentős része a gyógyszereszedés megkezdése előtt nem rendelkezik szanált fogazattal, illetve a szükséges kontrollvizsgálatokon sem jelennek meg rendszeresen. Ebből következően megnövekszik a szükséges szájszészeti beavatkozások száma, melyek esetében felmerül az antibiotikumprofilaxis szerepe [6].

A kockázatot jelentő gyógyszereket szedő betegek számára nagy segítség lenne a BRONJ kockázatának előrejelzése, de erre az irodalomban nincs egységesen elfogadott módszer [7–9]. A BRONJ kockázatbecslésére a biológiai markerek nem alkalmazhatók [10]. Vizsgálatainkat arra alapoztuk, hogy a már kialakult BRONJ radiológiai képe elkülöníthető [11–13].

A korábbi vizsgálatok során preoperatív, intraorális röntgenfelvételeken vizsgálták biszfoszfónatot szedő páciensek morfológiai eltéréseit. Eredményeik alapján a periodontális rés röntgenfelvételeken látható szélessége alkalmas a BRONJ kockázatának mérlegelésére a tervezett szájszészeti beavatkozások előtt [14].

A BRONJ-ban szenvedő betegek esetében több ponton vizsgálták a mandibula denzitását, összehasonlítva egészséges betegek felvételeivel. Ennek során panorámafelvételt, CBCT-felvételt és CT-felvételeket értékelték ki. A vizsgálatok során szignifikáns eltérést nem találtak [15, 16]. Ugyanakkor volt olyan vizsgálat, melynek során szignifikáns eltérést találtak a BRONJ-ban szenvedő páciensek esetében a corticalis vastagság és a denzitásértékek tekintetében is [17].

Mindezen posztoperatív, háromdimenziós képalkotó módszeren alapuló vizsgálatok felkeltették figyelmünket, és arra ösztönöztek minket, hogy megvizsgáljuk azokat az eseteinket, amelyekben orális biszfoszfónatterápiával

összefüggő csontnekrózis alakult ki, és a meglévő CBCT-felvételeket más csoportokkal összehasonlítva értékeltük a CBCT felhasználhatóságát a korai radiológiai jelek tekintetében. Fontos volt számunkra az orális biszfoszfonátot szedő, kisebb kockázati csoportba eső betegek vizsgálata, a korábbi vizsgálatok ugyanis főként a biszfoszfonátok intravénás alkalmazása esetében keresték a radiológiai vizsgálaton alapuló előrejelzés lehetőségét.

Eszközök és módszerek

Vizsgálatunk célja a csontszerkezet denzitometriai, morfológiai jellemzői és a BRONJ közötti összefüggés vizsgálata volt, CBCT-felvételek értékelésével.

Vizsgálataink során a Semmelweis Egyetem Fogorvostudományi Karának Arc-, Állcsont-, Szájsebészeti és Fogászati Klinikáján kezelt, 52 és 70 év közötti, osteoporosisban szenvedő női betegek adatait dolgoztuk fel. A vizsgálatban részt vevő páciensek esetében az anamnézisében nem szerepelt intravénásan adagolt biszfoszfonát, kizárólag orális formában adott biszfoszfonát, továbbá nem kaptak más, csontnekrózist kiváltó szert, valamint az állcsontokat sem érte besugárzás. A CBCT-felvételek nem a BRONJ kockázatának megítélésére készültek, hanem diagnosztikai-sebészeti célból.

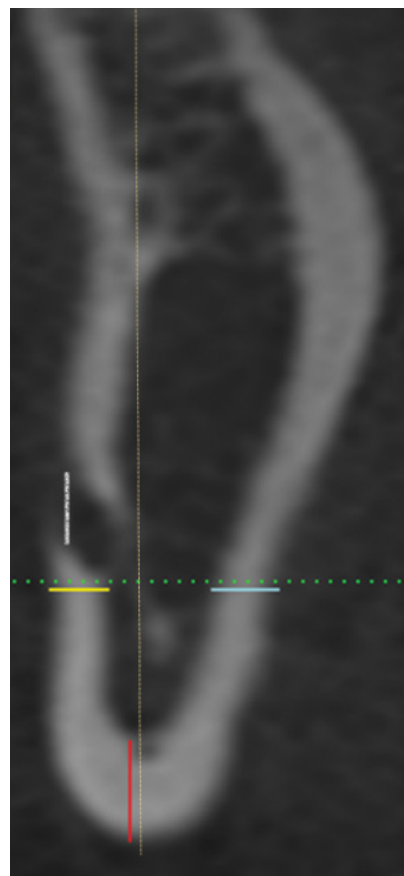
Vizsgálati csoportunkban biszfoszfonátkezelésen tartósan (legalább 3 éven keresztül) átesett női pácienseket vizsgáltunk, akiknek az osteoporosison kívül az anamnézisében egyéb krónikus betegség nem szerepelt, besugárzásra nem estek át. Életkoruk 52 és 70 év közötti volt. A páciensek esetében a szájsebészeti beavatkozás megkívánta a preoperatív CBCT-felvétel készítését. A beavatkozást követően kialakuló BRONJ diagnózisát az alábbiak alapján állítottuk fel: legalább 8 hete fennálló csontlaesio, az állcsontokat besugárzás nem érte, és a beteg anamnézisében kizárólag orális biszfoszfonátterápia (Aledronát, Ibandronát) szerepelt. A betegek teljes dokumentációval és CBCT-felvétellel rendelkeztek (összesen 7 beteg).

Összehasonlításként olyan csoportot választottunk ki, amelynek esetében szintén készült preoperatív CBCT-felvétel, rendszeres orális biszfoszfonátkezelés (Aledronát, Ibandronát) történt, az osteoporosison felül krónikus betegség nem szerepelt az anamnézisében. Az életkor ebben a csoportban 54 és 67 év között volt. Ezen csoport esetében a beavatkozást követően nem alakult ki BRONJ (összesen 9 beteg).

Vizsgálatunkhoz kontrollcsoportként 52 és 65 év közötti, osteoporosisban szenvedő, egyebekben negatív anamnéziséű, női pácienseket válogattunk véletlenszerűen, akik ismertén csontnekrózishoz vezető gyógyszeres kezelésben nem részesültek, fogazatuk szanált volt (összesen 10 beteg).

A vizsgálatokat a helsinki deklarációnak megfelelően végeztük [18].

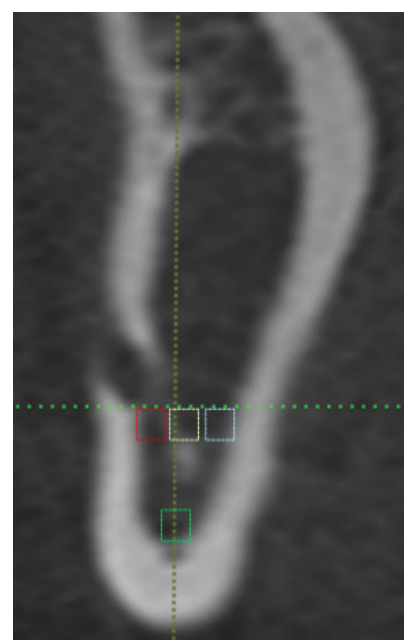
A CBCT-felvételek iCAT 9140-0000-0000P (Imaging Sciences International, Hatfield, PA, USA) típusú



1. ábra

CBCT-felvétel részlete, a corticalis vastagság, valamint a foramen mentale átmérőjének mérése során alkalmazott séma jelölésével

CBCT = kúpsugaras számítógépes tomográfia



2. ábra

CBCT-felvétel részlete, a mérési területek kijelölési sémájának feltüntetésével

CBCT = kúpsugaras számítógépes tomográfia

1. táblázat | A BRONJ-ban szenvedő betegek, a biszfoszfonátot szedő, de BRONJ-ban nem szenvedő betegek és a kontrollcsoport CBCT-felvételein mért szürkeárnyalati értékek (denzitás), a corticalis vastagság értékeinek, valamint a foramen mentale átmérők átlagértékei és a mért eredmények szórása

	BRONJ		Non-BRONJ		Kontroll	
	Átlag	Szórás	Átlag	Szórás	Átlag	Szórás
Buccalis denzitás	133,501	12,934	134,833	10,182	134,718	11,825
Lingualis denzitás	135,787	7,378	135,97	7,961	136,462	13,686
Inferior denzitás	144,249	20,831	142,126	17,441	142,21	12,186
Centrális denzitás	124,354	11,047	122,959	11,480	123,786	11,795
Buccalis corticalis	2,579	0,891	2,658	0,736	2,794	0,797
Lingualis corticalis	3,197	0,522	2,647	0,897	2,706	0,602
Inferior corticalis	3,461	0,521	3,189	0,864	3,488	0,527
Foramen mentale átmérő	3,268	0,448	3,469	0,573	3,216	0,784

BRONJ = biszfoszfonátok által okozott állcsontnekrózis; CBCT = kúpsugaras számítógépes tomográfia

2. táblázat | A BRONJ-ban szenvedő betegek, a biszfoszfonátot szedő, de BRONJ-ban nem szenvedő betegek és a kontrollcsoport CBCT-felvételein mért szürkeárnyalati értékek (denzitás), a corticalis vastagság értékeinek, valamint a foramen mentale átmérőjének összehasonlítása során kapott szignifikanciaértékek (p). Továbbá a belső kontrollként használt jobb és bal oldali mérések során kapott értékek összehasonlítása során kapott szignifikanciaértékek (p)

Teljes összehasonlítás	Oldalankénti összehasonlítás				
	Összesített (Kruskal–Wallis-teszt)	Összesített (Kruskal–Wallis-teszt)	BRONJ (Mann–Whitney-féle U-teszt)	Non-BRONJ (Mann–Whitney-féle U-teszt)	Kontroll (Mann–Whitney-féle U-teszt)
Buccalis denzitás	p = 0,986	p = 0,979	p = 0,902	p = 0,489	p = 0,684
Lingualis denzitás	p = 0,798	p = 0,939	p = 0,620	p = 0,605	p = 0,631
Inferior denzitás	p = 0,973	p = 0,996	p = 0,902	p = 0,546	p = 0,912
Centrális denzitás	p = 0,921	p = 0,984	p = 1,000	p = 0,546	p = 0,579
Buccalis corticalis	p = 0,687	p = 0,647	p = 0,456	p = 0,546	p = 0,319
Lingualis corticalis	p = 0,163	p = 0,391	p = 0,805	p = 0,222	p = 1,000
Inferior corticalis	p = 0,365	p = 0,739	p = 0,805	p = 0,796	p = 0,529
Foramen mentale átmérő	p = 0,533	p = 0,738	p = 0,535	p = 0,387	p = 0,579

BRONJ = biszfoszfonátok által okozott állcsontnekrózis; CBCT = kúpsugaras számítógépes tomográfia

készülékkel készültek; a FOV (field of view) mérete: 16 × 8 cm, a felbontás pedig 150 µm volt. A denzitometriai értékeléshez Scion Image 4.0 (Scion Corporation, Frederick, MD, USA) programot használtunk.

A felvételek értékelése során a CBCT-felvételen *Devlin és mtsai* nyomán a foramen mentale középvonalában elhelyezkedő frontális metszetet választottuk ki reprezentatív területként [19]. A vizsgálat során a *Gömen és mtsai* által kidolgozott vizsgálati sémát követtük [17, 20]. A méréseket rögzített 5 mm² nagyságú mezőben (region of interest – ROI) végeztük, a corticalis mellett közvetlenül elhelyezkedő spongiosus állomány denzitási értékét vizsgálva, három pozícióban: alsó, a lingualis és a buccalis corticalis mellett; továbbá a ROI-kat összekötő tengelyek metszéspontjában is vizsgáltunk egy területet (*1. és 2. ábra*). Ennek megfelelően az adott pozícióban a corticalisok vastagságát is megvizsgáltuk inferior, lingualis és buccalis pozícióban. Megmértük a foramen mentale átmérőjét is. A mandibula két oldalán egyaránt mértünk, és belső kontrollként vizsgáltuk, hogy a két oldal

között volt-e különbség. A mért értékek átlagát és szórását az *1. táblázat* mutatja.

Az adatok statisztikai értékelése során az SPSS 24. programcsomagot (IBM Corporation, Armonk, NY, USA) használtuk. A normalitás tesztelését követően, mivel az adatok nem minden esetben mutattak normál eloszlást, a 3 csoport összehasonlítását minden esetben Kruskal–Wallis-teszttel végeztük, 0,05-ös szignifikancia-szint mellett. A jobb és a bal oldalon mért eredményeket minden csoport esetében Mann–Whitney-teszt segítségével vizsgáltuk.

Eredmények

A három csoport összehasonlítása során az egyes méréseknek megfelelően egyetlen esetben sem kaptunk szignifikáns különbséget. Megvizsgáltuk oldalak szerint, elkülönítetten is a csoportok hasonlóságát, így sem kaptunk szignifikáns eredményt. A vizsgálat során Kruskal–Wallis-tesztet használtunk (*2. táblázat*).

A jobb és a bal oldalon elvégzett vizsgálatok kiértékelése során szignifikáns különbséget nem kaptunk, a vizsgálatot Mann–Whitney-féle U-teszt segítségével végeztük (2. táblázat).

Ezek alapján elmondhatjuk, hogy a CBCT-felvételeken különbség nem látható a BRONJ-elváltozástól szenvedő betegek, a biszfoszfónátot szedő, de BRONJ-ban nem szenvedő és a kontrollcsoport csontsűrűségbeli és morfológiai értékei között. Továbbá a belső kontrollként alkalmazott, mindkét oldalon végzett vizsgálatok összehasonlítása bizonyítékot szolgáltatott a vizsgálat kivitelezésének pontosságáról.

Megbeszélés

A biszfoszfónátokkal kezelt betegeknél kialakuló intraoralis nekrotikus csontfolyamat pontos patomechanizmusa jelenleg nem ismert. Az irodalom és a klinikai tapasztalatok alapján is elmondható, hogy elsősorban rizikóbetegeknél fordul elő, valószínűleg multifaktoriális eredetű [1].

Az irodalmi következtetések alapján a biszfoszfónáttal kezelt betegeknél a BRONJ kialakulásához vezető legnagyobb rizikót a gyógyszerek intravénás alkalmazása és a kezelési időszakban végzett szájsebészeti beavatkozások jelentik [1, 13]. Ezek alapján terveztük a kisebb rizikójú, orális biszfoszfónátkezelésben részesülő betegek vizsgálatát.

Bár (orális alkalmazás esetén) kialakulásának statisztikai valószínűsége viszonylag alacsony, a gyakori szájsebészeti beavatkozások (fogeltávolítás, dentoalveolaris műtétek) és a növekvő, felismert esetszám ismeretében – tekintettel az előfordulásával járó jelentős életminőségromlásra – a BRONJ fokozott figyelmet érdemel [21, 22].

Vizsgálataink arra irányultak, hogy sikerüljön felismerünk az elváltozás kialakulásának lehetőségét, ami segítené az állcsontokat érintő beavatkozások kockázatának felmérésében, a beavatkozások szükségességének helyes megítélésében.

A BRONJ kialakulásának korai felismerésére, szűrésére egységesen elfogadott eljárás nem létezik, a laboratóriumi vizsgálatok – például a CTX ('cross-linked telopeptide')-szint – sajnos nem megbízhatók a kockázatbecslés számára [10].

A CBCT viszonylag kis sugárterheléssel járó, az elmúlt 2 évtizedben, a mindennapi gyakorlatban egyre gyakrabban alkalmazott képalkotó diagnosztikai eszköz, és eredményeink alapján a felvételek értékelése sokkal egyszerűbben és pontosabban kivitelezhető, mint az irodalomban említett intraoralis filmekben végzett mérések. Ezek alapján felvetődött, hogy a szájsebészeti beavatkozásokat megelőzően készített CBCT-felvételek denzitometriai és morfometriai értékelése eszközül szolgálhat a BRONJ kialakulásának kockázati megítéléséhez.

Eredményeinket saját beteganyagunk CBCT-felvételeiből nyertük, melyek alapján az egészséges, a biszfosz-

fónátot szedő és a BRONJ-os betegek denzitásbeli értékei nem mutatnak statisztikailag szignifikáns eltérést.

Míndez fontos ténymegállapítás az ALARA-elv tekintetében [23]. A BRONJ kockázatának kitett, orális biszfoszfónátot szedő betegek esetében, amennyiben az eset nehézsége nem indokolja, csak kockázatbecslés érdekében ne készítsünk CBCT-felvételt, ezzel ugyanis csak a beteg (felesleges) sugárterhelését növeljük.

Vizsgálatunk új adatokat szolgáltat arra nézve, hogy az osteoporosis miatt történő orális biszfoszfónátszedés esetében a prognózisbecsléshez a háromdimenziós képalkotás nem megfelelő, felesleges. A vizsgálat újdonsága az is, hogy preoperatív felvételeket analizáltunk.

A betegszám és a betegcsoport, illetve a vizsgálatok megbízhatóságának növelésére terveztünk egy multicentrikus vizsgálatot, melynek során nagyobb beteganyagot vizsgálhatunk a denzitásbeli különbségeket, illetve eredményeink gyógyászatban történő felhasználásának lehetőségeit.

Anyagi támogatás: A közlemény elkészítéséhez anyagi támogatást nem vettünk igénybe.

Szerzői munkamegosztás: K. F.: A vizsgálat kivitelezése, a kézirat összeállítása, szerkesztése. J.-F. Á.: A vizsgálati csoportok kialakítása. N. Zs.: A vizsgálati anyag biztosítása. B. A. A.: Irodalomkutatás, fordítás. V. M.: A biszfoszfónátokkal kapcsolatos elméleti háttér összefoglalása, bevezetés. Cs. K. B.: A vizsgálat menetének megtervezése, az adatok kiértékelése, az eredmények feldolgozása. V. E. M.: A párhuzamos vizsgálatok elvégzése.

Érdekeltségek: A szerzőknek nincsenek érdekeltségeik.

Irodalom

- [1] Ruggiero SL, Dodson TB, Fantasia J, et al. American Association of Oral and Maxillofacial Surgeons position paper on medication-related osteonecrosis of the jaw – 2014 update. *J Oral Maxillofac Surg.* 2014; 72: 1938–1956. [Correction: *J Oral Maxillofac Surg.* 2015; 73: 1440.] [Published correction: *J Oral Maxillofac Surg.* 2015; 73: 1879.]
- [2] Lewiecki EM, Kendler DL, Davison KS, et al. Western osteoporosis alliance clinical practice series: treat-to-target for osteoporosis. *Am J Med.* 2019; 132: e771–e777.
- [3] Nicolatou-Galitis O, Schiødt M, Mendes RA, et al. Medication-related osteonecrosis of the jaw: definition and best practice for prevention, diagnosis, and treatment. *Oral Surg Oral Med Oral Pathol Oral Radiol.* 2019; 127: 117–135.
- [4] Bata Zs, Vasziné Szabó E, Tóth Zs. Considerations of elderly patient's dental rehabilitation treated with bisphosphonate. [A fogpótláskészítés szempontjai biszfoszfónáttal kezelt idős páciens esetén.] *Orv Hetil.* 2018; 159: 2031–2036. [Hungarian]
- [5] Al-Mohaya MA, Al-Khashan HI, Mishriky AM, et al. Physicians' awareness of bisphosphonates-related osteonecrosis of the jaw. *Saudi Med J.* 2011; 32: 830–835.
- [6] Kaposvári I, Körmöczy K, László ZB, et al. Prospective randomized study regarding the effect of the preoperative antibiotic and chlorhexidine rinse on wound healing after mandibular third molar surgery. [A preoperatív antibiotikus és antiszeptikus kezelés hatása a műtéti úton eltávolított alsó bölcsességfogak seb-

- gyógyulására – prospektív randomizált vizsgálat.] Orv Hetil. 2017; 158: 13–19. [Hungarian]
- [7] Elad S, Gomori MJ, Ben-Ami N, et al. Bisphosphonate-related osteonecrosis of the jaw: clinical correlations with computerized tomography presentation. Clin Oral Investig. 2010; 14: 43–50.
- [8] Arce K, Assael LA, Weissman JL, et al. Imaging findings in bisphosphonate-related osteonecrosis of jaws. J Oral Maxillofac Surg. 2009; 67(Suppl 5): 75–84.
- [9] Zurányi A, Vasziné Szabó E, Tóth Zs. Risk assessment of medication-related osteonecrosis of the jaw in general dental practice. [A gyógyszer által indukált állcsontnecrosis-kockázat mértékének meghatározása az általános fogorvosi gyakorlatban.] Orv Hetil. 2019; 160: 243–251. [Hungarian]
- [10] Moraschini V, de Almeida DC, Figueredo CM, et al. Association between biomarkers and medication-related osteonecrosis of the jaws: a systematic review. Oral Surg Oral Med Oral Pathol Oral Radiol. 2019; 127: 504–515.
- [11] Guggenberger R, Koral E, Zemann W, et al. Cone beam computed tomography for diagnosis of bisphosphonate-related osteonecrosis of the jaw: evaluation of quantitative and qualitative image parameters. Skeletal Radiol. 2014; 43: 1669–1678.
- [12] Singer SR, Mupparapu M. Plain film and CBCT findings in a case of bisphosphonate-related osteonecrosis of the jaw. Quintessence Int. 2009; 40: 163–165.
- [13] Ruggiero SL, Fantasia J, Carlson E. Bisphosphonate-related osteonecrosis of the jaw: background and guidelines for diagnosis, staging and management. Oral Surg Oral Med Oral Pathol Oral Radiol Endod. 2006; 102: 433–441.
- [14] Fleisher KE, Welch G, Kottal S, et al. Predicting risk for bisphosphonate-related osteonecrosis of the jaws: CTX *versus* radiographic markers. Oral Surg Oral Med Oral Pathol Oral Radiol Endod. 2010; 110: 509–516.
- [15] Baba A, Goto TK, Ojiri H, et al. CT imaging features of antiresorptive agent-related osteonecrosis of the jaw/medication-related osteonecrosis of the jaw. Dentomaxillofac Radiol. 2018; 47: 20170323.
- [16] Ozcan G, Sekerci AE, Gönen ZB. Are there any differences in mandibular morphology of patients with bisphosphonate-related osteonecrosis of jaws? A case-control study. Dentomaxillofac Radiol. 2016; 45: 201600471
- [17] Gönen ZB, Yillmaz Asan C, Zararsiz G, et al. Osseous changes in patients with medication-related osteonecrosis of the jaws. Dentomaxillofac Radiol. 2018; 47: 20170172.
- [18] World Medical Association. World Medical Association Declaration of Helsinki: ethical principles for medical research involving human subjects. JAMA 2013; 310: 2191–2194.
- [19] Devlin H, Karayianni K, Mitsea A, et al. Diagnosing osteoporosis by using dental panoramic radiographs: the OSTEODENT project. Oral Surg Oral Med Oral Pathol Oral Radiol Endod. 2007; 104: 821–828.
- [20] Dagistan S, Bilge OM. Comparison of antegonial index, mental index, panoramic mandibular index and mandibular cortical index values in the panoramic radiographs of normal males and male patients with osteoporosis. Dentomaxillofac Radiol. 2010; 39: 290–294.
- [21] Veszelyné Kotán E, Bartha-Lieb T, Parisek Z, et al. Database analysis of the risk factors of bisphosphonate-related osteonecrosis of the jaw in Hungarian patients. BMJ Open 2019; 9: e025600.
- [22] Vescovi P, Merigo E, Meleti M, et al. Conservative surgical management of stage I bisphosphonate-related osteonecrosis of the jaw. Int J Dent. 2014; 2014: 107690.
- [23] Jaju PP, Jaju SP. Cone-beam computed tomography: time to move from ALARA to ALADA. Imaging Sci Dent. 2015; 45: 263–265.

(Csomó Krisztián Benedek dr.,
Budapest, Mária u. 52., 1085
e-mail: csomo.krisztian@dent.semmelweis-univ.hu)

„Necesse est minima maximorum esse initia.”
(Bizony a legnagyobb dolgok is a legkisebbel kezdődnek.)