




Revista Colombiana de REUMATOLOGÍA

www.elsevier.es/rcreuma



Informe de caso

Lupus eritematoso sistémico y amiloidosis: una asociación poco frecuente



Lina Paola Tovar^a, Natallie Jurado Sanabria^b, Daniel G. Fernández-Ávila^{c,*},
María Claudia Díaz Jiménez^c y Juan Martín Gutiérrez Dávila^c

^a Departamento de Medicina Interna, Fundación Universitaria de Ciencias de la Salud, Hospital de San José, Bogotá D.C., Colombia

^b Departamento de Medicina Interna, Pontificia Universidad Javeriana, Hospital Universitario San Ignacio, Bogotá D.C., Colombia

^c Unidad de Reumatología, Departamento de Medicina Interna, Pontificia Universidad Javeriana, Hospital Universitario San Ignacio, Grupo Javeriano de Investigación en Enfermedades Reumáticas, Bogotá D.C., Colombia

INFORMACIÓN DEL ARTÍCULO

Historia del artículo:

Recibido el 21 de marzo de 2014

Aceptado el 19 de enero de 2015

On-line el 27 de febrero de 2015

Palabras clave:

Amiloidosis

Lupus eritematoso sistémico

Síndrome de Sjögren

Linfadenopatía

Keywords:

Amyloidosis

Systemic lupus erythematosus

Sjögren syndrome

Lymphadenopathy

R E S U M E N

La amiloidosis secundaria es una complicación de enfermedades inflamatorias crónicas, sin embargo, no es frecuente su asociación con lupus eritematoso sistémico, siendo pocos casos los reportados en la literatura. Se describe un caso de una paciente de 50 años con lupus eritematoso sistémico, quien presenta linfadenopatías cervicales con compresión extrínseca traqueal, en las que se documenta amiloidosis secundaria.

© 2014 Asociación Colombiana de Reumatología. Publicado por Elsevier España, S.L.U.

Todos los derechos reservados.

Systemic lupus erythematosus and amyloidosis: an unusual association

A B S T R A C T

Secondary amyloidosis is a complication of chronic inflammatory diseases, however it is unusual in systemic lupus erythematosus, and few cases have been reported in medical literature. We present a case report of a 50-year-old female patient, with history of systemic lupus erythematosus who developed neck lymphadenopathies with extrinsic tracheal compression with histopathologic examination showing secondary amyloidosis.

© 2014 Asociación Colombiana de Reumatología. Published by Elsevier España, S.L.U. All rights reserved.

* Autor para correspondencia.

Correo electrónico: danielfernandezmd@gmail.com (D.G. Fernández-Ávila).

<http://dx.doi.org/10.1016/j.rcreu.2015.01.002>

0121-8123/© 2014 Asociación Colombiana de Reumatología. Publicado por Elsevier España, S.L.U. Todos los derechos reservados.

Introducción

La amiloidosis secundaria (AA) es una complicación descrita dentro de una variedad de enfermedades infecciosas, neoplásicas e inflamatorias crónicas; sin embargo, la asociación de amiloidosis con lupus eritematoso sistémico (LES) es rara, encontrándose pocos casos registrados en la literatura. Este artículo describe un caso de amiloidosis secundaria con compromiso ganglionar, en un paciente con diagnóstico de LES y que presenta la asociación infrecuente de estas dos entidades.

Reporte de caso

Se trata de una mujer de 50 años con antecedente de LES, con compromiso cutáneo, articular, presencia de úlceras orales, compromiso de serosas, hematológico e inmunológico (ANA: 1/2560 con patrón moteado, anti-Ro: 116 U, anti-La: 152 U, anti-Sm 190 U, anti-RNP negativos, C3 - C4 consumido), asociado a síndrome de Sjögren. Tratamiento inmunomodulador con cloroquina y prednisolona.

La paciente cursa a finales de 2008 con aparición de adenopatías cervicales, diaforesis nocturna, hiporexia, pérdida de peso de 7 kg y aparición de estridor laríngeo, con tomografía axial computarizada (TAC) de cuello, que evidencia conglomerados ganglionares en espacios parafaríngeo y retrotraqueal, con biopsia por aspiración guiada con ecografía que documenta linfadenopatía reactiva, por lo cual no se realizan estudios adicionales en ese momento.

En marzo de 2009 presenta dolor torácico tipo pleurítico basal derecho, asociado a disnea progresiva, tos con expectoración hemoptoica y fiebre de 39 °C. A su ingreso, se estudia con hemograma el cual es normal, VSG 55 mm/h y PCR en 56 mg/L, azoados y pruebas de función hepática normales. Recibe antibiótico inicialmente, por sospecha diagnóstica de neumonía adquirida en la comunidad, con requerimiento de soporte vasopresor y hospitalización en unidad de cuidados intensivos, sin embargo, como diagnóstico diferencial se considera descartar síndrome linfoproliferativo vs. tuberculosis.

En nueva biopsia de adenopatía cervical se reporta linfadenopatía reactiva y se toman baciloscopias seriadas en esputo, las cuales son negativas; la TAC de tórax muestra consolidación de segmentos posteriores de ambos lóbulos inferiores, con presencia de adenomegalias. Se inicia tratamiento empírico tetraconjugado para tuberculosis y se realiza fibrobroncoscopia y lavado broncoalveolar con baciloscopias y tinciones negativas, por lo cual se suspende tratamiento anti-tuberculoso (dosis total 12 días), y se documenta compresión traqueal extrínseca en 3 niveles, lesiones endobronquiales susceptibles de biopsia, pero la paciente no desea realizarse el procedimiento pidiendo retiro voluntario de nuestro hospital.

En septiembre de 2010 consulta de nuevo por aumento de disnea y estridor, encontrándose como hallazgos en paraclínicos PCR aumentada (49 mg/L), en TAC de cuello compromiso de vía aérea por masa infiltrante localizada a nivel de unión laringotraqueal derecha, de 4 × 3 cm hacia el aspecto posterior de la tráquea, con oclusión del 80% de la luz de la vía aérea (fig. 1A). TAC de tórax con granulomas calcificados, bronquiectasias y enfisema centroacinar (fig. 1 B). Se lleva a biopsia

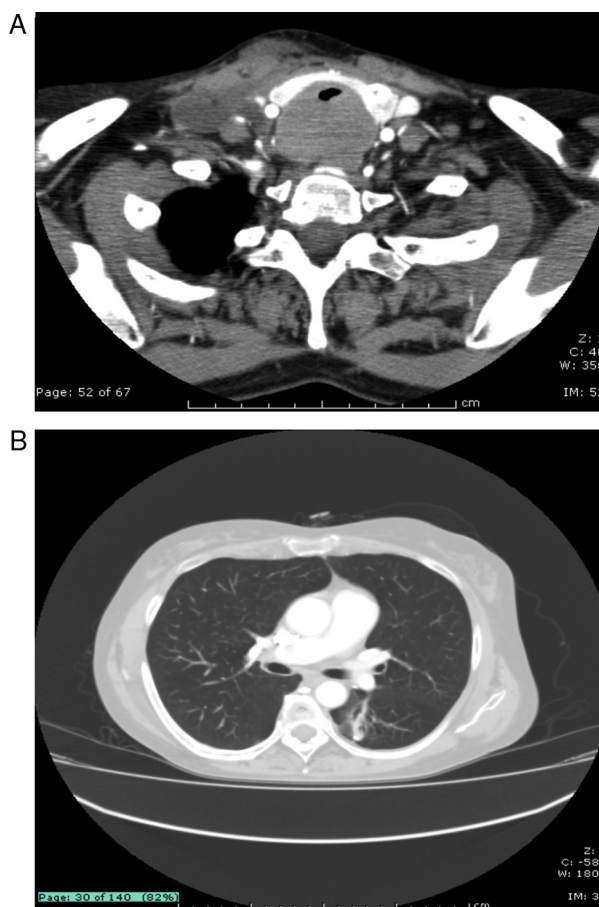


Figura 1 – A) Obstrucción traqueal por masa infiltrante en TAC de cuello.

B) Bronquiectasias en porción apical de lóbulo inferior izquierdo.

excisional ganglionar la cual evidencia reemplazo de población linfóide por material eosinofílico, amorfo y presencia de células gigantes multinucleadas de tipo cuerpo extraño en la periferia de estos acúmulos. La coloración de rojo Congo fue positiva para la detección de amiloide, sin evidencia de malignidad en el tejido examinado (fig. 2 A y B). Se optimizó tratamiento para lupus asociando azatioprina, con lo que tiene adecuada respuesta clínica, manteniéndose en remisión clínica de su enfermedad.

Discusión

La amiloidosis AA puede ocurrir como una complicación de diversas enfermedades que cursen con inflamación crónica como infecciones, neoplasias y enfermedades autoinmunes, principalmente en casos de artritis reumatoide, espondiloartritis y enfermedad de Behcet^{1,2}. Dentro de sus manifestaciones, independiente de la asociación etiológica que se tenga, se han registrado el compromiso de riñón, tracto gastrointestinal, hígado, bazo, corazón, pulmón, ganglios y médula ósea, siendo el compromiso renal el más frecuente^{3,4}. Para el caso presentado, consideramos que la causa más probable de amiloidosis fue el LES asociado a síndrome de Sjögren,

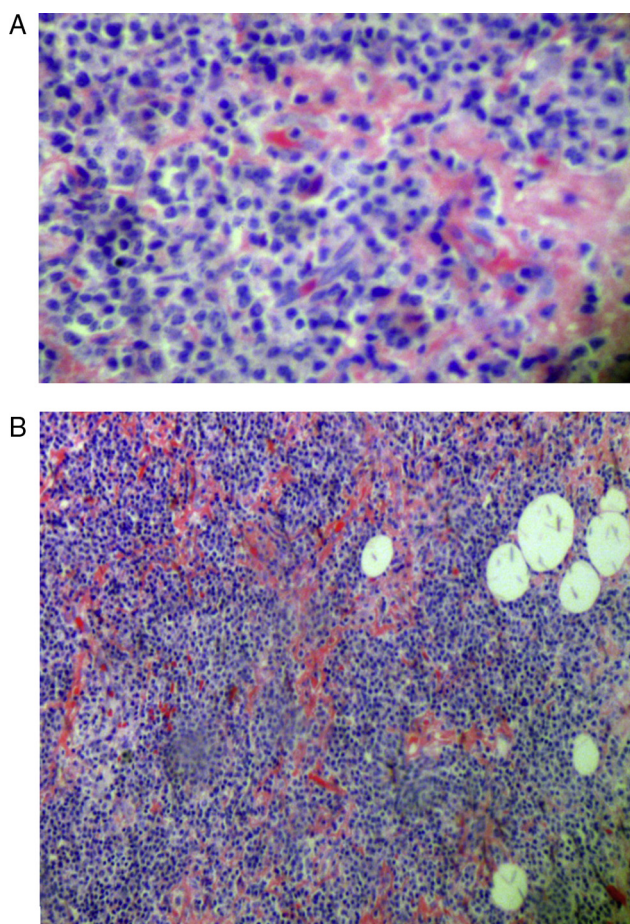


Figura 2 – A) Acúmulos de material amiloide en ganglio linfático. Microscopía óptica, tinción rojo Congo 10 x. B) Pérdida de la arquitectura normal del tejido linfoide. Microscopía óptica, tinción rojo Congo 4 x.

ya que otras causas inflamatorias, hereditarias o infecciosas fueron excluidas dentro del abordaje clínico.

De los casos revisados en la literatura que reportan la coexistencia de amiloidosis AA y LES, se registra compromiso renal frecuente a modo de síndrome nefrótico⁵⁻⁹, seguido de compromiso pulmonar¹⁰⁻¹², y reportes aislados de compromiso en corazón, médula ósea, tracto gastrointestinal y ganglios¹³⁻¹⁵, siendo este último el registrado en este reporte de caso. Existe una relación temporal variable entre el diagnóstico de LES y la aparición de amiloidosis AA, oscilando entre uno a 35 años, así mismo, la preponderancia femenina en LES disminuye cuando se asocia amiloidosis AA, representando la población masculina cerca del 40% de los casos reportados. Con respecto a la actividad lúpica, esta es variable, teniendo como uno de los componentes más homogéneos, la elevación constante de la proteína C reactiva, como sucedió en el caso de nuestra paciente.

La amiloidosis AA se caracteriza por el depósito de una sustancia amiloide derivada de la proteína amiloide sérica A, un reactante de fase aguda secretado por el hígado en respuesta a estímulos inflamatorios como IL-6¹⁶. Los depósitos de amiloide se acumulan generando alteración en la estructura y función tisular; sin embargo, para que se generen estos

depósitos, se tiene como prerequisite la persistencia en el tiempo de valores elevados de proteína amiloide sérica A, que es característica de estímulos inflamatorios crónicos. Sin embargo, se desconoce por qué solo un porcentaje bajo de inflamaciones crónicas generan amiloidosis AA^{17,18}.

Para el caso específico del LES, su rara asociación con amiloidosis AA se encuentra en probable relación con los niveles bajos de proteína amiloide sérica A, así exista una actividad importante de la enfermedad⁷, sin embargo, la medición en la práctica clínica de este biomarcador no es frecuente por lo que varias de las observaciones realizadas con la proteína amiloide sérica A se han extrapolado al comportamiento de la proteína C reactiva⁹. Es así como se postula, que pacientes con elevación crónica de la proteína C reactiva y proteína amiloide sérica A, son los más proclives al desarrollo de amiloidosis AA.

Conclusión

La amiloidosis AA o amiloidosis secundaria es una complicación infrecuente en LES, pero debe tenerse en cuenta pues su presencia puede empeorar el pronóstico de la enfermedad autoinmune. El control estricto de la actividad lúpica y, probablemente, la reducción de los niveles de proteína C reactiva y de proteína amiloide sérica A, pueden ser estrategias útiles en la prevención de la amiloidosis secundaria a LES.

Responsabilidades éticas

Derecho a la privacidad y consentimiento informado. Los autores han obtenido el consentimiento informado de los pacientes y/o sujetos referidos en el artículo. Este documento obra en poder del autor de correspondencia.

Confidencialidad de los datos. Los autores declaran que han seguido los protocolos de su centro de trabajo sobre la publicación de datos de pacientes.

Protección de personas y animales. Los autores declaran que para esta investigación no se han realizado experimentos en seres humanos ni en animales.

Conflicto de intereses

Los autores declaran no tener ningún conflicto de intereses.

BIBLIOGRAFÍA

1. Pinney JH, Hawkins PN. Amyloidosis. *Ann Clin Biochem.* 2012;49 Pt 3:229-41.
2. Hazenberg BP. Amyloidosis: a clinical overview. *Rheum Dis Clin North Am.* 2013;39(2):323-45.
3. Obici L, Perfetti V, Palladini G, Moratti R, Merlini G. Clinical aspects of systemic amyloid diseases. *Biochim Biophys Acta.* 2005;1753(1):11-22.
4. Lachmann HJ, Goodman HJ, Gilbertson JA, Gallimore JR, Sabin CA, Gillmore JE, et al. Natural history and outcome in systemic AA amyloidosis. *N Engl J Med.* 2007;356(23):2361-71.

5. Ridley MG, Maddison PJ, Tribe CR. Amyloidosis and systemic lupus erythematosus. *Ann Rheum Dis.* 1984;43(4):649-50.
6. Queffeuilou G, Berenbaum F, Michel C, Mougenot B, Mignon F. AA amyloidosis in systemic lupus erythematosus: an unusual complication. *Nephrol Dial Transplant.* 1998 Jul;13(7):1846-8.
7. Monteiro P, Abreu P, Salvador MJ, Malcata A. [Secondary amyloidosis and systemic lupus erythematosus]. *Acta Reumatol Port.* 2009;34(2B):400-4.
8. Singh NP, Prakash AGS, Dinda AK, Sridhara G, Agarwal SK. Renal and systemic amyloidosis in systemic lupus erythematosus. *Ren Fail.* 2003;25(4):671-5.
9. Gómez-Puerta JA, Cervera R, Moll C, Solž M, Collado A, Sanmartí R. Proliferative lupus nephritis in a patient with systemic lupus erythematosus and longstanding secondary amyloid nephropathy. *Clin Rheumatol.* 2009;28(1):95-7.
10. Chan CN, Li E, Lai FM, Pang JA. An unusual case of systemic lupus erythematosus with isolated hypoglossal nerve palsy, fulminant acute pneumonitis, and pulmonary amyloidosis. *Ann Rheum Dis.* 1989 Mar;48(3):236-9.
11. Westlake S, Edwards CJ. Pulmonary nodular amyloidosis and systemic lupus erythematosus. *Lupus.* 2005;14(8):639-40.
12. Shim SS, Chun EM, Sung SH. Unusual diffuse pulmonary amyloidosis in systemic lupus erythematosus: computed tomography findings. *Clin Imaging.* 2011;35(2):156-9.
13. Aktas Yilmaz B, Duzgun N, Mete T, Yazicioglu L, Sayki M, Ensari A, et al. AA amyloidosis associated with systemic lupus erythematosus: impact on clinical course and outcome. *Rheumatol Int.* 2008 Feb;28(4):367-70.
14. Betsuyaku T, Adachi T, Haneda H, Suzuki J, Nishimura M, Abe S, et al. A secondary amyloidosis associated with systemic lupus erythematosus. *Intern Med.* 1993;32(5):391-4.
15. Serizawa I, Inubushi M, Kanegae K, Morita K, Inoue T, Shiga T, et al. Lymphadenopathy due to amyloidosis secondary to Sjogren syndrome and systemic lupus erythematosus detected by F-18 FDG PET. *Clin Nucl Med.* 2007;32(11):881-2.
16. Obici L, Raimondi S, Lavatelli F, Bellotti V, Merlini G. Susceptibility to AA amyloidosis in rheumatic diseases: a critical overview. *Arthritis Rheum.* 2009;61(10):1435-40.
17. Obici L, Merlini G. AA amyloidosis: basic knowledge, unmet needs and future treatments. *Swiss Med Wkly.* 2012;142:580-8.
18. Grateau G, Jéru I, Rouaghe S, Cazeneuve C, Ravet N, Duquesnoy P, et al. Amyloidosis and auto-inflammatory syndromes. *Curr Drug Targets Inflamm Allergy.* 2005;4(1):57-65.