

# REPORTE DE CASO

## Ganglioneuroma retroperitoneal en un hospital universitario: reporte de caso

LILIÁN TORREGROSA<sup>1</sup>, JULIANA GRANADA<sup>2</sup>, SERGIO CERVERA<sup>1</sup>

### Resumen

Los ganglioneuromas retroperitoneales son tumores neuroblásticos benignos bien diferenciados, poco frecuentes, la mayoría localizados en el mediastino posterior y retroperitoneo, más comunes en niños y adolescentes de sexo femenino. El diagnóstico es imagenológico y su manejo es quirúrgico. Se reporta el caso de una mujer de 35 años de edad, quien ingresó por dolor abdominal, con tomografía abdominal que mostró una lesión sólida anterior al pedículo renal, llevada a cirugía, cuya patología confirmó el diagnóstico.

**Palabras clave:** ganglioneuroma retroperitoneal, tumor retroperitoneal, tumor adrenal, incidentaloma.

**Title: Retroperitoneal Ganglioneuroma at a University Hospital: A Case Report**

### Abstract

The retroperitoneal ganglioneuromas are neuroblastic benign tumors, uncommon, mostly located in the posterior mediastinum and retroperitoneum, most common in children than adolescent especially in girls. The diagnosis is made with images. The article reports the case of a 35 years old female patient, who was admitted with abdominal pain. abdominal CT showed solid lesion above the renal pedicle, taken to surgery and whose pathology confirmed the diagnosis.

**Key words:** Adrenal tumor, ganglioneuroma, retroperitoneal tumor, incidentaloma.

---

1 Médica(o) especialista en Cirugía General, Pontificia Universidad Javeriana-Hospital de San Ignacio, Bogotá, Colombia.

2 Médica residente de Medicina de Urgencias, Pontificia Universidad Javeriana-Hospital de San Ignacio, Bogotá, Colombia.

Recibido: 27/02/2012.

Revisado: 26/06/2012.

Aceptado: 05/08/2013

## Introducción

Los tumores neuroblásticos son tumores embrionarios del sistema nervioso simpático que derivan de la cresta neural y se pueden originar en cualquier punto del sistema simpático paravertebral y en la médula suprarrenal. Comprenden una amplia gama de tumores que van desde el neuroblastoma, un tumor maligno muy mal diferenciado, pasando por los ganglioneuroblastomas, tumores benignos bien diferenciados con poca tasa de recidiva, hasta los ganglioneuromas, que se encuentran en la mitad de estos dos [1-2]. Por ello son considerados manifestaciones diferentes de la misma enfermedad [3]. Los ganglioneuromas generalmente se asocian a sobrevida a largo plazo libre de enfermedad aun con tratamiento quirúrgico incompleto [4].

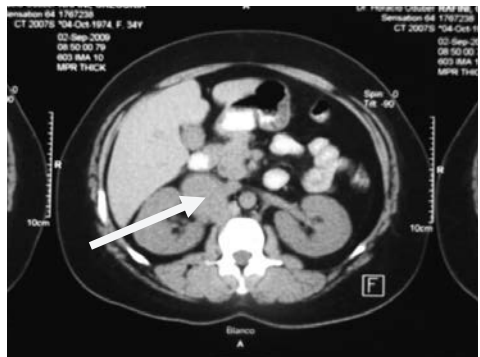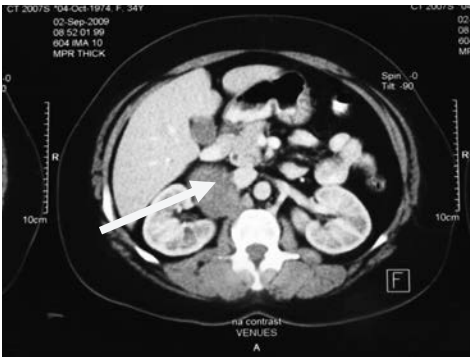
## Reporte de caso

El caso corresponde a una mujer de 35 años de edad sin antecedentes de importancia, quien ingresó al nuestro hospital

remitida de Aruba por síntomas de dolor en el hipocondrio derecho, estudiado con eco, que mostró coleditiasis y una masa en fosa hepatorenal, y también estudiado con tomografía abdominal, que evidenció una lesión sólida de 9×7 cm anterior al pedículo renal, sin afectación renal ni suprarrenal compatible con tumor de tejidos blandos (figura 1).

En el examen físico preoperatorio se encontró una masa palpable en el hipocondrio derecho y se decidió realizar biopsia tru-cut guiada por tomografía computarizada, la cual reportó un ganglioneuroma. Debido a ello, se decidió reseccarle el tumor retroperitoneal y hacerle una colecistectomía abierta con diagnóstico preoperatorio de ganglioneuroma extradrenal retroperitoneal derecho y coleditiasis múltiple sintomática.

En el momento de la cirugía, se encontró en la mujer una lesión de 10×9×4 cm de diámetro y 210 g de peso con bordes lisos, de color blanco homogénea, encapsulada, localizada en retroperito-



**Figura 1.** Tomografía axial computarizada abdominal

neo, inferior al polo renal inferior, sin afectación del hilio renal, ni del uréter, con plano de clivaje con la vena cava inferior, proveniente de la columna espinal (figura 2).

El espécimen se envió a patología, que reportó ganglioneuroma. La paciente tuvo un postoperatorio satisfactorio. Por ello se le dio de alta y, hasta el momento, no se ha encontrado recidiva tumoral.

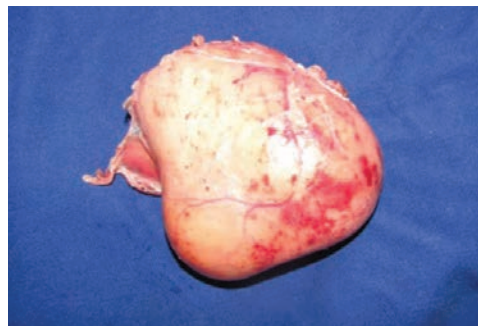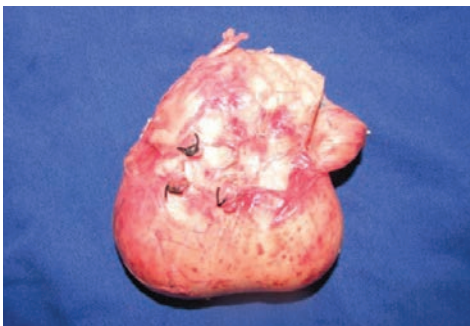## Discusión

Los ganglioneuromas son típicamente tumores de crecimiento lento, clínicamente silenciosos durante largos periodos [5]. Los ganglioneuromas pueden surgir de forma espontánea como resultado de la necrosis de neuroblastos inmaduros, como neuroblastomas malignos primarios, como metástasis o durante la quimioterapia o radioterapia de otros neuroblastomas [6].

En la mayoría de casos, los ganglioneuromas son asintomáticos y el diag-

nóstico es incidental durante un examen médico de rutina; en aquellos pacientes que presentan síntomas, estos son secundarios a la compresión de estructuras abdominales por la masa. El más común es el dolor abdominal, seguido por sensación de masa abdominal y otra sintomatología difusa como emesis, estreñimiento y pérdida de peso [7]. Adicionalmente, en algunos pacientes se han descrito síntomas relacionados con disfunción autonómica, en los cuales posteriormente se ha encontrado en pruebas histológicas que se trata de ganglioneuromas productores de hormonas o ganglioneuromas paravertebrales que comprimen las fibras autonómicas del plexo lumbosacro [8]. Su diagnóstico preoperatorio es difícil y generalmente se basa en hallazgos histopatológicos encontrados después de la cirugía. En muy pocos casos se ha realizado con biopsia por aspiración [9].

Por lo regular, los ganglioneuromas se encuentran en el mediastino posterior, seguidos por los encontrados en el retroperitoneo y en la región cervical. Otros



**Figura 2.** Lesión reseca

sitios menos comunes incluyen el tubo digestivo, el área parafaríngea, el hueso, la región subclavicular y, rara vez, el conducto espermático [6,10]. En una serie de casos se encontró que de los pacientes que desarrollaron ganglioneuromas, el 56% se presentó en el mediastino y el retroperitoneo; el 30%, en la glándula adrenal, y el 14%, en otras partes [11].

Según reportes de la literatura, los ganglioneuromas se presentan en niños y adolescentes, y casi una quinta parte de los casos reportados son en personas menores de 20 años de edad, y son más prevalentes en mujeres que en hombres [12]. Ello se ha descrito en múltiples estudios, uno de los cuales incluyó a 88 pacientes con ganglioneuromas, y de estos el 42% fueron en menores de 20 años [10], información confirmada por otros estudios [13-15].

El diagnóstico diferencial incluye neuroblastoma, ganglioneuroblastoma, neurofibroma, schwannoma, adenoma adrenal y feocromocitoma [16]. Por lo general, son tumores encapsulados de consistencia firme y homogénea, sólidos, de color blanco grisáceo en su superficie. Microscópicamente se pueden dividir en dos subtipos: el maduro, que incluye el tumor de células espinales compuesto por los fascículos de los procesos neuríticos, de células de Schwann y de células perineurales, y el subtipo en maduración, que tiene un estroma similar, pero con células ganglionares en distintos grados de maduración [17].

Usualmente, el diagnóstico es imagenológico. La ultrasonografía revela una masa hipoecoica homogénea, con bordes bien definidos; mientras que la tomografía revela una masa homogénea con baja atenuación, menor que el músculo, que se ve más definida con el medio de contraste, de forma ovalada con bordes bien definidos que generalmente rodea grandes vasos [18].

El manejo de los ganglioneuromas es principalmente resección quirúrgica, la cual puede ser radical o por etapas. Debido a su cercanía con grandes vasos, es posible que durante la cirugía surjan complicaciones que pongan en peligro la vida del paciente; por lo tanto, debe realizarse teniendo en cuenta: posibilidad de progresión y recurrencia, transformación a neuroblastoma, síntomas resultantes del tumor, invasión de agujeros vertebrales, crecimiento acelerado y aumento de la secreción de catecolaminas [6].

La quimioterapia y la radioterapia pre o postoperatoria no tiene ningún valor, y son innecesarias en estos pacientes; además, pueden causar efectos adversos. La mayoría de pacientes reportados tienen una sobrevida prolongada sin evidencia de progresión del tumor [19].

## Conclusión

Los ganglioneuromas son tumores poco frecuentes; por ende, no existe suficiente evidencia para realizar guías de manejo. Además, a pesar de lo que se ha visto en la literatura respecto a la edad de presen-

tación y los síntomas, nosotros reportamos el caso de una paciente fuera del rango de edad normal y quien presentó como síntoma principal dolor abdominal, sin complicaciones posquirúrgicas.

## Referencias

1. Celik B, Unal G, Ozgultekin R et al. Adrenal ganglioneuroma. *Br J Surg*. 1996;83:263.
2. Shimada H. Tumors of the neuroblastoma group. *Pathology*. 1993;2:43-59.
3. Weiss SW. Primitive neuroectodermal tumors and related lesion. In: Weiss SW, Goldblum JR, editors. *Soft tissue tumors*. St Louis: Mosby; 2001. p. 265-88.
4. Rha SE, Byun JY, Jung SE et al. Neurogenic tumors in the abdomen: tumor types and imaging characteristics. *Radiographics*. 2003;23:29-43.
5. Hazarika D, Naresh KN, Clementina RR. Parapharyngeal ganglioneuroma: report of a case diagnosed by fine needle aspiration cytology. *Acta Cytol*. 1993;37:552-4.
6. Hayes FA, Green AA, Rao BN. Clinical manifestations of ganglioneuroma. *Cancer*. 1989;63:1211-4.
7. Singh KJ, Suri A, Vijjan V, Singh P, Srivastava. A Retroperitoneal ganglioneuroma presenting as right renal mass. *Urology*. 2006;67:1085-8.
8. Yang Bjellerup P, Theodorsson E, Kogner P. Somatostatin and vasoactive intestinal peptide in neuroblastoma and ganglioneuroma: chromatographic characterization and release during surgery. *Eur J Cancer*. 1995;31:481-5.
9. Qing Y, Bin X, Jian W, Li G, Linhui W, Bing L, Huiqing W, Yinghao S. Adrenal ganglioneuromas: A 10-year experience in a Chinese population. *Surgery*. 2010;47:854-60.
10. Enzinger FM, Weiss SW. Tumors of the sympathetic nervous system. In: *Soft tissue tumors*. 3rd ed. St. Louis: Mosby; 1995. p. 942-64.
11. Stowens D. Neuroblastoma and related tumors. *Arch Pathol*. 1957;63:451.
12. Stout AP. Ganglioneuroma of the sympathetic nervous system. *Surg Gynecol Obstet*. 1947;84:101.
13. Ichikawa T, Ohtomo K, Araki T, et al. Ganglioneuroma: CT and MR features. *Br J Radiol*. 1996;69:114-21.
14. Lonergan GJ, Schwab CM, Suarez ES, Carlson CL. Neuroblastoma, ganglioneuroblastoma, and ganglioneuroma: radiologic-pathologic correlation. *Radiographics*. 2002;22:911-34.
15. Johnson GL, Hruban RH, Marshall FF, Fishman EK. Primary adrenal ganglioneuroma: CT findings in four patients. *AJR Am J Roentgenol*. 1997;169:169-71.
16. Strollo DC, Rosado-de-Christenson LML, Jett JR. Primary mediastinal tumors part II. Tumors of the middle and posterior mediastinum. *Chest*. 1997;112:1344-57.
17. Kleihues P, Cavenee WK. Classification of tumors, pathology and genetics of tumors of the nervous system. Lyon: World Health Organization; 2000.
18. Otal P, Mezghani S, Hassissene S, et al. Imaging of retroperitoneal ganglioneuroma. *Eur Radiol*. 2001;11:940-5.
19. Bjellerup P, Theodorsson E, Kogner P. Somatostatin and vasoactive intestinal peptide in neuroblastoma and ganglioneuroma: chromatographic characterization and release during surgery. *Eur J Cancer*. 1995;31:481-5.

### Correspondencia

Sergio Cervera  
scervera@husi.org.co