

Osteosarcoma de pala iliaca. Un reto para la reconstrucción total.

P. JORDÀ-GÓMEZ, J. FERRÀS-TARRAGÓ, J. CATALÀ-DE LAS MARINAS, JM ANTEQUERA-CANO, M. ANGULO-SÁNCHEZ, JV. AMAYA-VALERO, F. BAIXAULI-GARCÍA.

HOSPITAL UNIVERSITARI I POLITÈCNIC LA FE DE VALÈNCIA, ESPAÑA.

Resumen. *Introducción.* El osteosarcoma intramedular es el tumor óseo primario maligno más frecuente en el hueso. Suele presentarse en pacientes jóvenes y diagnosticado de forma tardía, con afectación extracompartimental siendo tumores de alto grado. Los casos en los que presenta localización pelviana suponen un reto quirúrgico y terapéutico, que muchas veces puede requerir la amputación como única alternativa de tratamiento. Gracias a los nuevos avances en la artroplastia, nos permiten plantear prótesis a medida que pueden posibilitar una resección radical tumoral preservando la funcionalidad del paciente sin que afecte al pronóstico de la enfermedad. *Material y métodos.* Presentamos el caso de una mujer de 31 años con osteosarcoma de pala iliaca izquierda, con afectación acetabular y de partes blandas adyacentes y metástasis de múltiples nódulos pulmonares bilaterales, siendo un estadio grado IV de Enneking: Tumor de alto grado, T2 extracompartimental con metástasis. Tras iniciar quimioterapia con CDDP-Adriamicina, la paciente presentó una mejoría tanto clínica como radiológica de la lesión lo que permitió plantear en comité multidisciplinar el abordaje quirúrgico de la lesión. Finalmente se decidió realizar resección radical de la lesión a nivel del hueso iliaco, acetábulo y cabeza femoral junto con musculatura adyacente y reconstrucción del segmento mediante prótesis “custom-made” anclada a sacro, ramas pélvicas y componente femoral. *Resultados.* La paciente realizó un postoperatorio sin incidencias, con un adecuado control a nivel hematológico y consiguió la deambulacion con ayuda de andador a partir de la segunda semana de la cirugía. No presentó complicaciones quirúrgicas inmediatas y permaneció sin cambios a los 12 meses de seguimiento. *Conclusión.* Gracias a estos nuevos dispositivos protésicos custom-made, es posible realizar cirugías de restitución funcional tras una exéresis completa del tumor. En este tipo de pacientes, es clave el abordaje multidisciplinar, una óptima respuesta tumoral a la quimioterapia y una adecuada rehabilitación que permitan el éxito de la cirugía preservando la funcionalidad sin que se vea afectado el pronóstico del paciente.

Iliac wing osteosarcoma. A challenge for total reconstruction

Summary. *Objective and Introduction.* Intramedullary osteosarcoma is the most common malignant primary bone tumor. It usually occurs in young patients and it's diagnosed late, being high grade tumors with extracompartimental involvement. Pelvic location suppose a surgical and therapeutic challenge, and amputation could be the only alternative of treatment. Thanks to the new technologies in arthroplasty and the custom made devices, we can develop radical tumour resection and to preserve the functionality of the patient without affecting the prognosis of the disease. *Material and methods.* We present a case of a 31-year-old woman with left iliac wing osteosarcoma, with acetabular and adjacent soft tissue involvement and metastasis with multiple bilateral pulmonary nodules, stage IV. After initiating chemotherapy with CDDP-Adriamycin, the patient present clinical and radiological improvement of the lesion, which allows the surgical approach of the lesion. The case was presented in a multidisciplinary tumor committee and finally, it was decided to perform radical resection of the lesion at the level of the iliac bone, acetabulum and femoral head together with adjacent musculature and reconstruction of the segment by a custom-made prosthesis anchored to the sacrum, pelvic branches and femoral component. *Results.* The patient performed a postoperative period without incidences, correct radiological control with adequate hematological level and began the exercises of muscular rehabilitation, achieving ambulation with the help of a walker after the second week of surgery. It does not present immediate surgical complications and no changes at 12 months of follow-up. *Conclusion.* Thanks to these new custom-made prosthetic devices, it is possible to perform functional restoration surgeries after a complete exeresis of the tumor. The goal in this type of patients is a multidisciplinary approach follow by an optimal tumor response to chemotherapy and an adequate rehabilitation that allows the success of surgery preserving functionality without affecting the patient's prognosis.

Correspondencia:

Dr. Pablo Jordà Gómez
Secretaría de Servicio de Ortopedia y Traumatología, planta 6ºE.
Hospital Universitari i Politècnic La Fe de València.
Avda. de Fernando Abril Martorell, nº 106
46026 Valencia.
Correo electrónico: jorda.gomez.pablo@gmail.com

Introducción

El osteosarcoma intramedular es el sarcoma óseo primario más frecuente en el hueso. Suele presentarse en pacientes jóvenes, siendo el fémur distal y la tibia proximal las localizaciones más comunes. Pero cuando aparece a nivel pelviano es habitual diagnosticarlo de forma tardía por su clínica insidiosa, lo que lleva a la mayoría de los casos a presentar afectación extracompartimental y de alto grado histológico¹.

Los tumores pélvicos siempre han supuesto un reto terapéutico para el cirujano ortopédico oncológico, pero con el uso de los nuevos avances en quimioterapias, radioterapia y las novedosas técnicas quirúrgicas, las cirugías de salvamento y reconstrucción han revolucionado el manejo de esta patología^{2,3}.

Anteriormente, los tumores pélvicos y más concretamente, los de afectación periacetabular, eran tratados mediante hemipelvectomías externas y amputaciones radicales⁴. Actualmente, existe la posibilidad de realizar una hemipelvectomía interna asociada a nuevas opciones reconstructivas como es el uso de los implantes hechos a medida para el paciente o “*custom-made*”. Así es posible ofrecerle al paciente una cirugía que consiga mantener unos criterios oncológicos y permita implantar un dispositivo que se mantenga estable y conserve la funcionalidad de la cadera, preservando una adecuada calidad de vida⁵.

Cuando nos centramos en tumores periacetabulares, el defecto óseo posterior a la resección tumoral hace que la reconstrucción mediante implantes tradicionales pueda resultar demasiado complejo y llevar asociado una no adecuada fijación y pérdida de la estabilidad del implante con el fracaso a largo plazo de la cirugía⁶. La solución en estos casos poco frecuentes es la utilización de la impresión 3D, obteniendo una prótesis hecha a medida de la anatomía de la paciente, permitiendo una mejor implantación y osteointegración⁷.

El objetivo de nuestro trabajo es presentar el caso de una paciente con un osteosarcoma intramedular de pelvis a la que se planteó realizar una terapia de quimiorreducción tumoral y cirugía de salvamento con hemipelvectomía interna y reconstrucción posterior mediante prótesis “*custom-made*” con diseño 3D. La paciente ha otorgado consentimiento por escrito para poder publicar su caso clínico e imágenes del mismo.

Caso clínico

Presentamos el caso de una mujer de 31 años sin antecedentes personales ni familiares de interés, que acude a nuestro centro derivada desde un centro hospitalario de primer nivel para estudio de masa pélvica en la RMN.

La paciente presentaba un dolor insidioso a nivel de la cadera izquierda de 8 meses de evolución, sin asociar clínica sistémica ni pérdida de peso. Tras realizar el primer estudio de imagen por RMN se observaba una tumoración de características malignas que afectaba al hueso ilíaco izquierdo, desde techo acetabular hasta espina ilíaca anterosuperior, que condicionaba destrucción de ambas corticales asociando afectación de partes blandas que afectaba a la musculatura glútea media como al ilíaco.

Se realizó el estudio de extensión mediante TC toracoabdominopélvico y PET-TC, donde se observaban múltiples nódulos pulmonares bilaterales, con implante pleural y adenopatías laterocervicales.

El estudio se completó mediante la biopsia de la lesión confirmando el diagnóstico final de Osteosarcoma intramedular de alto grado en pala iliaca izquierda, con afectación acetabular y de partes blandas adyacentes y metástasis en múltiples nódulos pulmonares bilaterales, siendo un estadio IV en la clasificación de Enneking⁸.

La paciente fue valorada por el comité de tumores del centro y se decidió iniciar en un primer momento un tratamiento de quimioterapia sistémica mediante CDDP-adriamicina para valorar la respuesta tumoral y conseguir una reducción de la masa primaria para poder plantear una alternativa quirúrgica.

Tras 7 meses de evolución y 6 ciclos quimioterápicos, se observó una excelente respuesta en cuanto a nivel de reducción de la tumoración primaria, una reducción prácticamente completa de las lesiones pulmonares y ganglios cervicales. En la nueva RMN de control persistía la afectación tumoral a nivel del hueso ilíaco izquierdo, desde acetábulo hasta la espina ilíaca anterosuperior, pero con una disminución muy importante del componente tumoral de partes blandas, persistiendo únicamente una pequeña masa en la cara lateral iliaca.

Tras una revaloración por el comité de tumores, se decidió plantear el abordaje quirúrgico de la lesión previa embolización de la lesión. Se barajaron varias propuestas de resección quirúrgicas para la tumoración pélvica y finalmente se optó por una resección radical de la lesión junto con la reconstrucción del segmento mediante prótesis a medida impresa en 3D (Fig. 1). El equipo quirúrgico estaba compuesto por 3 cirujanos ortopédicos oncológicos, una cirujana vascular para ayudar durante el proceso de disección y extracción

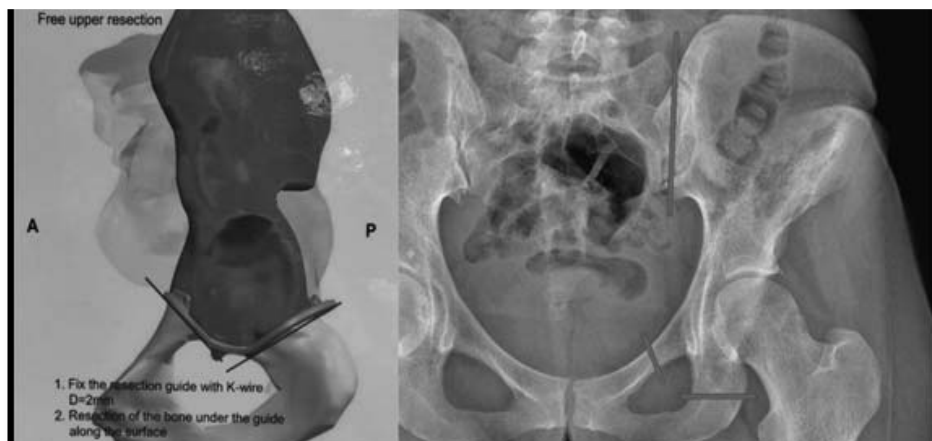


Figura 1. Esquema para la realización de las osteotomías y radiografía donde se localizan.

tumoral y un cirujano general de la unidad de pared abdominal para asistir en el cierre de la cirugía.

Cirugía

La cirugía inició con un posicionamiento lateral y abordaje en T centrado sobre el ligamento inguinal. Tras una disección superficial se localizaron los grandes vasos y el nervio femoral; seguidamente se completó la incisión en T hasta trocánter mayor y la región glútea. Tras esto, se procedió a la apertura de la fascia lata, localización y hemostasia de vasos glúteos superiores y referenciación del nervio ciático. Finalmente, se pasó a la región interna y se liberó el músculo iliaco, terminando la exposición ósea para poder planificar de forma adecuada las osteotomías.

Primero se colocó de forma adecuada la guía para realizar la osteotomía y se fijó mediante agujas de kirschner. Se inició con la osteotomía ilioisquiática, ya que es la que mejor visualización presenta, seguida de la osteotomía iliosacra, y se finalizó con la iliopúbica, que es la más débil y nos permitirá retirar de forma adecuada la pieza tumoral completa. Para la correcta localización de las osteotomías, sirvió de ayuda un modelo a escala impreso en 3D, que llevaba marcadas las zonas de corte (Fig. 2).

Para implantar la prótesis, primero se localizó la posición adecuada y se realizó el brocado de los orificios para los tornillos que van a fijar la prótesis en la hemipelvis restante y a la región sacra, seguido de su colocación. Posteriormente, se inició la preparación del canal femoral, se cementó la copa acetabular y el canal y se introdujo la parte protésica femoral. Para finalizar, se insertó el polietileno y se comprobó que existía una correcta estabilidad protésica. El procedimiento concluyó realizando un meticuloso cierre de partes blandas junto con una malla metálica a nivel abdominal.

El postoperatorio de la paciente se realizó sin incidencias, realizando ejercicios de rehabilitación específicos y consiguiendo deambulación con andador a partir de la segunda semana de la cirugía (Fig. 3).

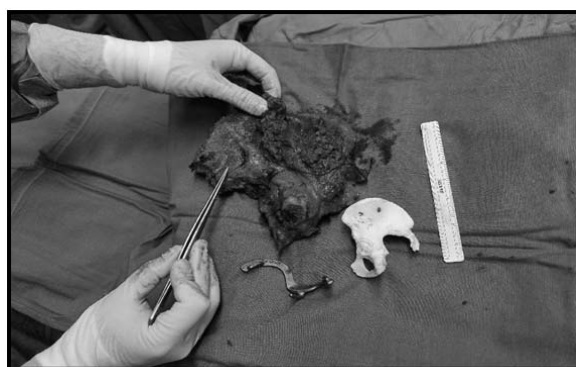


Figura 2. Pieza tumoral extraída, junto con guía de corte de osteotomía y modelo a escala de hemipelvis reconstruido con impresión 3D.

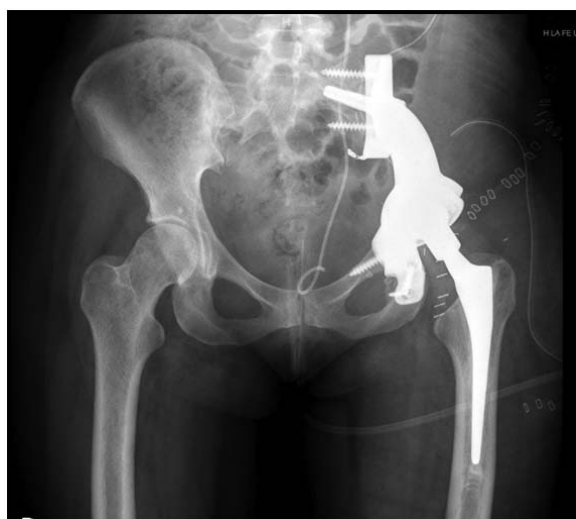

Figura 3. Control radiográfico postquirúrgico donde se visualiza la prótesis *custom-made* con sus anclajes en sacro y ramas pélvicas y el componente femoral.

Actualmente, tras 12 meses de evolución, la paciente se encuentra sin dolor, siguiendo los controles clínicos y de imagen periódicos. Consigue una movilidad acti-

va funcional para su vida diaria y la deambulación con ayudas de muletas.

Discusión

El abordaje quirúrgico de los tumores pélvicos conlleva un gran reto, tanto por las estructuras implicadas, por el tipo de resección a realizar y por la funcionalidad posterior. En el caso expuesto, se trata de una paciente joven, que tras presentar una óptima respuesta al tratamiento quimioterápico, permitió plantear la resección radical de la lesión tumoral.

Se barajaron varias propuestas para este tipo lesión. La amputación radical era una opción demasiado agresiva y mutilante para una paciente de mediana edad y con predisposición a colaborar en la rehabilitación posterior. Otra opción era realizar una reconstrucción anatómica mediante el uso de un aloinjerto para cubrir el gran defecto óseo, ya que presenta menor morbilidad para el paciente y el aloinjerto puede tener cierto efecto osteoconductor⁹. No obstante, este tipo de cirugías presentan una alta tasa de infecciones, no uniones y fracturas posteriores, ya que la sustitución de esta matriz ósea es muy lenta¹⁰.

De todos estos métodos, la reconstrucción protésica acetabular se ha visto como una opción superior a los demás en cuanto a funcionalidad y permite una adecuada recuperación posterior sin aumentar las complicaciones. Para estos casos, existen diferentes modelos protésicos¹¹ de los cuales, las prótesis hechas a medida o "custom made" han surgido como un avance en este tipo de cirugías de salvamento, ya que nos van a proporcionar un componente que se ajusta a la anatomía de nuestro paciente y que va a presentar unos resultados funcionales más prometedores. De hecho, en algunos estudios se ha visto como con el uso de estos dispositivos, se consigue una mayor tasa de satisfacción en funcionalidad¹².

Comparadas con los implantes tradicionales, las prótesis "custom-made" presentan ciertas ventajas. Nos ofrecen la posibilidad de utilizar guías de corte para

realizar de forma más precisa las osteotomías y poder reducir el tiempo quirúrgico. Al ajustarse a la anatomía del paciente, van a permitir un mayor acople con las partes blandas, que se traduce en menores problemas asociados a la movilidad de las mismas y facilidad para el cierre quirúrgico. El resultado funcional y la evolución presentada en este caso, van en concordancia con lo publicado recientemente en pacientes con implantes a medida⁷.

En cuanto a las complicaciones postquirúrgicas, estas cirugías suelen ir acompañadas de una importante pérdida sanguínea, infecciones profundas y fallos del implante posteriormente. En nuestro caso se planteó primero una embolización de la lesión que permitió reducir el tamaño tumoral y controlar mejor el sangrado quirúrgico, reduciendo la necesidad de transfusiones masivas posteriores a la cirugía. No presentó ningún problema relacionado con infección, tanto a nivel profundo como a nivel de la herida quirúrgica. Se realizaron lavados continuos del campo quirúrgico mediante suero salino durante la cirugía, y reesterilización del campo mediante antiséptico.

Otro de los problemas habituales se centra en la cobertura de la herida quirúrgica y cierre del defecto abdominal¹³. En nuestro caso, tuvimos mucha precaución con el abordaje, realizando una cuidadosa disección del tejido celular subcutáneo para que posteriormente se pudieran aproximar los bordes, junto con la malla a nivel abdominal, que proporcionó una adecuada sujeción y protección de hernias abdominales. Además, se realizó un control estricto de las curas posteriores durante los primeros días postquirúrgicos conjuntamente con el equipo de curas de enfermería.

En conclusión, el uso de prótesis a medida para la reconstrucción de resecciones radicales en tumores periacetabulares es una opción que nos va a ayudar facilitando la reconstrucción anatómica durante el acto quirúrgico, permitiendo unos aceptables resultados funcionales y sin asociarse a un aumento de complicaciones.

Bibliografía

1. Durfee RA, Mohammed M, Luu HH. Review of Osteosarcoma and Current Management. *Rheumatol Ther* 2016; 3(2):221-43. doi:10.1007/s40744-016-0046-y
2. Enneking WF, Dunham WK. Resection and reconstruction for primary neoplasms involving the innominate bone. *J Bone Joint Surg Am* 1978; 60(6):731-46.
3. Campanacci M, Capanna R. Pelvic resections: the Rizzoli Institute experience. *Orthop Clin North Am* 1991; 22(1):65-86.
4. Carter SR, Eastwood DM, Grimer RJ, Sneath RS. Hindquarter amputation for tumours of the musculoskeletal system. *J Bone Joint Surg Br* 1990; 72(3):490-3.
5. Shao QD, Yan X, Sun JY, Xu TM. Internal hemipelvectomy with reconstruction for primary pelvic neoplasm: a systematic review. *ANZ J Surg* 2015; 85(7-8):553-60. doi:10.1111/ans.12895
6. Sun W, Li J, Li Q, Li G, Cai Z. Clinical effectiveness of hemipelvic reconstruction using computer-aided custom-made prostheses after resection of malignant pelvic tumors. *J Arthroplasty* 2011; 26(8):1508-13. doi:10.1016/j.arth.2011.02.018
7. Wang B, Hao Y, Pu F, Jiang W, Shao Z. Computer-aided designed, three dimensional-printed hemipelvic prosthesis for peri-acetabular malignant bone tumour. *Int Orthop* 2018; 42(3):687-94. doi:10.1007/s00264-017-3645-5
8. Enneking WF, Spanier SS, Goodman MA. A system for the surgical staging of musculoskeletal sarcoma. *Clin Orthop* 1980; (153):106-20.
9. Bell RS, Davis AM, Wunder JS, Buconjic T, McGoveran B, Gross AE. Allograft reconstruction of the acetabulum after resection of stage-IIIB sarcoma. Intermediate-term results. *J Bone Joint Surg Am* 1997; 79(11):1663-74. doi:10.2106/0004623-199711000-00008
10. Calori GM, Mazza E, Colombo M, Ripamonti C. The use of bone-graft substitutes in large bone defects: any specific needs? *Injury* 2011; 42 Suppl 2:S56-63. doi:10.1016/j.injury.2011.06.011
11. Zang J, Guo W, Yang Y, Xie L. Reconstruction of the hemipelvis with a modular prosthesis after resection of a primary malignant peri-acetabular tumour involving the sacroiliac joint. *Bone Jt J* 2014; 96-B(3):399-405. doi:10.1302/0301-620X.96B3.32387
12. Dai K-R, Yan M-N, Zhu Z-A, Sun Y-H. Computer-aided custom-made hemipelvic prosthesis used in extensive pelvic lesions. *J Arthroplasty* 2007; 22(7):981-6. doi:10.1016/j.arth.2007.05.002
13. Liang H, Ji T, Zhang Y, Wang Y, Guo W. Reconstruction with 3D-printed pelvic endoprostheses after resection of a pelvic tumour. *Bone Jt J* 2017; 99-B(2):267-75. doi:10.1302/0301-620X.99B2.BJJ-2016-0654.R1