

Desarticulación interescapulotorácica en cirugía oncológica ortopédica.

A.M. RAMOS TÉLLEZ, V.M. ZARZUEL, J. DIRANZO GARCÍA, F. JARA GARCÍA, C. MAIRAL SANROMÁN, A. BRU POMER.

UNIDAD DE SARCOMAS Y TUMORES MUSCULOESQUELÉTICOS. SERVICIO DE CIRUGÍA ORTOPÉDICA Y TRAUMATOLOGÍA. CONSORCIO HOSPITAL GENERAL UNIVERSITARIO DE VALENCIA, ESPAÑA.

Resumen. Los sarcomas de partes blandas son tumores raros, malignos y heterogéneos, su incidencia es 1'8-5 por 10000 personas y suelen localizarse en las extremidades. La desarticulación interescapulotorácica se reserva para el tratamiento radical de tumores malignos que presentan invasión del plexo nervioso o del eje vascular. Se trata de una intervención agresiva que supone la resección completa del miembro superior, la escápula y la clavícula, y que presenta un complicado manejo de los vasos subclavios y del plexo braquial. Presentamos el caso de un varón de 74 años que presentó un mixofibrosarcoma de alto grado en el codo, con recidiva a los 6 meses en zona axilar.

Forequarter Amputation for a pleomorphic sarcoma recurrence.

Summary. Soft tissue sarcoma are infrequent, malignant and heterogeneous tumours, its incidence is 1'8-5 per 10000 persons and they are usually located on the extremities. The forequarter amputation is reserved for a radical treatment of malignant tumours that invade nerve plexus or blood vessels. It is an aggressive surgery that implies the amputation of the upper limb, the scapula and the clavicle and it requires a thorough ligation of the subclavian vessels and the brachial plexus. We submit a clinical case of a 74 year-old male, who had a high grade myxofibrosarcoma on the elbow, with a recurrence after 6 months on the axilla.

Correspondencia:

Alicia María Ramos Téllez
Servicio de Cirugía Ortopédica y Traumatología.
Consortio Hospital General Universitario de Valencia.
Avda. Tres Cruces Nº 2.
46014 Valencia.
Correo electrónico: aramostellez@gmail.com

Introducción

Los sarcomas de partes blandas (SPB) son tumores malignos y raros con una incidencia de 1'8-5 por 10.000 personas. Su tratamiento actualmente tiene un enfoque multidisciplinar, se asocia quimioterapia y radioterapia adyuvante (preoperatoria o postoperatoria) a la cirugía oncológica conservadora. Este tratamiento adyuvante tiene un doble objetivo; por un lado permitir un mejor control local de la enfermedad, y por otro lado posibilitar una cirugía de salvamento de la extremidad¹.

La amputación se emplea como último recurso en casos seleccionados; menos del 5% de todos los tumores de partes blandas de la cintura escapular son tratados con dicha técnica.

La desarticulación interescapulotorácica es una técnica quirúrgica empleada para la resección de tumores localizados en la cintura escapular.

Es una cirugía mutilante, con implicaciones funcionales y psicológicas importantes para el paciente; por ello y por la mejora del tratamiento conservador multidisciplinar, es un procedimiento raramente usado, reservado solo a casos específicos.

Sus indicaciones actuales son; tumores que presentan una invasión del plexo nervioso o del eje vascular axilar, tumores del extremo proximal del húmero o de la escápula no resecables de forma conservadora, neoplasias de mama multirrecidivantes, fracaso del tratamiento conservador y como tratamiento paliativo en casos de dolor, sangrado o infección no controlados².

La tasa de recurrencia de los SPB es 50% y la supervivencia de los SPB de alto grado es aproximadamente del 40% a 5 años, mientras que en los de bajo grado es del 75%¹.

La amputación escapulotorácica realizada con intención curativa tiene unos resultados de supervivencia a

5 años del 43,6% en tumores primarios, y del 34.1% en recurrencias.

Como complicaciones mayores de esta técnica quirúrgica se ha descrito neumotórax y derrame pleural. Las principales complicaciones menores descritas son el retraso en la cicatrización y la necrosis del colgajo cutáneo.

El porcentaje de recidiva local varía entre los estudios, situándose entre el 16 y el 35% en las cirugías con intención curativa³.

Consideraciones técnicas

La cirugía consiste en la resección del miembro superior, la escápula y la clavícula y requiere una cuidadosa ligadura de la arteria y vena subclavias y del plexo braquial.

En la literatura se encuentran descritos diferentes abordajes para realizar esta amputación.

M. Malawer y P. Sugarbaker proponen un abordaje doble, uno anterior deltopectoral y otro posterior. Mediante el abordaje anterior, realizan la exposición del plexo braquial y de los vasos subclavios procediendo a su ligadura. Tras esto realizan la desinserción del pectoral mayor de la clavícula y la osteotomía clavicular. Una vez concluida la exposición anterior pasan al abordaje posterior⁴.

Wittig defiende un abordaje anterior y posterior combinado. No realiza la osteotomía de la clavícula hasta no haber completado la exposición anterior y posterior⁵.

Ferraio plantea un abordaje posterior y anterior similar al de Witts; realiza la incisión sobre el extremo medial de la clavícula con extensión anterior deltopectoral y extensión posterior hacia el borde lateral escapular. Al final de la intervención liga los vasos subclavios y el plexo braquial, tras extirpar 4cm del extremo distal de la clavícula⁶.

Qadir describe un abordaje anterior con doble incisión; comienza en el borde lateral del esternocleidomastoideo con extensión lateral sobre la clavícula y después extensión posterior y anterior. Realiza la osteotomía de la clavícula en el tercio medio y la ligadura de los vasos subclavios de forma precoz durante la intervención. De esta forma afirma que se obtiene un mejor control del sangrado y una disminución de la morbilidad del paciente⁷.

En nuestro caso clínico hemos utilizado un abordaje semejante al del Dr. Qadir modificado con dos colgajos de cierre.

Caso clínico

Presentamos el caso de un varón de 74 años con diagnóstico de mixofibrosarcoma de alto grado en cara externa de codo izquierdo. Al diagnóstico el estadiaje fue IIIA (T2b N0 M0).

Tras ser valorado por el comité de tumores se decidió un tratamiento conjunto con RT neoadyuvante (50Gy) y cirugía conservadora preservando la extremidad superior. Se realizó una cirugía oncológica ampliada con reconstrucción con malla de trevira y colgajo miocutáneo pediculado de latissimus dorsi, con la colaboración del Servicio de Cirugía Plástica y Reconstructiva. La muestra de anatomía patológica presentaba márgenes de resección libres de enfermedad (R0), sin invasión linfovascular ni perineural.

A los 6 meses, el paciente fue diagnosticado de una recidiva ganglionar en la zona infraclavicular y axilar izquierda, siendo objetivada en la RMN y PET-TAC como una lesión multinodular única y con signos de infiltración vasculo-nerviosa (Fig. 1). No se detectaron otras lesiones a distancia ni invasión de la pared torácica. Después de una nueva valoración por el comité de tumores, el paciente fue considerado candidato para una cirugía de desarticulación interescapulotorácica, con QT y RT neoadyuvante para conseguir una cirugía oncológicamente correcta.

La cirugía fue llevada a cabo con la colaboración de los servicios de cirugía plástica y reconstructiva y de cirugía vascular.

Mediante un abordaje deltopectoral en silla de playa, se realizó la desinserción del musculo pectoral mayor de la clavícula hasta identificar los vasos subclavios, y una posterior osteotomía del tercio medio de la clavícula con protección de las estructuras vasculares (Fig. 2). Tras ello se ligaron la arteria y vena subclavias y se seccionó con bisturí frío el plexo braquial. (Fig. 3)

A continuación y mediante el abordaje posterior se realizó una desinserción de la musculatura de la escápula. Con una incisión axilar fueron unidos ambos abordajes, procediéndose entonces a la desarticulación del miembro superior. Se objetivó la preservación de la cápsula tumoral íntegra en la pieza quirúrgica. Finalmente, se realizó el cierre del defecto obtenido mediante colgajos simples de avance. (Figs. 4 y 5).

El estudio histológico definitivo mostro unos márgenes libres de enfermedades.

A los 6 meses de seguimiento postoperatorio el paciente se presenta un buen control local de la enfermedad y no se habían apreciado signos de infección ni de invasión del colgajo de cierre.

Refirió sensación de miembro fantasma del brazo izquierdo.

Discusión

En la actualidad, el tratamiento de los SPB debe tener un enfoque multidisciplinario que ayude a un mejor control local de la enfermedad y a obtener mejores tasas de supervivencia. Este manejo incluye el uso de radioterapia pre y postoperatoria y de quimioterapia; aunque el papel de esta última aún no está definido en el protocolo de tratamiento⁸.

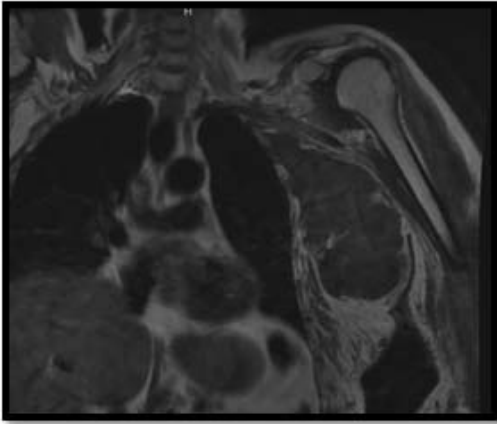


Figura 1. A. Corte coronal de TAC en T1. Se aprecia la masa tumoral en el espacio axilar.

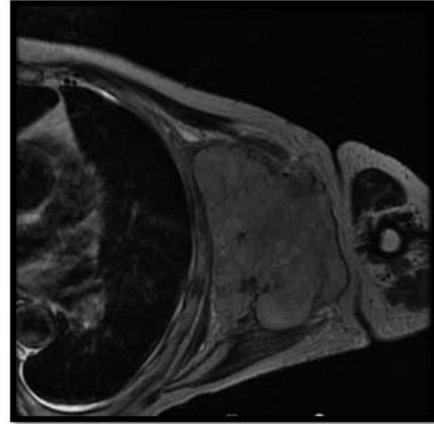


Figura 1. B. Corte axial de TAC en T2. Se aprecia la masa tumoral en el centro de la imagen.

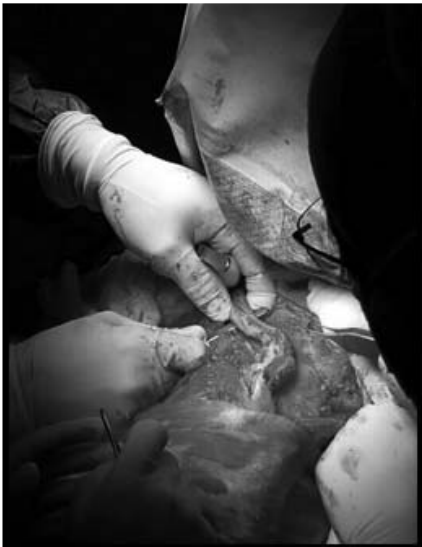

Figura 2. Osteotomía del tercio medial de la clavícula. Abordaje anterior.

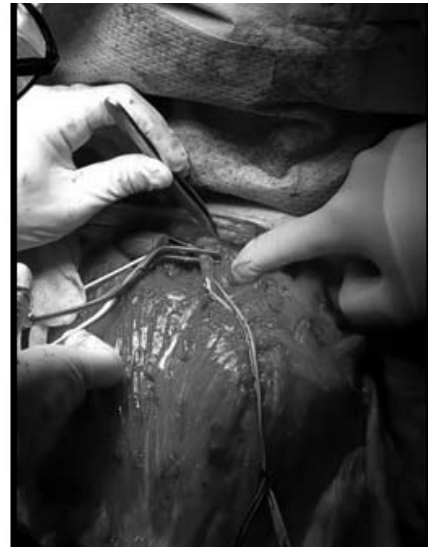

Figura 3. Ligadura de arteria y venas subclavas tras la osteotomía clavicular. Abordaje anterior.

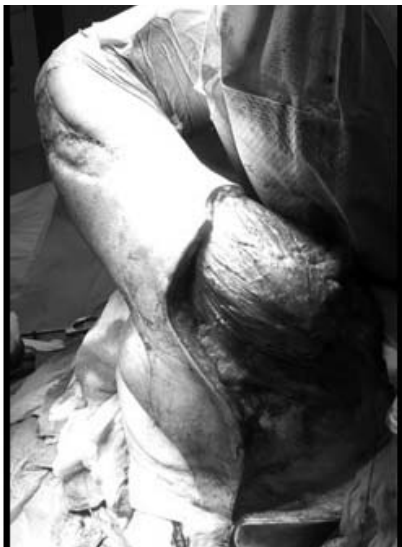

Figura 4. Abordaje posterior.

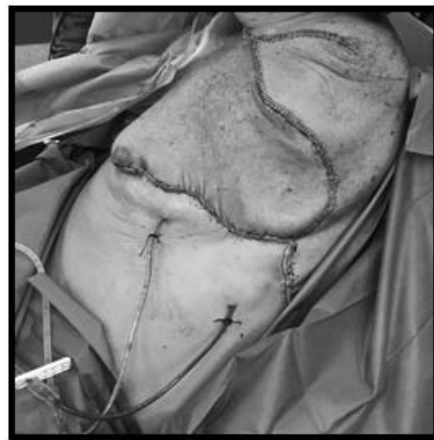

Figura 5. Cierre con colgajos simples de avance.

La cirugía, no obstante, juega un papel fundamental en el manejo de este tipo de tumores. Es el único tratamiento curativo siempre que se consiga con márgenes libres de enfermedad. Si es posible se realizan cirugías conservadoras con preservación de la función de la extremidad. Sin embargo, la cirugía de salvamento de la extremidad no debe interferir en el verdadero objetivo de la intervención, que es conseguir un correcto margen de seguridad oncológico. La cirugía radical primaria, por tanto, sigue manteniendo indicaciones en la actualidad.

Conclusiones

La desarticulación interescapulotorácica del miembro superior es una intervención mutilante con una fuerte repercusión psicológica y funcional para el paciente, por lo que está reservada para casos seleccionados, cuando otras opciones menos radicales no han tenido éxito. En estos pacientes la amputación continúa siendo un procedimiento seguro y de confianza para el tratamiento curativo o paliativo de los tumores de la cintura escapular.

Bibliografía

1. Ramu E. M., Houdek M. T., Isaac C. E., Dickie C. I., Ferguson P. C., Wunder J. S. Management of soft-tissue sarcomas; treatment strategies, staging, and outcomes. *SICOT Journal*. 2017; 3:20.
2. Gerrand CH, Wunder JS, Kandel RA, O'Sullivan B, Catton CN, Bell RS, Griffin AM, Davis AM. Classification of positive margins after resection of soft-tissue sarcoma of the limb predicts the risk of local recurrence. *J Bone Joint Surg Br* 2001; 83(8):1149-55.
3. Elsner U, Henrichs M, Gosheger G, Dieckmann R, Nottrott M, Hardes J, y cols. Forequarter amputation: a safe rescue procedure in a curative and palliative setting in high-grade malignoma of the shoulder girdle. *World J Surg Oncol* 2016; 14(1):216.
4. Malawer M, Sugarbaker P. Forequarter Amputation. En: *Musculoskeletal cancer surgery*. Dordrecht: Springer; 2001. p. 179-202. doi:10.1007/0-306-48407-2_9
5. Wittig JC, Bickels J, Kollender Y, Kellar-Graney KL, Meller I, Malawer MM. Palliative forequarter amputation for metastatic carcinoma to the shoulder girdle region: indications, preoperative evaluation, surgical technique, and results. *J Surg Onc* 2001; 77:105-13.
6. Ferrario T, Palmer P, Karakousis CP. Technique of forequarter (interscapulothoracic) amputation. *Clin Orthop Relat Res* 2004; 423:191-5.
7. Qadir R, Sidhu S, Romine L, Meyer MS, Duncan SF. Interscapulothoracic (forequarter) amputation for malignant tumors involving the upper extremity: surgical technique and case series. *J Shoulder Elbow Surg*. 2014; 23(6):e127-33.
8. Pasquali S, Colombo C, Pizzamiglio S, Verderio P, Callegaro D, Stacchiotti S, y cols. High-risk soft tissue sarcomas treated with perioperative chemotherapy: improving prognostic classification in a randomised clinical trial. *Eur J Cancer* 2018; 93:28e36.
9. Rosenberg SA, Tepper J, Glatstein E, Costa J, Baker A, Brennan M, y cols. The treatment of soft-tissue sarcomas of the extremities: prospective randomized evaluations of (1) limb-sparing surgery plus radiation therapy compared with amputation and (2) the role of adjuvant chemotherapy. *Ann Surg* 1982; 196(3):305-15.