

Cardiomiopatia Dilatada por Vírus H1N1

Dilated Cardiomyopathy Due To H1N1 Virus

3

Hugo Filipe de Mendonça Arruda Gonçalves Café, Marco Filipe Gomes Serrão,
Ana Paula Moreira Faria, José Jorge Rodrigues Araújo

Resumo

Mulher de 58 anos, sem antecedentes médicos relevantes, apresenta infecção respiratória pelo vírus H1N1, requerendo internação na Unidade de Cuidados Intensivos. Após a alta, refere progressiva astenia e dispneia, sendo internada nove meses depois por derrame pleural e infecção respiratória. Avaliação específica pela Cardiologia revela cardiomiopatia dilatada com má função sistólica do ventrículo esquerdo, compatível com miocardite. A ressonância magnética se apresenta compatível com miocardite. Dados os antecedentes e havendo sido descartada doença autoimune e tóxica, associou-se a doença ao vírus H1N1. O prognóstico é muito positivo, com recuperação quase total da função do ventrículo esquerdo.

Palavras-chave: Cardiomiopatia dilatada; Miocardite; Vírus da influenza A subtipo H1N1; Disfunção ventricular esquerda

Abstract

A 58-year-old woman with no relevant prior medical conditions presented a respiratory infection caused by the H1N1 virus, requiring admittance to an Intensive Care Unit. After discharge, the patient complained of progressive asthenia and dyspnea, being hospitalized nine months later with a diagnosis of pleural effusion and respiratory infection. Further evaluation by the Cardiology Unit revealed dilated cardiomyopathy with poor systolic function of the left ventricle, compatible with myocarditis. A cardiac magnetic resonance examination was compatible with myocarditis. Given her previous admittance and having ruled out toxic aspects and autoimmune disease, the disease was associated with the H1N1 virus. The prognosis is very positive, with almost complete recovery of the left ventricular function.

Keywords: Dilated cardiomyopathy; Myocarditis; Influenza A virus H1N1 subtype; Left ventricular dysfunction

Introdução

A cardiomiopatia dilatada é uma das cardiomiopatias mais frequentes, caracterizada por dilatação e disfunção do ventrículo esquerdo (VE). Sua etiologia é variável, assim como também seu prognóstico. Dado que a etiologia condiciona o prognóstico, torna-se imprescindível uma avaliação etiológica exaustiva. Apenas em 50% dos casos de cardiomiopatia dilatada (CMD) se consegue determinar a etiologia, sendo que as restantes são muitas vezes classificadas como idiopáticas. Destas, 40% são de causa genética e as restantes resultam de fatores externos que lesam o

miocárdio, sendo no entanto elusivas de classificar e identificar por ocasião do diagnóstico, como são as de etiologia infecciosa e particularmente a viral. Relata-se o caso de uma paciente com antecedentes de infecção grave por vírus H1N1 que nove meses depois foi diagnosticada como portadora de cardiomiopatia dilatada.

Relato do caso

Paciente do sexo feminino, 58 anos, sem antecedentes pessoais ou familiares de doença cardíaca, sem fatores

Serviço de Cardiologia Médico-Cirúrgica - Centro Hospitalar do Funchal - Madeira, Portugal

Correspondência: Hugo Café | Serviço de Cardiologia Médico-Cirúrgica, Hospital Dr. Nélio Mendonça

Av Luís de Camões, 57 - 9004-514 - Funchal, Madeira, Portugal

E-mail: Hmcafe@gmail.com

Recebido em: 02/02/2011 | Aceito em: 22/02/2011

de risco para doença coronariana, sem história de consumo de álcool, drogas ilícitas ou de fármacos cardiotoxicos é internada no Serviço de Medicina Intensiva em 29/12/2009 por pneumonia bilateral com necessidade de ventilação mecânica invasiva (VMI). A avaliação realizada detectou infecção pelo vírus H1N1 por análise de ELISA. Dada a existência de uma pandemia e teste positivo, foi iniciada terapêutica com oseltamavir em doses de 150mg de 12/12 horas.

Às 24h de hospitalização, apresentava um índice APACHE II de 13 (implicando um risco aproximado de mortalidade de 15%). A internação se complicou com infecção nosocomial por *pseudomonas aeruginosa* e *klebsiella pneumoniae* e por instabilidade hemodinâmica com necessidade de suporte inotrópico com noradrenalina e antibioticoterapia inicialmente empírica com piperacilina/tazobactam, gentamicina e vancomicina e, posteriormente, de acordo com testes de sensibilidade a antibióticos (TSA) com ciprofloxacina e gentamicina. A doente foi extubada no 15º dia, com alta hospitalar no 17º dia de internação.

Contudo, após essa hospitalização, a doente manteve fadiga e dispnéia progressivas, chegando a um nível NYHA III. Nove meses depois, a doente recorre ao Serviço de Urgência com quadro de dispnéia NYHA III, com tosse produtiva de agravamento nos últimos três dias, não apresentando edemas maleolares e encontrando-se apirética.

É internada no Serviço de Medicina Interna com o diagnóstico de infecção respiratória e derrame pleural. Por agravamento clínico, apesar de terapêutica diurética e antibioticoterapia com amoxicilina / ácido clavulânico e claritromicina, solicitou-se avaliação pela Cardiologia. O exame objetivo revelou dispnéia para pequenos esforços; uma auscultação pulmonar com ferveores crepitantes em ambas as bases pulmonares, sibilâncias nos andares superiores, sons cardíacos rítmicos com sopro sistólico no foco mitral (III/VI), apresentando edemas maleolares moderados. Não apresentava ingurgitamento jugular. Pressão arterial (PA) de 119/83mmHg. Avaliação radiológica revelou ligeiro derrame pleural à direita, cardiomegalia acentuada e ligeiro reforço da circulação pulmonar.

O ECG revelou ritmo sinusal com 91bpm e bloqueio completo do ramo esquerdo. O ecocardiograma transtorácico mostrou um ventrículo esquerdo (VE) dilatado (diâmetro diastólico 64mm) com hipocinesia generalizada e depressão severa da função sistólica global (fração de ejeção segundo método de Simpson biplano de 25%) com volumes aumentados (128mL de volume telediastólico e 87mL de volume telessistólico) e disfunção diastólica tipo III (padrão restritivo) (Figura 1). A aurícula esquerda se encontrava dilatada (60mm

x 55mm), e havia igualmente insuficiência mitral funcional, central, de gravidade ligeira a moderada com pressão sistólica da artéria pulmonar (PSAP) de 47mmHg, podendo se correlacionar com uma hipertensão pulmonar de grau ligeiro. As cavidades direitas não se encontravam dilatadas. Face a estes resultados e aos antecedentes diagnosticou-se cardiomiopatia dilatada por provável miocardite pelo vírus H1N1.

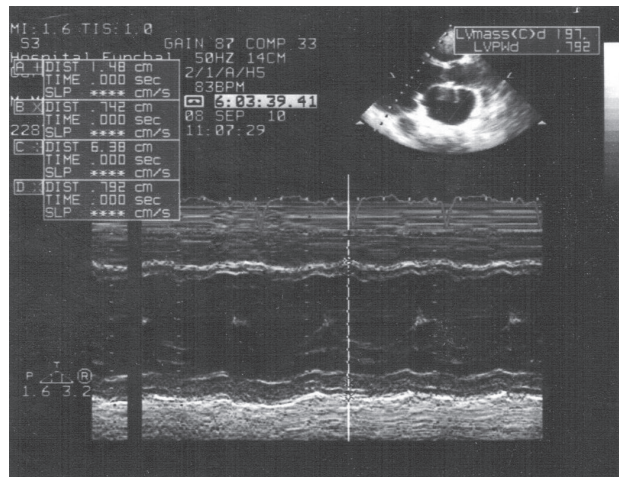


Figura 1
Ecocardiograma transtorácico modo M na data de admissão. Note-se a substancial dilatação do ventrículo esquerdo.

A paciente é transferida para o serviço de Cardiologia onde realiza estudos analíticos complementares que revelam um BNP de 209 ng/mL, creatinina de 0,72mg/dL, ureia de 43mg/dL, potássio de 4,3mEq/L, cloro de 94mEq/L, sódio de 134mEq/L, normal função tiroideia, serologias negativas para doenças autoimunes e serologias virais com títulos de IgG positivos para os vírus H1N1, influenza, vírus sincicial respiratório, parainfluenza tipo 1 e 3 e adenovírus (determinação por ELISA). O estudo por ressonância magnética cardíaca suporta o diagnóstico, com achados de um ventrículo esquerdo dilatado de paredes finas, (volume telessistólico de 131mL/m²; volume telediastólico de 171mL/m²; fração de ejeção por volumetria de 22%) e captação subepicárdica numa porção limitada da parede lateral compatível com pós-miocardite.

Apesar de apresentar vários fatores de pior prognóstico, como a substancial dilatação ventricular, disfunção diastólica tipo III e a má função do ventrículo esquerdo, a paciente evoluiu favoravelmente em resposta à terapia com diuréticos (furosemida), betabloqueadores (carvedilol) e ARA-II (candesartan, por intolerância à IECA), apresentando-se à data da alta em NYHA III.

Reavaliou-se a paciente dois meses após a alta, encontrando-a em NYHA II, tolerando bem a

medicação. Realizou-se ecocardiograma transtorácico que revelou recuperação da função sistólica do ventrículo esquerdo (fração de ejeção segundo método de Simpson biplano de 45%), apresentando dimensões normais (diâmetro telediastólico 56mm), disfunção diastólica tipo II (pertubação do relaxamento) e uma PSAP de 43mmHg (Figura 2).

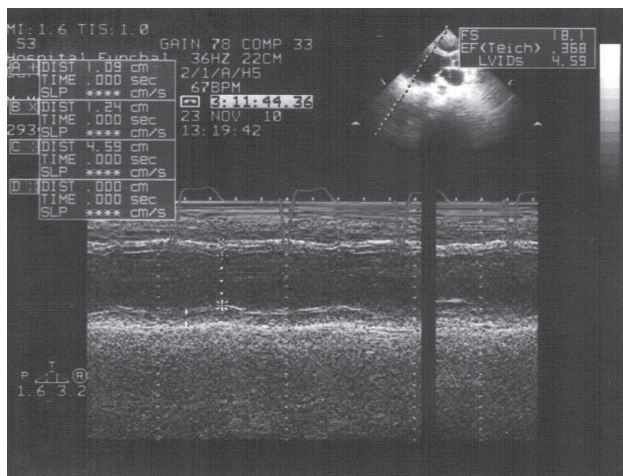


Figura 2
Ecocardiograma transtorácico modo M, em diástole, realizado dois meses após a alta. Ventrículo esquerdo normal

Discussão

No mundo ocidental, a etiologia infecciosa viral da miocardite também designada por cardiomiopatia inflamatória se associada à disfunção de VE é, de longe, a mais frequente¹. Existem, no entanto, etiologias como a autoimune e a tóxica que devem ser excluídas, como ocorreu neste caso. Para o diagnóstico de miocardite, é necessário elevado grau de suspeição clínica de forma a permitir uma terapêutica precoce e adequada.

Contudo, em 21% dos doentes, a inflamação leva à perda continuada de miócitos e fibrose, tendo como resultado final a cardiomiopatia dilatada¹. Neste caso particular, o agravamento progressivo da classe funcional da doente nos meses subsequentes à internação por infecção a H1N1, juntamente com a inexistência de antecedentes prévios, a negatividade de marcadores de doença autoimune e a ausência de evento infeccioso posterior à internação apesar de marcadores serológicos positivos para vários vírus (IgGs), parece criar uma forte ligação causal entre a infecção por H1N1 e o desenvolvimento da cardiomiopatia dilatada^{2,3}.

Mohammed Al-Amoodi et al.⁴ descreveram dois casos de miocardite fulminante por H1N1 em fevereiro deste ano, já que se sabe que a possibilidade de lesão

miocárdica pelo vírus é viável. No entanto, haveria a possibilidade de esta ser secundária aos fármacos utilizados na internação, e não ao vírus em si. Da medicação realizada pela doente no Serviço de Cuidados Intensivos, apenas existe referência a um caso, no Japão, de suspeita de miocardite por oseltamavir⁵ não suportada por outros casos ou estudos.

Atualmente a paciente se apresenta em NYHA classe II, tendo recuperado a função ventricular e dimensões normais do VE. Mantém a medicação inicial, tendo sido titulada até às doses máximas toleráveis.

Conclusão

Este caso clínico pretende chamar a atenção para uma evolução invulgar numa infecção com vírus H1N1 e poderá, conjuntamente com outras séries de casos semelhantes, alargar o espectro das etiologias virais da cardiomiopatia dilatada, introduzindo este vírus como agente etiológico das miocardites.

Potencial Conflito de Interesses

Declaro não haver conflitos de interesses pertinentes.

Fontes de Financiamento

O presente estudo não teve fontes de financiamento externas

Vinculação Universitária

O presente artigo não está vinculado a qualquer programa de pós-graduação.

Referências

1. Camm J, Lusher TF, Serruys PW, editors. ESC Textbook of cardiovascular medicine. 2nd ed. New York: Oxford University Press; 2009.
2. Libby P, Bonow RO, Mann DL, Zipes DP, editors. Braunwald's heart disease: a textbook of cardiovascular medicine. 8th ed. Philadelphia: Saunders/Elsevier; 2008.
3. Hunt SA, Abraham WT, Chin MH, Feldman AM, Francis GS, Ganiats TG, et al. ACC/AHA 2005. Guideline update for the diagnosis and management of chronic heart failure in the adult: report of the ACCP/ISHLT: endorsed by the Heart Rhythm Society. *Circulation*. 2005;112(12):e154-235.
4. Al-Amoodi M, Rao K, Rao S, Brewer JH, Magalski A, Chhatrwalla AK. Fulminant myocarditis due to H1N1 influenza. *Circ Heart Fail*. 2010;3(3):e7-9.
5. Drug information. DrugLib.com. Oseltamivir: Tamiflu (Oseltamivir): Adverse event reports: Cases resulting in death: Cases with disease progression. [cited 2010 Nov 20]. Available from: <<http://www.druglib.com>>