

<sup>1</sup>Klinika Nefrologii, Collegium Medicum Uniwersytetu Jagiellońskiego

<sup>2</sup>I Klinika Kardiologii i Nadciśnienia Tętniczego, Collegium Medicum Uniwersytetu Jagiellońskiego

<sup>3</sup>NZOZ Chorób Naczyń ANGIOMED BKLSP w Krakowie

# Zwężenie tętnicy unaczyniającej nerkę przeszczepioną jako przyczyna wtórnego nadciśnienia tętniczego u biorcy nerki

## Stenosis of an artery supplying graft in kidney recipient as a cause of secondary hypertension

### Summary

Arterial hypertension in kidney transplant recipients is an important clinical problem.

Hypertension is one of the risk factors significantly limiting longevity and graft function. Stenosis of an artery supplying the transplanted kidney is one of the reasons responsible for blood pressure elevation in kidney transplant recipients. In cases of new hypertension or exacerbation of pre-existing hypertension, shortly after transplantation, renal artery stenosis should be suspected. Computed tomography angiography and/or MRI angiography are considered the gold standard methods in the diagnostic evaluation of transplanted kidney artery stenosis.

The article presents the case of young female patient, kidney transplant recipient, in whom the stenosis of external right iliac artery, supplying the transplanted kidney was diagnosed.

The challenges of diagnostic evaluation and treatment were presented in reference to existing guidelines.

**key words:** arterial hypertension, kidney transplantation, transplanted kidney artery stenosis

*Arterial Hypertension 2011, vol. 15, no 4, pages 258–262.*

### Wstęp

Nadciśnienie tętnicze po transplantacji nerki występuje u 60–80% biorców nerki i jest powszechnym problemem klinicznym [1, 2]. Podwyższone ciśnienie tętnicze skraca czas funkcjonowania nerki przeszczepionej. Do tej formy wtórnego nadciśnienia tętniczego mogą prowadzić: nawrót choroby nerek w przeszczepionej nerce (kłębuszkowe zapalenie nerki), przewlekłe cewkowo-śródmiąższowe zapalenie nerki, progresja niewydolności nerki przeszczepionej (przewlekła choroba nerek w stadium 4. i 5.), leczenie inhibitorami kalcineuryny oraz steroidami, otyłość (często obecnie stwierdzana u biorców przeszczepu nerki), zwężenie tętnicy nerki przeszczepionej oraz tak zwane przeniesienie nadciśnienia (nerka przeszczepiona może spowodować nadciśnienie u biorcy) [3].

Zwężenie tętnicy może wystąpić zarówno we wczesnym okresie po leczeniu operacyjnym, jak i w odległym czasie po transplantacji. Lokalizacja zwężenia to często miejsce zespolenia, proksymalnie lub dystalnie od zespolenia naczyniowego. Czynniki prowadzące do tej patologii obejmują: uraz tętnicy podczas pobierania narządu lub transplantacji, uszkodzenie błony wewnętrznej naczynia podczas kaniulacji, obecność zaawansowanej miażdżycy lub dysplazji włóknisto-mięśniowej. Do rzadszych przyczyn należą ucisk naczynia przez zbiornik chłonki, zakażenie wirusem cytomegalii lub gruźlica [3, 4]. Podejrzenie zwężenia tętnicy graftu należy wysunąć, gdy stwierdza się wystąpienie nadciśnienia lub pogorszenie jego kontroli w relatywnie krótkim czasie

Adres do korespondencji: dr n. med. Alina Bętkowska-Prokop  
Klinika Nefrologii UJ CM  
ul. Kopernika 15, 31–501 Kraków  
tel.: (12) 424 78 00, faks: (12) 424 71 49

 Copyright © 2011 Via Medica, ISSN 1428–5851

po zabiegu, szczególnie z towarzyszącym pogorszeniem funkcji przeszczepu lub niekiedy obecnością szmeru słyszalnego nad nerką przeszczepioną.

Klinicznym objawem zwężenia tętnicy nerki przeszczepionej może być obrzęk płuc, szczególnie u biorców z prawidłową funkcją skurczową lewej komory serca lub wzrost kreatyniny w surowicy krwi po włączeniu lub zwiększeniu dawki inhibitora konwertazy angiotensyny lub leku blokującego receptory dla angiotensyny. U niektórych chorych poza nadciśnieniem tętniczym nie występują inne objawy kliniczne.

Metodą referencyjną diagnostyki tej postaci wtórnego nadciśnienia pozostaje angiografia tomografii komputerowej (CTA, *computed tomography angiography*) lub angiografia rezonansu magnetycznego (MRA, *magnetic resonance angiography*). Natomiast powszechnie dostępne i nieinwazyjne badanie ultrasonograficzne tętnicy nerkowej metodą Dopplera jest stosunkowo czasochłonne i w dużej mierze zależne od doświadczenia wykonującego, co ogranicza jego czułość diagnostyczną.

Zabiegi angioplastyki przezskórnej i wszczepienie stentu, jako metoda leczenia tej formy nadciśnienia, są przeprowadzane u biorców przeszczepów nerek od początku lat 90. XX wieku [5]. Poniżej opisano przypadek młodej chorej po transplantacji nerki, u której wykryto zwężenie tętnicy biodrowej zewnętrznej prawej zaopatrującej przeszczepioną nerkę.

## Opis przypadku

Kobieta w wieku 33 lat, z przewlekłą chorobą nerek w przebiegu nefropatii refluksowej, 9 miesięcy po zabiegu przeszczepienia nerki od zmarłego dawcy, została przyjęta na Oddział Kliniki Nefrologii z powodu znacznego podwyższenia ciśnienia tętniczego (maks. 210/140 mm Hg).

W 6. roku życia była kilkakrotnie hospitalizowana z powodu odmiedniczkowego zapalenia nerek. Wówczas w urografii stwierdzono poszerzenie moczowodu i układu kielichowo-miedniczkowego po stronie prawej. Do 8. roku życia była kilkakrotnie leczona ambulatoryjnie z powodu nawracających zakażeń układu moczowego, a od 8. do 19. roku życia nie zgłaszała się do kontroli nefrologicznej.

Pierwsza ciąża pacjentki przebiegała prawidłowo, lecz w czasie drugiej ciąży, w 24. roku życia, wystąpił u chorej stan przedrzucawkowy.

W 31. roku życia stwierdzono przewlekłą chorobę nerek w stadium V i wdrożono leczenie nerkozaścępcze dializami otrzewnowymi. W okresie dializoterapii, jako przygotowanie do transplantacji nerki, wykonano zabieg nefrektomii prawostronnej z po-

wodu wodonercza. W związku z wystąpieniem dializacyjnego zapalenia otrzewnej o etiologii grzybiczej po 6 miesiącach odstąpiono od kontynuacji metody leczenia nerkozaścępczego. Po implantacji cewnika permanentnego do żyły szyjnej wewnętrznej kontynuowano wykonywanie hemodializ.

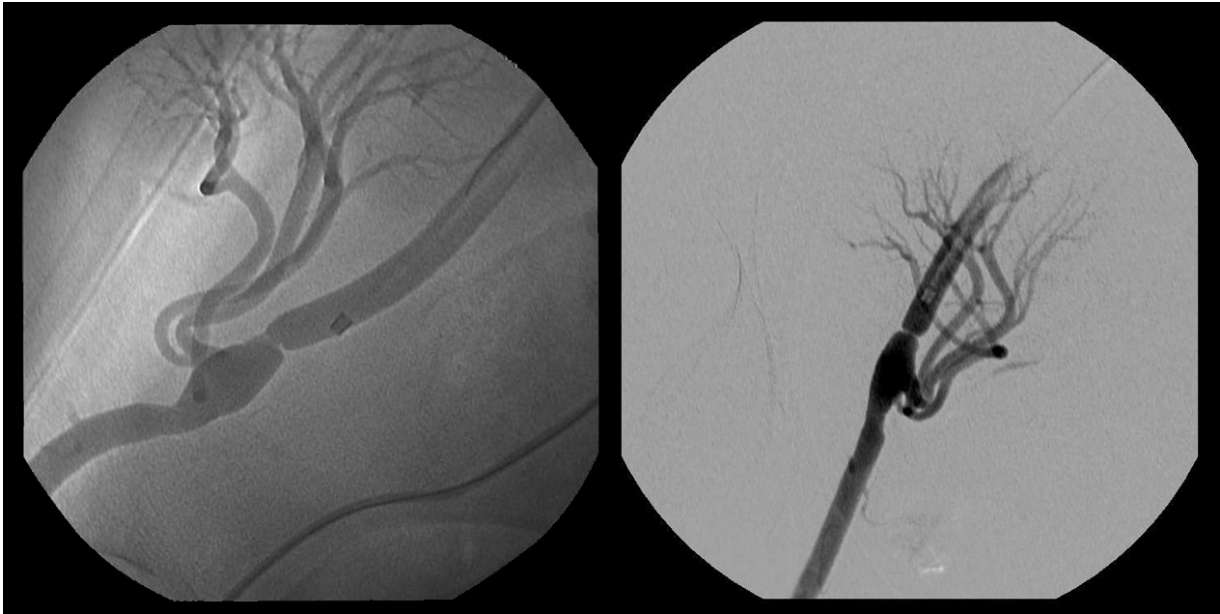
Dnia 27.02.2010 roku u chorej wykonano zabieg przeszczepienia nerki. Dwie tętnice nerki zostały zespolone z tętnicą biodrową zewnętrzną w odcinku środkowym tej tętnicy. Zastosowano leczenie immunosupresyjne: metylprednizolon (Solumedrol) — 500 mg *i.v.*, następnie po 3 dniach metylprednizolon (Metylpred) doustnie w dawce 20 mg, stopniowo redukowanej do 4 mg/dobę, cyklosporyna (Neoral) w dawce modyfikowanej w zależności od stężenia we krwi i mykofenolan sodu (Myfortic) w dawce 2 razy po 720 mg.

Dwa miesiące po zabiegu chora została skierowana do Poradni Transplantacyjnej. Podczas pierwszej wizyty stwierdzono u niej wysokie wartości ciśnienia tętniczego na poziomie 200/140 mm Hg, mimo stosowania skojarzonego leczenia amlodipiną, metoprololem oraz klonidyną. W warunkach ambulatoryjnych rozpoczęto diagnostykę nadciśnienia, zintensyfikowano oraz zmodyfikowano leczenie przeciwnadciśnieniowe, dołączając do terapii indapamid i doksazosynę. Równocześnie zredukowano dawki leków indukujących nadciśnienie tętnicze (cyklosporyna i metylprednizolon) zgodnie ze standardami transplantacyjnymi. Zastosowane postępowanie nie spowodowało jednak istotnej redukcji ciśnienia tętniczego. Czynność nerki przeszczepionej była stabilna, stężenie kreatyniny wyniosło od 94–117  $\mu\text{mol/l}$ , przy współczynniku przesączania kłębuszkowego (eGFR, *estimated glomerular filtration rate*) obliczonym według wzoru MDRD (*modification of diet in renal disease*) 50–63 ml/min.

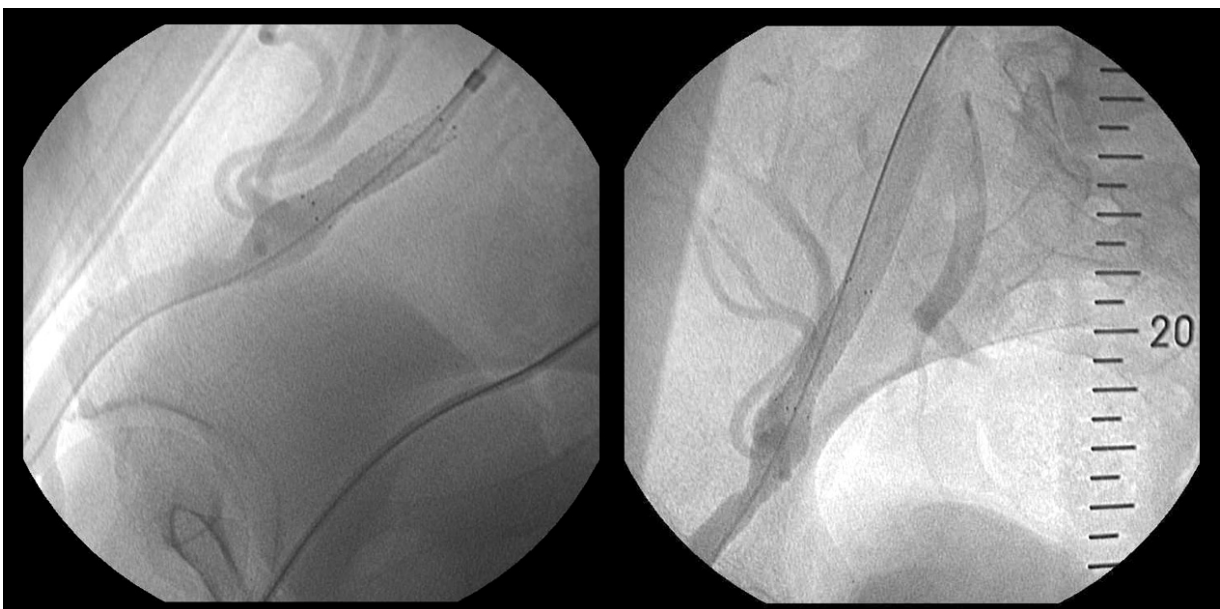
W grudniu 2010 roku chora została przyjęta na oddział nefrologiczny z powodu nadciśnienia tętniczego opornego na leczenie (przy przyjęciu ciśnienie tętnicze maks. 220/125 mm Hg). Podczas hospitalizacji w badaniu CTA stwierdzono cechy znacznego zwężenia prawej tętnicy biodrowej zewnętrznej przed odejściem dwóch tętnic nerki przeszczepionej (zwężenie światła do ok. 2 mm na odcinku 1 mm z poststenotycznym poszerzeniem do 12 mm). Przed zwężeniem prawidłowa szerokość tętnicy biodrowej zewnętrznej prawej wynosiła 7 mm. Uwidoczniono odejście dwóch tętnic nerkowych od tętnicy biodrowej zewnętrznej — pierwsza prawidłowo zakontrastowana, druga tętnica zwężona w początkowym odcinku na długości 6 mm, maksymalnie do 1 mm. Pacjentkę zakwalifikowano do przezskórnej angioplastyki (PTA, *percutaneous transluminal angioplasty*) tętnicy biodrowej i tętnicy nerkowej.

W styczniu 2011 roku wykonano arteriografię prawej tętnicy biodrowej zewnętrznej, która potwierdziła obecność jej istotnego zwężenia (ryc. 1). Natomiast obie tętnice nerki przeszczepionej okazały się drożne, bez istotnych zwężeń. Następnie wykonano skuteczną angioplastykę tętnicy biodrowej zewnętrznej z implantacją stentu metalowego Visi-Pro o wymiarach  $7 \times 27$  mm (ryc. 2). W angiografii kontrolnej potwierdzono dobry wynik zabiegu. Zabieg i okres okołozabiegowy przebiegły bez powikłań. Po zabiegu u chorej stwierdzono dobrą kontrolę ciśnienia tętniczego przy utrzymanym leczeniu farmakologicznym.

Po kilku tygodniach w kontroli ambulatoryjnej, ze względu na podwyższone ciśnienie tętnicze, dołączono do terapii telmisartan, w stopniowo zwiększanej dawce do 80 mg/dobę, obserwując normalizację ciśnienia tętniczego i stabilną czynność nerki przeszczepionej.



**Rycina 1.** Zwężenie tętnicy biodrowej zewnętrznej zaopatrującej nerkę przeszczepioną przed angioplastyką  
**Figure 1.** Stenosis of external iliac artery supplying the transplanted kidney before PTA



**Rycina 2.** Tętnica biodrowa zewnętrzna po angioplastyce balonowej  
**Figure 2.** External iliac artery after percutaneous transluminal angioplasty

## Omówienie

W piśmiennictwie opisano wiele przypadków naczyniopochodnego nadciśnienia tętniczego u pacjentów z przewlekłą chorobą nerek po transplantacji. Biorąc pod uwagę opisany przypadek, należy zwrócić uwagę na niedoskonałości diagnostyczne w praktyce klinicznej.

Warto podkreślić, że badanie USG tętnicy nerki przeszczepionej metodą Dopplera w wielu ośrodkach powinno pozostać badaniem podstawowym wykonywanym u chorych z nadciśnieniem tętniczym po transplantacji, zwłaszcza przy niskich wartościach eGFR i konieczności podania środka kontrastowego przy badaniu obrazowym. Jednak jego ujemny wynik nie pozwala na wykluczenie zwężenia tętnicy jako przyczyny wtórnego nadciśnienia tętniczego. Aktualnie lepsze możliwości oceny zwężeń naczyń daje nowsza technologia: ultrasonografia *B-flow* (BFU) oraz BOLD MRI (*blood oxygen-level-dependent magnetic resonance imaging*) [6]. Wieloczynnikowa etiologia nadciśnienia po transplantacji, ale przede wszystkim zaawansowane zmiany miażdżycowe w naczyniach u biorców pierwszego, drugiego, a nawet trzeciego przeszczepu nerkowego czynią ten problem coraz bardziej istotnym. Ponadto rośnie wiek i liczebność populacji chorych korzystających z tej formy leczenia nerkozastępczego.

W badaniu *Angioplasty and Stenting for Renal Artery Lesions* (ASTRAL), opublikowanym w 2009 roku, oceniano wyniki rewaskularyzacji tętnicy nerkowej łącznie z leczeniem farmakologicznym w porównaniu z samym leczeniem farmakologicznym, u chorych z miażdżycowym zwężeniem tętnicy nerkowej [7]. Przebadano grupę 806 chorych z objawami klinicznymi (nadciśnienie tętnicze odporne na leczenie lub niewyjaśniona dysfunkcja nerek) wskazującymi na miażdżycowe zwężenie tętnicy nerkowej. Po potwierdzeniu zwężenia co najmniej jednej tętnicy nerkowej, do dalszego etapu badania włączono chorych, u których spodziewano się korzystnych wyników po wykonaniu rewaskularyzacji tętnicy nerkowej.

Analiza wyników badania wykazała, że wzrost ryzyka związanego z zabiegiem rewaskularyzacji nie przekłada się na korzystniejsze wyniki leczenia chorych z miażdżycowym zwężeniem tętnicy nerkowej [2].

Omówiony przypadek chorej nie dotyczył tak izolowanej etiologii, jak miażdżycowe zwężenie tętnicy. Chora, pomimo skutecznego leczenia angioplastyką oraz wszczepieniem stentu, nadal wymaga złożonego leczenia przeciwnadciśnieniowego. Należy podkreślić, że zgodnie z wytycznymi *Kidney Disease: Improving Global Outcomes* z 2009 roku (KDIGO 2009) [8] u chorych po przeszczepieniu nerki w le-

czeniu nadciśnienia tętniczego stosowane są wszystkie główne grupy leków zalecane przez wytyczne *European Society of Hypertension/European Society of Cardiology* (ESH/ESC) [9]. Jednak istnieje wiele publikacji o korzystnym wpływie grupy antagonistów wapnia i leków wpływających hamująco na układ renina–angiotensyna–aldosteron [2, 4, 10]. U pacjentów, po wykonaniu skutecznej rewaskularyzacji tętnicy nerkowej, w przypadku utrzymywania się nadciśnienia tętniczego bezpiecznie można wdrożyć leczenie inhibitorami konwertazy angiotensyny lub antagonistami receptora dla angiotensyny II [11].

## Streszczenie

Nadciśnienie tętnicze u biorców nerki przeszczepionej jest powszechnym problemem klinicznym. Nadciśnienie jest czynnikiem, który skraca czas funkcjonowania nerki przeszczepionej. Wśród czynników, które są odpowiedzialne za wzrost ciśnienia tętniczego po przeszczepieniu nerki, należy między innymi zwężenie tętnicy nerki przeszczepionej. Wystąpienie nadciśnienia tętniczego lub pogorszenie jego kontroli w krótkim czasie po transplantacji nerki każdorazowo nasuwa podejrzenie zwężenia tętnicy nerki przeszczepionej. Mimo rozwoju technik ultrasonograficznych, nadal metodą referencyjną diagnostyki pozostaje angiografia tomografii komputerowej (CTA) lub rezonansu magnetycznego (MRA). W pracy przedstawiono przypadek pacjentki ze stwierdzonym zwężeniem tętnicy biodrowej zewnętrznej zaopatrującej nerkę przeszczepioną oraz trudności diagnostyczne i postępowanie terapeutyczne w świetle aktualnych danych i wytycznych.

**słowa kluczowe:** nadciśnienie tętnicze, transplantacja nerki, zwężenie tętnicy nerki przeszczepionej  
*Nadciśnienie Tętnicze 2011, tom 15, nr 4, strony 258–262.*

## Piśmiennictwo

1. Małyżko J., Małyżko J., Bachórzewska-Gajewska i wsp. Inadequate blood pressure control in most kidney transplant recipients and patients with coronary artery disease with or without complications. *Transplant. Proc.* 2009; 41: 3069–3072.
2. Rubin M.F. Hypertension following kidney transplantation. *Adv. Chronic Kidney Dis.* 2011; 18 (1): 17–22.
3. Ghazanfar A., Tavakoli A., Augustine T. i wsp. Management of transplant artery stenosis and its impact on long-term allograft survival: a single centre experience. *Nephrol. Dial. Transplant.* 2011; 26 (1): 336–343.
4. Mangray M., Vella J.P. Hypertension after kidney transplantation. *Am. J. Kidney Dis.* 2011; 57 (2): 331–341.

5. Sharma S., Potdar A., Kulkarni A. Percutaneous transluminal renal stenting for transplant renal artery stenosis. *Catheter Cardiovasc. Interv.* 2011; 77 (2): 287–293.
6. Russo E., Cerbone V., Sciano D. i wsp. Posttransplant renal monitoring with B-flow ultrasonography. *Tranplant. Proc.* 2010; 42 (4): 1127–1129.
7. Chrysochou C., Kalra P.A. Current management of atherosclerotic renovascular disease — what have we learned from ASTRAL? *Nephron. Clin. Pract.* 2010; 115 (1): 73–81.
8. Kidney Disease: Improving Global Outcomes (KDIGO) Transplant Work Group KDIGO clinical practice guideline for the care of kidney transplant recipients. *Am. J. Transplant.* 2009; 9 (supl. 3): S1–S155.
9. 2007 Guidelines for the Management of Arterial Hypertension: The Task Force for the Management of Arterial Hypertension of the European Society of Hypertension (ESH) and of the European Society of Cardiology (ESC). *J Hypertens* 2007; 25: 1105–1187.
10. Baroletti S.A., Gabardi S., Magee C.C. i wsp. Calcium channel blockers as the treatment of choice for hypertension in renal transplant recipients: facts or fiction. *Pharmacotherapy* 2003, 23 (6): 788–801.
11. Khosla S., Ahmed A., Siddiqui M. i wsp. Safety of angiotensin-converting enzyme inhibitors in patients with bilateral renal artery stenosis following successful renal artery stent revascularisation. *Am. J. Ther.* 2006; 13 (4): 306–308.