

*Jakub Dobruch, Piotr L. Chłosta, Tomasz Szopiński, Łukasz Nyk,
Michał Andrzej Skrzypczyk, Sebastian Piotrowicz, Andrzej Borówka

Laparoskopia w urologii

Laparoscopy in urology

I. Zespół Dydaktyki Urologicznej Kliniki Urologii Centrum Medycznego Kształcenia Podyplomowego,
Oddział Urologii Europejskiego Centrum Zdrowia w Otwocku

Kierownik Zespołu: prof. dr hab. med. Andrzej Borówka

Streszczenie

Chirurgia laparoskopowa stanowi obecnie zasadniczą część urologii. Jej początki sięgają pierwszego dziesięciolecia XX wieku. Inwencja nowych instrumentów i doskonalenie umiejętności chirurgicznych umożliwiły rozpowszechnienie tej mało inwazyjnej chirurgii, która nadal ewoluuje. Obecnie, znakomita większość operacji urologicznych jest wykonywana w technologii laparoskopowej. Do najczęstszych należą prostatektomia radykalna, nefrektomia radykalna oraz pieloplastyka. W pracy przedstawiono historię rozwoju urologii laparoskopowej. Opisano jej zastosowanie w codziennej praktyce a także jej ograniczenia, które wymagają prowadzenia dalszych badań.

Słowa kluczowe: urologia, endourologia, laparoscopia

Summary

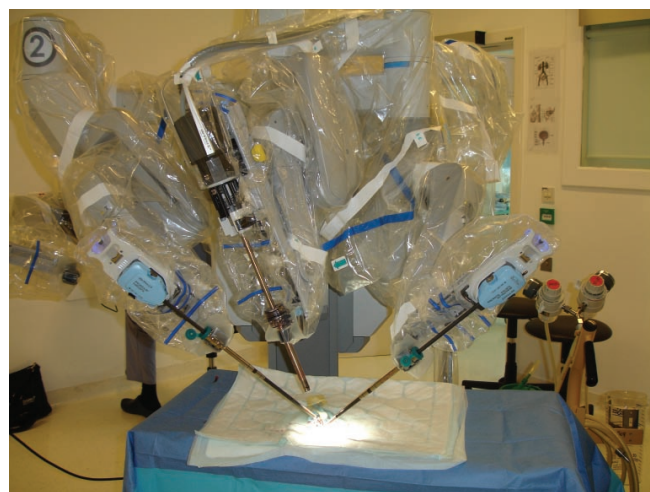
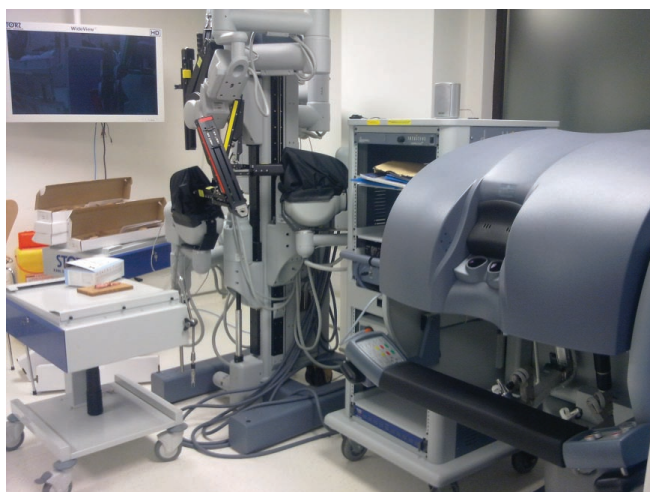
Laparoscopic surgery has become a major part of urology. Its history started at the beginning of XX century. Invention of new sophisticated instruments and improvement in surgical performance made laparoscopic surgery widespread. It is still evolving. Currently, majority of urologic surgery is done with laparoscopic minimally invasive approach. The most frequent operations include: radical prostatectomy, radical nephrectomy and pyeloplasty. The paper discusses history of laparoscopic urology. Its application in daily urological practice and its limitations which need further exploration are discussed.

Key words: urology, endourology, laparoscopy

Chirurgia laparoskopowa stanowi obecnie zasadniczą część endourologii, do której zalicza się wszystkie zabiegi wykonywane bez klasycznego cięcia chirurgicznego w obrębie przestrzeni i jam ciała w celu rozpoznania lub/i leczenia chorób i wad układu moczowego i męskich narządów płciowych. Liczba operacji wykonywanych w tej technologii systematycznie wzrasta. Obecnie w wielu ośrodkach odgrywają one dominującą rolę wśród wszystkich zabiegów urologicznych, chociaż przed kilkoma laty nie było jeszcze w Polsce ośrodka, w którym pracowałyby osoby doświadczone w wykonywaniu zaawansowanych operacji laparoskopowych. Historia tej dziedziny chirurgii liczy nieco ponad 100 lat. Pierwsze próby operowania metodą laparoskopową podjęto na początku ubiegłego stulecia (1, 2). Nie ma wątpliwości, że laparoscopia w urologii zakorzeniła się na dobre oraz, że uprawianie nowoczesnej urologii bez znajomości tajników tej techniki, a także bez umiejętności jej stosowania w praktyce nie jest możliwe.

Za pierwszą operację laparoskopową uznaje się wżernikowanie jamy otrzewnej psa, wykonaną cysto-

skopem w 1901 roku (1, 2). Od tamtej pory warunkiem rozwoju tej metody było konsekwentne, stopniowe wprowadzanie i doskonalenie urządzeń i narzędzi przeznaczonych wyłącznie dla niej. H.C. Jacobaeus opracował automatyczny trokar w 1902 roku (2), B.H. Orndorf udoskonalił to narzędzie w 1929 roku, wprowadzając doń wentylową zastawkę uniemożliwiającą niekontrolowane wyciekanie gazu z jamy otrzewnej, a R. Zolikofer w 1924 roku zastosował dwutlenek węgla do insuflacji jamy otrzewnej (3). Istotnym postępowaniem było opracowanie przez J. Veressa w 1938 roku igły pozwalającej bezpiecznie nakłuć jamę otrzewnej (4). Po niespełna 10 latach R. Palmer skonstruował insuflator wyposażony w system monitorujący ciśnienie wewnątrzotrzewnowe gazu (5). Wreszcie, wykorzystując doświadczenia endoskopii, w tym urologicznej, zastosowano światłowód kwarcowy oraz zewnętrzne źródło światła, co pozwoliło na znaczną poprawę oświetlenia wnętrza jamy brzusznej, jak i obrazu pola operacyjnego (6). Później do laparoskopii wprowadzono bez zwłoki wszelkie nowoczesne rozwiązania techniczne – transmisję obrazu, specjalistyczne narzędzia, urządzenia



Ryc. 1. System daVinci.

do hemostazy – powstające w innych dziedzinach endoskopii. Swego rodzaju ukoronowaniem laparoskopii jest wykorzystanie robota DaVinci (ryc. 1) (7, 8) umożliwiające zdalne sterowanie teleskopem i narzędziami (9). Obecnie 75% prostatektomii radykalnych, wykonuje się w USA, wykorzystując roboty. Ich podstawową zaletą jest krótka krzywa nauki i możliwość widzenia stereoskopowego, a także konstrukcja narzędzi, które cechują się wieloma stopniami swobody, co wyróżnia je korzystnie od pozostałych narzędzi stosowanych w klasycznej chirurgii. Roboty, ze względu na rozdzielanie stanowiska pracy operatora od sterylnej pola operacyjnego, stanowią bardzo wygodną, chociaż niezwykle drogą alternatywę dla chirurga. Trzeba przy tym podkreślić, że nie opublikowano do tej pory wiarygodnych danych, które świadczyłyby o wyższości operacji wykonywanych z użyciem robota nad klasycznymi operacjami laparoskopowymi w odniesieniu do wyników onkologicznych leczenia chorych na choroby układu moczowo-płciowego.

Początkowo, a zwłaszcza od połowy lat 50. ubiegłego wieku, laparoscopia stała się coraz powszechniej wykorzystywana w chirurgii oraz w ginekologii (10). Zastosowanie jej w urologii przyszło dość późno, mimo tego, że laparoscopia jest bliska urologicznym metodom endoskopowym, stosowanym i doskonalonym od wielu lat. Pierwsze „prawdziwe” operacje urologiczne w technice laparoskopowej (uro-lap) zaczęto wykonywać na szerszą skalę na przełomie lat 80. i 90. ubiegłego wieku (11-18). Początkowo były nimi: limfadenektomia miedniczna (11, 12), warikocelektomia (13, 14), uretro-cerwiko-cystopeksja z powodu wysiłkowego nietrzymania moczu (15) i limfocelektomia (16). Nefrektomię radykalną, nefroureterektomię oraz prostatektomię radykalną zaczęto wykonywać od 1991 roku (17, 18). Obawiano się, że operacje laparoskopowe wykonywane z powodów nowotworowych mogą wiązać się z ryzykiem śródoperacyjnego rozsiewu komórek nowotworowych, nie pozwolą na wiarygodną

ocenę stopnia zaawansowania guza, a także mogą ograniczyć radykalność operacji. Stopniowo udowodniano, że zakres operacji laparoskopowych nie odbiega od zakresu odpowiadającym im operacjom otwartym, tym samym nie wiążą się z większym odsetkiem dodatknych marginesów chirurgicznych, które sugerują nieradykalne usunięcie guza. Wydobywanie niezmiennego w toku operacji preparatu umieszczonego w worku laparoskopowym przez cięcie, podczas którego rozwarstwia się, a nie przecina kolejne włókna mięśniowe (*muscle splitting*), umożliwia przeprowadzenie wiarygodnego badania histologicznego i zapewnia zmniejszenie dolegliwości bólowych po operacji. Europejskie Towarzystwo Urologiczne w 2006 roku zaczęło sugerować wykonywanie laparoskopowej nefrektomii radykalnej jako operacji z wyboru u chorych na raka klinicznie ograniczonego do nerki. Znalazło to swój wyraz w wydawanych corocznie zaleceniach EAU (*EAU Guidelines* – [www.uroweb.org/guidelines.org](http://www.uroweb.org/guidelines)).

Pierwsze doniesienia na temat operacji laparoskopowych wykonywanych z pomocą ręki operatora, wprowadzonej do jamy brzusznej (H-AL – *hand-assisted laparoscopy*) opublikowano w 1996 roku (ryc. 2) (19) wierząc, że metoda ta ułatwi preparowanie w polu operacyjnym. Później okazało się jednak, że H-AL nie spełniła pokładanych w niej nadziei. Mimo tego wykorzystywana jest ona obecnie do pobierania nerki do przeszczepu od żywego dawcy. Wynika to z potrzeby szybkiego wydobywania nerki, aby czas ciepłego jej niedokrwienia był jak najkrótszy. Operator, trzymając w ręku wypreparowaną w pełni nerkę, wydobywa ją przez istniejące nacięcie powłok niezwłocznie po zamknięciu tętnicy nerkowej.

Inną formą ograniczającą inwazyjność współczesnej chirurgii laparoskopowej jest LESS (*Laparo-Endoscopic Single-site Surgery*) (20). Polega ona na preparowaniu tkanek odpowiednio wykrzywionymi, długimi narzędziami, które wprowadza się przez pojedynczy port. Niestety, aby usunąć nerkę lub wykonać pielo-

plastykę zwykle potrzebne jest wprowadzenie jednego lub dwóch dodatkowych trokarów, co ogranicza przewagę LESS nad klasyczną laparoskopią. Z kolei podczas operacji nazywanych NOTES (*Natural Orifice Transluminal Endoscopic Surgery*) wykorzystuje się np. przecięcie sklepienia pochwy by przez nie wprowadzić kamerę i ostatecznie wydobyć preparat.

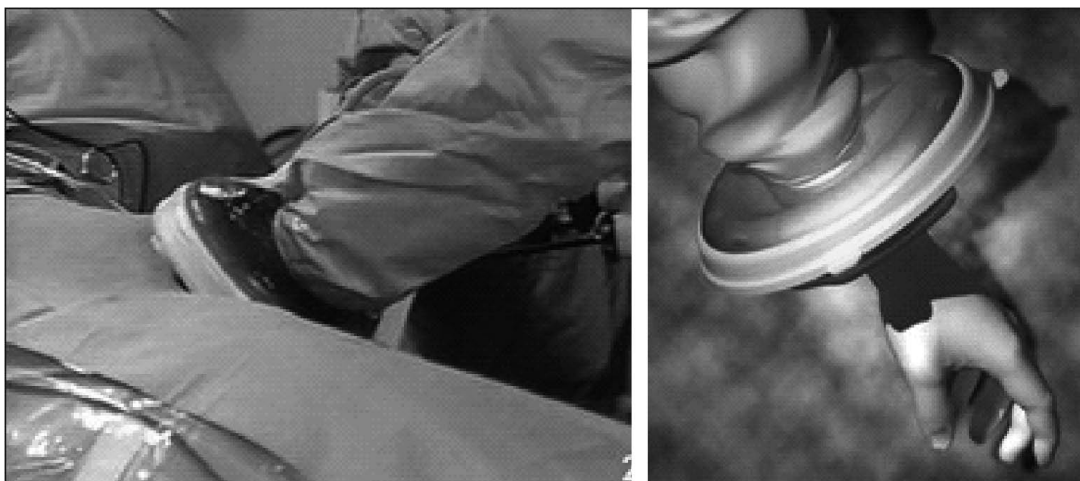
Kolejnym torem rozwoju uro-lap jest doskonalenie narzędzi chirurgicznych. Liczba stopni swobody, którymi się charakteryzują ulega zwiększeniu i odpowiada tym, które wykorzystuje robot. Ich średnica ulega zmniejszeniu. Imadła o średnicy trzonu tylko 3 mm stwarzają takie same możliwości jak standardowe narzędzia grubsze.

Pewnym ograniczeniem rozwoju laparoskopii w odniesieniu do chirurgii nerki jest potrzeba zapewnienia skutecznej hemostazy. Laparoskopowa resekcja nerki (NSS – *nephron sparing surgery*) wiąże się wciąż z większym ryzykiem powikłań i dłuższym czasem ciepłego niedokrwienia (w celu ograniczenia krwawienia z naciętego mięjszu nerkowego zaciska się naczynia główne nerki) niż odpowiadająca jej operacja otwarta (21, 22). Wiadomo, że im dłuższy czas niedokrwienia operowanej nerki, tym większe ryzyko jej niewydolności w przyszłości. Dlatego poszukuje się rozwiązań, które zapewniłyby uzyskanie szybkiej hemostazy (kleje tkankowe, nóż ultradźwiękowy, nóż wodny, RFA – *radiofrequency ablation*) lub rozwiązań zapewniających wychłodzenie nerki (perfuzja łożyska naczyniowego nerki lub jej układu kielichowego zimnym roztworem fizjologicznym NaCl, podanie do operowanego obszaru suchego lodu), co pozwala wydłużyć bezpieczny czas niedokrwienia nerki. Można go wydłużyć z 20 do 35 minut (23). Wobec tego laparoskopową NSS wykonuje się u wybranych chorych, u których guz jest niewielki i jego położenie w obrębie nerki jest korzystne (guz nie wnika głęboko).

Szczególną cechą uro-lap jest możliwość wykonywania pozaotrzewnowo wielu różnych operacji nerki

lub stercza, w tym także z powodu nowotworu. Uważa się, że operacje pozaotrzewnowe (REUS – *retroperitoneal endoscopic uro-surgery*) nie są technicznie trudniejsze od urologicznych operacji endoskopowych wykonywanych wewnątrzotrzewnowo (LUS – *laparoscopic uro-surgery*). Ich wadą jest wykorzystywanie ograniczonej przestrzeni jako obszaru (pola) operacyjnego, zaletą natomiast niewielkie ryzyko uszkodzenia narządów znajdujących się w obrębie jamy otrzewnej. Wiadomo, że podstawowy zakres laparoskopii urologicznej obejmuje adrenalektomię, nefrektomię, również radykalną, ureteropieloplastykę, limfadenektomię zaotrzewnową, waricocelektomię, limfadenektomię miedniczną oraz prostatektomię radykalną. Zapewne LUS znajdzie w przyszłości szersze zastosowanie jako sposób radykalnego usunięcia pęcherza moczowego oraz odprowadzenia moczu wykonanego wewnątrzbrzuszu (24). Nie ma już potrzeby udowadniać, że skuteczność wymienionych operacji, w tym także wykonywanych z powodu nowotworów złośliwych, co najmniej nie ustępuje skuteczności operacji otwartych (25). Również ryzyko powikłań związane z REU-S i LU-S nie jest większe od ryzyka towarzyszącego otwartej chirurgii urologicznej (OU-S – *open uro-surgery*). Wreszcie koszt poszczególnych operacji uro-lap jest wprawdzie większy od kosztu operacji klasycznych z powodu nakładów finansowych niezbędnych do zakupu i utrzymania specjalistycznej aparatury i sprzętu, jednak globalny koszt leczenia chorych metodą uro-lap nie powinien odbiegać znacząco od kosztu OU-S, dzięki znacznemu skróceniu czasu pobytu w szpitalu chorych operowanych endoskopowo.

W Polsce uro-lap rozwija się niemal od początku jej wprowadzenia w ośrodkach europejskich. Pierwszą laparoskopową nefrektomię radykalną (LNR – *laparoscopic radical nephrectomy*) wykonano w naszym kraju w Klinice Urologii Pomorskiej AM w Szczecinie w 1993 roku (26), czyli po niespełna 3 latach od przeprowa-



Ryc. 2. Hand-assisted laparoscopy.

dzenia pierwszej LRN na świecie (17). Współcześnie technikę laparoskopową stosuje się w Polsce u około 20% chorych operowanych radykalnie z powodu guza nerki. Chirurgia laparoskopowa jest nadzwyczaj atrakcyjną metodą w odniesieniu do prostatektomii radykalnej stosowanej u chorych na raka ograniczonego do stercza. Pierwszą LRP (*laparoscopic radical prostatectomy*) wykonano w Polsce w Oddziale Urologii Szpitala im. Dr. Biziela w Bydgoszczy w 1995 roku (27) – po upływie 4 lat od wykonania takiej operacji w 1991 roku przez Schuesslera w 1991 roku (18). W Polsce w 2010 roku LRP stanowiła prawie 20% wszystkich prostatektomii radykalnych, przy czym w kilku wiodących ośrodkach była jedyną lub dominującą techniką stosowaną do leczenia chirurgicznego chorych na raka stercza. Technika laparoskopowa stosowana jest w naszym kraju również do leczenia chorych na łagodny rozrost stercza (BPH – *benign prostate hyperplasia*), u których wielkość gruczołu uniemożliwia wykorzystanie dostępu przezcewkowego (28). Wyrazem doświadczenia w wykonywaniu operacji laparoskopowych jest radykalne wycięcie pęcherza (29, 30), choć liczba chorych poddanych LRC (*laparoscopic radical cystectomy*) w Polsce jest nadal niewielka i stanowi znikomą odsetek wszystkich cystektomii radykalnych. Jakkolwiek, w naszym kraju istnieje kilka znakomitych ośrodków urolap (31). Jednak upowszechnienie tej techniki w większości pozostałych oddziałów urologii jest ograniczone, głównie z powodu niedoszacowania przez NFZ wycen urologicznych operacji laparoskopowych, zwłaszcza onkologicznych operacji radykalnych (32).

Wielu specjalistów, kierujących oddziałami urologii twierdzi, że wprowadzenie urolap jest bardzo trudne lub wręcz niemożliwe z powodu dużych kosztów aparatury i sprzętu. Rzeczywiście, zakupienie pełnego zestawu laparoskopowego z insuflatorem wiąże się z wydatkiem rzędu 450 000 PLN. Jednak taki wydatek jest znacznie mniejszy od wydatków, które trzeba ponieść w celu wyposażenia oddziału w aparat rentgenowski z ramieniem C oraz w urządzenia i sprzęt do operacji endourologicznych w obrębie górnych dróg moczowych, a przecież nie można wyobrazić sobie funkcjonowania „prawdziwego” oddziału urologii, w którym nie wykonuje się np. zabiegów endoskopowych w obrębie górnych dróg moczowych (PCNL – *percutaneous nephrolithotripsy* i URSL – *ureteroscopic lithotripsy*). Zasadniczy kłopot we wprowadzeniu urolap stanowi w istocie trudna technika tych operacji, o wiele trudniejsza od operacji otwartych. Nauka operacji otwartych jest znacznie prostsza. Początkowo odbywa się podczas asystowania specjalście, później operowania samodzielnego w asyście specjalisty i wreszcie operowania samodzielnego. Wszystkim wydaje się, że „opanowanie” początkującego chirurga-urologa przez doświadczoną specjalistę jest łatwiejsze podczas operacji otwartych. Jednak w istocie, nie powinno być pod tym względem różnicy między warunkami panującymi w operacjach otwartych i laparoskopowych. Znacznie trudniej jest prowadzić adepta urologii pod-

czas większych zabiegów przezcewkowych, np. elektresekcji przezcewkowej stercza lub guza pęcherza, a także podczas wykonywania PCNL lub URSL. Tak więc okoliczności towarzyszące nauce techniki laparoskopowej nie odbiegają na niekorzyść od towarzyszących operacjom endourologicznym. Niemniej, niezaprzeczalnym utrudnieniem nauczania urolap, zwłaszcza w krajach, w których ta metoda nie jest jeszcze stosowana powszechnie, jest ograniczona liczba ośrodków, w których ta technika jest „codziennością” i – co z tym związane – niewielka liczba specjalistów, którzy mogliby nauczać (33).

Trzeba wyraźnie powiedzieć, że urolap nie sposób uczyć się „w marszu”, to znaczy tak, jak zwykle uczy się operacji otwartych oraz zabiegów endourologicznych. Opanowanie umiejętności sprawnego wykonywania LU-S i REU-S w odpowiednio szerokim zakresie wymaga uporczywego ćwiczenia poszczególnych elementów techniki („stałe elementy gry”, takie jak np. umiejętność bezbłędnego prowadzenia teleskopu, posługiwanie się kleszczykami i nożyczkami oraz umiejętność instalowania klipsów naczyniowych, szycia tkanek i wiązania szwów). Ćwiczenia techniki podstawowej powinny odbywać się poza salą operacyjną, w warunkach „laboratorium chirurgicznego”, z użyciem prostych pomocy i urządzeń, np. box trainers. Dopiero nabycie tych umiejętności pozwala na przystąpienie do kolejnego etapu nauki, który może obejmować również asystowanie do operacji urolap, początkowo polegające na „prowadzeniu” teleskopu, a następnie na wykonywaniu coraz bardziej skomplikowanych elementów operacji w warunkach klinicznych.

Mimo wielu trudności, chirurgia laparoskopowa w urologii zyskuje na popularności. Nie ulega wątpliwości, że wiąże się ona z mniejszym „urazem operacyjnym”, czego wyrazem jest mniejsze nasilenie dolegliwości bólowych, krótszy czas hospitalizacji, szybsza rekonwalescencja. Efekt kosmetyczny odrywa również istotną rolę. Pole dla urolap jest coraz szersze i obejmuje nie tylko operacje proste, takie jak fenestracja torbieli nerki i warikocelktomia, ale również rozległe operacje radykalne stosowane w uro-onkologii. Opanowanie umiejętności ich wykonywania jest poważnym wyzwaniem. Sprostac mu mogą jedynie urolodzy głęboko umotywowani i zdeterminowani do stałego doskonalenia techniki laparoskopowej z użyciem wspomnianych urządzeń treningowych nie tylko przed przystąpieniem do wykonywania operacji w warunkach klinicznych, ale także w okresie, w którym już je wykonują. Poważną nieroztropnością jest operowanie laparoskopowe „od czasu do czasu”. Udowodniono bowiem, że bezpieczeństwo i skuteczność urolap zależą nie tylko od osobistych uzdolnień operującego, ale głównie od liczby operacji wykonywanych przez urologa. Najlepsze wyniki uzyskują tylko ci, dla których urolap jest głównym nurtem działalności operacyjnej (34), przy czym ogromne znaczenie w tym względzie ma wykształcenie i harmonijna współpraca całego operacyjnego zespołu lekarsko-pielęgniarskiego.

PIŚMIENNICTWO

- Kelling G: Die tamponade der bauchhöhle mit luft zur stillung lebensgefährlicher intestinalblutungen. *Munch Med Wochenschr* 1901; 48: 1535-8.
- Jacobaeus HC: über die möglichkeit die zystoskopie bei untersuchung seröser höhlen anzuwenden. *Munch Med Wochenschr* 1910; 57: 2090-2.
- Gaskin TA, Ische JH, Matthews JL et al.: Laparoscopy and the general surgeon. *Surg Clin North Am* 1991; 71: 1085-97.
- Veress J: Neues Instrument Zur Ausführung von Brustoder Bauchpunktionen und Pneumothoraxbehandlung. *Deutsch Med Wochenschr* 1938; 64: 1480-1.
- Palmer R: Technique et instrumentation de la coelioscopie gynécologique. *Gynecol Obstet (Paris)* 1947; 46: 420-431.
- Guiot G, Rougerie J, Fourestier M et al.: Une nouvelle technique endoscopique-explorations endoscopiques intracrâniennes. *Presse Med* 1963; 71: 1225-8.
- Binder J, Brautigam R, Jonas D, Bentas W: Robotic surgery in urology: fact or fantasy? *BJU Int* 2004; 94: 1183-7.
- Kim HI, Schulman P: The PAKY, HERMES, AESOP, ZEUS, and da Vinci robotic systems. *Urol Clin North Am* 2004; 31: 659-69.
- Rassweiler J, Binder J, Frede T: Robotic and telesurgery: will they change our future? *Curr Opin Urol* 2001; 11: 309-20.
- Spaner SJ, Warnock GL: A brief history of endoscopy, laparoscopy, and laparoscopic surgery. *J Laparoendosc Adv Surg Tech A* 1997; 7: 369-73.
- Gershman A, Daykhovsky L, Chandra M et al.: Laparoscopic pelvic lymphadenectomy. *J Laparoendosc Surg* 1990; 1: 63-8.
- Schuessler WW, Vancaillie TG, Reich H, Griffith DP: Transperitoneal endosurgical lymphadenectomy in patients with localized prostate cancer. *J Urol* 1991; 145: 988-91.
- Aaberg RA, Vancaillie TG, Schuessler WW: Laparoscopic varicocele ligation: a new technique. *Fertil Steril* 1991; 56: 776-7.
- Winfield HN, Donovan JF: Laparoscopic varicocelelectomy. *Semin Urol* 1992; 10: 152-60.
- Albala DM, Schuessler WW, Vancaillie TG: Laparoscopic bladder suspension for the treatment of stress incontinence. *Semin Urol* 1992; 10: 222-6.
- Ancona E, Rigotti P, Zaninotto G et al.: Treatment of lymphocele following renal transplantation by laparoscopic surgery. *Int Surgery* 1991; 76: 261-3.
- Clayman RV, Kavoussi LR, Soper NJ et al.: Laparoscopic nephrectomy: initial case report. *J Urol* 1991; 146: 278-82.
- Schuessler WW, Schulam PG, Clayman RV, Kavoussi LR: Laparoscopic radical prostatectomy: initial short-term experience. *Urology* 1997; 50: 854-7.
- Bemelman WA, van Doorn RC, de Wit LT et al.: Hand-assisted laparoscopic donor nephrectomy. Ascending the learning curve. *Surg Endosc* 2001; 15: 442-4.
- Chłosta P, Jaskulski J, Obarzanowski M et al.: Technika laparoskopowego wycięcia nerki z dostępu przez pojedynczy port (LESS). *CEJU* 2010; 63; Supl. 1: 110.
- Porpiglia F, Volpe A, Billia M, Scarpa RM: Laparoscopic versus open partial nephrectomy: analysis of the current literature. *Eur Urol* 2008; 53: 732-42.
- Dobruch J, Borówka A, Szostek P et al.: Małoinwazyjne metody leczenia chirurgicznego guzów nerki – część II. *Pol J Urol* 2008; 62: 130-5.
- Thompson RH, Frank I, Lohse CM et al.: The impact of ischemia time during open nephron sparing surgery on solitary kidneys: a multi-institutional study. *J Urol* 2007; 177: 471-6.
- Zupancic M, Kramer F, Korsic L et al.: Laparoskopowe wycięcie radykalne pęcherza moczowego – technika operacji. *Przegląd Urologiczny* 2006; 35: 35-8.
- Rodriguez A, Pow-Sang JM: Laparoscopic surgery in urologic oncology. *Cancer Control* 2006; 13: 169-78.
- Sikorski A, Modrzejewski A: Nefrektomia laparoskopowa. *Urol Pol* 1993; 46: 218-20.
- Jarzemski P: Laparoscopic radical prostatectomy. *J Endourol* 2000; 14 (suppl.): 1-8.
- Chłosta P, Varakarakis IM, Drewna T et al.: Technika wyluszczenia gruczolaka stercza metodą laparoskopii przedotrzewnowej – doświadczenia własne na podstawie pierwszych 66 przypadków. *Postępy Nauk Medycznych* 2011; 24: 30-3.
- Jarzemski P: Laparoscopic cystoprostatectomy with Bricker ileal conduit. *J Endourol* 2001; 15 (suppl.): 11-4.
- Chłosta P, Antoniewicz AA, Jaskulski J et al.: Technika radykalnego wycięcia pęcherza moczowego metodą laparoskopową. *Urol Pol* 2008; 61; Supl. 1: 37-8.
- Słojewski M, Chłosta P, Gołąb A: Laparoscopia onkologiczna w urologii – stan aktualny. *Atlas laparoskopii urologicznej*. Warszawa, Polskie Towarzystwo Urologiczne 2008: 184-8.
- Borówka A, Antoniewicz AA, Jarzemski P: Analiza kosztów rzeczywistych wybranych procedur urologicznych i wielkości refundacji tych kosztów przez Narodowy Fundusz Zdrowia. *Przegląd Urol* 2007; 8: 13-5.
- Borówka A: Nauczanie laparoskopii w urologii. [W:] Chłosta P, Słojewski M (editors). *Atlas laparoskopii urologicznej*. Warszawa, Polskie Towarzystwo Urologiczne 2008: 190-7.
- Vickers AJ, Savage CJ, Hruza M et al.: The surgical learning curve for laparoscopic radical prostatectomy: a retrospective cohort study. *Lancet Oncol*. 2009; 10: 475-80.

otrzymano/received: 25.01.2012
zaakceptowano/accepted: 29.02.2012

Adres/address:

*Jakub Dobruch

I. Zespół Dydaktyki Urologicznej Kliniki Urologii CMKP,
Oddział Urologii ECZ w Otwocku
ul. Borowa 14/18, 05-400 Otwock
tel.: +48 (22) 710-30-49
e-mail: jakub.dobruch@ecz-otwock.pl