

Barbara Mirkiewicz-Sieradzka, Katarzyna Cyganek, Jacek Sieradzki

Katedra i Klinika Chorób Metabolicznych Uniwersytetu Jagiellońskiego w Krakowie

Skuteczność Divascanu[®] (iprazochromu) w zapobieganiu i leczeniu wczesnej retinopatii cukrzycowej

The efficacy of Divascan[®] (iprazochrome) in the prevention and treatment of early diabetic retinopathy

STRESZCZENIE

WSTĘP. Celem badań była ocena skuteczności leku Divascan[®] (iprazochrom) w powstrzymaniu rozwoju retinopatii cukrzycowej oraz w leczeniu jej wczesnych postaci u chorych na cukrzycę typu 2. Oceniono bezpieczeństwo stosowania preparatu w długotrwałym leczeniu.

MATERIAŁ I METODY. Badaną grupę stanowiło 25 osób (49 oczu) z cukrzycą typu 2 i wczesną postacią retinopatii nieproliferacyjnej lub bez objawów retinopatii, stwierdzonych za pomocą badania oftalmoskopowego oraz na fotografii barwnej dna oka. Badania wykonano metodą podwójnie ślepej próby kontrolowanej placebo. Lek podawano doustnie w dawce 5 mg 3 razy na dobę. Okres obserwacji wynosił 12 miesięcy. Wyniki leczenia oceniano za pomocą skali, w której przyjęto wartości: +1 dla poprawy, 0 dla stabilizacji oraz -1 dla pogorszenia. Materiał poddano analizie statystycznej (testy χ^2 i Manna-Whitneya).

WYNIKI. Oceniając całą badaną grupę, stwierdzono wyższą średnią wartość (wg zastosowanej skali) w grupie przyjmującej Divascan[®] (iprazochrom) (0,17; SD = 0,48) niż w grupie kontrolnej (0,12; SD = 0,44). Wartości odsetkowe dotyczące popra-

wy były również wyższe w grupie leczonej. Podczas oddzielnej analizy chorych z retinopatią i osób bez tego schorzenia u pacjentów z retinopatią wykazano wyższą wartość odsetkową dla stabilizacji w grupie leczonej niż w grupie otrzymującej placebo. W oczach bez cech retinopatii we wszystkich przypadkach obserwowano stabilizację. Lepsze wyniki uzyskano u kobiet (średnia w grupie leczonej wynosiła 0,29; SD = 0,47, zaś w kontrolnej — 0,17; SD = 0,41) w porównaniu z mężczyznami — w ich wypadku w grupie leczonej uzyskano stabilizację. Lepsze wyniki terapii występują w młodszej grupie wiekowej. **WNIOSKI**

1. Divascan[®] (iprazochrom) może być skuteczny w leczeniu wczesnej retinopatii cukrzycowej u chorych na cukrzycę typu 2.
2. U chorych na cukrzycę typu 2 bez cech retinopatii lek może zapobiegać rozwojowi retinopatii.
3. Divascan[®] (iprazochrom) jest preparatem dobrze tolerowanym i nie powoduje działań niepożądanych w długotrwałym leczeniu.

Słowa kluczowe: retinopatia cukrzycowa, zapobieganie, leczenie farmakologiczne, Divascan[®] (iprazochrom)

ABSTRACT

INTRODUCTION. The study was undertaken to assess the efficacy of Divascan[®] (iprazochrome) in the prevention of the development of diabetic retinopathy and treatment of its early variant in patients with diabetes type 2. The safety of the drug was analysed in patients receiving chronic treatment.

Adres do korespondencji: Dr hab. med. Barbara Mirkiewicz-Sieradzka
Katedra i Klinika Chorób Metabolicznych
Collegium Medicum Uniwersytetu Jagiellońskiego
ul. Kopernika 15, 31-501 Kraków

Diabetologia Praktyczna 2003, tom 4, nr 3, 193-198
Copyright © 2003 Via Medica

Nadesłano: 16.06.03 Przyjęto do druku: 21.07.03

MATERIAL AND METHODS. The study population consisted of 25 patients (49 eyes) with diabetes type 2 and early non-proliferative retinopathy or without the symptoms of retinopathy by ophthalmoscopy and fundus colour photography. The study was conducted in the double-blind placebo-controlled manner. The drug was given orally in a dose of 5 mg 3 times a day. The duration of follow-up was 12 months. The therapeutic outcome was analysed on the following scale: +1 — improvement, 0 — stable, -1 — deterioration. Statistical analysis was performed using chi square and Mann-Whitney's tests.

RESULTS. The mean value for the whole group was higher (according to the scale adopted) in the treatment group (0.17; SD = 0.48) as compared with the controls (0.12; SD = 0.44). The percent improvement was also higher in the treatment group. A separate analysis of patients with and without retinopathy revealed a higher percentage value in stable for the treatment group with retinopathy as compared with the controls. The eyes without retinopathy were found stable. Better results of the treatment were observed in women (mean for the treatment group 0.29; SD = 0.47, for the controls 0.17; SD = 0.41) as compared with men — in the treatment group — who were stable. Better results were also found in younger patients.

CONCLUSIONS

1. Divascan® (ipirazochrom) may be useful in the treatment of early diabetic retinopathy in patients with type 2 diabetes.
2. In patients with diabetes type 2 without retinopathy Divascan® (ipirazochrom) may prevent the development of retinopathy.
3. Divascan® (ipirazochrom) is well tolerated drug and no side effects were observed in chronic treatment.

Key words: diabetic retinopathy, prevention, pharmacological treatment, Divascan® (ipirazochrom)

Wstęp

Retinopatia cukrzycowa jest najczęstszym i najcięższym powikłaniem układu wzrokowego w przebiegu cukrzycy. Ponieważ ryzyko utraty wzroku u chorych na cukrzycę występuje wielokrotnie częściej w grupie pacjentów z objawami retinopatii [1, 2], konieczne jest stałe poszukiwanie nowych metod leczenia retinopatii cukrzycowej.

Intensywna insulinoterapia pozwala osiągnąć prawie normoglikemię i w ten sposób skutecznie hamuje rozwój retinopatii, a ryzyko jej powstania wówczas wyraźnie maleje [1–4]. Fotokoagulacja laserowa siatkówki zajmuje stałe miejsce w leczeniu zaawan-

sowanej retinopatii nieproliferacyjnej, a zwłaszcza jej formy przedproliferacyjnej, wczesnych postaci retinopatii proliferacyjnej i makulopatii cukrzycowej. W zaawansowanych stadiach retinopatii proliferacyjnej, szczególnie z powikłaniami, stosuje się głównie witrektomię [1, 2].

Wczesne postaci retinopatii nieproliferacyjnej, gdy nie ma jeszcze wskazań do fotokoagulacji laserowej siatkówki, poddaje się farmakoterapii, chociaż w niektórych ośrodkach na świecie jest ona ostatnio kwestionowana [1, 2, 5]. Najczęściej stosuje się leki wpływające ochronnie na naczynia krwionośne [6], głównie związki flawonowe, będące inhibitorami reduktazy aldozowej [7, 8]. Obecnie wykorzystuje się powszechnie preparaty o działaniu antyagregacyjnym [9–11], lecz nadal poszukiwane są leki lub lek, które byłyby w pełni skuteczne w terapii retinopatii cukrzycowej we wczesnych okresach. Aktualnie ocenia się takie leki, jak: amidoguanidynę, inhibitory konwertazy angiotensyny II [12, 13], długodziałające analogi somatostatyny (octreotide), antagoniści hormonu wzrostu [14], inhibitory kinazy białkowej C [15] oraz peptyd C.

Zainteresowanie wzbudził również preparat Divascan® (ipirazochrom), który jest znany przede wszystkim jako lek przeciwmigrenowy o działaniu przeciwserotoninowym. Divascan® (ipirazochrom) jest pochodną produktu utleniania adrenaliny — adrenochromu. Jego mechanizm działania przeciwmigrenowego polega na blokowaniu receptorów amin biogennych oraz zapobieganiu otwieraniu się połączeń tętniczo-żylnych w obrębie ośrodkowego układu nerwowego i struktur z nim sąsiadujących. Ponadto wykazano jego działanie zmniejszające przepuszczalność i łamliwość naczyń krwionośnych przez neutralizowanie wazoaktywnych substancji podwyższających przepuszczalność naczyń, takich jak: serotonina, bradykinina, histamina i inne, oraz działanie przeciwkrwotoczne, które wynika z prawdopodobnego wpływu naprawczego na uszkodzone płytki krwi. Korzystny wpływ Divascanu® (ipirazochromu) na naczynia sprawia, że można go wykorzystywać w leczeniu początkowych stadiów retinopatii cukrzycowej. Preparat ten nie wpływa na stężenie czynników krzepnięcia i fibrynolizy, dlatego można go bezpiecznie stosować w długotrwałej terapii.

Powyższe mechanizmy działania Divascanu® (ipirazochromu) sprawiły, że rozpoczęto badania, by ocenić skuteczność tego leku zarówno w powstrzymaniu rozwoju retinopatii cukrzycowej, jak i w leczeniu jej wczesnych postaci u chorych na cukrzycę typu 2. Ponadto podjęto próbę oceny bezpieczeństwa stosowania preparatu w długotrwałej terapii.

Materiał i metody

Randomizowane badania kliniczne preparatu Divascan® (iprazochrom) przeprowadzono metodą podwójnie ślepej próby kontrolowanej placebo i objęto nimi chorych na cukrzycę typu 2.

Do badań kwalifikowano chorych z retinopatią cukrzycową nieproliferacyjną bardzo początkową lub bez widocznych cech retinopatii, stwierdzanych za pomocą oftalmoskopu, którzy nie otrzymywali żadnych leków ze wskazań okulistycznych.

U każdego chorego przeprowadzono badanie ostrości wzroku do dali i do bliży z odpowiednią korekcją okularową, badano przedni odcinek gałki ocznej w biomikroskopie rogówkowym przed i po poszerzeniu źrenicy oraz wykonywano oftalmoskopię, sporządzając bardzo szczegółowy opis dna oka. Następnie wykonywano zdjęcie barwne dna oka za pomocą szerokokątnego (> 45°) aparatu — fundus kamery, przy szerokości źrenicy minimum 6 mm. U wszystkich osób wykonano w każdym oku 2 zdjęcia: jedno obejmujące tarczę nerwu wzrokowego i obszar plamkowy oraz drugie — z tarczą nerwu wzrokowego i polem nosowym. Ponadto wykonano zdjęcia dodatkowych obszarów dna oka, jeśli występowały w nich zmiany chorobowe. Zmiany widoczne w badaniu oftalmoskopowym oraz zdjęcia barwne dna oka za każdym razem oceniała ta sama osoba. Każde oko oceniano oddzielnie, a stopień nasilenia retinopatii stwierdzano na podstawie obrazu dna oka, w którym nasilenie zmian było największe. Badanie okulistyczne przeprowadzono według przedstawionej procedury przed rozpoczęciem leczenia oraz po zakończeniu rocznej obserwacji.

Po uzyskaniu zgody Komisji Etycznej oraz pisemnej zgody pacjentów szczegółowo poinformowanych o warunkach obserwacji, przystępowano do badania, stosując kody randomizacyjne. Procedura podania leku była następująca: stosowano Divascan® (iprazochrom) w tabletkach po 2,5 mg, doustnie, w dawce po 2 tabletki 3 razy na dobę, w dawce dobowej 15 mg przez okres 1 roku. Poza oceną zmian w dnie oka obserwowano również ewentualne objawy niepożądane, aby ocenić bezpieczeństwo stosowania leku.

Wstępna, ogólna liczba chorych wynosiła 42 osoby, spośród których 7 osób wykluczono z badania ze względu na niewystarczającą przejrzystość ośrodków optycznych, uniemożliwiającą szczegółową ocenę dna oka. Kolejnych 8 pacjentów wyłączono z programu z powodu cech uszkodzenia narządów wewnętrznych, a 2 osoby same zrezygnowały z dalszej obserwacji, w tym jedna po 4. wizycie. Ostatecznie badaną grupę stanowiło 25 osób (49 oczu) z cukrzycą typu 2, w tym 14 leczonych doustnymi lekami hipoglikemizującymi oraz 11 przyjmujących insulinę. Terapię hipotensyjną stosowano u 13 osób z grupy badanej i u 11 z grupy otrzymującej placebo, w tym inhibitory konwertazy angiotensyny odpowiednio u 10 i 9 pacjentów (tab. 1).

Tabela 1. Charakterystyka chorych

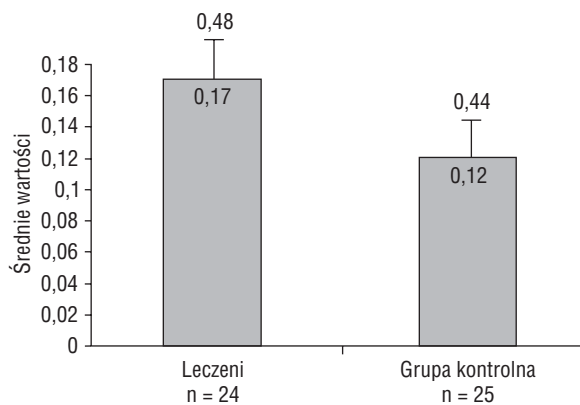
	Grupa leczona (n = 12)	Grupa kontrolna (n = 13)
Kobiety	7 (58,3%)	3 (23,1%)
Mężczyźni	5 (41,7%)	10 (76,9%)
Średni wiek (lata)	53,1	54,9
Odchylenie standardowe	8,3	10,7
Dno oka		
z retinopatią	11 (45,8%)	7* (28%)
bez retinopatii	13 (54,2%)	18 (72%)

*U chorego z cechami retinopatii w drugim oku z powodu nasilonego rozplywu skrzęcego w ciełe szklistym nie można było dokładnie ocenić zmian w siatkówce

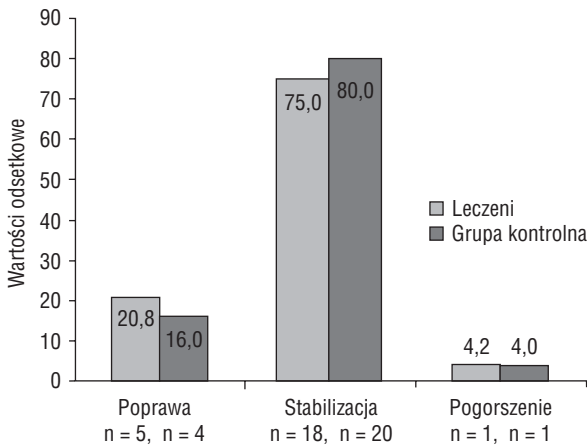
Wyniki uzyskane w czasie obserwacji poddano analizie statystycznej za pomocą testów χ^2 i Manna-Whitneya. Wyniki leczenia oceniano, posługując się skalą, w której przyjęto wartości: +1 dla poprawy, 0 dla stabilizacji oraz -1 dla pogorszenia.

Wyniki

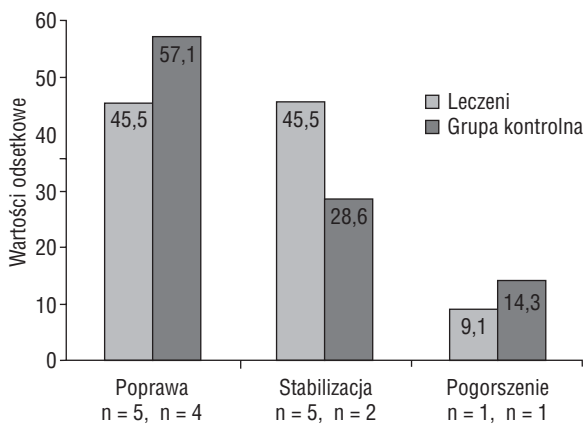
Oceniając całą badaną grupę (ryc. 1) wykazano, że średnie wartości (wg zastosowanej skali) były wyraźnie wyższe w grupie przyjmującej Divascan® (iprazochrom) (0,17; SD = 0,48) niż w grupie kontrolnej (0,12; SD = 0,44), choć nie uzyskano istotnej różnicy. Przy ocenie odsetka poprawy, stabilizacji i pogorszenia wykazano wyższy odsetek poprawy w grupie leczonej (ryc. 2), bez istotnych różnic między porównywanymi grupami.



Rycina 1. Wartości średnie (wg zastosowanej skali) w grupach leczonej i kontrolnej



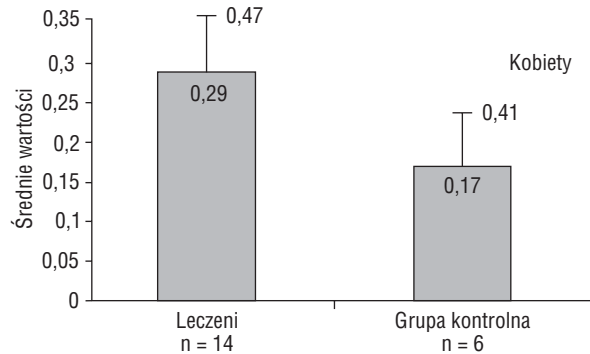
Rycina 2. Odsetki poprawy, stabilizacji i pogorszenia w grupach leczonej i kontrolnej



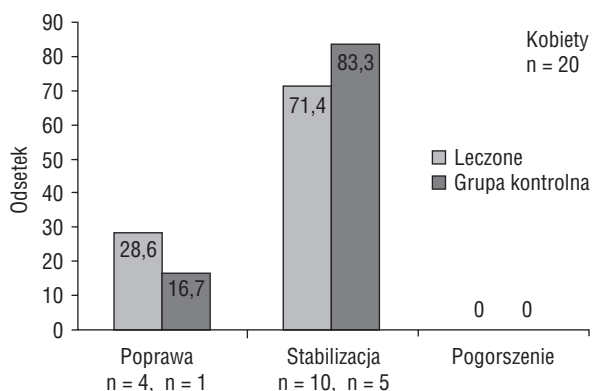
Rycina 3. Odsetki poprawy, stabilizacji i pogorszenia w grupie z retinopatią

Następnie analizowano oddzielnie grupę osób z objawami retinopatii i bez cech retinopatii. W oczach chorych leczonych, u których występowały objawy retinopatii, wartości odsetkowe odnoszące się do stabilizacji były wyraźnie wyższe (45,5% vs. nieleczeni 28,6%). Ponadto, w grupie leczonej odsetek oczu, w których nastąpiło pogorszenie, był niższy (9,1% vs. grupa nieleczona 14,3%, – $p > 0,05$; ryc. 3). W żadnym oku bez cech retinopatii podczas całej obserwacji nie pojawiły się zmiany w dnie oka, zatem oceniono ten stan jako stabilizację.

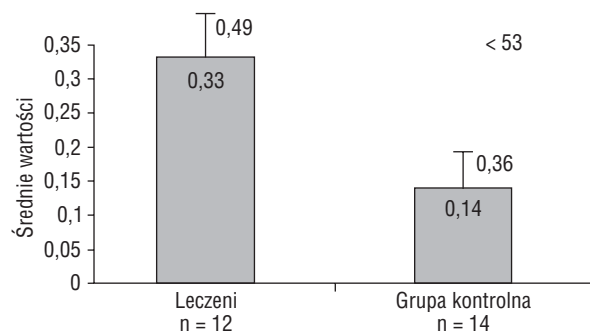
Obie obserwowane grupy różniły się istotnie pod względem płci ($p < 0,05$): kobiet było więcej w grupie przyjmującej lek, zaś mężczyzn — w grupie kontrolnej (tab. 1). Dlatego wykonano analizę wyników obserwacji, uwzględniając płeć badanych. Średnie wartości (wg zastosowanej skali) u kobiet były znacznie wyższe w grupie osób leczonych (0,29; SD = 0,47 vs. 0,17; SD = 0,41; ryc. 4). Podobnie odsetek dla poprawy wynosił u kobiet prawie 30%,



Rycina 4. Średnie wartości (wg zastosowanej skali) w zależności od płci badanych



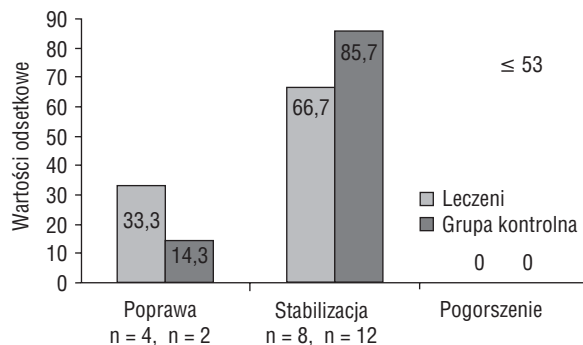
Rycina 5. Odsetki poprawy, stabilizacji i pogorszenia w zależności od płci badanych



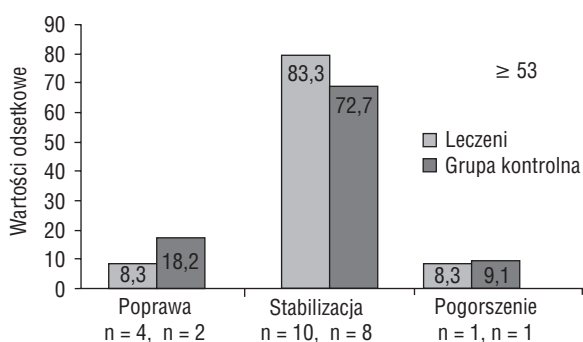
Rycina 6. Średnie wartości (wg zastosowanej skali) w zależności od wieku badanych

zaś w grupie kontrolnej 16,7% (ryc. 5). U mężczyzn w grupie leczonej obserwowano stabilizację u 80%.

Otrzymane wyniki przeanalizowano także pod względem wieku badanych (ryc. 6). Po obliczeniu średnich wartości wieku wyodrębniono na podstawie mediany 2 grupy: do 53. roku życia i powyżej 53. roku życia. Analiza wyników z uwzględnieniem wieku chorych wykazała, że lepsze rezultaty terapii zaobserwowano w młodszej grupie wiekowej. Średnia wartość (wg zastosowanej skali) wynosiła 0,33; SD = 0,49



Rycina 7. Odsetki poprawy, stabilizacji i pogorszenia w zależności od wieku badanych



Rycina 8. Odsetki poprawy, stabilizacji i pogorszenia w zależności od wieku badanych

vs. 0,14; SD = 0,36, chociaż nie uzyskano różnic istotnych statystycznie. W grupie młodszych leczonych osób nie było chorych z pogorszeniem, a poprawa wynosiła 33,3% w porównaniu z 14,3% wśród nieleczonych (ryc. 7). U osób powyżej 53. roku życia w grupie leczonej przeważała stabilizacja (83,3% vs. 72,7% w grupie nieleczonej; ryc. 8).

Dyskusja

Jak wspomniano, Divascan® (ipirazochrom), poza działaniem przeciwmigrenowym, zmniejsza przepuszczalność naczyń krwionośnych przez neutralizowanie wazoaktywnych substancji podwyższających ich przepuszczalność, takich jak: serotonina, bradykinina, histamina i inne, oraz wykazuje działanie naprawcze w stosunku do uszkodzonych płytek krwi. Korzystny wpływ preparatu na naczynia sprawia, że można go wykorzystywać w leczeniu początkowych stadiów retinopatii cukrzycowej.

Kliniczne próby zastosowania Divascanu® (ipirazochromu) w leczeniu retinopatii cukrzycowej prowadzono już w latach 1979–1981 [16, 17], lecz były to badania na podstawie próby otwartej, bez grupy kontrolnej. Oceniając skuteczność Divascanu® (ipirazochromu) w leczeniu retinopatii cukrzycowej, nie

uwzględniano [16, 17] typu cukrzycy, czasu jej trwania, sposobu leczenia oraz płci i wieku chorych kwalifikowanych do obserwacji. Badaniem objęto zarówno osoby z niewielkimi zmianami w dnie oka (mikrotętniakami i wybroczynami), jak i z bardziej zaawansowanymi (ogniskami „miękkich wysięków”). Ponadto podczas tych obserwacji zmieniano dawkowanie leku [16]. Do badań nad skutecznością Divascanu® (ipirazochromu) w leczeniu retinopatii cukrzycowej autorzy niniejszego artykułu zastosowali jednorodną grupę osób — chorych na cukrzycę typu 2, u których uzyskano pełne wyrównanie metaboliczne, co pozwoliło w pewnym sensie wyeliminować wpływ metod leczenia cukrzycy i samego wyrównania metabolicznego na zmiany naczyniowe w siatkówce. Grupę kontrolną stanowili również chorzy z wyrównaną cukrzycą typu 2. Wiek pacjentów w obu badanych grupach nie różnił się istotnie. Grupy leczona i kontrolna różniły się natomiast istotnie pod względem płci. W grupie leczonej było więcej kobiet, zaś w kontrolnej przeważali mężczyźni. U wszystkich badanych występowały początkowe objawy retinopatii nieproliferacyjnej, bez cech retinopatii przedproliferacyjnej, podobnie jak w badaniach Weber [16]. Wśród badanych byli również chorzy bez zmian cukrzycowych w dnie oka i tę grupę poddano oddzielnej analizie. Liczba oczu, którą analizowano, była identyczna w grupach leczonej i kontrolnej.

Na podstawie przedstawionych badań autorzy wykazali, że średnie wartości według zastosowanej skali były wyraźnie wyższe w grupie otrzymującej Divascan® (ipirazochrom) (0,17; SD = 0,48) niż w grupie kontrolnej (0,12; SD = 0,44; ryc. 1). Ocena odsetków poprawy, stabilizacji i pogorszenia wykazała wyższe wartości dotyczące poprawy (20,8%; ryc. 2). Stabilizacja dotyczyła 75% oczu. Zatem łącznie w 95,8% oczu uzyskano wynik pomyślny. W materiale Weber [16] wyniki bardzo dobry i dobry otrzymano u 53,3% chorych, zaś najkorzystniejszy wpływ Divascanu® (ipirazochromu) obserwowano w resorpcji krwotoków (85%); zmniejszenie liczby mikrotętniaków wystąpiło u 28%, a resorpcja „miękkich wysięków” — u 8%. U 17% osób nastąpiło pogorszenie ostrości wzroku związane z nasileniem objawów retinopatii [16]. W publikacji Konstantinow i wsp. [17] poprawa lub przynajmniej stabilizacja występowały w 23 oczach z 38 oczu badanych, co stanowi 60,5% i dotyczy chorych z początkową lub średnio zaawansowaną retinopatią cukrzycową. W przypadkach zaawansowanej retinopatii wystąpiło pogorszenie [17]. Na podstawie badań, podczas oddzielnej analizy oczu z cechami retinopatii i bez objawów retinopatii, autorzy stwierdzili, że w grupie pierw-

szej wśród leczonych odsetek stabilizacji był wyraźniej wyższy (ryc. 3) oraz występował niższy odsetek oczu z pogorszeniem. We wszystkich oczach bez cech retinopatii stwierdzono stabilizację w toku całej obserwacji. Wśród kobiet wykazano znacznie wyższe wartości średnie (wg zastosowanej skali) w grupie leczonej (0,29; SD = 0,47 vs. 0,17; SD = 0,41; ryc. 4) niż w grupie przyjmującej placebo. Ponadto, odsetek poprawy wynosił u leczonych kobiet prawie 30% w porównaniu z 16,7% w grupie kontrolnej (ryc. 5). U mężczyzn w grupie leczonej u 80% obserwowano stabilizację. Uwzględniając wiek chorych w badanym materiale, stwierdzono znacznie lepsze wyniki w młodszej grupie wiekowej. U tych osób w grupie leczonej nie było chorych z pogorszeniem, a poprawa wynosiła 33,3% w porównaniu z 14,3% wśród nieleczonych. W cytowanych publikacjach [16, 17] nie analizowano otrzymanych wyników leczenia Divascanem® (iprazochromem) z uwzględnieniem płci i wieku badanych.

Należałoby wydłużyć czas obserwacji oraz powtórzyć badania z udziałem większej liczby chorych, co pozwoliłoby uzyskać istotne różnice w opracowaniu statystycznym.

Podsumowując, w badaniach autorów potwierdzono skuteczność Divascanu® (iprazochromu) w leczeniu wczesnej retinopatii cukrzycowej, podobnie jak w dłuższej, 2–3-letniej obserwacji wspomnianych autorów [16, 17]. Autorzy niniejszej pracy wykazali ponadto, że Divascan® (iprazochrom) może zapobiegać powstawaniu zmian w siatkówce u osób bez cech retinopatii. Podobnie jak inni badacze [16, 17], autorzy obserwowali dobrą tolerancję preparatu i brak działań niepożądanych podczas długotrwałego leczenia. Można więc przyjąć, że iprazochrom powiększył grupę leków, które można zastosować w leczeniu wczesnej retinopatii cukrzycowej i zapobieganiu jej u osób bez cech retinopatii.

Wnioski

Na podstawie przeprowadzonych badań i analizy uzyskanych wyników wysunięto następujące wnioski:

1. Divascan® (iprazochrom) może być skuteczny w leczeniu wczesnej retinopatii cukrzycowej u chorych na cukrzycę typu 2.
2. U chorych na cukrzycę typu 2 bez cech retinopatii lek może zapobiegać rozwojowi retinopatii.

3. Divascan® (iprazochrom) jest preparatem dobrze tolerowanym i nie powoduje działań niepożądanych w długotrwałym leczeniu.

PIŚMIENNICTWO

1. Mirkiewicz-Sieradzka B.: Leczenie retinopatii cukrzycowej. *Med. Prakt.* 1995; 4: 87–90.
2. Mirkiewicz-Sieradzka B.: Retinopatia cukrzycowa. W: J. Sieradzki (red.). *Przewlekłe powikłania cukrzycy. Wyd. II (poszerzone). Fund. Rozwoju Diagn. Labor.*, Kraków 1998; 93–138.
3. Stratton I.M., Kohner E.M., Aldington S.J. i wsp.: (UKPDS 50): Risk factors for incidence and progression of retinopathy in type II diabetes over 6 years from diagnosis. *Diabetologia* 2001; 44: 156–163.
4. Fong D.S., Aiello L., Gardner Th.W., King G.L. i wsp.: Diabetic retinopathy. *Diabetes Care* 2003; 26: 226–229.
5. Early Treatment Diabetic Retinopathy Study Research Groups: Effects of aspirin treatment on diabetic retinopathy. Early Treatment Diabetic Retinopathy Study Report Number 8. *Ophthalmology* 1991; 98 (supl.): 757–759.
6. Leite E.B., Mota M.C., Faria de Abreu J.R., Cunha-Vaz J.G.: Effect of calcium dobesilate on the blood-retinal barrier in early diabetic retinopathy. *Int. Ophthalmol.* 1990; 14: 81–84.
7. Sorbinil Retinopathy Trial Research Group: A randomized of sorbinil, an aldose reductase inhibitor in diabetic retinopathy. *Arch. Ophthalmol.* 1990; 108: 1234–1244.
8. Arauz C., Ramirez L., Pruneda L. i wsp.: The effects of the aldose reductase inhibitor. Ponalrestat, on the progression of diabetic retinopathy. *J. Diab. Comp.* 1992; 6: 131–135.
9. Akamuna Y., Kosaka K., Kanazawa Y. i wsp.: Long-term comparison of oral hypoglycemic agents in diabetic retinopathy: gliklazide versus sulphonylureas. *Diabetes Res. Clin. Pract.* 1988; 5: 81–90.
10. Ticlopidyne Microangiopathy of Diabetes Study Group: Ticlopidyne treatment reduces the progression of nonproliferative diabetic retinopathy. *Arch. Ophthalmol.* 1990; 108: 1577–1583.
11. Mirkiewicz-Sieradzka B., Kostka-Trąbka E., Romanowska B., Żygulska-Mach H. i wsp.: Skuteczność preparatu „Ticlid” w leczeniu retinopatii cukrzycowej. *Klin. Oczna* 1995; 97: 244–247.
12. Funatsu H., Yamashita H., Nakanishi Y., Hori S.: Angiotensin II and vascular endothelial growth factor in the vitreous fluid of patients with proliferative diabetic retinopathy. *Br. J. Ophthalmol.* 2002; 86: 311–315.
13. Bui B.V., Armitage J.A., Tolcos M. i wsp.: ACE inhibition salvages the visual loss caused by diabetes. *Diabetologia* 2003; 46: 401–408.
14. Boehm B.O., Lang G., Volpert O. i wsp.: Low content of the natural ocular anti-angiogenic agent pigment epithelium-derived factor (PEDF) in aqueous humor predicts progression of diabetic retinopathy. *Diabetologia* 2003; 46: 394–400.
15. Pomeroy F., Allione E., Beltramo S. i wsp.: Effects of protein kinase C inhibition and activation on proliferation and apoptosis of bovine retinal pericytes. *Diabetologia* 2003; 46: 416–419.
16. Weber A.: Divascan® in der Behandlung der diabetischen Retinopathie. Medicamentum, Berlin 1979; 20: 135–136.
17. Konsantinow N., Kontrowa E.: Klinische Erprobung des Präparates Divascan®. Medicamentum, Berlin 1981; 22: 51–52.