

Prace oryginalne

Chirurgia Polska 2005, 7, 1, 27–30
ISSN 1507–5524
Copyright © 2005 by Via Medica



Czy podwiązanie żyły odpiszczelowej w ramach profilaktyki zatorowości płucnej może być postępowaniem ryzykownym?

Crossectomy as a method of pulmonary embolism prevention. Could it be a hazardous treatment?

Andrzej Cencora, Maciej Chwała, Andrzej Kostka, Marek Piwowarczyk

Wojewódzki Oddział Chirurgii Naczyń i Angiologii Szpitala Zakonu Bonifratrów św. Jana Grandego w Krakowie (Voivodeship Vascular Surgery and Angiology Ward St. John Grande Hospital of the Merciful Brothers Order in Krakow, Poland)

Streszczenie

Wstęp: Wstępujące zapalenie żyły odpiszczelowej, zlokalizowane w jej bliższym odcinku, może być stanem zagrażającym życiu. Przecięcie i podwiązanie żyły w ujściu zapobiega propagacji zakrzepu do żyły udowej głębokiej i pozwala zapobiec zatorowości płucnej. Celem badania było określenie, jak często takie postępowanie samo w sobie stwarza ryzyko wywołania zatorowości płucnej.

Materiał i metody: Analizie poddano 59 kolejnych chorych (22 mężczyzn, 37 kobiet), o średniej wieku 62 lata (29–77), u których rozpoznano wstępujące zapalenie żyły odpiszczelowej. Badanie ultrasonograficzne układu żylnego we wszystkich przypadkach wykonał ten sam lekarz. W 4 przypadkach wykryto towarzyszącą zakrzepicę żył układu głębokiego w tej samej kończynie na poziomie podudziowym. W przypadku stwierdzenia procesu zakrzepowego w obrębie żyły udowej lub biodrowej chorych dyskwalifikowano od leczenia operacyjnego. Zabieg przecięcia i podwiązania żyły odpiszczelowej przeprowadzano w znieczuleniu miejscowym.

Wyniki: U 50 chorych (85%) bliższy odcinek żyły odpiszczelowej wolny był od zakrzepu, a sam zabieg określano jako łatwy do przeprowadzenia. Ocena śródoperacyjna pozwoliła wykryć obecność zakrzepu w obrębie połączenia odpiszczelowo-udowego w 9 przypadkach (15%), podczas gdy w badaniu USG zakrzep w okolicy ujścia udokumentowano jedynie u 5 chorych (8%). Przecięcie żyły i usunięcie zakrzepu na tym poziomie były obciążone dużym ryzykiem fragmentacji skrzepliny. W trakcie zabiegu rutynowo stosowano cewnik Fogarty'ego. Wśród operowanych chorych nie stwierdzono żadnego przypadku zatorowości płucnej.

Wnioski: U 15% operowanych chorych zabieg przecięcia i podwiązania żyły odpiszczelowej w przypadku jej wstępującego zapalenia jest ryzykowny. Równocześnie w doświadczonych rękach jest to zalecana i bezpieczna metoda zapobiegania wystąpieniu zatorowości płucnej w przebiegu tego schorzenia.

Słowa kluczowe: wstępujące zapalenie żyły odpiszczelowej, przecięcie i podwiązanie żyły, zatorowość płucna

Abstract

Background: Ascending saphenous phlebitis (ASPh) located in the proximal part of the long saphenous vein (LSV) may be a life-threatening condition. Crossectomy preventing propagation of the thrombus to the femoral vein is a valuable method in order to avoid pulmonary embolisation. The purpose of this study was to assess how often such a treatment, instead of preventing the danger of embolisation, may in fact create it.

Material and methods: 59 patients (22 men, 37 women), mean age 62 years (29–77) suffering from ASPh were analyzed. All Doppler duplex examinations were carried out by one investigator. In 4 cases, concomitant DVT of the same limb on crural level was found. A crossectomy was performed under local anaesthesia. If a thrombus was present in the deep veins (femoral, iliac), the patients were excluded from crossectomy.

Results: In 50 patients (85%) crossectomy was easy to perform because no thrombus was found in the most proximal part of LSV. An intraoperative evaluation revealed the presence of a thrombus at the sapheno-femoral junction in 9 cases (15%) but this had been recognized by previous doppler duplex in 5 cases (8%) only. In those patients, a thrombectomy at the saphenofemoral junction level and a crossectomy was defined as having a high risk of fragmentation during the procedure. A Fogarty catheter was routinely used. We did not notice any case of pulmonary embolisation perioperatively.

Conclusion: A crossectomy in ascending saphenous phlebitis is hazardous in 15% of cases. A crossectomy is recommended as a safe and advisable method, in experienced hands of preventing pulmonary embolism.

Key words: ascending saphenophlebitis, saphenofemoral junction, crossectomy, pulmonary embolisation

Wstęp

Zakrzepowe zapalenie żył powierzchownych jest jednym z częstszych schorzeń spotykanych w codziennej praktyce. Najczęściej choroba ma przebieg łagodny, łatwo poddający się typowemu leczeniu zachowawczemu [1–3]. Warunki anatomiczne powodują, że u niektórych pacjentów zakrzepica może się szerzyć nie tylko wzdłuż żył powierzchownych, ale również do układu głębokiego [4–8]. Celem pracy była próba określenia, jak często podwiązanie żyły odpiszczelowej może stwarzać ryzyko jatrogennej zatorowości płucnej.

Material i metody

Analizie poddano 59 kolejnych chorych leczonych w latach 2001–2004 w Wojewódzkim Oddziale Chirurgii Naczyń i Angiologii, u których podwiązano ujście żyły odpiszczelowej (VSM, *vena saphena magna*) do żyły udowej wspólnej. Wstępną kwalifikację do operacji stanowiły kliniczne objawy wstępującego zapalenia żyły odpiszczelowej w odcinku proksymalnym. Najczęściej były to bolesność samoistna i palpacyjna, wyczuwalne zgrubienie w przebiegu żyły, niekiedy zaczerwienienie powyżej połowy uda. Stwierdzano znaczną indywidualną zmienność nasilenia wymienionych objawów. Wszystkich chorych poddano badaniu ultrasonograficznemu wykonanemu przez tego samego lekarza. Pacjentów z udokumentowanym zakrzepem obejmującym naczynia udowe lub biodrowe (ryc. 1A, 2) nie kwalifikowano do leczenia operacyjnego. W trakcie operacji w znieczuleniu nasiękowym przecinano i podwiązano VSM tuż przy ujściu. U części chorych zabieg uzupełniono trombektomią odcinka proksymalnego. W okresie pooperacyjnym zlecano heparynę drobnocząsteczkową w dawce profilaktycznej lub, jeśli stwierdzono współistnienie zakrzepu w żyłach głębokich, w dawce leczniczej [6].

Wśród chorych było 22 mężczyzn (37%) oraz 37 kobiet (63%). Średnia wieku wyniosła 62 lata (przedział 29–77). U 1 chorego w wywiadzie stwierdzono zakrzepicę żył głębokich i owrzodzenie na podudziu, u 7% stan po przebytych niedawno dużym zabiegu operacyjnym, co wiązało się z czasowym unieruchomieniem, zaś u 14% cukrzycę typu 2. Dwie chore były w I trymestrze ciąży. Czworo chorych (7%) było w trakcie leczenia adjuwantowego choroby nowotworowej. U 8 pacjentów (14%) w przeszłości miały miejsce epizody zapalno-zakrzepowe żył powierzchownych. U 4 chorych w tej samej kończynie stwierdzono zakrzepicę żył głębokich, ograniczoną do goleni.

Wyniki

W badaniu USG u wszystkich chorych potwierdzono wstępne rozpoznanie kliniczne, a tym samym stan zapalno-zakrzepowy żyły odpiszczelowej. Śródoperacyjnie u 9 pacjentów (15%) stwierdzono zakrzep sięgający ujścia do żyły udowej wspólnej (ryc. 1B, 3), a zabieg operacyjny u tych chorych wiązał się wyższym ryzykiem fragmentacji zakrzepu i zatorowości płucnej. Wcześniejsze ba-

Introduction

Superficial thrombophlebitis is one of the most frequent disorders occurring in a daily practice. In most cases the course of disease is benign and it is possible that conservative treatment can turn out to be sufficient [1–3]. However, due to anatomical conditions, the disease can spread not only within superficial veins, but it can also reach deep veins via veins which have perforated [4–8]. The purpose of the study was to assess how often saphenous vein ligation may create the danger of embolisation.

Material and methods

59 patients treated in the Vascular Surgery and Angiology Department between 1997 and 2003 with saphenous vein ligation were assessed. The indications for treatment were a clinical presentation of ascending saphenous phlebitis in the proximal part of the vein. In most cases it was tenderness with, or without palpation, palpable mass, and sometimes redness reaching the fossa ovalis. The intensity of the above symptoms was notably variable. In all patients an ultrasonography was performed by one investigator, and the results were compared with the clinical assessment. Patients with concomitant femoral or iliac vein thrombosis were excluded from the surgical treatment (Fig. 1A, 2). In the rest of the patients the VSM was cut and ligated in proximity to the ostium under local anesthesia. In some patients a thrombectomy was additionally performed. Postoperatively, the patients were treated with low molecular heparin in prophylactic doses. In the presence of concomitant deep vein thrombosis, therapeutic doses were given.

In the treated group there were 22 men (37%) and 37 women (63%). Mean age was 62 years (29–77). In one patient deep vein thrombosis with concomitant ulceration of the lower leg was stated. Seven percent of the patients had undergone serious surgical procedures and were bed-ridden shortly before the disease outset. In 14% of the patients, diabetes mellitus type II was confirmed. Two patients were in the third trimester of gravidity. Four patients (7%) were undergoing neoadjuvant chemotherapy due to neoplastic disease; 8 patients (14%) had a previous history of superficial thrombophlebitis. In 4 patients, deep vein thrombosis was diagnosed in the ipsilateral calf.

Results

In all the patients, clinical diagnosis was confirmed by ultrasonography. Intraoperatively, a thrombus penetrating into the femoral vein (B) was observed in 9 patients (15%), whereas an US had shown such an involvement only in 5 patients (8%). Removal of the thrombus from that location proved risky, for fear of fragmentation and subsequent pulmonary embolism. A Fogarty catheter was routinely used. In 50 patients (85%) a cross-section was easy to perform because the most proximal part of the

danie USG wykazało taką lokalizację czoła skrzepliny jedynie u 5 chorych (8%), a u pozostałych 4 osób (7%) z tej grupy odcinek proksymalny był w czasie przedoperacyjnego badania USG wolny od zakrzepu. W trakcie zabiegu rutynowo stosowano cewnik Fogarty'ego.

U 50 chorych (85%) proksymalny odcinek żyły odpiszczelowej był wolny od zakrzepu i zabieg nie stanowił trudności (ryc. 1C). Czas pobytu chorych na oddziale wynosił średnio 4,8 dnia (zakres 1–15). W trakcie pobytu na oddziale u nikogo z operowanych nie stwierdzono klinicznych objawów zatorowości płucnej. U dwóch chorych stwierdzono współistniejącą ropowicę kończyny dolnej, wymagającą nacięcia i drenażu chirurgicznego, co wydłużyło okres hospitalizacji (24 i 31 dni).

Dyskusja

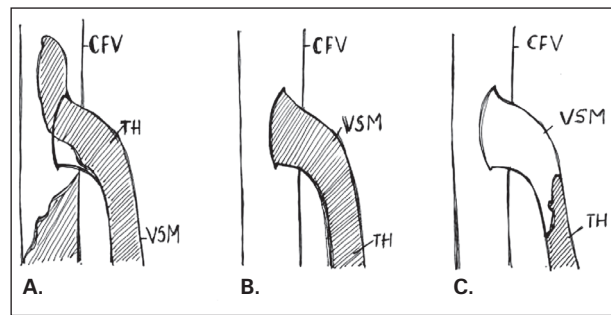
Proces zapalno-zakrzepowy może objąć bliższy odcinek żyły odpiszczelowej. Ze względu na możliwość propagacji zakrzepu do żyły udowej i ryzyko zatorowości płucnej leczenie zachowawcze może wymagać uzupełnienia o postępowanie operacyjne [9–13]. U takich chorych powszechnie wykonuje się przecięcie i podwiązanie żyły odpiszczelowej na poziomie ujścia do żyły głębokiej [7, 8, 14–16]. U niektórych chorych zabieg uzupełnia się jedno- lub dwuetapową flebektomią [13, 14]. U części pacjentów pojawia się konieczność usunięcia skrzepliny tkwiącej w ujściu żyły odpiszczelowej do żyły udowej. Taka sytuacja stwarza kłopotliwe warunki dla operatora i realne zagrożenie powikłaniami zatorowymi. Zakres propagacji zakrzepu w ujściu żyły odpiszczelowej może być bardzo zróżnicowany i przedstawiono je schematycznie na rycinach (ryc. 1A–C)

Badanie ultrasonograficzne jest zasadniczą metodą oceny umiejscowienia zakrzepu, mając jednocześnie znaczenie w kwalifikacji chorego do właściwego sposobu postępowania terapeutycznego zależnego od rozległości choroby. Mimo wzrastającej czułości wykonywanych badań ultrasonograficznych oraz coraz większego doświadczenia osób wykonujących badania, ich rezultaty nie zawsze są jednak całkowicie zgodne z obrazem śródoperacyjnym.

W swoim materiale u 4 chorych autorzy stwierdzili istotne różnice między obrazem śródoperacyjnym a wynikiem wcześniejszego badania USG. Rzeczywisty zasięg czoła zakrzepu nie był zgodny z wcześniejszym obrazem USG. Propagacja zakrzepu u tych pacjentów do wysokości ujścia żyły odpiszczelowej dokonała się zapewne w czasie dzielącym badanie USG od zabiegu operacyjnego. Okres ten wynosił w przybliżeniu około 2 godzin. Ze względu na indywidualnie różny zakres działań wymaganych od operatora, zależny od propagacji „świeżego” zakrzepu, autorzy są skłonni uznać, iż chorzy ci powinni być leczeni w specjalistycznych ośrodkach chirurgii naczyniowej.

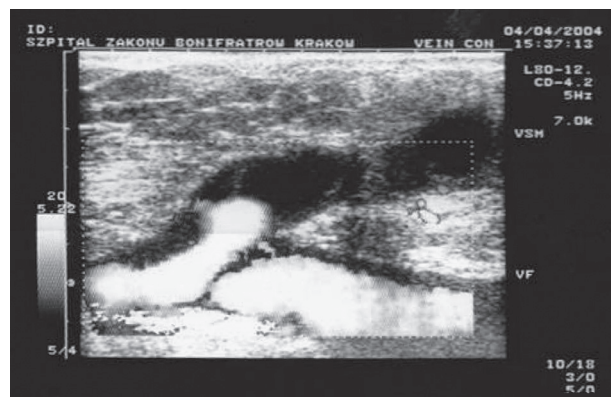
Wnioski

Zabieg przecięcia i podwiązania żyły odpiszczelowej objętej wstępującym zapaleniem zakrzepowym może być



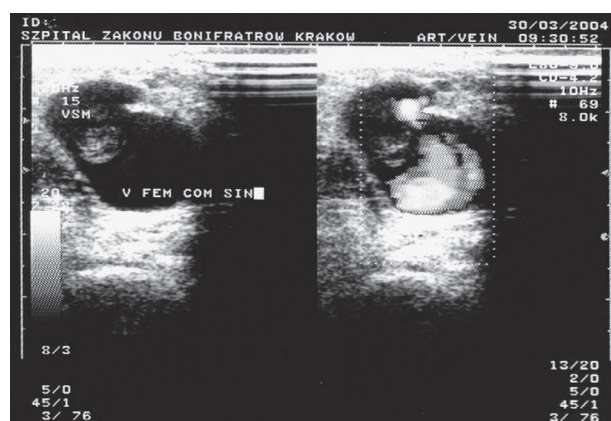
Rycina 1. Propagacja zakrzepu w ujściu żyły odpiszczelowej (CFV, żyła udowa wspólna, VSM, żyła odpiszczelowa, TH, zakrzep)

Figure 1. Propagation of a thrombus into saphenous opening (CFV — common femoral vein, VSM — vena saphena magna, TH — thrombus)



Rycina 2. Wnikanie zakrzepu z żyły odpiszczelowej do żyły udowej wspólnej

Figure 2. Extension of a thrombus from saphenous vein into common femoral vein



Rycina 3. Zakrzep usytuowany na granicy ujścia do żyły udowej

Figure 3. A thrombus reaching femoral vein opening

LSV was thrombus-free (C). The mean duration of hospitalisation was 4.8 days (1–15 days). In two patients there was concomitant phlegmon of the lower leg demanding incisions, resulting in much longer hospitalisation (24 and 31 days). During hospitalisation none of the patients presented pulmonary embolism.

postępowaniem ryzykownym u 15% operowanych chorych. W doświadczonych rękach jest to jednak zalecana i bezpieczna metoda zapobiegania wystąpieniu zatorowości płucnej w przebiegu tego schorzenia.

Piśmiennictwo (References)

1. Kalodiki E, Nicolaides AN. Superficial thrombophlebitis and low-molecular-weight heparins. *Angiology* 2002; 53: 659–663.
2. Samama MM, Horellou MH, Conard J. Treatment of deep venous thrombosis by low molecular weight heparins. Comments on the recommendations of the North American Consensus. *Ann Cardiol Angiol.* 2002; 51: 172–176.
3. Partsch H. Diagnosis and therapy of thrombophlebitis with special consideration of low molecular weight heparin. *Hamostaseologie* 2002; 22: 154–160.
4. Gillet JL, Perrin M, Cayman R. Superficial venous thrombosis of the lower limbs: prospective analysis in 100 patients. *J Mal Vasc.* 2001; 26: 16–22.
5. Rohrbach N, Mouton WG, Naef M. Morbidity in superficial thrombophlebitis and its potential surgical prevention. *Swiss Surg.* 2003; 9: 15–17.
6. Beatty J, Fitridge R, Benveniste G. Acute superficial venous thrombophlebitis: does emergency surgery have a role? *Int Angiol.* 2002; 21: 93–95.
7. Plate G, Eklof B, Jensen R, Ohlin P. Deep venous thrombosis, pulmonary embolism and acute surgery in thrombophlebitis of the long saphenous vein. *Acta Chir Scand.* 1985; 151: 241–244.
8. Husni EA, Williams WA. Superficial thrombophlebitis of lower limbs. *Surgery* 1982; 91: 70–74.
9. Izmailov GA, Mawziutov L. Surgical strategy in acute thrombophlebitis of the superficial veins of lower extremities. *Klin Med. (Moscow)*, 1992; 70: 53.
10. Rohrbach N, Mouton WG, Naef M. Morbidity in superficial thrombophlebitis and its potential surgical prevention. *Swiss Surg.* 2003; 9: 15–17.
11. Kock HJ, Krause U, Albrecht KH. Crossectomy in ascending superficial thrombophlebitis of the leg veins. *Zentralbl Chir.* 1997; 122: 795–800.
12. Giannoukas AD, Leon L, Dodd D *et al.* Is superficial vein thrombosis benign? A meta-analysis. 5th Meeting of the European Venous Forum, 25–27 Czerwiec 2004, Warszawa.
13. Brethauer SA, Murray JD, Hatter DG. Treatment of varicose veins: proximal saphenofemoral ligation comparing adjunctive varicose phlebectomy with sclerotherapy at a military medical center. *Vasc Surg.* 2001; 35: 51–58.
14. Greason KL, Murray JD. Outpatient management of superficial venous insufficiency at a naval medical facility. *Ann Vasc Surg.* 1996; 10: 524–529.
15. Belcaro G, Nicolaides AN, Errichi BM. Superficial thrombophlebitis of the legs: a randomized, controlled, follow-up study. *Angiology* 1999; 50: 523–529.
16. Krause U, Kock HJ, Kroger K. Prevention of deep venous thrombosis associated with superficial thrombophlebitis of the leg by early saphenous vein ligation. *Vasa* 1998; 27: 34–38.
17. Kirienko AI, Zubarev AR, Kolesnikov AL. The ultrasonic diagnosis of acute thrombophlebitis of the vena saphena magna. *Grud Serdechnosudistaia Khir.* 1993; 6: 49–53.
18. Markovic MD, Lotina SI, Davidovic LB. Acute superficial thrombophlebitis — modern diagnosis and therapy. *Srp Arh Celok Lek.* 1997; 125: 261–266.

Discussion

Superficial vein thrombophlebitis may involve the proximal part of the great saphena vein. In such situations, due to the risk of propagation of the disease into the femoral vein and subsequent pulmonary embolism, conservative treatment must be completed with a surgical procedure [9–13]. Traditionally in such patients crossectomy and ligation of the VSM is performed [7, 8, 14–16]. In addition, a one- or two-stage phlebectomy is carried out in some patients [13, 14]. In some patients removal of a thrombus located in the VSM ostium is necessary. Such procedure may prove difficult for the surgeon and poses a threat to the patient. Involvement of the proximal part of the VSM varies, as is shown on figures and US prints.

There is no unanimous classification of the possible forms of thrombus localisation, as well as recommendations as to modality of the treatment depending on the extent of the disease. Ultrasonography remains the key element of diagnosis, however despite increasing quality of the visualisation as well as great experience of the person performing examination, results are not always in accordance with what can be seen intraoperative findings [11, 15–18].

In our material such a difference was found in 4 patients — the placement of the thrombus head was more proximal as shown in US examination. This proximal thrombus propagation could also have happened within a 2 hr interval between the US and surgery. According to our experience, due to differences between clinical assessment and the results of the ultrasonography, and the variable range of operator's skills during the procedure depending on the propagation of the thrombus, such patients should be sent to specialised centers of vascular surgery.

Conclusion

Crossectomy and ligation of the VSM affected with an ascending thrombophlebitis may prove a risky procedure for fifteen percent of the patients. Crossectomy is recommended as a safe and advisable method, in experienced hands, of preventing pulmonary embolism.

Adres do korespondencji (Address for correspondence):

Dr med. Andrzej Kostka
ul. Cegielniana 24/26
30-404 Kraków
tel. kom.: 602-211-709
e-mail: a-kostka@o2.pl

Praca wpłynęła do Redakcji: 15.12.2004 r.