

Praca oryginalna

Chirurgia Polska 2008, 10, 2, 71–80

ISSN 1507–5524

Copyright © 2008 by Via Medica



Przezskórna angioplastyka balonowa w leczeniu krytycznego niedokrwienia kończyn z zajęciem tętnic poniżej kolana – wyniki rocznej obserwacji pozabiegowej

Percutaneous balloon angioplasty in the treatment of critical limb ischemia with severe obstructive lesions in below-the-knee arteries – results of 1 year follow-up

Marek Krzanowski, Wojciech Bodzoń, Maciej Wandzilak, Paweł Maga, Andrzej Belowski

NZOZ Chorób Naczyń Angiomed BKLSK, Kraków (Angiological Outpatient Clinic ANGIOMED, BKLSK, Krakow, Poland)

Streszczenie

Wstęp: Rokowanie w krytycznym niedokrwieniu kończyn jest złe. Skuteczna rewaskularyzacja ratuje kończynę, poprawia jakość życia i zmniejsza ogólne koszty terapii. Chociaż operacja rewaskularyzacyjna od dawna jest uznaną metodą leczenia, można ją wykonywać tylko u części pacjentów. Alternatywą jest leczenie wewnątrznaczyniowe.

Celem badania była ocena średnioterminowych wyników leczenia chorych z krytycznym niedokrwieniem kończyn i zaawansowanymi zmianami zarostowymi w tętnicach poniżej kolana metodą przezskórnej angioplastyki balonowej.

Materiał i metody: Prospektywna, otwarta, trwająca rok obserwacja kliniczna obejmująca 120 chorych z krytycznym niedokrwieniem kończyn, u których leczono 127 kończyn. Najwięcej chorych miało zmiany niedokrwienne typu 6. według klasyfikacji Rutherforda, a najmniej zmiany typu 4.

Wyniki: Po 12 miesiącach 52 chorych żyło, miało zachowaną kończynę bez objawów krytycznego niedokrwienia kończyn (43%), 19 chorych zmarło (16%), amputowano 25 kończyn (20%). Częstość powikłań okołozabiegowych była jednak wysoka (14%), większość związana z nakłuciem tętnicy.

Wnioski: Zastosowanie rewaskularyzacji przezskórnej w leczeniu chorych z krytycznym niedokrwieniem kończyn i zajęciem tętnic poniżej kolana jest uzasadnione. Wyniki po roku od wdrożenia terapii wewnątrznaczyniowej są znacznie lepsze od opisywanych wyników leczenia zachowawczego. Ostateczny efekt terapii można próbować poprawić, modyfikując technikę leczenia.

Słowa kluczowe: krytyczne niedokrwienie kończyn, tętnice poniżej kolana, upośledzony *run-off*, przezskórna angioplastyka balonowa, leczenie wewnątrznaczyniowe

Chirurgia Polska 2008, 10, 71–80

Abstract

Background: Critical limb ischemia (CLI) has an ominous prognosis. Effective revascularization saves the limb, improves the quality of life and is cost-effective. While bypass surgery has dominated treatment for decades it can be offered to a limited subset of patients. Endovascular treatment is an alternative method of revascularization.

The aim of the study was to assess mid-term results of percutaneous balloon angioplasty in patients with CLI and severe obstructive lesions in below-the-knee arteries.

Material and methods: This was an open, prospective 1-year observation of 120 CLI patients in whom 127 limbs were treated. The majority of patients were in Rutherford class 6, the minority in Rutherford class 4.

Results: After 12 months 52 patients were still alive, did not present signs or symptoms of CLI and had the treated limb preserved (43%). 19 patients had died (16%) and there were 25 amputations (20%). However, the periprocedural complication rate was high (14%), with most of the complications being related to arterial puncture.

Conclusions: Percutaneous revascularization is justified in CLI patients with below-the-knee obstructive lesions not amenable to surgery. After one year, the results of endovascular treatment are far better than the reported results of conservative treatment. Modifications in endovascular procedure techniques may improve final results.

Key words: critical limb ischemia, below-the-knee arteries, impeded run-off, percutaneous balloon angioplasty, endovascular treatment

Polish Surgery 2008, 10, 71–80

Wstęp

Rokowanie w krytycznym niedokrwieniu kończyn jest złe. Bez leczenia rewaskularyzacyjnego lub farmakologicznego około 40% chorych z krytycznym niedokrwieniem kończyn w ciągu 6 miesięcy od rozpoznania utraci kończynę, a do 20% umrze [1]. Szacuje się, że częstość nowych zachorowań na krytyczne niedokrwienie kończyn w krajach Zachodu wynosi 500–1000/milion/rok i prawdopodobnie wzrośnie wraz ze wzrostem średniej wieku i częstości cukrzycy w populacji.

Skuteczna rewaskularyzacja zwiększa szansę na uratowanie kończyny, poprawia jakość życia i zmniejsza ogólne koszty leczenia. Co najważniejsze, jak udowodniono, zwiększa przeżycie [2–4]. W leczeniu krytycznego niedokrwienia kończyn przez lata dominowały opcje chirurgiczne — wszczepianie zespołów omijających i amputacja. Operacja wszczepienia przęseł do tętnic poniżej kolana jest technicznie trudna, a wyniki zależą od wielu czynników — główną przeszkodą dla udanej rewaskularyzacji operacyjnej są nasilone zmiany zarostowe w tętnicach na obwodzie kończyny (upośledzony *run-off*). W związku z tym, że wyniki leczenia wewnątrznaczyniowego chorych z krytycznym niedokrwieniem kończyn i nasilonymi zmianami zarostowymi w tętnicach poniżej kolana (upośledzonym *run-off*) są korzystne, zdaniem wielu ekspertów leczenie wewnątrznaczyniowe powinno być terapią pierwszego rzutu [5–9].

Praca ma na celu ocenę efektów klinicznych leczenia wewnątrznaczyniowego chorych z krytycznym niedokrwieniem kończyn i nasilonymi zmianami w tętnicach poniżej kolana, których zdyskwalifikowano z leczenia operacyjnego, głównie ze względu na rozległe zmiany zarostowe w tętnicach goleni.

Materiał i metody

Do badania włączono wyłącznie pacjentów, którzy spełniali następujące kryteria:

- chorowali na krytyczne niedokrwienie kończyn;
- mieli nasilone zmiany zarostowe w tętnicach poniżej kolana;
- nie kwalifikowali się do rewaskularyzacji operacyjnej;
- wyrazili świadomą zgodę na udział w badaniu;
- można było u nich dojść do tętnic goleni z nakłucia tętnicy udowej lub pachowej.

Obserwacją objęto kolejnych pacjentów spełniających powyższe warunki, u których od czerwca 2006 do sierp-

Introduction

Critical limb ischemia (CLI) has an ominous prognosis. Without revascularization or pharmacotherapy, approximately 40% of CLI patients will lose their leg within 6 months, whereas up to 20% will die [1]. The estimated prevalence of CLI in Western countries is 500 to 1000 per million per year and is likely to increase as the population is ageing and the incidence of diabetes is increasing.

Effective revascularization increases the likelihood of limb salvage, improves the quality of life and is cost-effective. Most importantly, it has also been proven to increase the survival rate [2–4]. Surgical options including bypass surgery and amputation have dominated CLI treatment for decades. However, infrapopliteal bypass surgery is technically demanding and the results are limited by many factors, the main obstacle to surgical revascularization being the poor run-off. Due to its favourable results, percutaneous treatment in CLI patients with extensive below-the-knee arterial occlusive disease and poor run-off, is now seen by many as the first treatment option [5–9].

The aim of this study is to assess the clinical results of percutaneous balloon angioplasty treatment in CLI patients with obstructive lesions in below-the-knee arteries who were deemed not suitable for reconstructive surgery, mostly due to a severely impeded run-off.

Material and methods

Patients were included into the study provided they met the following criteria:

- they suffered from CLI;
- had extensive obliterative lesions in below-the-knee arteries;
- were not candidates for surgical reconstruction;
- gave informed consent to participate;
- presented calf arteries which could be approached in an antegrade fashion — *i.e.* from the femoral or axillary arteries.

This study comprised all patients who met the criteria mentioned above and were treated in our institution between June 2006 and August 2007. Altogether, there were 120 patients in whom 127 limbs were percutaneously revascularized. There were 83 males (69%), 75 diabetics (63%) and 29 patients with chronic renal insufficiency (24%, 13 on chronic hemodialysis — 11%). The

nia 2007 roku przeprowadzono w ośrodku autorów niniejszej pracy leczenie wewnątrznaczyniowe tętnic goleń. Łącznie objęto nim 120 chorych, u których rewaskularyzowano przezkórnie 127 kończyn. W badaniu wzięto udział 83 mężczyzn (69%), 75 chorych z cukrzycą (63%), 29 pacjentów z niewydolnością nerek (24%, z czego 13 było przewlekle dializowanych — 11%). Średnia wieku wyniosła $68,6 \pm 9,7$ roku. Większość chorych miało zmiany typu 6. według klasyfikacji Rutherforda, najmniej pacjentów miało zmiany typu 4. według tej klasyfikacji. Charakterystyka chorych poddanych obserwacji znajduje się w tabeli I.

Wszyscy chorzy przechodzili badanie przedmiotowe i podmiotowe, po czym wykonywano spoczynkowy pomiar wskaźnika kostka–ramię (ABI, *ankle-brachial index*) i test marszowy na bieżni ruchomej (jeśli tylko chory był w stanie chodzić). Ustalano czynniki ryzyka miażdżycy, po czym wykonywano diagnostyczną arteriografię tętnic kończyn dolnych. Każdy przypadek był konsultowany przez zespół doświadczonych chirurgów naczyniowych i angiologów interwencyjnych. Gdy stwierdzano dobre warunki do skutecznej rewaskularyzacji operacyjnej, chorego kierowano do operacji. Leczenie wewnątrznaczyniowe rezerwowano wyłącznie dla chorych zdyskwalifikowanych przez chirurgów naczyniowych, u których były warunki do udroźnienia lub poszerzenia tętnic poniżej kolana z dostępu udowego lub pachowego — u których można było wewnątrznaczyniowo odtworzyć dobry napływ przez tętnice biodrowe, udowe i podkolanową. Lokalizacja zmian zarostowych w obrębie tętnic kończyn dolnych w większości wypadków odpowiadała typom 3.–6. według klasyfikacji Grazianiego (ryc. 1) [10]. W praktyce do leczenia wewnątrznaczyniowego nie kwalifikowano wyłącznie pacjentów z niedrożnością tętnicy udowej powierzchownej na całej długości — od jej odejścia — tych chorych leczono zachowawczo.

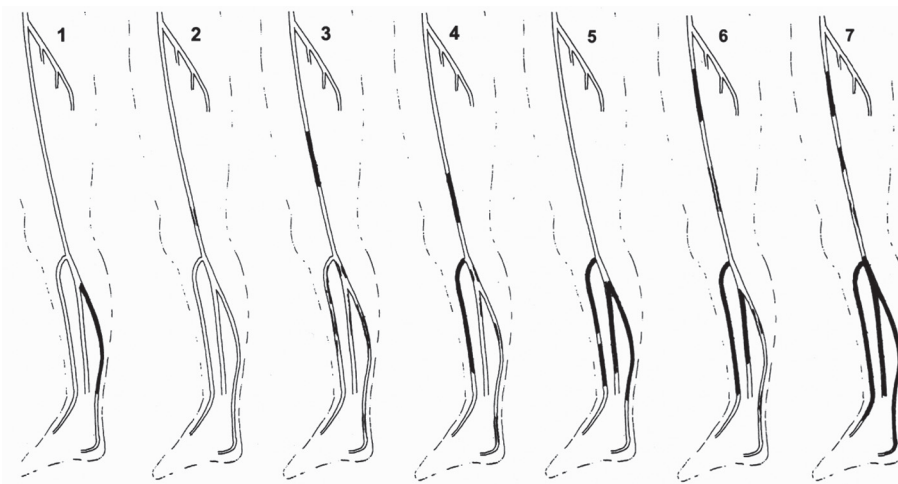
W większości przypadków zabiegi wykonywano z dostępu udowego, w nielicznych przypadkach nakłu-

Tabela I. Charakterystyka chorych poddanych badaniu
Table I. Patient characteristics

Liczba chorych <i>Number of patients</i>	120
Wiek <i>Age</i>	$68,8 \pm 9,7$ roku
Liczba leczonych kończyn <i>No. of extremities treated</i>	127
Mężczyźni <i>Male</i>	83 (69%)
Cukrzyca <i>Diabetes</i>	75 (63%)
Niewydolność nerek <i>Renal insufficiency</i>	29 (24%)
Klasa 6. według klasyfikacji Rutherforda (chorych/kończyn/odsetek całości) <i>Rutherford class. VI (patients/extremities/% of all)</i>	52/55/42%
Klasa 5. według klasyfikacji Rutherforda (chorych/kończyn/odsetek całości) <i>Rutherford class. V (patients/extremities/% of all)</i>	45/47/38%
Klasa 4. według klasyfikacji Rutherforda (chorych/kończyn/odsetek całości) <i>Rutherford class. IV (patients/extremities/% of all)</i>	24/25/20%

mean age was $68.8, \pm 9.7$ years. The majority of patients were deemed to be in Rutherford class 6 (42%), 38% in Rutherford class 5 and 20% in Rutherford class 4. A detailed outline of patients included into the study is given in Table I.

An initial evaluation consisted of medical history and a physical examination, which were followed by a resting ankle/brachial index (ABI) examination and a treadmill walking test (only if the patient was able to walk). Risk factors for atherosclerosis were established and an angiographic examination of the lower leg arteries was performed. Each case was reviewed by a team of experienced vascular surgeons and interventional angiologists. When the person being examined was deemed a good



Rycina 1. Klasyfikacja morfologiczna lokalizacji zmian tętniczych poniżej więzadła pachwinowego
Figure 1. Morphologic classification of below-the-groin arterial lesions distribution

wano lewą tętnicę pachową. Wybór miejsca wkłucia uzależniano od dystrybucji zmian zarostowych tętnic po stronie leczonej, konfiguracji podziału aorty i drożności tętnic biodrowych. Preferowano nakłucie udowe po stronie zmiany, skierowane w stronę stopy, zazwyczaj stosowano standardowe koszulki naczyniowe 5 lub 6 F, o długości 11 cm. Podczas nakłuwania przeciwstronnej tętnicy udowej lub tętnicy pachowej stosowano koszulkę 6 F, o długości 55 lub 90 cm (BriteTip, Cordis Europa N.V., Roden, Holandia). Zawsze starano się leczyć chorych jednoetapowo — rewaskularyzować całą kończynę w czasie jednego zabiegu.

Tętnice poniżej kolana udrażniano przy użyciu przewodników hydrofilnych (w większości przypadków stosowano przewodnik 0.018" V-18 Control Wire [Boston Scientific, Miami, Stany Zjednoczone], znacznie rzadziej używano przewodnika Galeo Hydro ES 0.014" [Biotronik, Berlin, Niemcy]), a następnie poszerzano przy użyciu niskoprofilowych cewników balonowych przeznaczonych do leczenia tętnic goleni i stóp. Średnica balonów cewników mieściła się w przedziale 2–3 mm, a długość — 60–120 mm. Preferowano cewniki balonowe Submarine Plus (Invatec, Roncadelle [BS], Włochy), ale czasami korzystano z cewników Fox Plus (Abbott Vascular, Ulestraten, Holandia). Stosowano długie czasy inflacji balonów w trakcie angioplastyki (3–5 min/inflację).

Stenty w tętnicach goleni wszczepiano wyjątkowo — tylko wówczas, gdy dochodziło do rozwarstwienia tętnicy, którego nie udawało się leczyć za pomocą przedłużonej angioplastyki balonowej i które najprawdopodobniej całkowicie zniweczyłoby szansę na skuteczną rewaskularyzację kończyny. W okolicach, gdzie tętnice się zginają, preferowano stenty samorozprężalne o średnicy 3–4 mm po pełnym rozprężeniu i długości 40–60 mm (Xpert, Abbott Vascular, Ulestraten, Holandia). Stenty stalowe pokrywane lekiem antyproliferacyjnym (Xience V [Abbott Vascular, Ulestraten, Holandia] o średnicy 3–3,5 mm i długości 15–26 mm) wszczepiano do pnia piszczelowo-strzałkowego, a w innych lokalizacjach preferowano stent kobaltowo-chromowy rozprężany na balonie, o średnicy 2,5–3 mm i długości 40–60 mm (Chromis Deep [Invatec, Roncadelle (BS), Włochy]).

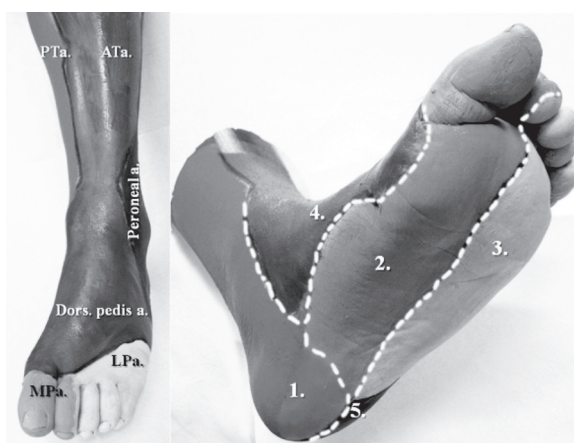
Celem autorów niniejszej pracy było odtworzenie bezpośredniego napływu do stopy drogą osiowych tętnic, najlepiej do angiosomu, w obrębie którego znajdowały się najbardziej zaawansowane zmiany troficzne (ryc. 2) [11–13]. Gdy zmiana niedokrwienna była zlokalizowana na grzbiecie stopy lub w obrębie palców, starano się rekanalizować tętnicę piszczelową przednią lub grzbietową stopy, a gdy na podszewie — tętnicę piszczelową tylną lub tętnice podszewowe.

Zmiany zarostowe w tętnicach biodrowych, udowych lub podkolanowej po stronie niedokrwienia były leczone w trakcie zabiegu na podudziach — stosowano angioplastykę balonową, opcjonalnie wszczepiano stenty. Stosowano standardowe cewniki balonowe; w odcinku udowo-podkolanowym wszczepiano wyłącznie stenty samo-

candidate for effective vascular surgery, the patient subsequently underwent an operation. Endovascular treatment was offered only to those patients who were disqualified from surgery by the surgical team and in whom obstructive lesions in above-the-knee arteries did not exclude them from endovascular treatment *i.e.* all the lesions could be treated using endovascular techniques using an antegrade approach and while the restoration of good flow through the iliac, femoral and the popliteal arteries was technically feasible. Most patients were in class 3–6 according to the morphologic categorization of disease severity proposed by Graziani (Fig. 1) [10]. In practice, only patients with total superficial femoral artery occlusions were excluded from endovascular treatment and were, thus, treated conservatively.

The ipsilateral femoral approach was used in the majority of cases while the left axillary approach was used in the remainder. The puncture site was chosen depending on the distribution of obstructive lesions on the treated side, the configuration of the aortic bifurcation and the patency of the iliac arteries. We preferred the ipsilateral puncture and inserted a standard 5 or 6 French sheath in the direction of the foot. When the contralateral or axillary approach was chosen, a 55 cm or 90 cm long 6 French sheath was used (BriteTip, Cordis Europa N.V., Roden, The Netherlands). We always tried to treat all the obstructive lesions during a single sitting.

Below-the-knee arteries were recanalized using a hydrophilic guidewire (most often the 0.018" V-18 Control Wire [Boston Scientific, Miami, USA] while the Galeo Hydro ES 0.014" [Biotronik, Berlin, Germany] was used in a minority of cases) and dilated using low-profile balloon angioplasty catheters designated for crural and pedal vessels. The balloon diameter was 2–3 mm, while the balloon length was 60–120 mm. We preferred to employ Submarine Plus balloon catheters (Invatec, Roncadelle [BS] Italy), but also used those from Fox Plus (Abbott Vascular, Ulestraten, The Netherlands) in a few cases. Long balloon inflation times (3–5 min per inflation) were used.



Rycina 2. Angiosomy goleni i stopy
Figure 2. Angiosomes of the ankle and foot

rozprężalne, natomiast w tętnicach biodrowych stenty samorozprężalne lub rozprężane na balonie — zależnie od wskazań klinicznych.

W 7 przypadkach chorych z krytycznym niedokrwieniem kończyn dotyczącym obu kończyn dolnych zabieg wykonano na obu kończynach w trakcie osobnych sesji.

Wszyscy pacjenci byli regularnie kontrolowani po 1, 3, 6 i 12 miesiącach od leczenia. W trakcie badania kontrolnego zbierano wywiad, wykonywano badanie przedmiotowe, pomiar spoczynkowy ABI i test marszowy na bieżni. Oceniano nasilenie niedokrwienia według klasyfikacji Rutherforda, odnotowywano nowe amputacje, zawały serca lub udary mózgu, do których doszło od czasu poprzedniej wizyty. Pogorszenie kliniczne było wskazaniem do wykonania kontrolnej angiografii, a jeśli podczas tego badania znajdowano zmiany wymagające i dające się leczyć wewnątrznaczyniowo, jednocześnie z badaniem angiograficznym wykonywano angioplastykę. U wszystkich chorych planowano wykonanie kontrolnej angiografii po 6 miesiącach od leczenia, niezależnie od obrazu klinicznego.

Każda wysoka amputacja (tj. amputacja powyżej stawu poprzecznego stępu w obrębie leczonej kończyny) lub zgon były uznawane za zły wynik leczenia. Za dobry wynik leczenia przyjmowano przeżycie chorego, brak cech krytycznego niedokrwienia kończyn i zachowanie kończyny bez wysokiej amputacji. Za poprawę marginalną uznawano sytuację, w której doszło do zmniejszenia niedokrwienia według klasyfikacji Rutherforda, ale nadal utrzymywały się cechy krytycznego niedokrwienia kończyn. Brak poprawy lub pogorszenie stwierdzano, gdy po leczeniu nasilenie niedokrwienia nie zmieniło się lub się zwiększyło.

Wyniki

Dobry wynik osiągnięto u 52 chorych — po roku pacjenci ci żyli, nie przeszli wysokiej amputacji i nie mieli objawów krytycznego niedokrwienia kończyn (43% leczonych, 56 leczonych kończyn). W czasie rocznej obserwacji pozabiegowej zmarło 19 chorych, amputowano 25 kończyn — 16 poniżej kolana i 9 powyżej kolana. Łącznie niepowodzenie terapii (wysoka amputacja lub zgon) odnotowano u 42 chorych (35% pacjentów, 44 leczone kończyny). Brak poprawy lub pogorszenie zaobserwowano u 16 chorych (13% pacjentów, 16 leczonych kończyn), poprawę marginalną u 6 (5% pacjentów, 7 leczonych kończyn). Do badań kontrolnych nie zgłosiło się 4 chorych.

Z czasem narastała częstość zgonów i wysokich amputacji (28% po 6 miesiącach i 35% po 12 miesiącach), ale równolegle obserwowano wzrost częstości dobrego wyniku leczenia (pacjent żyje z zachowaną kończyną i bez krytycznego niedokrwienia kończyn; 33% po 6 miesiącach i 44% po 12 miesiącach) (tab. II).

Analiza wyników osiągniętych w poszczególnych grupach chorych pokazuje, że ostateczny wynik zależy od wyjściowego nasilenia choroby — u chorych

Stents were implanted within the infrapopliteal arteries in very few cases, only when vessel dissection led to severe impairment of flow, did not respond to prolonged balloon inflation and was likely to preclude effective revascularization. Self-expandable stents (Xpert, Abbott Vascular, Ulestraten, The Netherlands, 3–4 mm in diameter and 40–60 mm in length) were preferred for lesions located in areas where the arteries bend. Everolimus coated balloon expandable stents (Xience V, Abbott Vascular, Ulestraten, The Netherlands, 3–3.5 mm in diameter and 15–26 mm in length) were implanted in the tibio-peroneal trunk, while balloon expandable cobalt-chromium Chromis Deep stents (Invatec, Roncadelle (BS), Italy), 2.5–3 mm in diameter and 40–60 mm in length, were implanted in other sites within the axial calf arteries.

Our intention was to restore a direct flow to the foot, preferably to the most affected angiosome — (Fig. 2) — *i.e.* when the ischemic lesion was at the dorsum of the foot or in the digits it was attempted to recanalize the anterior tibial and/or dorsalis pedis artery. Moreover, when the lesion was located in the plantar area, the posterior tibial artery and/or plantar arteries were recanalized [11–13].

Obstructive lesions in the ipsilateral iliac, femoral or popliteal arteries were treated during the same sitting by means of a percutaneous transluminal balloon angioplasty (PTA) and/or stenting. Standard 0.035" balloon catheters and self-expandable stents were utilized in the femoro-popliteal segment, while either balloon expandable or self-expandable stents were implanted in the iliac arteries, depending on the clinical indication.

In 7 patients with CLI affecting both limbs, endovascular interventions were sequentially performed on both lower limbs.

All patients were regularly followed-up at 1, 3, 6 and 12 months after the initial endovascular procedure. During the follow-up, the medical history was taken and a physical examination, ABI and treadmill walking test were performed. A Rutherford classification of the treated leg was carried out and any new acute coronary syndrome, stroke or amputation which had taken place between the visits was recorded. Clinical deterioration was considered an indication for a check-up angiographic examination while a re-do angioplasty was performed whenever feasible and indicated at the same sitting. A check-up angiographic examination was scheduled for a 6-month follow-up for all patients regardless of their clinical status.

Any amputation above the transmetatarsal joint in the treated leg and/or death were considered to be a treatment failure. A good treatment result was defined as a living patient who had not undergone amputation above the transmetatarsal joint of the treated leg (*i.e.* preservation of the treated leg) and the absence of signs or symptoms of CLI. No improvement or deterioration was defined as preservation of the leg with no change or a rise in the Rutherford classification in rela-

Tabela II. Wyniki po 6 i 12 miesiącach od zabiegu
Table II. Results at 6 and 12-month follow-up

	Po 6 miesiącach At 6 months n		At 12 months Po 12 miesiącach n	
Rutherford 6 n = 55 kończyn (<i>limbs</i>) 52 chorych (<i>patients</i>)	Zgon (<i>death</i>)	6	Zgon (<i>death</i>)	7
	AKA	5	AKA	6
	BKA	11	BKA	12
	Ruth 6	13	Ruth 6	5
		n = 35 (67%)		n = 30 (55%)
	Ruth 5	9	Ruth 5	6
	Ruth 4	3	Ruth 4	1
		n = 12 (22%)		n = 7 (13%)
	Ruth 3	4	Ruth 3	11
	Ruth 2	1	Ruth 2	3
	Ruth 1	3	Ruth 1	1
		n = 8 (15%)		n = 15 (27%)
Rutherford 5 n = 47 kończyn (<i>limbs</i>) 45 chorych (<i>patients</i>)	Zgon (<i>death</i>)	5	Zgon (<i>death</i>)	8
	AKA	1	AKA	2
	BKA	2	BKA	2
	Ruth 6	0	Ruth 6	0
	Ruth 5	19	Ruth 5	8
		n = 28 (62%)		n = 20 (45%)
	Ruth 4	4	Ruth 4	0
		n = 4 (9%)		n = 0
	Ruth 3	8	Ruth 3	15
	Ruth 2	4	Ruth 2	7
	Ruth 1	4	Ruth 1	4
		n = 16 (33%)		n = 26 (55%)
Rutherford 4 n = 25 kończyn (<i>limbs</i>) 24 chorych (<i>patients</i>)	Zgon (<i>death</i>)	3	Zgon (<i>death</i>)	4
	AKA	0	AKA	1
	BKA	1	BKA	2
	Ruth 6	0	Ruth 6	0
	Ruth 5	0	Ruth 5	2
	Ruth 4	3	Ruth 4	1
		n = 7 (28%)		n = 10 (40%)
	Ruth 3	6	Ruth 3	7
	Ruth 2	7	Ruth 2	3
	Ruth 1	5	Ruth 1	5
		n = 18 (72%)		n = 15 (60%)

Wynik zły (*bad results*)
 Poprawa marginalna (*marginal improvement*)
 Wynik dobry (*good results*)

AKA (*above the knee amputation*) — amputacja powyżej kolana
 BKA (*below the knee amputation*) — amputacja poniżej kolana

z niedokrwieniem w klasie 6. według klasyfikacji Rutherforda częstość wysokiej amputacji lub zgonu wyniosła 48% i tylko u 27% chorych osiągnięto dobry wynik leczenia, podczas gdy dla chorych w klasie 4. według klasyfikacji Rutherforda wynik wyniósł, odpowiednio, 29% i 60% ($p = 0,014$, test chi-kwadrat). Wyniki dla chorych w klasie 5. według klasyfikacji Rutherforda plasują się między wynikami dla klas 4. i 6. i również istotnie różnią się od wyników osiągniętych w grupie chorych w klasie 6. ($p = 0,003$, test chi-kwadrat), podczas gdy wyniki osiągnięte w grupie pacjentów w klasie 5. i 4. według klasyfikacji Rutherforda nie różniły się istotnie od siebie ($p = 0,97$, test chi-kwadrat). Szczegółowe wyniki po 6 i 12 miesiącach leczenia przedstawiono w tabeli II i III.

Kontrolne badanie angiograficzne, które zaplanowano na 6. miesiąc, wykonano jedynie u 16 chorych — większość pacjentów odmówiła poddania się temu badaniu. U 14 z tych chorych podczas angiografii diagnostycznej wykonano następny zabieg przezskórnego poszerzenia naczyń, gdyż stwierdzono nasilone zmiany zarostowe, które prawdopodobnie doprowadziłyby do pogorszenia klinicznego.

U 18 innych chorych wykonano ponowną angiografię i angioplastykę, gdyż doszło do pogorszenia klinicznego. Zabiegi te wykonano u 7 chorych do 6. miesiąca od leczenia i u 11 między 6. a 12. miesiącem. Szczegóły dotyczące ponownych zabiegów przedstawiono w tabeli IV.

Tabela III. Wskaźnik kostka-ramię (ABI) przed, po 6. i po 12. miesiącu od zabiegu (średnia, mediana, odchylenie standardowe)

Table III. Ankle/brachial index (ABI) before treatment, at 6 and at 12 months of treatment (mean, median, SD [standard deviation])

ABI	Przed PTA Before PTA	Po PTA After PTA	6 mies. At 6 Mo	12 mies. At 12 Mo
Średnia Mean	0,56	0,82	0,75	0,73
Mediana Median	0,50	0,80	0,72	0,71
Odchylenie standardowe SD	0,43	0,36	0,30	0,31

PTA (*percutaneous balloon angioplasty*) — przezskórna angioplastyka balonowa

tion to the pretreatment examination. In contrast, a decrease in the Rutherford classification with continual signs or symptoms of CLI, was defined as a marginal improvement.

Results

Good results were obtained in 52 patients who were alive, did not present signs or symptoms of CLI and had had the treated limb preserved (43% of all patients,

Powikłania wczesne — do 30. dnia leczenia — wystąpiły u 13 chorych, łącznie wystąpiło 18 powikłań. U 3 pacjentów doszło do krwotoku zaotrzewnowego wymagającego przetoczeń krwi — jeden z tych chorych zmarł 4 godziny po zakończeniu zabiegu wewnątrznaczyniowego. U 4 chorych konieczna była reinterwencja (fibrinoliza celowana lub trombektomia) z powodu ostrej zakrzepicy tętnicy udowej lub tętnicy biodrowej, do których doszło po usunięciu koszulki naczyniowej. Zabieg ten był skuteczny w 1 przypadku, u pozostałych doszło ostatecznie do amputacji (3 chorych) i zgonu (1 chory). Do 30. dnia leczenia wystąpiły łącznie 3 zgony, przeprowadzono razem 6 amputacji i wystąpiły 2 ostre zespoły wieńcowe.

W czasie rocznej obserwacji po zabiegu wystąpiły łącznie 3 udary mózgu i 7 następnych ostrych zespołów wieńcowych.

Dyskusja

Leczenie przezskórne chorych z krytycznym niedokrwieniem kończyn i nasilonymi zmianami zarostowymi w tętnicach poniżej kolana, u których rewaskularyzacja operacyjna jest niemożliwa, to wartościowa opcja terapeutyczna. Po roku 43% pacjentów żyło z zachowaną kończyną i nie miało objawów krytycznego niedokrwienia kończyn, natomiast 34% chorych zmarło lub przeszło wysoką amputację. Najlepsze wyniki osiągnięto u chorych z niedokrwieniem klasy 4. według klasyfikacji Rutherforda, a najgorsze u chorych z niedokrwieniem klasy 6. Mimo że częstość złych wyników w klasie 6. wyniosła 50%, można było osiągnąć dobry wynik u ponad 25% tych chorych, co wydaje się uzasadniać wybór leczenia wewnątrznaczyniowego nawet u pacjentów z największym nasileniem zmian niedokrwienych.

Częstość powikłań okołozabiegowych była dość wysoka, większość z nich wiązała się z nakłuciem tętnicy. Powikłania tego typu zależą od profilu koszulki i kierunku nakłucia (zgodnie z kierunkiem, przeciwnie do kierunku przepływu) — nakłucie zgodne z kierunkiem przepływu i większy profil koszulki niosą ze sobą podwyższone ryzyko powikłań. Angioplastyka przezskórna i wszczepienie

56 of all limbs treated). Nineteen patients had died during the study period while there had been 25 amputations above the transmetatarsal joint — 16 below-the-knee and 9 above-the-knee. Altogether, treatment failure (death and/or amputation) was recorded in 42 patients (35% of all patients, 44 limbs treated). No improvement or deterioration was noted in 16 patients (13% of all patients, 16 limbs treated) and a marginal improvement was seen in 6 patients (5% of all patients, 7 limbs treated). Four patients were lost during the follow-up.

Although the rate of death and/or amputation increased over time (28% at 6 months and 35% at 12 months), it was paralleled by an increase in the rate of good treatment results (no death, no amputation and no CLI; 33% at 6 months and 44% at 12 months) (Tab. II).

A subgroup analysis showed, that the final results depended on the initial extent of the disease. Thus, in Rutherford class 6 patients there was a 48% death and/or amputation rate and only a 27% good result rate (no death, no amputation and no CLI). Moreover, the corresponding rates for patients in Rutherford class 4 were 29% and 60%, respectively ($p = 0.014$, chi-square test). Although the rates of bad and good results for Rutherford class 5 were somewhere between the respective rates in patients in Rutherford classes 4 and 6, they differed significantly from the rates for Rutherford class 6 patients ($p = 0.003$, chi-square test) while the differences between groups of Rutherford class 5 and Rutherford class 4 patients were insignificant ($p = 0.97$, chi-square test). Detailed results obtained in patients presenting themselves at 6 and 12 months follow-ups are given in Table II and Table III.

A check-up angiographic examination, which was scheduled for the 6th month of treatment, was performed only in 16 patients as most of them had withdrawn their consent. In 14 patients another PTA was performed at the time of the check-up angiography, as severe obstructive lesions which were likely to lead to clinical deterioration were found.

In 18 patients a re-do procedure was performed due to clinical deterioration. These re-do procedures were performed up to the 6th month of treatment in 7 patients and between the 6th and 12th months in 11 patients. Details of the re-do procedures are given in Table IV.

Within a period of 30 days since the treatment there were 18 complications in 13 patients.

In 3 of these patients there was a retroperitoneal hemorrhage which required blood transfusions, with one of them dying within 4 hours of the treatment. In 4 patients a vascular reintervention (local fibrinolysis or thrombectomy) was necessary due to an acute femoral or iliac artery occlusion after a sheath removal. Although this was successful in 1 case, in the rest of the patients it led to amputation (3 cases) and death (1 case). Within a period of 30 days since the treatment there were 3 deaths, 6 amputations and 2 acute coronary syndromes.

During the follow-up there were 7 more acute coronary syndromes and 3 strokes.

Tabela IV. Reinterwencje wewnątrznaczyniowe
Table IV. Endovascular reinterventions

Liczba chorych/liczba zabiegów wewnątrznaczyniowych <i>Number of patients/number of endovascular procedures</i>	29/32
W trakcie planowej angiografii po 6 miesiącach <i>At 6 Mo scheduled angiography</i>	14
Reinterwencja spowodowana pogorszeniem klinicznym <i>Reintervention due to clinical deterioration</i>	
— do 6. miesiąca (<i>before 6th Mo</i>)	7
— między 6. a 12. miesiącem (<i>between 6th and 12th Mo</i>)	11
PTA tętnic goleni <i>PTA of below-the-knee arteries</i>	20
PTA tętnic proksymalnych <i>PTA of proximal arteries</i>	25

PTA (*percutaneous balloon angioplasty*) — przezskórna angioplastyka balonowa

stentu w odcinkach aortalno-biodrowym lub udowo-podkolanowym zazwyczaj wymaga użycia koszulki 6 F, ale może być wykonane z nakłucia kontralateralnego — z nakłucia przeciwległej tętnicy udowej, przeciwnie do kierunku przepływu krwi. Natomiast do leczenia zmian w obrębie tętnic goleni wystarcza koszulka 5 lub 4 F, ale zazwyczaj preferowane jest nakłucie ipsilateralnej tętnicy udowej, w kierunku zgodnym z przepływem. Rozdzielenie zabiegów na tętnicach poniżej i powyżej kolana, stosowanie niskoprofilowych koszulek przy nakłuciu zgodnym z kierunkiem przepływu, a wyżej profilowych w nakłuciu przeciwnie do kierunku przepływu może spowodować zmniejszenie częstości powikłań. Na podstawie własnych doświadczeń autorzy niniejszej pracy obecnie starają się podzielić leczenie na etapy i nie wykonując jednoetapowej rewaskularyzacji całej kończyny.

Przedstawione dane nie umożliwiają oceny drożności pierwotnej ani wtórnej tętnic poddanych angioplastyce. Ponieważ jednak nawrót zwężenia lub niedrożności były prawdopodobnie przyczyną większości niepowodzeń leczenia, należy podejrzewać, że częstość restenoz/reokluzji była duża.

Mimo to, wydaje się, że leczenie przezskórne jest znacznie skuteczniejsze od leczenia zachowawczego. W dużych, prospektywnych, kontrolowanych placebo badaniach udowodniono, że leczenie zachowawcze, którym objęto podobną grupę chorych (pacjentów z krytycznym niedokrwieniem kończyn, nienadających się do rewaskularyzacji operacyjnej) wynik dobry (zdefiniowany jako przeżycie chorego, bez wysokiej amputacji, bez krytycznego niedokrwienia kończyn) osiągnięto u 18–26% leczonych [14], zależnie od rodzaju i dawki leku. W dokumencie TASC II stwierdza się, że w ciągu roku od rozpoznania 25% chorych z krytycznym niedokrwieniem kończyn, u których próbuje się rewaskularyzacji lub leczenia zachowawczego, umiera, a następne 30% żyje po wysokiej amputacji [1]. Różnice w doborze pacjentów objętych tymi badaniami i badaniem opisywanym w niniejszej pracy nie pozwalają na dokonanie bezpośrednich porównań leczenia przezskórnego i pozostałych form leczenia, ale ze względów etycznych w tym przypadku nie należy się spodziewać przeprowadzenia kontrolowanego badania z randomizacją.

Należy podkreślić, że nie wszyscy chorzy z krytycznym niedokrwieniem kończyn, ze zmianami zarostowymi w tętnicach poniżej kolana, bez możliwości rewaskularyzacji operacyjnej, trafiający do ośrodka autorów pracy zostali włączeni do prezentowanego badania. Część takich chorych zdyskwalifikowano z leczenia wewnątrznaczyniowego — byli to pacjenci z rozległą, wilgotną martwicą kończyny, u których każda rewaskularyzacja mogłaby wywołać powikłania septyczne oraz chorzy, u których dojsię wewnątrznaczyniowe do tętnic poniżej kolana od strony pachwiny było niemożliwe, głównie z powodu rozległych lub silnie uwapnionych zmian zarostowych — niedrożności tętnic w odcinku udowo-podkolanowym. Trudno określić, jak często dochodziło do takiej dyskwalifikacji, ale zdaniem autorów zdarzało się to bardzo rzadko.

W czasie, kiedy prowadzono niniejsze badanie, autorzy praktycznie nie stosowali dojsięcia z nakłucia stopy —

Discussion

Percutaneous treatment is a viable therapeutic option in patients with critical limb ischemia and extensive obliterative lesions in below-the-knee arteries which are surgically unreconstructable. Although 34% of our patients died or underwent a major amputation, after 1 year 43% were still alive, had had the treated limb saved and did not have signs or symptoms of critical limb ischemia. The best results were obtained in Rutherford class 4 patients, the worst in Rutherford class 6. Although there was a 50% bad result rate in Rutherford class 6, we were able to obtain a good results in over 25% of patients in this group, which seems to justify the choice of percutaneous treatment even in the worst-affected patients.

The periprocedural complication rate was quite high, with complications being mostly related to arterial puncture. These complications are dependent on the sheath profile and the type of puncture (antegrade vs retrograde), with an antegrade puncture and higher sheath profiles bearing a higher risk of complications. Percutaneous balloon angioplasty and stenting within aorto-iliac or femoro-popliteal arterial segments usually require a 6 F sheath and may be performed from a contralateral, retrograde femoral puncture. To treat below-the-knee lesions, a 5 or 4 F sheath is sufficient and an ipsilateral antegrade puncture may be preferred. Therefore, a separate approach to above-the-knee and below-the-knee lesions and the use of low profile sheaths for antegrade punctures, may result in a decrease in complication rates. At present, we try not to perform a single sitting/single puncture treatment of all obstructive lesions within the treated leg.

Our data do not allow one to calculate primary or secondary patency rates, but as the restenosis and/or reocclusion was a likely cause of unsuccessful treatment, the restenosis rate was probably high.

Nevertheless, percutaneous treatment seems to be substantially better than conservative therapy. Some large prospective, placebo-controlled trials have shown that the conservative treatment of a similar patient cohort (CLI and surgically unreconstructable) resulted in 18–26% good result rate (living patient, no amputation, no CLI [14]), depending on the active medication used and its dosage. As the TASCII document states, by 1 year some 25% of CLI patients offered conservative therapy or revascularization are deceased and another 30% are alive, but have undergone amputation [1]. While differences in patient characteristics included into both these observations and our study do not allow for direct comparison of percutaneous treatment with other treatment modalities, a randomized, controlled study will probably never be undertaken, on ethical grounds.

It should be stressed, however, that not all patients with CLI, obliterative lesions in below-the-knee arteries and presenting no possibility for surgical revascularization were included into our study. Thus,

nakłuli tętnicę piszczelową tylną i z powodzeniem zrekanalizowano bliższy odcinek tej tętnicy tylko w jednym przypadku. Wykazano jednak, że dojście wewnątrznaczyniowe przez tętnice stopy jest możliwe u zdecydowanej większości pacjentów ze zmianami niedokrwieniami klasy 4. i 5. według klasyfikacji Rutherforda pozbawionych dojścia od strony tętnicy udowej [15, 16]. Leczenie hybrydowe, czyli przezkórna angioplastyka tętnic poniżej kolana po operacyjnym wyłonieniu tętnicy podkolanowej, po którym wszczepia się zespolenie omijające udowo-podkolanowe, jeśli leczenie wewnątrznaczyniowe przywróci dostateczny *run-off*, staje się opcją terapeutyczną dla tych chorych, u których dojście przezskórne od stopy i od pachwiny jest niemożliwe. Szerokie zastosowanie wszystkich tych technik może pozwolić na leczenie inwazyjne prawie wszystkich chorych z krytycznym niedokrwieniem kończyn, rezerwując amputację prawie wyłącznie dla przypadków z rozległą martwicą wilgotną kończyny, u których każda forma rewaskularyzacji byłaby niebezpieczna.

W prezentowanych wynikach zauważono dwie przeciwbieżne tendencje; pierwsza — z czasem narastała częstość złego wyniku (zgonu lub amputacji — tab. II); druga — z czasem wzrastała częstość dobrego wyniku leczenia. Choć trudno o podanie jednoznacznego wytłumaczenia dla tej ostatniej tendencji, może ona być spowodowana suboptymalną opieką chirurgiczną w tym regionie kraju. Chirurgi, z którymi współpracują autorzy niniejszej pracy, nie podejmują się opracowywania zmian martwiczych stóp powstałych w przebiegu niedokrwienia — wolą czekać na autodemarkację tkanek i samoczynne wygojenie owrzodzeń. Ponieważ jest to proces długotrwały — czasem zajmuje ponad 6 miesięcy — część dość dobrze zrewaskularyzowanych kończyn nadal miało owrzodzenia, które kwalifikowały je do wyższej klasy niedokrwienia w skali Rutherforda. Te owrzodzenia goiły się spontanicznie w ciągu kolejnych 6 miesięcy.

Faglia oraz Bosiers [2, 17] osiągnęli dużo lepsze odległe wyniki leczenia wewnątrznaczyniowego chorych z krytycznym niedokrwieniem kończyn i nasilonymi zmianami zarostowymi w tętnicach poniżej kolana. Różnice wyników w naszym badaniu i w powyższych badaniach mogą być wywołane przez wiele czynników (niedostateczne doświadczenie zespołu autorów, który przeprowadził dotąd jedynie około 500 zabiegów na tętnicach poniżej kolana, niedostateczny poziom opieki chirurgicznej po zabiegach wewnątrznaczyniowych, liberalne kierowanie do amputacji przez chirurgów ogólnych, którzy na co dzień prowadzą chorych). Ustalenie przyczyny tej rozbieżności ma duże znaczenie. Wydaje się jednak, że dla optymalizacji wyniku niezbędna jest bliska współpraca lekarzy wielu specjalności — osób wykonujących interwencje wewnątrznaczyniowe, chirurgów naczyniowych, chirurgów ogólnych, innych specjalistów i lekarzy pierwszego kontaktu.

Wnioski

Leczenie wewnątrznaczyniowe pacjentów z zaawansowanym niedokrwieniem kończyn dolnych

we refused percutaneous treatment to those patients with extensive wet necrosis of the leg, in which revascularization was likely to induce septic complications. As well as this, patients in whom we thought an antegrade approach to below-the-knee arteries was unfeasible, mostly due to extensive and highly calcified occlusions in femoro-popliteal arterial segment, were disqualified from percutaneous treatment. Although we cannot provide the exact figure of patients to whom we refused percutaneous treatment, our impression is that it was a rare occurrence.

Although at the time of the study we tried the retrograde approach in only one case (we punctured the distal tibial artery and successfully recanalized its proximal portion), it has been clearly shown that the retrograde approach is a highly successful option in patients with Rutherford class 4 or 5 and no antegrade access [15, 16]. A hybrid treatment method: below-the-knee PTA performed after the popliteal artery is surgically exposed, followed by femoro-popliteal by-pass surgery only if the PTA of the below-the-knee arteries restores sufficient run-off, would further decrease the rate of patients refused interventional treatment, especially those in whom neither the antegrade or retrograde percutaneous approach is feasible. The wide use of all these techniques would likely allow one to treat interventionally nearly all CLI patients, reserving amputation for those individuals with extensive wet necrosis in whom any revascularization might be dangerous.

Interestingly, we noted two contradictory trends in our results. Firstly, the number of patients who had bad results, either by dying or undergoing amputation due to the worsening of ischemia, increased over time (Tab. II). However, there was also a second trend in which the good result rate also increased over time. While we cannot provide an conclusive explanation for the second trend, this trend might be due to the suboptimal care provided by the surgical services in our area. Our surgeons are reluctant to perform any wound debridement of ischemic leg ulcers and prefer to let the necrotic tissue demarcate itself. As it takes a long time, sometimes longer than 6 months, for autodemarkation and wound closure to occur, at 6 months reasonably well perfused limbs could have been classified Rutherford 5 or 6 on the sole basis of the presence of an ischemic ulcer. Such wounds could have closed spontaneously within 12 months.

Faglia and Bosiers [2, 17] report far better mid-term results of endovascular treatment in patients with CLI and below-the-knee obliterative lesions. While many factors may be responsible for the difference in results obtained in our study and in the studies of Faglia and Bosiers (such as the insufficient experience of our team — we have treated so far only some 500 cases, inadequate postprocedural care and the liberal use of amputation in CLI patients by general surgeons who provide daily care to the CLI patients), the reason for this unsatisfactory final result needs to be determined. It seems, however, that in order to obtain optimal results, close collaboration between those working in dif-

i zmianami zarostowymi w obrębie tętnic poniżej kolana, którzy nie kwalifikują się do leczenia operacyjnego, ma uzasadnienie. W obserwacji rocznej wyniki leczenia wewnątrznaczyniowego są znacznie lepsze od wyników, które osiągnięto w badaniach dotyczących terapii zachowawczej. Ostateczny efekt terapii wewnątrznaczyniowej zależy od nasilenia niedokrwienia na początku leczenia, najgorzej rokują chorzy w klasie 6. według klasyfikacji Rutherforda. Wprawdzie z obserwacji wyłączone chorych, u których nie można było uzyskać dostępu wewnątrznaczyniowego do tętnic łydki od strony tętnicy udowej, zastosowanie dojścia wewnątrznaczyniowego od strony stopy i zabiegów hybrydowych może spowodować, że leczenie interwencyjne będzie można zastosować u prawie wszystkich chorych z krytycznym niedokrwieniem kończyn i zajęciem tętnic poniżej kolana. Modyfikacja techniki zabiegu wewnątrznaczyniowego i ściślejsza kontrola kliniczna po zabiegu mogą poprawić końcowy wynik.

Piśmiennictwo (References)

1. Norgren L, Hiatt WR, Dormandy JA *et al.* Inter-Society Consensus for the Management of Peripheral Arterial Disease (TASC II). *Eur J Vasc Endovasc Surg.* 2007; 33: S1–S75.
2. Faglia E, Dalla Paola L, Clerici G *et al.* Peripheral angioplasty as the first-choice revascularization procedure in diabetic patients with critical limb ischemia: prospective study of 993 consecutive patients hospitalized and followed between 1999 and 2003. *Eur J Vasc Endovasc Surg.* 2005; 29: 620–627.
3. Jansen T, Manninet H, Tulla H, Matsi P. The final outcome of primary infrainguinal percutaneous transluminal angioplasty in 100 consecutive patients with chronic critical limb ischemia. *J Vasc Interv Radiol.* 2002; 13: 455–463.
4. Dosluoglu HH, O'Brien-Irr MS, Lukan J, Harris LM, Dryjski ML, Cherr GS. Does preferential use of endovascular interventions by vascular surgeons improve limb salvage, control of symptoms, and survival of patients with critical limb ischemia? *Am J Surg.* 2006; 192: 572–576.
5. Nasr M, McCarthy R, Hardman J *et al.* The increasing role of percutaneous transluminal angioplasty in the primary management of critical limb ischemia. *Eur J Vasc Endovasc Surg.* 2002; 23: 398–403.
6. Dorros G, Jaff M, Dorros A, Mathiak L *et al.* Tibioperoneal (outflow lesion) angioplasty can be used as primary treatment in 235 patients with critical limb ischemia: five-year follow-up. *Circulation* 2001; 104: 2057–2062.
7. Kandarpa K, Becker G, Hunink M *et al.* Transcatheter interventions for the treatment of peripheral atherosclerotic lesions: part I. *J Vasc Interv Radiol.* 2001; 12: 683–695.
8. Kudo T, Chandra F, Ahn S. The effectiveness of percutaneous transluminal angioplasty for the treatment of critical limb ischemia: a 10-year experience. *J Vasc Surg.* 2005; 41: 423–435.
9. Vraux H, Hammer F, Verhelst R. Subintimal angioplasty of tibial vessel occlusions in the treatment of critical limb ischemia: mid-term results. *Eur J Vasc Endovasc Surg.* 2000; 20: 441–446.
10. Graziani L, Silvestro A, Bertone V *et al.* Vascular involvement in diabetic subjects with ischemic foot ulcer: A new morphologic categorization of disease severity. *Eur J Vasc Endovasc Surg.* 2007; 33: 453–460.
11. Taylor GI, Pan WR. Angiosomes of the leg: anatomic study and clinical implications. *Plast Reconstr Surg.* 1998; 102: 599–616.
12. Attinger CE, Evans KK, Bulan E *et al.* Angiosomes of the foot and ankle and clinical implications for limb salvage: reconstruction, incisions and revascularization. *Plast Reconstr Surg.* 2006; 117 (7 Suppl.): 261S–293S.
13. Alexandrescu V, Hubermont GP, Yvan GP *et al.* Selective primary angioplasty following an angiosome model of reperfusion in the treatment of Wagner 1–4 diabetic foot lesions: practice in a multidisciplinary diabetic limb service. *J Endovasc Therapy* 2008 15: 580–593.
14. Two randomised and placebo-controlled studies of an oral prostacyclin analogue (Iloprost) in severe leg ischaemia. The Oral Iloprost in severe Leg Ischaemia Study Group. *Eur J Vasc Endovasc Surg.* 2000; 20: 358–362.
15. Montero-Baker M, Schmidt A, Bräunlich S *et al.* Retrograde approach for complex popliteal and tibioperoneal occlusions. *J Endovasc Therapy* 2008; 15: 594–604.
16. Spinosa DJ, Leung DA, Harthun NL *et al.* Simultaneous antegrade and retrograde access for subintimal recanalization of peripheral arterial occlusion. *J Vasc Interv Radiol.* 2003; 14: 1449–1454.
17. Bosiers M, Hart JP, DeLoose K *et al.* Endovascular therapy as the primary approach for limb salvage in patients with critical limb ischemia: experience with 443 infrapopliteal procedures. *Vascular* 2006; 14: 63–69.

Adres do korespondencji (Address for correspondence):

Dr med. Marek Krzanowski
NZOZ Chorób Naczyń Angiomed BKLS
ul. T. Rejtana 2, 30–510 Kraków
tel.: (012) 295–41–00
e-mail: marek.krzanowski@gmail.com

Praca wpłynęła do Redakcji: 1.08.2008 r.