

# Procedury kardiologii interwencyjnej w profilaktyce udaru mózgu (PFO)

24

Marcin Demkow, Hubert Kwieciński

## Drożny otwór owalny i tętniak przegrody międzyprzedsionkowej

Otwór owalny występuje w okresie życia wewnątrzmacicznego. Położony w centralnym miejscu przegrody międzyprzedsionkowej ma kształt szczelinowatej zastawki i znajduje się w obrębie przegrody pierwszej po stronie lewej i przegrody drugiej po stronie prawej. Zastawka jest otwierana szeroko przez strumień utlenowanej w łożysku krwi, płynącej z żyły pępkowej przez żyłę główną dolną, zastawkę Eustachiusza i dolną część prawego przedsionka. W momencie narodzin dochodzi do obniżenia płucnego oporu naczyniowego i obniżenia ciśnień po prawej stronie serca. Zastawka zostaje zamknięta, kiedy ciśnienie w lewym przedsionku zaczyna przewyższać ciśnienie w przedsionku prawym. U większości ludzi przegroda pierwsza zrasta się z przegrodą drugą, zamykając szczelnie otwór. U ok.  $\frac{1}{4}$  populacji nie dochodzi do zarośnięcia i otwór pozostaje drożny, stanowiąc potencjalną drogę dla przecieku z prawego do lewego przedsionka, gdy gradient ciśnień przez przegrodę ulega odwróceniu (Hagen i wsp., 1984) (ryc. 1).

Nadmiernie ruchoma, wiotka przegroda międzyprzedsionkowa zwana potocznie tętniakiem, jest wynikiem nadmiaru tkanki w okolicy otworu owalnego (ryc. 2). W badaniu echokardiograficznym tętniak przegrody międzyprzedsionkowej rozpoznaje się, gdy: podstawa tej wychylającej się tkanki ma średnicę co najmniej 15 mm i wychylenie w stronę lewego lub prawego przedsionka względem przegrody wynosi co najmniej 10 mm (Pearson i wsp., 1991). Częstość występowania tętniaka ocenia się na ok. 1–2% populacji, a 50–80% ludzi z tętniakiem ma nieszczelną przegrodę (Silver, Dorsey 1978; Agmon i wsp., 1999). U osób z drożnym otworem owalnym obecność tętniakowatej przegrody międzyprzedsionkowej wiąże się z możliwością szerszego otwierania się otworu i większego prawo-lewego przecieku (Homma i wsp., 1994) (ryc. 3).

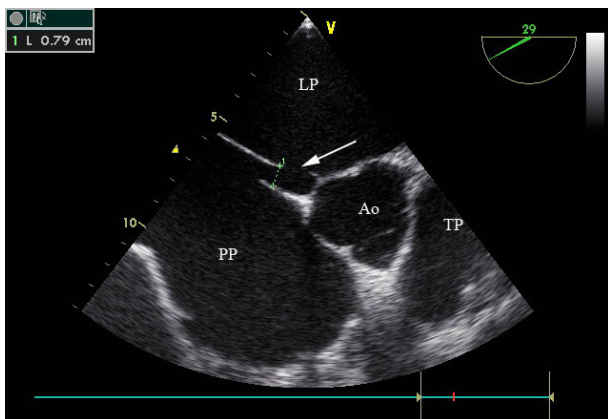
Należy podkreślić, że drożny otwór owalny oraz tętniak przegrody międzyprzedsionkowej są wariantem ana-

tomicznym zdrowego serca. Tętniak przegrody międzyprzedsionkowej i drożny otwór owalny nie są uznawane za czynnik ryzyka czegokolwiek i pierwotna prewencja (czegokolwiek) z tego powodu nie jest wskazana.

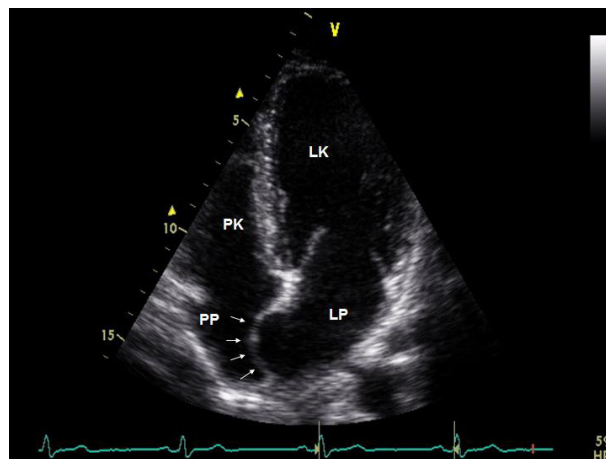
## Rozpoznanie drożnego otworu owalnego

Ultrasonografia przezczaszkowa z zastosowaniem badania Dopplera i kontrastu pęcherzykowego jest uznanym badaniem pozwalającym na rozpoznanie drożnego otworu owalnego i jednocześnie badaniem przesiewowym dla pacjentów z udarem mózgowym (Kwieciński i wsp., 1994). Badanie umożliwia rejestrację przechodzenia do krążenia mózgowego pęcherzyków środka kontrastowego podanego do żyły obwodowej. Około 10 ml wstrząśniętej z powietrzem soli fizjologicznej podaje się do żyły odłokciowej, jednocześnie rejestrując sygnał dopplerowski z tętnicy środkowej mózgu. Badanie wykonuje się w trakcie spokojnego oddychania oraz w trakcie próby Valsalvy. W przypadku przecieku prawo-lewego analiza spektrum sygnału z badanej tętnicy pozwala na ocenę liczby mikropęcherzyków przedostających się do krążenia mózgowego i ocenę wielkości przecieku. Proponowana klasyfikacja jest następująca: mały przeciek (< 10 mikropęcherzyków), duży przeciek (> 10 pęcherzyków). W obrębie dużego przecieku wyróżnia się dodatkowo przeciek typu „prysznic” (*shower*, > 25 mikropęcherzyków) oraz przeciek typu „kurtyna” (*curtain*), gdy sygnały nie dają się policzyć (Jauss, Zanette, 2000). Badanie umożliwia rozpoznanie z wysoką czułością drożnego otworu owalnego i ocenę wielkości przecieku. Badanie to nie pozwala jednak jednoznacznie rozstrzygnąć, czy do przecieku dochodzi na poziomie przegrody, czy w innym miejscu (np. przez przetoki tętniczo-żyłne w płucach).

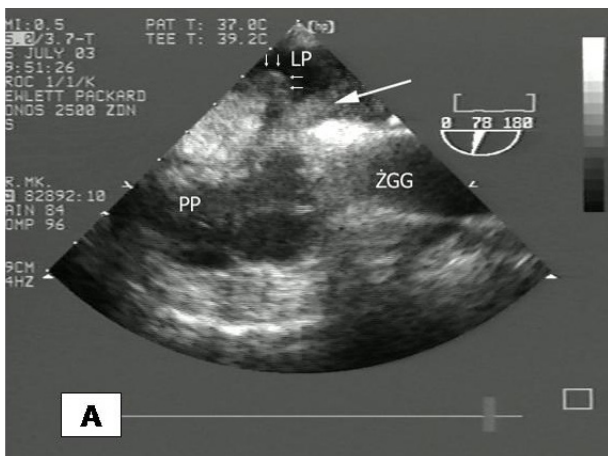
Echokardiografia przezprzełykowa jest uznanym badaniem z wyboru u pacjentów z podejrzeniem zatorowości skrzyżowanej (Albers i wsp., 2004). Podczas badania



**Ryc. 1.** Badanie przezprzetykowe, projekcja środkowa. Drożny otwór owalny typu „zastawki z klapką”, w trakcie próby Valsalvy zastawka otworu odchyła się w kierunku lewego przedsionka (strzałka). PP – prawy przedsionek; LP – lewy przedsionek; Ao – aorta; TP – tętnica płucna



**Ryc. 2.** Echokardiograficzne badanie przezklatkowe, projekcja czterojamowa. Tętniak przegrody międzyprzedsionkowej (strzałka)



**Ryc. 3.** Przezprzetykowe badanie echograficzne z kontrastem w czasie próby Valsalvy. Tętniakowata przegroda międzyprzedsionkowa (małe strzałki) z bardzo dużym przeciekiem prawo-lewym przez drożny otwór owalny (duża strzałka). PP – prawy przedsionek; LP – lewy przedsionek; ŻGG – żyła główna górna

wskazane jest dożylnie podanie wstrząśniętej soli fizjologicznej w trakcie próby Valsalvy i ocena ewentualnego przechodzenia pęcherzyków kontrastu na lewą stronę przegrody w fazie zaprzestania napięcia. Proponuje się ocenę wielkości przecieku na podstawie liczby przechodzących z prawego do lewego przedsionka mikropęcherzyków w czasie 3 skurczów serca: mały przeciek 1–5

pęcherzyków, umiarkowany przeciek 6–25 pęcherzyków, duży przeciek > 25 pęcherzyków (Webster i wsp., 1988). Jeżeli istnieje duże podejrzenie zatorowości skrzyżowanej, a przecieku nie daje się zarejestrować, sól fizjologiczną należy podać do żyły udowej. Strumień krwi spływającej z żyły głównej dolnej kierowany przez zastawkę Eustachiusza może wówczas ułatwiać przechodzenie kontrastu na drugą stronę przegrody. Badanie echokardiograficzne pozwala na dokładną ocenę anatomii przegrody międzyprzedsionkowej i otworu owalnego (drożność, długość kanału, szerokość otwarcia, ewentualna obecność tętniaka). Przezprzetykowa echokardiografia jest również najlepszym sposobem rozpoznania innych potencjalnych źródeł zatorów w lewym sercu (skrzeplina w uszku lewego przedsionka, vegetacje bakteryjne, słuzak, zmiany miażdżycowe w aorcje).

## Udar mózgu a otwór owalny

Drożny otwór owalny może w pewnych sytuacjach stać się wrotami przedostawania się materiału zatorowego z systemowego krążenia żylnego do dużego krążenia tętniczego (zator skrzyżowany). Przejście materiału zatorowego może nastąpić, gdy ciśnienie po prawej stronie przekroczy ciśnienie w lewym przedsionku. U pacjentów bez współistniejącej choroby serca czy płuc sytuacja taka jest wynikiem wzmożonego powrotu żylnego po zwolnieniu napięcia w czasie próby Valsalvy (np. kaszel, defekacja). U niektórych ludzi przeciek prawo-lewy może mieć również miejsce w czasie normalnego wdechu.

W niektórych przypadkach strumień krwi spływającej z żyły głównej dolnej kierowany przez zastawkę Eustachiusza może w spoczynku otwierać otwór owalny, jak w krążeniu płodowym (Meissner i wsp., 1999).

Zatorowość skrzyżowana jest praktycznie pewna, gdy istnieje droga dla prawo-lewego przecieku oraz zidentyfikowano źródło zatorów w żylnym krążeniu systemowym lub prawym przedsionku, przy braku takiego źródła w lewym sercu. Przykładem mogą być nawracające mózgowo epizody niedokrwienne czy zatory systemowe u chorych z zakrzepowym zapaleniem żył lub stwierdzanymi skrzeplinami w systemowym krążeniu żylnym i zatorowością płucną (Meacham i wsp., 1998; Meister i wsp., 1972).

U 35–40% pacjentów młodszych niż 55 lat, którzy przebyli udar niedokrwienny, nie udaje się ustalić przyczyny tego epizodu (Meacham i wsp., 1998, Petty i wsp., 1999). Urazy te nazywane są kryptogennymi. Rozpoznanie stawia się po wykluczeniu innych ewentualnych niedokrwiennych przyczyn udaru pochodzących z lewego serca (migotanie przedsionków, sztuczna zastawka, stenozą mitralną, zawał serca przeżyty w ciągu ostatnich 4 miesięcy, akineza segmentu lewej komory, kardiomiopatia rozstrzeniowa, skrzeplina, śluzak, infekcyjne zapalenie wsierdzia), aorty i naczyń szyjnych czy mózgowych (miażdżyca, rozwarstwienie tętnic, anomalie naczyniowe, krwawienie śródczaszkowe, zmiany zapalne, dysplazja, kurcze naczyń), koagulopatii oraz zespołów nadmiernej lepkości krwi.

Ostatnie dziesięciolecie jest okresem szczególnego zainteresowania rolą anomalii przegrody międzyprzedsionkowej (głównie drożnego otworu owalnego) jako potencjalnego czynnika ryzyka udarów niedokrwiennych u dzieci i młodych dorosłych. Wykazano istotny związek pomiędzy występowaniem drożnego otworu i udarem u chorych poniżej 60. r.ż., którzy przebyli udar mózgu o nieustalonej etiologii. W 1988 r. Lechat i wsp. wykazali przy użyciu echokardiografii przezklatkowej istotnie częstsze występowanie drożnego otworu owalnego u takich pacjentów (40%) w porównaniu z ogólną populacją (10%). Obserwacje te znalazły potwierdzenie w wielu późniejszych badaniach innych autorów, którzy w celu wykrywania drożnego otworu owalnego stosowali znacznie czulszą metodę, jaką jest echokardiografia przezprzełykowa (Lee i wsp., 1991). W polskich badaniach, w których stosowano zarówno badanie przezprzełykowe, jak i przezczaszkową ultrasonografię Dopplera, stwierdzono, że drożny otwór owalny jest obecny u 38% pacjentów z udarem kryptogennym (Kwieciński i wsp., 1994). Według danych dużego *Rejestru Udarowego w Lozannie*, PFO (*Patent Foramen Ovale* – przetrwały otwór owalny) obecny jest u 41% chorych, którzy doznali udaru niedokrwiennego przed 60. r.ż. (Bogousslavsky i wsp., 1996). W innych doniesieniach również stwierdzano, że drożny

otwór owalny występuje wyraźnie częściej u pacjentów z udarem kryptogennym (45–60%) niż u zdrowych (22–32%) (Canabes i wsp., 1993; Konstadt i wsp., 1991; Serena i wsp., 1998; Windecker i wsp., 2000).

Zatorowość paradoksalna (skrzyżowana) jest sugerowanym mechanizmem odpowiedzialnym za udary kryptogenne, pomimo że zwykle nie ma bezpośrednich dowodów potwierdzających. Przypuszczalnym mechanizmem udaru jest u tych pacjentów przejście materiału zatorowego (skrzepliny lub rzadziej tłuszczu czy powietrza) z dużego krążenia żylnego czy prawego przedsionka przez otwór owalny na lewą stronę serca (zator skrzyżowany). Materiał zatorowy mogą stanowić nawet małe, kilkumilimetrowe skrzepliny. Źródłem zatorowości mogą być również małe fragmenty materiału włóknikowo-płytkowego, które znajdują się we krwi żyłnej i są zbyt małe do wykrycia. Gdyby przedostały się one do filtra kapilarów płucnych, nie wywołałyby żadnych konsekwencji klinicznych i uległy samoistnej lizie. Zator taki może jednak powodować burzliwe następstwa, jeżeli dotyczy naczynia tak wrażliwego narządu, jak mózg. U większości pacjentów po kryptogennym epizodzie neurologicznym zmiany w ośrodkowym układzie nerwowym są jednak stosunkowo niewielkie, z odpowiednimi objawami neurologicznymi (Lamy i wsp., 2002). Mechanizm tworzenia się skrzeplin nie jest jasny. Za miejsce powstawania skrzeplin uważa się układ żyły głównej dolnej (żyły kończyn dolnych i miednicy) (Cramer i wsp., 2004).

Uważa się, że tętniak przegrody międzyprzedsionkowej może „ułatwiać” zatorowość paradoksalną poprzez następujące mechanizmy: 1) zwiększona ruchomość przegrody w przypadku obecności tętniaka powoduje szersze i częstsze otwieranie się kanału otworu (Homma i wsp., 1994) (ryc. 3); 2) tętniak przegrody może ułatwiać prawo-lewy przeciek poprzez skierowanie spływu z żyły głównej dolnej na otwór (De Castro i wsp., 2000), 3) tętniak przegrody może być miejscem formowania skrzepliny, skąd jest ona uruchamiana do krążenia systemowego (Silver, Dorsey, 1978).

Rozpoznanie zatorowości skrzyżowanej u pacjentów z udarem kryptogennym i drożnym otworem owalnym stawiane jest „przez wykluczenie” i zawiera różny stopień prawdopodobieństwa, a nie pewność. Udar kryptogeny u pacjenta z drożnym otworem owalnym nie musi być związany z zaturem skrzyżowanym. Główną rolę mogą odgrywać w tych przypadkach inne mechanizmy niż zator skrzyżowany, jak np. ukryte zaburzenia krzepnięcia czy nierozpoznane arytmie przedsionkowe.

Prawdopodobieństwo zatoru skrzyżowanego i jednocześnie ryzyko nawrotu epizodu niedokrwiennego u tych pacjentów wiąże się z powszechnie uznanymi klinicznymi i anatomicznymi czynnikami ryzyka: wiek poniżej 55 lat, nawracające epizody mózgowo w różnych obszarach unaczynienia, mnogie ogniska niedokrwienne mózgu

w badaniach obrazowych, udar mózgu związany z próbą Valsalvy, drożny otwór owalny z dużym prawo-lewym przeciekiem kontrastu pęcherzykowego w trakcie prób czynnościowych, drożny otwór owalny z tętniakiem przegrody międzyprzedsionkowej, spoczynkowy prawo-lewy przeciek przez otwór (Homma i wsp., 1994, Devuyt i wsp., 1996). Sugeruje się jednocześnie, że ryzyko udaru może zależeć od pewnych cech anatomicznych i patofizjologicznych, jak: szerokość otwarcia otworu, wielkość przecieku, stopień nakładania się przegrody pierwszej i wtórnej, obecność siatki Chiariego, próba Valsalvy poprzedzająca udar (De Castro i wsp., 2000).

W wielośrodkowym badaniu *The French PFO/ASA Study* (Mas i wsp., 2001) obserwowano 581 pacjentów (wiek 18–55 lat) po przebytych udarach kryptogennym. Wszyscy byli leczeni aspiryną w dawce 300 mg. Pacjentów podzielono na 4 grupy: bez drożnego otworu owalnego (PFO(-)), z drożnym otworem owalnym (PFO(+)), z tętniakiem przegrody (ASA(+)) oraz z drożnym otworem i tętniakiem (PFO(+)&ASA(+)). Przewidywana częstość nawrotu udaru w ciągu 4 lat była mniejsza u pacjentów z PFO niż u pacjentów bez PFO i wynosiła w poszczególnych grupach: PFO(-) 4,2%, PFO(+) 2,3%, ASA(+) 0%, PFO(+)&ASA(+) 15,2%. Jedynie pacjenci, u których stwierdzano jednocześnie drożny otwór owalny i tętniak przegrody, mieli istotnie większe ryzyko nawrotu udaru. Wniosek z badania był następujący: „Pacjenci z drożnym otworem owalnym i tętniakiem przegrody, którzy przeżyli udar, są podgrupą znacznego ryzyka nawrotu udaru i u nich powinny być rozważone inne strategie postępowania niż leczenie aspiryną”.

W innym badaniu – *Patent Foramen Ovale in Cryptogenic Stroke Study* (Homma i wsp., 2002) obserwowano 630 pacjentów (wiek 30–85 lat, średnia 59) po udarze kryptogennym, których randomizowano do leczenia aspiryną lub warfaryną. Nie obserwowano istotnej różnicy w częstości zgonów lub udarów w czasie 2 lat u pacjentów z drożnym otworem owalnym (14,3%) i bez niego (12,7%), bez istotnej różnicy w przypadku pacjentów leczonych aspiryną czy warfaryną. Epizody małych krwawień spotykano częściej wśród pacjentów leczonych przeciwkrzepliwie. Należy zwrócić uwagę, że do badania włączono również pacjentów w starszym wieku (do 85 lat), 60,1% miało nadciśnienie tętnicze, a 28,4% cukrzycę (ryzyko udaru zależne od powszechnie uznanych przyczyn wzrasta z wiekiem, istnieje mniejsze prawdopodobieństwo, że anomalie przegrody u osób starszych są związane z ryzykiem udaru).

Z powyższych badań można wyciągnąć nieprawdziwe wnioski, że ryzyko udaru kryptogennego nie ma związku z drożnym otworem owalnym. Ryzyko udaru zależne od drożnego otworu owalnego, tętniaka przegrody czy obu przyczyn jednocześnie może być jednak zrównoważone przez ryzyko związane z kryptogenną etiologią udaru

u pacjentów bez otworu czy tętniaka, a takie porównanie może prowadzić do nieprawdziwych wniosków, że nie ma ryzyka związanego z drożnym otworem owalnym.

## Postępowanie

Historia naturalna nieleczonych pacjentów z drożnym otworem owalnym po przebytych udarach niedokrwiennym nie jest znana, gdyż wszyscy tacy chorzy są leczeni. W celu zapobiegania nawrotom po udarze kryptogennym powszechnie uznane są 4 możliwości leczenia: przeciwplatekcyjne (aspiryna, klopidogrel lub dipirydamol), przeciwkrzepliwie (acenokumarol) oraz operacyjne lub przeciwnaczyniowe zamknięcie otworu. Wybór sposobu terapii zależy od indywidualnej oceny ryzyka nawrotu udaru w porównaniu z ryzykiem samej terapii. Należy podkreślić, że żadna z metod nie jest udokumentowana kontrolowanymi badaniami klinicznymi i nie ma obecnie pełnej zgodności co do optymalnej strategii postępowania.

Z zaleceń Amerykańskiej Akademii Neurologii (AAN) (Messe i wsp., 2004), Siódmej Konferencji ACCP (Albers i wsp., 2004) i rekomendacji EUSI (Leys i wsp., 2004) wynika, że:

- chorzy z kryptogennym udarem mózgu i drożnym otworem owalnym (bez tętniaka przegrody) powinni stosować aspirynę w dawce 81–320 mg/dobę;
- u tych pacjentów z drożnym otworem owalnym, u których wystąpiły również objawy zakrzepicy żył głębokich lub zatorowości płucnej, zaleca się stosowanie doustnej antykoagulacji (warfaryną, INR 2,0–3,0) co najmniej przez 3 miesiące;
- trudno określić optymalną metodę leczenia u pacjentów z drożnym otworem owalnym i współistniejącym tętniakiem przegrody;
- przydatność antykoagulacji oraz zabiegów zamykania drożnego otworu owalnego we wtórnej prewencji udarów powinno się ustalić na podstawie kontrolowanych badań klinicznych;
- przeszskórne zabiegi zamknięcia drożnego otworu owalnego zaleca się jedynie u pacjentów z drożnym otworem i współistniejącym lub nie tętniakiem przegrody, u których wystąpiły nawrotowe udary kryptogenne mimo stosowania leczenia przeciwkrzepliwego.

Mechaniczne zamknięcie drożnego otworu owalnego u pacjentów po udarze mózgowym w mechanizmie zatoru skrzyżowanego może być najbardziej skutecznym sposobem zapobiegania nawrotom udarów. Chirurgiczne zamknięcie otworów międzyprzedsionkowych jest związane z małą śmiertelnością i małym ryzykiem powikłań odległych, wymaga jednak torakotomii, krążenia pozaustrojowego i wiąże się z rehabilitacją pooperacyjną

trwającą tygodnie lub miesiące. Z tych względów operacja była stosowana jedynie w podgrupie pacjentów o najwyższym stopniu ryzyka nawrotu udarów (jednocześnie o najwyższym prawdopodobieństwie, że udar zaistniał w mechanizmie zatoru skrzyżowanego). Do leczenia operacyjnego kwalifikowano chorych poniżej 60 r.ż., przy obecności dwóch lub więcej warunków: 1) obok drożnego otworu owalnego współistnienie tętniak przegrody międzyprzedsionkowej; 2) duży echograficznie przeciek z prawa na lewo (przechodzenie ponad 50 pęcherzyków kontrastu na lewą stronę); 3) w wywiadzie kilka incydentów udarowych; 4) mnogie zawały mózgu w tomografii komputerowej; 5) udar mózgu związany z próbą Valsalvy (Ruchat i wsp., 1997; Dearani i wsp., 1999).

Leczenie chirurgiczne prowadzi do szczelnego zamknięcia przecieku u wszystkich chorych. Nawroty mózgowych epizodów niedokrwienych opisywane są u 0–17% operowanych (Ruchat i wsp., 1997; Dearani i wsp., 1999). Ponowne incydenty mózgowie u tych pacjentów należy tłumaczyć inną etiologią niż zatorowość paradoksalna związana z drożnym otworem owalnym. Ze względu na rozległość zabiegu oraz powszechną dostępność leczenia przeznaczeniowego operacyjne zamykanie drożnych otworów owalnych nie jest obecnie stosowane.

## Zabiegi przeznaczeniowe

Zabiegi przeznaczeniowe zastąpiły obecnie operacyjne zamykanie drożnego otworu owalnego. Urządzenia, którymi można skutecznie zamykać otwory międzyprzedsionkowe, znalazły szersze zastosowanie kliniczne w końcu lat dziewięćdziesiątych XX w. Dostępnych jest obecnie kilka implantów różniących się konstrukcją i techniką wszczepiania. Najczęściej stosowane są: Amplatzer PFO (AGA Medical Corp.), CardioSEAL/STARFlex (Nitinol Medical Technologies), Helex (W.L. Gore and Associates), CARDIA (Cardia) oraz Premium (St. Jude) (ryc. XXVI kolor). Okludery te zbudowane są zwykle na zasadzie dwóch krążków lub „parasolek”, połączonych z sobą wąską talią w części centralnej (Braun i wsp., 2004).

Zabiegi wykonywane są pod kontrolą echokardiografii przezprzełykowej, w znieczuleniu ogólnym lub miejscowym (Demkow i wsp., 2004). Ostatnio do monitorowania zabiegów stosowana jest również echokardiografia wewnątrzsercowa (Mullen i wsp., 2003).

Złożony okluder, połączony z metalowym przewodnikiem, wsuwany jest przez długą koszulkę wprowadzoną przez żyłę udową, prawy przedsionek i otwór owalny do lewego przedsionka (ryc. 4A). Po otwarciu dalszego dysku w lewym przedsionku całość zostaje podciągnięta

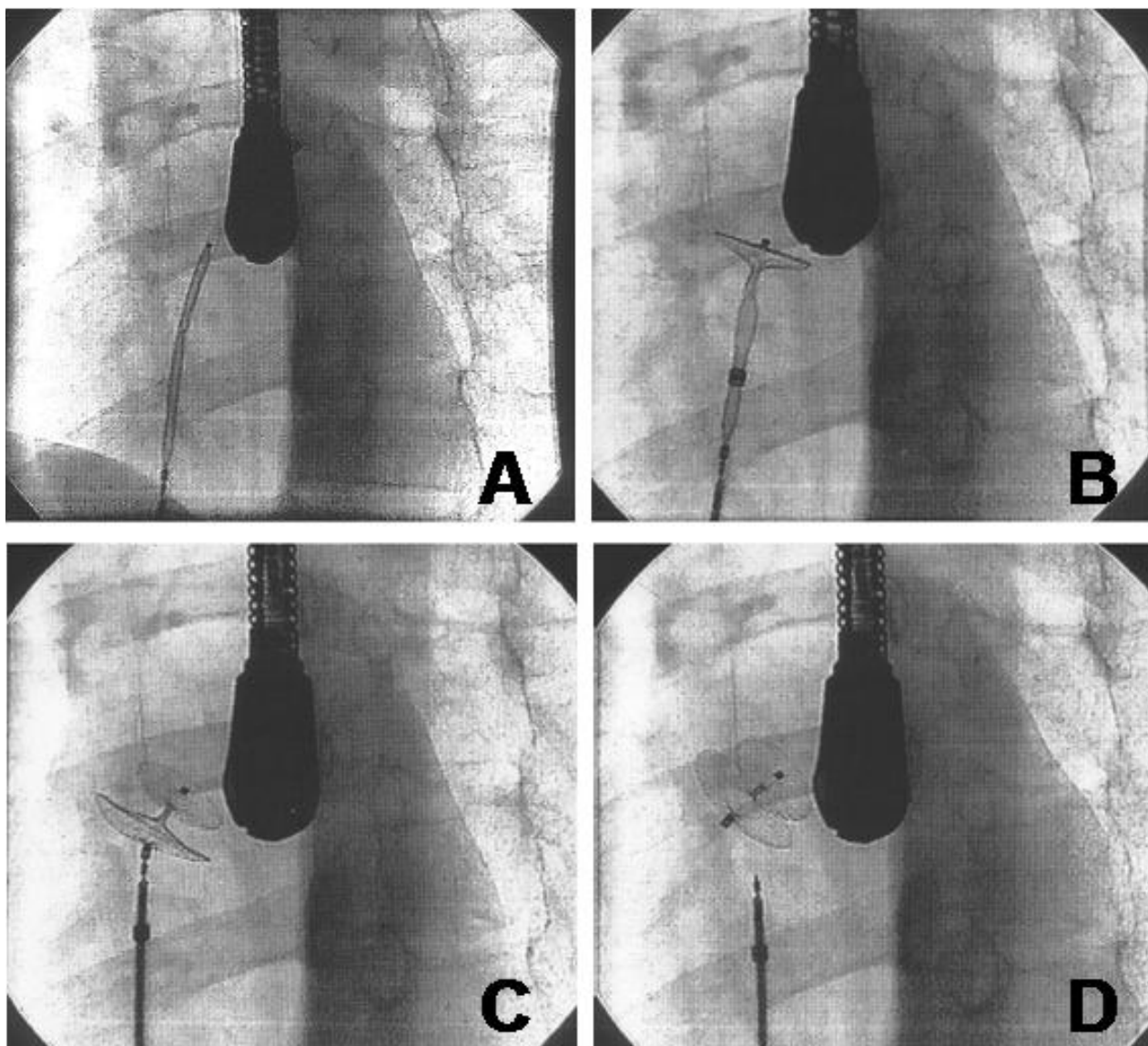
tak, aby został on przyparty do przegrody od lewej strony (ryc. 4B). Następnie zostaje uwolniony prawostronny dysk urządzenia (ryc. 4C). Po potwierdzeniu właściwej lokalizacji okludera w przegrodzie w badaniu echokardiograficznym urządzenie jest uwalniane poprzez jego odłączenie od przewodnika (ryc. 4D, ryc. 5). Po zabiegu pacjent pozostaje przez kilka godzin w łóżku, a w drugiej dobie wypisywany jest do domu i wraca do pełnej aktywności.

Przez 3 miesiące po zabiegu zalecane jest pełne leczenie przeciwplatekcyjne (aspiryna w dawce 75–100 mg z kłopidogrelem 1 x 75 mg lub z tiklopidyną 2 x 250 mg). Po tym okresie przez co najmniej 3 następne miesiące zalecane jest przyjmowanie samej aspiryny w dawce 100–150 mg. Nie ma zgody na temat stosowania aspiryny w późniejszym okresie. Po wszczepieniu okludera, przez okres 12 miesięcy (czas pokrywania się implantu tkanką łączną i śródbłonkiem) zalecane jest stosowanie zasad profilaktyki infekcyjnego zapalenia wsierdza.

Duży postęp technologiczny w ostatnich latach spowodował, że skuteczne wszczepienie okludera możliwe jest u wszystkich pacjentów (Braun i wsp., 2004). Bezpośrednio po zabiegu szczelne zamknięcie otworu osiąga się u ok. połowy przypadków. Z czasem dochodzi do uszczelnienia przecieku u pozostałych pacjentów i po roku 81–99% ma szczelną przegrodę. U pojedynczych pacjentów przeciek pozostaje duży w ocenie echokardiograficznej z kontrastem pęcherzykowym w czasie próby Valsalvy (Braun i wsp., 2004).

Zabieg uznawany jest za bezpieczny. Ryzyko okołozabiegowych poważnych powikłań wynosi 1–1,5%. Opisywane są: przemieszczenie implantu w trakcie jego wszczepiania lub po uwolnieniu (okluder usuwany jest najczęściej metodą przeznaczeniową, rzadziej operacyjnie), krwotok, tamponada serca, przejściowe epizody niedokrwienne, masywna zatorowość płucna (Braun i wsp., 2004; Wahl i wsp., 2001; Onorato i wsp., 2003). Śmiertelność okołozabiegowa jest bliska zeru, a zgony okołozabiegowe opisywane są w pojedynczych doniesieniach (Sievert i wsp., 2001). Małe powikłania, jak przejściowe uniesienie odcinka ST związane z zatorom powietrznym tętnicy wieńcowej, przetoka tętniczo-żylna, uszkodzenie naczyń, przejściowe zaburzenia przewodzenia i rytmu serca zdarzają się u 5–8% pacjentów (Braun i wsp., 2004; Bruch i wsp., 2002; Demkow i wsp., 2004; Krumdorsf i wsp. 2004; Schrader, 2003). W pojedynczych przypadkach w czasie obserwacji opisywane są skrzepliny powstałe na implancie, co może wymagać operacyjnego usunięcia okludera (Krumdorsf i wsp., 2004).

Nie przeprowadzono badań randomizowanych, porównujących leczenie farmakologiczne z „historią naturalną” pacjentów z drożnym otworem owalnym, którzy przeżyli udar niedokrwienno o nieustalonej przyczynie. Stąd też nie ma przekonujących danych, że leczenie prze-

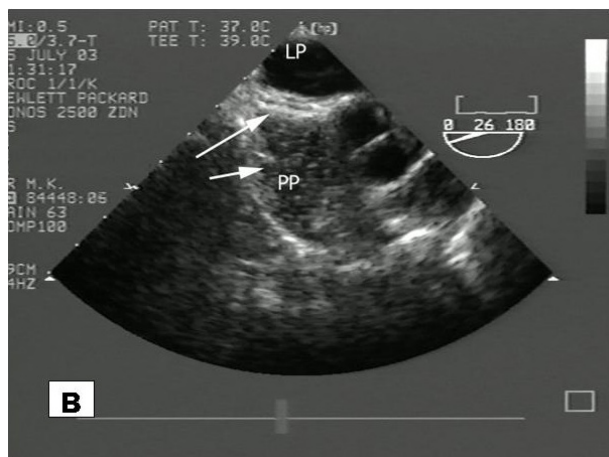


Ryc. 4. A–D: Kolejne etapy implantacji okludera Amplatzer PFO widziane w obrazie radiologicznym (opis w tekście)

ciwplytkowe czy przeciwkrzepliwe jest lepsze niż brak takiego leczenia. W badaniu WARSS, w podgrupie pacjentów z udarem kryptogennym, leczonych aspiryną lub warfaryną, częstość nawrotu udarów lub zgonów w 2-letniej obserwacji była zaskakująco duża (17% dla aspiryny, 15% dla warfaryny) (Mohr i wsp., 2001). W innych doniesieniach częstość nawrotów epizodów mózgowych (udar lub TIA) w ciągu roku wynosiła 3,4–16% (Bogousslavsky

i wsp., 1996; Comess, 1994; De Castro i wsp., 2000; Hanna, 1995; Homma i wsp., 2002; Mas i wsp., 2001).

Nie ma do tej pory wyników prospektywnych badań z randomizacją, porównujących leczenie zachowawcze z mechanicznym zamknięciem drożnego otworu owalnego. Dostępne są jednak wyniki wielu badań prospektywnych, w których oceniano skuteczność i bezpieczeństwo zabiegów zamykania otworu.



**Ryc. 5.** Przezprzelykowe badanie echograficzne z kontrastem w czasie próby Valsalvy po wszczepieniu okludera Amplatzer PFO – brak przecieku przez przegrodę (kontrast pęcherzykowy tylko w prawym przedsionku – mała strzałka), okluder w przegrodzie międzyprzedsionkowej (duża strzałka). PP – prawy przedsionek; LP – lewy przedsionek

Wyniki zabiegów przeznaczyniowych są wyraźnie lepsze w porównaniu z leczeniem zachowawczym (Khairy i wsp., 2003; Windecker i wsp., 2004). Nawroty epizodów zakrzepowo-zatorowych (mózgowych czy obwodowych) po wszczepieniu urządzenia są opisywane u 0–4,9% pacjentów rocznie. (Demkow i wsp., 2004; Windecker i wsp., 2000; Wahl i wsp., 2001; Bruch i wsp., 2002; Khairy i wsp. 2003; Braun i wsp., 2004).

Większość tych epizodów zdarza się w ciągu pierwszego roku po zabiegu (Braun, 2004; Windecker i wsp., 2000). Ta sytuacja może być wynikiem niecałkowitego zamknięcia otworu czy powstawania niewielkich skrzepelin po lewej stronie urządzenia. Przyczyną nawrotu epizodu mózgowego, pomimo szczelnego zamknięcia otworu owalnego u pacjenta po udarze kryptogennym, może być również to, że epizody te nie są spowodowane zatorowością skrzyżowaną.

Ryzyko nawrotu epizodów niedokrwiennych po zamknięciu otworu owalnego nie jest związane z obecnością tętniaka przegrody, a zabieg u pacjentów z otworem i współistniejącym tętniakiem daje podobne wyniki jak w grupie z drożnym otworem bez tętniaka (Braun i wsp., 2004; Wahl i wsp., 2005).

Przedmiotem dyskusji jest zagadnienie, czy przeciek rezydualny po wszczepieniu okludera wiąże się ze zwiększonym ryzykiem nawrotu mózgowych epizodów niedokrwiennych (Bruch i wsp., 2002; Wahl i wsp., 2001; Windecker i wsp., 2000). W związku z różną morfologią

przecieku możliwe jest, że mały rezydualny przeciek u pacjenta po zabiegu wszczepienia okludera w porównaniu z drożnym otworem owalnym u objawowego pacjenta jest związany z zupełnie różnym ryzykiem nawrotu epizodów niedokrwiennych. Rezydualne przecieki są z reguły wyraźnie mniejsze niż wielkość drożnego otworu przed zabiegiem (Braun i wsp., 2004).

Jedynym uznanym obecnie wskazaniem do przeznaczyniowego uszczelnienia przegrody są nawracające epizody mózgowe u pacjentów z drożnym otworem owalnym z towarzyszącym tętniakiem przegrody (Wu i wsp., 2004), ale tylko zalecenia AAN precyzyjnie wskazania do zabiegów przeznaczyniowych zamknięcia otworu owalnego (Messe i wsp., 2004). Zabiegi te powinny być wykonywane u osób z drożnym otworem owalnym (z tętniakiem lub bez), u których wystąpiły nawrotowe udary kryptogenne mimo stosowanego leczenia przeciwkrzepliwego. Bardziej rozległe wskazania są przedmiotem dyskusji i zostaną wyjaśnione po uzyskaniu wyników badań wieloośrodkowych z randomizacją do leczenia zachowawczego i zabiegowego. Wieloośrodkowe badania powinny dotyczyć stosunkowo młodych pacjentów (< 55 lat) po przebytych niedawno udarze kryptogennym z dużym prawdopodobieństwem w mechanizmie zatoru skrzyżowanego, którzy mają zwiększone ryzyko nawrotu (włączając tych z dużym drożnym otworem owalnym czy drożnym otworem owalnym z tętniakiem przegrody). Takie badania są obecnie planowane lub już się rozpoczęły (Landzberg, Khairy, 2004).

W sytuacjach, kiedy mózgową zatorowość skrzyżowana jest praktycznie pewna (np. nawracające mózgowo epizody niedokrwienne czy zatory systemowe u chorych z zakrzepowym zapaleniem żył czy zatorowością płucną), nie ma wątpliwości, że uszczelnienie przegrody zabezpiecza przed nawrotami epizodów zatorowych.

## Podsumowanie

Istnieje udowodniony związek pomiędzy drożnym otworem owalnym a niedokrwiennymi udarami mózgu o nieustalonej etiologii (kryptogennymi). U niektórych pacjentów, którzy przeżyli taki epizod i mają drożny otwór owalny, mechanizmem udaru może być zator skrzyżowany przez przegrodę do naczynia mózgowego. Rozpoznanie zatorowości skrzyżowanej w tej grupie zawiera różny stopień prawdopodobieństwa, a nie pewność, ponieważ udar kryptogenny u pacjenta z drożnym otworem owalnym nie musi być związany z zatorem skrzyżowanym. Prawdopodobieństwo to i jednocześnie ryzyko nawrotu epizodu niedokrwiennego wiążą się z powszechnie uznanymi klinicznymi i anatomicznymi czynnikami ryzyka: wiek poniżej 55 lat, nawracające epizody mózgo-

we w różnych obszarach unaczynienia, mnogie ogniska niedokrwienne mózgu w badaniach obrazowych, udar mózgu związany z próbą Valsalvy, drożny otwór owalny z dużym prawo-lewym przeciekiem kontrastu pęcherzykowego w trakcie prób czynnościowych, drożny otwór owalny z tętniakiem przegrody międzyprzedsionkowej, spoczynkowy prawo-lewy przeciek przez otwór.

Pierwotna prewencja udaru u osób z drożnym otworem owalnym nie jest uzasadniona. W celu zapobiegania nawrotom po udarze kryptogennym powszechnie uznane są 4 możliwości leczenia: przeciwpyłtkowe (aspiryna, kłopidogrel lub dipirydamol), przeciwkrzepliwie (acenokumarol) oraz operacyjne lub przeznaczyniowe zamknięcie otworu. Żadna z metod nie jest udokumentowana kontrolowanymi badaniami klinicznymi i nie ma obecnie pełnej zgodności co do optymalnej strategii postępowania.

Aspiryna i warfaryna są dwoma równorzędnymi lekami stosowanymi alternatywnie w celu zapobiegania nawrotom udarów. Nie obserwowano istotnych różnic w częstości nawrotów udaru lub zgonów przy leczeniu przeciwzakrzepowym w porównaniu z leczeniem aspiryną u pacjentów z udarem kryptogennym. Epizody małych krwawień spotykano częściej wśród pacjentów leczonych przeciwkrzepliwie.

Zabiegi przeznaczyniowe zastąpiły obecnie operacyjne zamykanie drożnego otworu owalnego. Metoda ta związana jest z niskim ryzykiem dużych powikłań (< 1,5%) i wysoką skutecznością (ponad 90% szczelnych zamknięć). Zabieg jest mało obciążający i związany z krótką, 2-, 3-dniową hospitalizacją. Jedynym uznanym obecnie wskazaniem do przeznaczyniowego uszczelnienia przegrody są nawracające epizody mózgowo u pacjentów z drożnym otworem owalnym i towarzyszącym tętniakiem przegrody lub bez tętniaka. Bardziej rozległe wskazania są przedmiotem dyskusji. Planowane czy prowadzone obecnie badania wieloośrodkowe z randomizacją do leczenia zachowawczego powinny pomóc zidentyfikować grupę pacjentów po kryptogennym udarze mózgu, którzy odniosą korzyść z uszczelnienia przegrody. W sytuacjach, kiedy mózgowo zatorowość skrzyżowana jest praktycznie pewna (np. nawracające mózgowo epizody niedokrwienne czy zatory systemowe u chorych z zakrzepowym zapaleniem żył czy zatorowością płucną), nie ma wątpliwości, że uszczelnienie przegrody zabezpiecza przed nawrotami systemowych epizodów zatorowych.

## Piśmiennictwo

- Agmon Z., Khandheira B.K., Meissner I. i wsp. (1999), *Frequency of atrial septal aneurysms in patients with cerebral ischemic events*. *Circulation*, 99, 1942–1944.
- Albers G.W., Amarenco P., Easton J.D. i wsp. (2004), *Antithrombotic and thrombolytic therapy for ischemic stroke: the Seventh ACCP Conference on Antithrombotic and Thrombolytic Therapy*. *Chest*, 126, 483S–512S.
- Bogousslavsky J., Garazi S., Jeanrenaud X., Aebischer N. i wsp. (1996), *Stroke recurrence in patients with patent foramen ovale: the Lausanne Study. Lausanne Stroke with Paradoxical Embolism Study Group*. *Neurology*, 46, 1301.
- Braun M., Glicch V., Boscheri A., Schoen S. i wsp. (2004), *Transcatheter closure of patent foramen ovale in patients with paradoxical embolism. Periprocedural safety and mid-term follow-up results of three different device occluder systems*. *Eur. Heart J.*, 25, 424–430.
- Bruch L., Parsi A., Grad M.D. i wsp. (2002), *Transcatheter closure of interatrial communications for secondary prevention of paradoxical embolism*. *Circulation*, 105, 2845–2848.
- Canabes L., Mas J.L., Cohen A. i wsp. (1993), *Atrial septal aneurysm and patent foramen ovale as risk factors for cryptogenic stroke in patients less than 55 years of age*. *Stroke*, 24, 1865–1872.
- Cramer S., Rordorf G., Maki J.H. i wsp. (2004), *Increased pelvic vein thrombi in cryptogenic stroke: result of the paradoxical emboli from large veins in ischemic stroke (PELVIS) study*. *Stroke*, 35, 46–50.
- Dearani J.A., Ugurlu B.S., Danielson G.K. i wsp. (1999), *Surgical patent ovale closure for prevention of paradoxical embolism-related cerebrovascular ischemic events*. *Circulation*, 100, II171–II175.
- De Castro S., Cartoni D., Fiorelli M. i wsp. (2000), *Morphological and functional characteristics of patent foramen ovale and their embolic implications*. *Stroke*, 31, 2407–2413.
- Demkow M., Rużyłło W., Kęпка C. i wsp. (2004), *Transcatheter closure of patent foramen ovale in patients with cryptogenic stroke*. *Kardiologia Pol.*, 61, 101–109.
- Devuyst G., Bogousslavsky J., Ruchat P. i wsp. (1996), *Prognosis after stroke followed by surgical closure of patent foramen ovale: a prospective follow up study with MRI and simultaneous transesophageal and transcranial Doppler ultrasound*. *Neurology*, 47, 1162–1166.
- Hagen P.T., Scholz D.G., Edwards W.D. (1984), *Incidence and size of patent foramen ovale during the first 10 decades of life: An autopsy study of 965 normal hearts*. *Mayo Clin. Proc.*, 59, 17–20.
- Homma S., Sacco R.L., Di Tullio M.R. i wsp. (2002), *Effect of medical treatment in stroke patients with patent foramen ovale: patent foramen ovale in cryptogenic stroke study*. *Circulation*, 105, 2625–2631.
- Homma S., Di Tullio M.R., Sacco R.L. i wsp. (1994), *Characteristics of patent foramen ovale associated with cryptogenic stroke. A biplane transesophageal echocardiographic study*. *Stroke*, 25, 582–586.
- Jauss M., Zanette E. (2000), *Detection of right-to-left shunt with ultrasound contrast agent and transcranial Doppler sonography*. *Cerebrovasc. Dis.*, 10, 490–496.



- Konstadt S.N., Louie E.K., Black S. i wsp. (1991), *Intraoperative detection of patent foramen ovale by transesophageal echocardiography*. *Anesthesiology*, 74, 212–216.
- Khairy P., O'Donnell C.P., Landzberg M.J. i wsp. (2003), *Transcatheter closure versus medical therapy of patent foramen ovale and presumed paradoxical emboli: a systematic review*. *Ann. Intern. Med.*, 139, 753–760.
- Krumsdorf U., Ostermayer S., Billinger K. i wsp. (2004), *Incidence and clinical course of thrombus formation on atrial septal defect and patent foramen ovale closure devices in 1000 consecutive patients*. *J. Am. Coll. Cardiol.*, 43, 302–309.
- Kwieciński H., Mieszkowski J., Torbicki A. i wsp. (1994), *Wykrywanie drożnego otworu owalnego w badaniu przezczaszkowej ultrasonografii Dopplera*. *Neurol. Neurochir. Pol.*, 28 (Supl. 1), 29–34.
- Lamy G., Giannesini C., Mas J.L. i wsp. (2002), *Clinical and imaging findings in cryptogenic stroke patients with and without patent foramen ovale: the PFO-ASA Study*. *Stroke*, 33, 707–711.
- Landzberg M.J., Khairy P. (2004), *Indications for the closure of patent foramen ovale*. *Heart*, 90, 219–224.
- Lechat P.H., Mas J.L., Lascault G., Loron P.H. i wsp. (1998), *Prevalence of patent foramen ovale in patients with stroke*. *N. Engl. J. Med.*, 318, 1148.
- Lee R.J., Bartakis T., Yoeh T., Grogin H.R. i wsp. (1991), *Enhanced detection of intracardiac sources of cerebral emboli by transesophageal echocardiography*. *Stroke*, 22, 734.
- Leys D., Kwieciński H., Bogousslavsky J. i wsp. (2004), *Prevention. European Stroke Initiative*. *Cerebrovasc. Dis.*, 17 (Suppl. 2), 15–29.
- Mas J.L., Arquiza C., Lamy C., Zuber M., Cabanes L., Derumeaux G., Coste J., for the Patent Foramen Ovale and Atrial Septal Aneurysm Study Group (2001), *Recurrent cerebrovascular events associated with patent foramen ovale, atrial septal aneurysm, or both*. *N. Engl. J. Med.*, 345, 1740–1746.
- Meacham R.R.III, Headley A.S., Bronze M.S. i wsp. (1998), *Impending paradoxical embolism*. *Arch. Intern. Med.* 158, 438–448.
- Meissner I., Whisnant J.P., Khandheria B.K. i wsp. (1999), *Prevalence of potential risk factors for stroke assessed by transesophageal echocardiography and carotid ultrasonography: the SPARC study: Stroke Prevention: Assessment of Risk In the Community*. *Mayo Clin. Proc.* 74, 862–869.
- Meister S.G., Grossman W., Dexter L. i wsp. (1972), *Paradoxical embolism. Diagnosis during life*. *Am. J. Med.*, 53, 292–298.
- Messe S.R., Silverman I.E., Kizer J.E. i wsp. (2004), *Practice parameter: recurrent stroke with patent foramen ovale and atrial septal aneurysm: report of the Quality Standards Subcommittee of the American Academy of Neurology*. *Neurology*, 62, 1042–1050.
- Mohr J.P., Thompson J.R., Lazar R.M. i wsp.; for the Warfarin-Aspirin Recurrent Stroke Study Group (2001), *A comparison of warfarin and aspirin for the prevention of recurrent ischemic stroke*. *N. Engl. J. Med.* 345, 1444–1451.
- Mullen M., Dias B., Walker F. i wsp. (2003), *Intracardiac echocardiography guided device closure of atrial septal defects*. *J. Am. Coll. Cardiol.*, 15, 285–292.
- Onorato E., Melzi G., Casilli F. i wsp. (2003), *Patent foramen ovale with paradoxical embolism: mid-term results of transcatheter closure in 256 patients*. *J. Interv. Cardiol.*, 16, 43–50.
- Pearson A.C., Nagelhout D., Castello R. i wsp. (1991), *Atrial septal aneurysm and stroke: a transesophageal echocardiographic study*. *J. Am. Coll. Cardiol.*, 18, 1223–1229.
- Petty G.W., Brown R.D., Whisnant J.P. i wsp. (1999), *Ischemic stroke subtypes: a population based study of incidence and risk factors*. *Stroke*, 30, 2513–2516.
- Ruchat P., Bogousslavsky J., Hurni M. i wsp. (1997), *Systematic surgical closure of patent foramen ovale in selected patients with cerebrovascular events due to paradoxical embolism. Early results of a preliminary study*. *Eur. J. Cardiothorac. Surg.*, 11, 823–827.
- Schrader R. (2003), *Indication and techniques of transcatheter closure of patent foramen ovale*. *J. Interv. Cardiol.*, 16, 543–551.
- Serena J., Segura T., Perez-Ayuso M.J. i wsp. (1998), *The need to quantify right-to-left shunt in acute ischemic stroke: a case control study*. *Stroke*, 29, 1322–1328.
- Sievert H., Horvath K., Zadan E. i wsp. (2001), *Patent foramen ovale closure in patients with transient ischemia attacks/stroke*. *J. Interv. Cardiol.*, 114, 261–266.
- Silver M.D., Dorsey J.S. (1978), *Aneurysms of the septum primum in adults*. *Arch. Pathol. Lab. Med.*, 102, 62–65.
- Wahl A., Krumsdorf U., Meier B. i wsp. (2005), *Transcatheter treatment of atrial septal aneurysm associated with patent foramen ovale for prevention of recurrent paradoxical embolism in high risk patients*. *J. Am. Coll. Cardiol.*, 45, 377–380.
- Wahl A., Meier B., Haxel B. i wsp. (2001), *Prognosis after percutaneous closure of patent foramen ovale for paradoxical embolism*. *Neurology*, 57, 1330–1332.
- Webster M.W., Chancellor A.M., Smith H.J., (1988), *Patent foramen ovale in young stroke patients*. *Lancet*, 2, 11–12.
- Windecker S., Wahl A., Chatterjee T. i wsp. (2000), *Percutaneous closure of patent foramen ovale in patients with paradoxical embolism*. *Circulation*, 101, 893–898.
- Windecker S., Wahl A., Nedeltchev K. i wsp. (2004), *Comparison of medical treatment with percutaneous closure of patent foramen ovale in patients with cryptogenic stroke*. *J. Am. Coll. Cardiol.*, 44, 750–758.
- Wu L.A., Malouf J.F., Dearani J.A. (2004), *Patent foramen ovale in cryptogenic stroke. Current understanding and management options*. *Arch. Intern. Med.*, 164, 950–956.