

Inne rzadkie przyczyny udaru niedokrwiennego

8

Bartłomiej Piechowski-Józwiak, Hubert Kwieciński

Urazy

Urazy głowy i szyi mogą prowadzić do wystąpienia udaru mózgu, najczęściej w mechanizmie uszkodzenia tętnic domózgowych. W przypadkach otwartych urazów szyi może dochodzić do bezpośredniego uszkodzenia ściany tętnicy. Ze względu na bardziej powierzchowne położenie tętnice szyjne są w większym stopniu narażone na tego typu uraz niż tętnice kręgowie, które przebiegają głębiej, a w segmencie V2 chronione są przez struktury kostne wyrostków kręgow. Bezpośredni penetrujący uraz tętnicy może powodować jej rozerwanie lub rozwarstwienie. W późniejszym okresie może dojść do wytworzenia tętniaka rzekomego lub przetoki tętniczo-żylny. Niezależnie od rodzaju urazu może dochodzić do zwężenia lub zamknięcia światła naczynia w mechanizmie zakrzepowym i zatoru tętniczo-tętniczego w obrębie tętnic mózgowych.

W przypadkach tępych urazów szyi przemijający atak niedokrwienny (TIA) lub udar mózgu mogą być wywołane pośrednim urazem tętnic domózgowych. Najczęściej mózgowo-naczyniowe następstwa tępego urazu szyi pojawiają się z kilkutygodniowym lub dłuższym opóźnieniem (Martin, Humphrey, 1998). Tępy uraz może prowadzić do rozwarstwienia lub uszkodzenia blaszki miażdżycowej w obrębie tętnic domózgowych (Davis, Zimmerman, 1983). Powikłaniem tych zmian w tętnicach może być zakrzepica w świetle uszkodzonego naczynia i zatorowość tętniczo-tętnicza. Ze względu na położenie tętnica szyjna wspólna i wewnętrzna są bardziej narażone na tępy uraz miejscowy, a tętnice kręgowie są podatne na urazy związane z rotacją (Hufnagel i wsp., 1999; Frisoni, Anzola, 1990). Do tępych urazów szyi należy również zaliczyć zabiegi kręgarskie wykonywane z różnych wskazań na kręgosłupie szyjnym. Zabiegi te są znaną przyczyną rozwarstwienia tętnic szyjnych, a w szczególności kręgowych, i występowania udaru niedokrwiennego u osób poniżej 45. r.ż., u których nie stwierdza się naczyniowych czynników ryzyka (Jeret, Bluth, 2002; Rothwell i wsp., 2001).

W rzadkich przypadkach izolowany uraz głowy może prowadzić do wystąpienia udaru mózgu. Powodem może być rozwarstwienie tętnic w odcinkach wewnątrzczaszkowych oraz pourazowy skurcz naczyń (Zubkov i wsp., 1999).

Rozwarstwienie tętnic domózgowych

Rozwarstwienie tętnic domózgowych wraz z rozwojem metod diagnostycznych oraz wzrastającą świadomością lekarzy jest rozpoznawane coraz częściej. Wielu chorych z tą jednostką chorobową w niedawnej przeszłości byłoby niewłaściwie diagnozowanych z tego względu, że niezbyt nasilone objawy chorobowe nie uzasadniałyby wdrożenia inwazyjnych metod diagnostycznych. W przypadkach, kiedy rozwarstwienie tętnicy jest związane z urazem, mówimy o rozwarstwieniu pourazowym, w pozostałych przypadkach stosuje się termin „rozwarstwienie samoistne (idiopatyczne)”. Rozwarstwienie tętnic domózgowych jest jedną z głównych przyczyn udaru niedokrwiennego u osób w młodym wieku (Bogousslavsky i wsp., 1987). Rozwarstwienia tętnicy szyjnej wewnętrznej obejmują najczęściej jej część zewnątrzczaszkową i w rzadkich przypadkach przechodzą na segmenty wewnątrzczaszkowe. Rozwarstwienie tętnicy kręgowej z reguły lokalizują się lub obejmują segment wewnątrzczaszkowy. Dane dotyczące epidemiologii rozwarstwienia tętnic domózgowych są ograniczone, brak jest dokładnych informacji na temat rozwarstwień pourazowych. Roczna zapadalność na idiopatyczne rozwarstwienie tętnicy szyjnej wewnętrznej oceniana jest na poziomie od 2,6 do 2,9/100 000 (Schievink i wsp., 1993; Giroud i wsp., 1994). Częstość występowania rozwarstwienia tętnicy kręgowej jest ok. 3 razy mniejsza (Schievink i wsp., 1996). Na tej podstawie można w przybliżeniu określić zapadalność na rozwarstwienie tętnic domózgowych na ok. 5/100 000 w skali roku.

Punktem wyjścia w patofizjologii rozwarstwienia jest uszkodzenie błony wewnętrznej i jej odwarstwienie przez wchodzącą krew i tworzący się krwiak od strony błony środkowej (tzw. fałszywy kanał przepływu). Możliwe mechanizmy ewolucji rozwarstwienia ściany tętnicy wymienione są w tabeli 1.

Patomechanizm prowadzący do rozwarstwienia tętnicy szyjnej wewnętrznej w przebiegu urazu może być następujący: przeprost i rotacja szyi (np. podczas wypadku komunikacyjnego), co powoduje rozciągnięcie tętnicy szyjnej na leżących w pobliżu strukturach kostnych, takich jak wyrostki poprzeczne kręgow C2 i C3; bezpośredni ucisk tętnicy szyjnej wewnętrznej wywołany przez jej przyciśnięcie przy silnym zgięciu szyi przez kąt żuchwy do przedniej części kręgosłupa szyjnego; uraz tętnicy wywołany przez wyrostek rylcowaty kości skroniowej podczas ruchu obrotowego głowy (Zelenock i wsp., 1982; Montalbetti i wsp., 1995). U chorych z rozwarstwieniem tętnicy szyjnej wewnętrznej dominują wypadki komunikacyjne oraz kontuzje sportowe (Mokri i wsp., 1988a). Pourazowe rozwarstwienie tętnicy kręgowej jest częściej związane z rotacją szyi niż rozwarstwienie tętnicy szyjnej wewnętrznej i może wynikać z: ucisku wywieranego przez sąsiadujące mięśnie oraz powięzi (segmenty V1 i V2 tętnicy kręgowej), ucisku wywierany przez osteofity w segmencie V2, ucisk przez przesunięcia kostne w obrębie stawu szczytowo-obrotowego. Do najczęstszych przyczyn rozwarstwienia tętnicy kręgowej zalicza się zabiegi kręgarskie oraz urazy sportowe (Hicks i wsp., 1994).

U wielu chorych z rozwarstwieniem tętnic domózgowych w wywiadzie można doszukać się jedynie niewiel-

kich urazów związanych z silnym kaszlem, kichaniem, aktywnością sportową lub przymusowym utrzymywaniem szyi w przeproście (Hart, Easton, 1983).

Wśród najczęstszych objawów neurologicznych rozwarstwienia tętnicy szyjnej wewnętrznej wyróżnia się: bóle głowy oraz izolowany zespół Hornera, bóle głowy i oddalony w czasie udar niedokrwienno lub incydent TIA (w przypadkach powstania rozwarstwiającego tętniaka objawy mogą pojawić się nawet po kilku latach od urazu), zespół bólu głowy oraz uszkodzenia dolnych nerwów czaszkowych (najczęściej nerwu podjęzykowego) (Hart, Easton, 1983; Mokri i wsp., 1979; 1992; 1996). Zespoły objawów neurologicznych mogą występować w różnej kombinacji. Część chorych skarży się również na pulsacyjny szmer, tożstronnie do rozwarstwienia. Bóle głowy najczęściej mają charakter punktowy, lokalizują się w okolicy oczodołu, ucha oraz okolicy czołowej i skroniowej, tożstronnie do rozwarstwionej tętnicy szyjnej (Mokri, 1997). Mogą również obejmować przednio-boczną część szyi tożstronnie do rozwarstwienia. U chorych po urazie często objawy neurologiczne związane z rozwarstwieniem tętnicy są przypisywane urazowi wielonarządowemu lub pourazowym zmianom w ośrodkowym układzie nerwowym.

U chorych z rozwarstwieniem tętnicy kręgowej dominującym objawem początkowym są tożstronne do rozwarstwienia bóle okolicy potylicznej oraz karku (Caplan i wsp., 1985). W odstępie kilkugodzinnym lub nawet kilkumiesięcznym mogą pojawić się objawy przemijającego niedokrwienia lub udaru mózgu w obszarze unaczynienia kręgowo-podstawnego. Najczęściej występuje zespół

Tabela 1. Zmiany patologiczne w naczyniu krwionośnym związane z rozwarstwieniem

Utworzenie krwiaka śródściennego w obrębie fałszywego kanału przepływu i powstanie długiego i nieregularnego **zwężenia fizjologicznego kanału przepływu** (angiograficzny objaw struny); ryc. 1A.

Krwiak śródścienny może doprowadzić do całkowitego zamknięcia fizjologicznego kanału przepływu i **niedrożności naczynia** (angiograficzny objaw płomyka świecy) ryc. 1B.

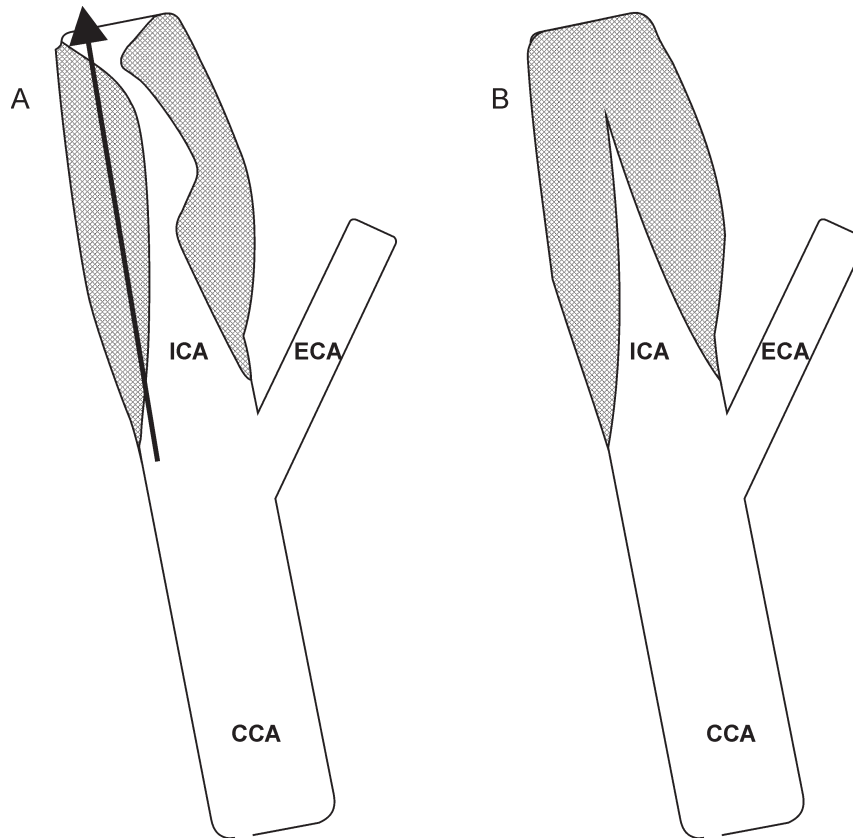
Fałszywy kanał przepływu może łączyć się z fizjologicznym w odcinku dystalnym i w ten sposób powstają **dwa równoległe kanały przepływu** oddzielone od siebie odwarstwioną błoną wewnętrzną (angiograficzny objaw dwururki).

Krwiak śródścienny może przebijać się przez błonę środkową i odwarstwiać błonę zewnętrzną, prowadząc do utworzenia **tętniaka rozwarstwiającego** – w tych przypadkach często dochodzi do powikłań niedokrwienno wywołanych zatorowością tętniczo-tętniczą.

Łączne występowanie zwężenia oraz tętniaka rozwarstwiającego.

W przypadkach pourazowych może dochodzić do pęknięcia ściany naczynia i powstania **krwiaka okołonaczyniowego i tętniaka rzekomego**.

W obrębie tętnic wewnątrzczaszkowych ze względu na brak błony środkowej rozwarstwienia lokalizują się pod błoną wewnętrzną lub zewnętrzną i z tego powodu może dochodzić do wynaczynienia krwi do przestrzeni podpajęczkowej i powstania **krwotoku podpajęczynówkowego**.



Ryc. 1. Przykład zmian patologicznych wywołanych rozwarstwieniem w segmencie bliższym tętnicy szyjnej wewnętrznej. A – zwężenie światła wywołane krwakiem śródściennym (kolor szary) i wytworzenie fałszywego kanału przepływu (strzałka); B – niedrożność wywołana krwakiem śródściennym (kolor szary) i radiologiczny objaw płomienia świecy. CCA – tętnica szyjna wspólna; ECA – tętnica szyjna zewnętrzna; ICA – tętnica szyjna wewnętrzna

boczny opuszki, zespół Wallenberga i jego odmiany kliniczne (Mokri i wsp., 1988b). U osób w młodym wieku z bólami karku i okolicy potylicznej wystąpienie objawów zespołu Wallenberga wskazuje na duże prawdopodobieństwo rozwarstwienia tętnicy kręgowej (Caplan i wsp., 1985). W rzadkich przypadkach może dochodzić do niedokrwienia rdzenia kręgowego i/lub szyjnych korzeni rdzeniowych (Crum i wsp., 2000). Do najczęstszych przyczyn pourazowego rozwarstwienia tętnicy kręgowej zalicza się zabiegi kręgarskie. Ryzyko wystąpienia rozwarstwienia tętnicy kręgowej w związku z tymi zabiegami jest prawie 7-krotnie zwiększone w porównaniu z populacją ogólną (Smith i wsp., 2003).

Diagnostyka rozwarstwienia tętnic domózgowych opiera się na badaniach angiograficznych (klasyczna angiografia, angio-CT, angio-MRI). Do najczęstszych ob-

jawów radiologicznych rozwarstwienia zalicza się długoodcinkowe, nieregularne zwężenie światła naczynia (objaw struny), przepływ równoległy w dwóch kanałach prawdziwym i fałszywym, niedrożność (objaw płomyka świecy), tętniak rozwarstwiający, obecność wolno poruszającej się w świetle naczynia błony wewnętrznej. Obecność krwaka w ścianie naczynia może być stwierdzona w badaniu MRI. Do tego celu wykonuje się zdjęcia poprzeczne szyi bez kontrastu i po jego podaniu. Badanie dopplerowskie jest nieinwazyjne i łatwiejsze do wykonania, ale jego zastosowanie jest ograniczone głównie do monitorowania ewolucji rozwarstwienia (Mokri i wsp., 1988b; Sturzenegger, 1991; Sturzenegger i wsp., 1993; Trystram i wsp., 2002;).

U chorych z rozwarstwieniem tętnic zewnątrzczaszkowych, którzy przeżyli udar niedokrwienno lub TIA,

zaleca się stosowanie przewlekłego leczenia przeciwkrzepliwego (acenokumarol lub heparyna drobnocząsteczkowa) albo leku przeciwplatekowego, przez okres 3–6 miesięcy (Hacke i wsp., 2003; Sacco i wsp., 2006). Jeśli pomimo stosowania leczenia przeciwzakrzepowego wystąpi nawracający udar/TIA, należy rozważyć leczenie wewnątrznaczyniowe (stent) lub zabieg chirurgiczny (Sacco i wsp., 2006).

Rokowanie co do trwałych powikłań neurologicznych u chorych z pourazowym rozwarstwieniem tętnic domózgowych jest gorsze niż u chorych z idiopatycznym rozwarstwieniem. Jednakże jeśli chodzi o objawy radiologiczne, to w fazie przewlekłej rozwarstwień idiopatycznych częściej występują przetrwałe tętniaki rozwarstwiające, zwężenia oraz niedrożności tętnic (Mokri, 1990). W przypadkach rozwarstwienia tętnic wewnątrzczaszkowych rokowanie jest mniej pomyślne, głównie ze względu na ryzyko wystąpienia krwotoku podpajęczynówkowego i zgonu (Pozzati i wsp., 1994; Grosman i wsp., 1980).

Choroba i zespół moya-moya

Postępująca arteriopatja obejmująca dystalną część tętnicy szyjnej wewnętrznej oraz bliższy segment tętnicy środkowej i tętnicy przedniej mózgu, prowadząca do wytworzenia krążenia obocznego na podstawie mózgu, jest określana terminem moya-moya, co w tłumaczeniu oznacza kłęby dymu – objaw radiologiczny wytworzonego krążenia obocznego. Moya-moya obejmuje dwie niezwiązane z sobą jednostki – chorobę i zespół moya-moya. U dzieci i osób w młodym wieku stwierdzenie obustronnej, symetrycznej niedrożności w obrębie wyżej wymienionych tętnic mózgowych przy braku innych zmian przemawia za chorobą moya-moya. Objawy jednostronnej niedrożności tętnicy szyjnej wewnętrznej, środkowej mózgu i przedniej mózgu z wytworzeniem krążenia obocznego u osoby w wieku bardziej zaawansowanym oraz przy współistnieniu schorzeń towarzyszących wskazuje na zespół moya-moya. Zapadalność i chorobowość z powodu moya-moya jest największa w Japonii i wynosi odpowiednio 0,35 i 3,16 na 100 000 populacji, w Europie wskaźniki zapadalności i chorobowości są ok. 10-krotnie niższe (Wakai i wsp., 1997; Yonekawa i wsp., 1997).

Do typowych zmian patologicznych należą: odcinkowe zwężenie światła tętnicy, pogrubienie kompleksu *intima-media*, włóknienie błony wewnętrznej, proliferacja komórek mięśni gładkich, zaburzenia struktury włókien elastycznych, zakrzepica w świetle naczyń (Yamashita i wsp., 1983; Hosoda i wsp., 1997). Należy podkreślić, że w przypadkach choroby moya-moya nie stwierdza się

cech procesu zapalnego (Haltia i wsp., 1982). Ważnym elementem diagnostycznym jest występowanie rozbudowanego krążenia obocznego pochodzącego od gałęzi tętnicy szyjnej zewnętrznej (tętnica oponowa środkowa, skroniowa powierzchowna, twarzowa, potyliczna) oraz tętnicy tylnej mózgu (krótkie i długie perforatory, gałęzie korowe). Biorąc pod uwagę tak rozbudowany system krążenia obocznego, można spodziewać się dwóch potencjalnych mechanizmów prowadzących do naczyniopochodnego uszkodzenia mózgu. Po pierwsze, może dochodzić do zaburzeń perfuzji w obszarach „ostatniej łąki” i do wystąpienia TIA lub udaru niedokrwiennego. Zawał mózgu może również być wywołany zamknięciem dużej gałęzi korowej tętnicy środkowej lub przedniej mózgu. Po drugie, w związku z narastaniem zwężeń oraz pojawianiem się niedrożności dużych tętnic objętych procesem chorobowym przepływ przez kolaterale się zwiększa, co prowadzi do tworzenia się mikrotętniaków, które mogą być źródłem krwotoków śródczaszkowych (najczęściej śródmiażdżowych, rzadziej dokomorowych oraz najrzadziej podpajęczynówkowych) (Khan i wsp., 2006; Rafay i wsp., 2006; Leblanc, 1992).

Jak dotąd, patogeneza choroby moya-moya nie została jednoznacznie określona. Ze względu na znacznie częstsze występowanie tej choroby w Japonii, na pierwsze miejsce wysuwa się czynnik genetyczny i wpływ środowiska. Istnieją doniesienia o współistnieniu choroby moya-moya z zespołem Downa, chorobą Recklinghausena oraz zespołem wielotorbielowatych nerek (Cramer i wsp., 1996; Hatton i wsp., 1998). Niektórzy badacze uważają, że białko kodowane na chromosomie 21 może być związane z patogenezą tej choroby (Cramer i wsp., 1996). Zespół moya-moya może pojawiać się w przebiegu innych chorób uwarunkowanych genetycznie (choroby spichrzeniowe, zespoły Downa, Turnera), chorób zakaźnych (leptospiroza, EBV), chorób zapalnych (toczeń trzewny, guzkowe zapalenie tętnic) oraz w miażdżycy tętnic.

Rokowanie w chorobie moya-moya jest niepomyślne, ponieważ ryzyko nawrotu udaru jest bardzo duże, co pociąga za sobą ryzyko dużego stopnia niesprawności i zaburzeń funkcji poznawczych. Rokowanie w zespole moya-moya zależy od rokowania w chorobie podstawowej.

Migrena

W piśmiennictwie podkreśla się związek pomiędzy migreną a udarem mózgu, który jest bardziej zaznaczony w przypadku kobiet niż mężczyzn po przebytych udarach mózgu niezależnie od wieku. Migrena występuje częściej u młodych chorych z udarem mózgu w porównaniu z chorymi w wieku podeszłym (Milhaud i wsp., 2001).

Istnieją dowody naukowe na to, że migrena 2-krotnie zwiększa ryzyko wystąpienia udaru (Carolei i wsp., 1996; Schwagg i wsp., 2003). W przypadku chorych poniżej 35. r.ż. związek ten jest jeszcze bardziej widoczny (OR = 3,26) (Schwagg i wsp., 2003). U młodych kobiet migrena bez aury w wywiadzie zwiększa ryzyko wystąpienia udaru 3-krotnie (95% CI: 1,5–5,8), a migrena z aurą 6,2 razy (2,1–18,0) (Tzourio i wsp., 1995). U kobiet z migreną stosowanie doustnych środków antykoncepcyjnych dodatkowo zwiększało ryzyko udaru prawie 14-krotnie, a palenie tytoniu 10-krotnie (Tzourio i wsp., 1995). W porównaniu z grupą kontrolną, u chorych poniżej 45. r.ż. z migreną częściej stwierdzano lokalizację zmian niedokrwiennych w obszarze zaopatrywanym przez tętnice kręgowie i tętnicę podstawną (55% vs 34%, $p < 0,01$), a w szczególności w obszarze unaczynianym przez tętnicę tylną mózgu (21% vs 8%, $p < 0,01$) (Milhaud i wsp., 2001). Poza tym stwierdzono, że w populacji ogólnej u osób z migreną w wywiadzie częściej dochodziło do wystąpienia udarów mózdzku niż w grupie kontrolnej (5,4% vs 0,7%, OR = 7,1; 95% CI: 0,9–55) (Kruit i wsp., 2004). U osób w wieku podeszłym z migreną, w porównaniu z grupą kontrolną, stwierdzano większą liczbę niemych klinicznie ognisk niedokrwiennych w badaniu CT mózgu (8,1% vs 5%). Dodatkowo u chorych na migrenę z aurą, w porównaniu z grupą kontrolną, stwierdzano zwiększone ryzyko istnienia niemych klinicznie ognisk przebytego zawału mózgu (OR = 13,7; 95% CI: 1,7–112). Dodatkowym elementem zwiększającym ryzyko występowania niemych klinicznie zmian niedokrwiennych w mózgu jest, jak się wydaje, częstotliwość występowania ataków migreny (> 1 atak miesięcznie) (OR = 15,8; 95% CI: 1,8–140). Podobną zależność stwierdzono u kobiet z niemymi klinicznie zmianami niedokrwiennymi w obrębie istoty białej półkul – duża liczba tych zmian była związana z dodatnim wywiadem w kierunku migreny (OR = 2,1; 95% CI: 1,0–4,1) oraz z częstością występowania ataków migreny (> 1 atak miesięcznie; OR = 2,6; 95% CI: 1,2–5,7) (Kruit i wsp., 2004). Dodatkowo, oceniając obraz MRI mózgu, stwierdzano istotnie większą częstość występowania zmian ogniskowych u osób z migreną w wywiadzie niż u osób z grupy kontrolnej (Rocca i wsp., 2003). Dane te świadczą niewątpliwie o roli migreny jako potencjalnego czynnika ryzyka udaru niedokrwiennego, ale ostatecznie nie przesadzają o zależności przyczynowo-skutkowej.

Zawał mięśnia sercowego

Udar niedokrwienny może być ostrym, jak i odległym powikłaniem zawału mięśnia serca. Największe ryzyko wystąpienia udaru mózgu stwierdza się w ciągu 4 tygodni

po przebytych zawale mięśnia serca, kiedy ryzyko udaru wynosi 1–2,5%. Spośród tych chorych ok. połowa doznaje udaru w ciągu pierwszych 5 dni od wystąpienia zawału mięśnia serca (Moore i wsp., 1997). Ryzyko wystąpienia udaru niedokrwiennego u chorych po przebytych zawale mięśnia serca i przebytym udarze mózgu wzrasta 2,8 razy (95% CI: 1,1–7,6), 3,8 razy (95% CI: 1,3–11,0) u chorych z utrwalonym migotaniem przedsionków (AF), 4,6 razy (95% CI: 1,6–12,8) u osób ze świeżo rozpoznanym AF i 3,4 razy (95% CI: 1,6–7,4) u osób ze stwierdzonym uniesieniem odcinka ST. Ponadto ustalono, że udar mózgu występował częściej u osób z rozległym zawałem mięśnia serca oraz u osób z zawałem ściany przedniej (Moore i wsp., 1997). Udar niedokrwienny w późnym okresie po zawale mięśnia serca (> 3 miesiące) spotykany jest częściej u chorych z akinezą lewej komory serca oraz z obecnością skrzepliny w lewej komorze (15% chorych). Drugą co do częstości (po skrzeplinie w lewej komorze) przyczyną zatorowości kardiogennej jest AF (12%). Poza zatorową etiologią kardiogeną spotyka się również udary lakunarne wywołane wieloletnim nadciśnieniem tętniczym w wywiadzie (12%) oraz udary z mechanizmem miażdżycowo-zakrzepowym związane z krytycznym zwężeniem tętnicy szyjnej wewnętrznej (21%). Do niezależnych czynników ryzyka udaru w późnym okresie po zawale serca zalicza się: podeszły wiek, płeć męską, hipercholesterolemię oraz objawy chromania przestankowego (Martin, Bogousslavsky, 1993).

Najczęstszą przyczyną udaru mózgu po przebytych zawale mięśnia serca jest obecność skrzepliny w lewej komorze serca, którą spotyka się u ok. 25–30% chorych z zawałami ściany przedniej i u ok. 5% chorych z zawałami ściany dolnej (Di Tullio, Homma, 2002; Viser i wsp., 1984). Skrzeplina zaczyna formować się już w pierwszej dobie, ale najczęściej jej obecność stwierdzana jest w pierwszym tygodniu po zawale mięśnia serca. Obecność skrzepliny oraz jej potencjał zatorowy (rozmiary, ruchomość) można ocenić za pomocą badania echokardiografii przezklatkowej (TTE) (Di Tullio, Homma, 2002). U chorych z udarem niedokrwiennym bądź TIA, spowodowanymi zawałem mięśnia serca powikłanym obecnością skrzepliny, zaleca się stosowanie doustnych antykoagulantów z docelowym INR 2,0–3,0, przez co najmniej 3 miesiące (do 12 miesięcy) (Hacke i wsp., 2003; Sacco i wsp., 2006). Niezależnie od antykoagulacji w prewencji wtórnej zawału mięśnia serca należy stosować aspirynę w dawce maksymalnie do 162 mg/dobę (Sacco i wsp., 2006). Niektórzy autorzy uważają, że u chorych ze świeżym zawałem ściany przedniej uzasadnione jest stosowanie wlewu z heparyny aż do czasu, kiedy za pomocą badania TTE nie wykluczy się obecności skrzepliny w lewej komorze (Di Tullio, Homma, 2002).

Nowotwory

U osób z chorobą nowotworową powikłania neurologiczne są częste, wśród nich drugie miejsce pod względem częstości zajmują choroby mózgowo-naczyniowe, które stwierdzone są u ok. 15% chorych. Wśród przyczyn występowania chorób mózgowo-naczyniowych u osób z nowotworem wymienia się bezpośredni wpływ guza nowotworowego, przerzutów oraz powikłania po leczeniu onkologicznym. Jednakże w większości przypadków spotyka się zespół paraneoplastyczny (Patchell, Posner, 1985). Zespoły paraneoplastyczne dzielą się na pierwotne i wtórne. Te pierwsze wywołane są reakcją autoimmunologiczną na antygeny występujące w układzie nerwowym i jednocześnie produkowane przez komórki nowotworowe (Dalman, Pasner, 1997). Zespoły wtórne, które znacznie częściej prowadzą do chorób naczyniowych mózgu, polegają na wystąpieniu wtórnego do choroby nowotworowej zapalenia naczyń (ziarniniakowe zapalenie naczyń, wielkokomórkowe zapalenie naczyń), zaburzeń tworzenia płytek krwi (nadpłytkowość, małopłytkowość), zaburzeń krzepnięcia (zespół DIC, niebakteryjne zapalenie wsierdzia, wtórny zespół antyfosfolipidowy, zespoły nadlepkości) oraz innych rzadszych zaburzeń. Wtórne zespoły paraneoplastyczne mogą prowadzić do wystąpienia udarów krwotocznych, jak i niedokrwiennych. Częstość występowania typów udaru mózgu u chorych z nowotworem różni się znacznie od tej spotykanej w ogólnej populacji, w której dominują udary niedokrwienne. W tej grupie chorych zapadalność na udar niedokrwienny i krwotoczny jest podobna (Graus i wsp., 1985). Wśród udarów krwotocznych najczęściej stwierdza się krwotoki śródmózgowe, potem oponowe, a najrzadziej podpajęczynówkowe (Graus i wsp., 1985). Do wystąpienia udarów niedokrwiennych predysponuje chłoniak oraz rak, a do wystąpienia krwotoków białaczki (głównie ostra białaczka). W obrazie klinicznym zarówno w przypadku zawału, jak i krwotoku mózgowego oprócz ogniskowych objawów neurologicznych dość często stwierdza się wyraźne objawy encefalopatii wywołane wieloogniskowym uszkodzeniem mózgu oraz towarzyszącymi zaburzeniami ogólnoustrojowymi. Leczenie chorych z udarem mózgu wtórnym do choroby nowotworowej polega głównie na leczeniu choroby podstawowej oraz postępowaniu ogólnomedycznym.

Leki i używki

Tytoń

Palenie tytoniu jest głównym czynnikiem ryzyka choroby wieńcowej i choroby tętnic obwodowych. Palenie tytoniu zwiększa ryzyko wystąpienia udaru niedokrwiennego. Stopień ryzyka jest proporcjonalny do liczby wypalanych papierosów i przy paleniu ponad 15 sztuk dziennie może wzrastać nawet 7-krotnie w porównaniu z populacją ogólną (Bonita i wsp., 1999). Ryzyko wystąpienia udaru krwotocznego również wzrasta u osób palących tytoń. Ryzyko krwotoku śródmózgowego u palaczy jest większe ok. 1,25 razy, a ryzyko krwotoku podpajęczynówkowego wzrasta prawie 2-krotnie (Gorelick i wsp., 1999; Shinton, Beevers, 1989; van Gijn, Rinkel, 2001). Wpływ palenia tytoniu na występowanie chorób mózgowo-naczyniowych jest wieloczynnikowy i obejmuje nasilenie procesu miażdżycowego, zmniejszenie utlenowania krwi, uszkodzenie śródbłonna, zwiększenie aktywności płytek krwi oraz zwiększenie lepkości krwi (Haapanen i wsp., 1989).

Etanol

Umiarkowane spożycie alkoholu zmniejsza ryzyko wystąpienia chorób naczyniowych mózgu (Sacco i wsp., 1999). Nadużywanie alkoholu (dziennie spożywanie > 2 jednostek) zwiększa ryzyko krwotoku śródmózgowego (3,36 razy) oraz krwotoku podpajęczynówkowego (4,7 razy) (Gorelick i wsp., 1999; van Gijn, Rinkel, 2001). Wpływ alkoholu na występowanie chorób naczyniowych mózgu jest wieloczynnikowy i obejmuje wzrost ciśnienia tętniczego, obniżenie stężenia LDL, zmniejszenie aktywności fibrynolitycznej osocza, zwiększenie reaktywności płytek, zaburzenia syntezy czynników krzepnięcia itp.

Opiaty

Najczęściej nadużywanym opiatem jest heroina stosowana dożylnie. Głównym czynnikiem ryzyka chorób naczyniowych mózgu u osób stosujących narkotyki w ten sposób jest wystąpienie powikłań zakaźnych, takich jak zapalenie wsierdzia, które może prowadzić do wystąpienia zarówno udaru niedokrwiennego w mechanizmie zatorowym, jak i krwotocznego (tętniaki septyczne). Udar niedokrwienny może być również wywołany spadkiem ciśnienia przy przedawkowaniu heroiny.

Amfetamina i jej pochodne

Substancje te mają działanie sympatykomimetyczne i psychostymulujące. Niektóre z nich (efedryna, pseudoefedryna) stosowane są w preparatach obkurczających śluzówkę górnych dróg oddechowych oraz jako leki hamujące apetyt. Część z tych związków jest stosowana dożylnie, co może prowadzić do typowych powikłań septycznych. Przy ich stosowaniu może dochodzić do wystąpienia zarówno udarów niedokrwiennych, jak i krwotoków śródmózgowych oraz podpajęczynówkowych. Wspólnym podłożem obu typów udaru wydaje się immunologiczne zapalenie naczyń stwierdzone w badaniu angiograficznym pod postacią odcinkowych zwężeń w obrębie drobnych gałęzi tętniczych (Citron i wsp., 1970).

Kokaina

Podobnie jak amfetamina, związek ten ma właściwości psychostymulujące, ale mechanizm działania jest inny i polega na hamowaniu wychwytu zwrotnego neuroprzekazników pobudzających ze szczeliny synaptycznej. Stosowanie kokainy może prowadzić z równym prawdopodobieństwem do wystąpienia udaru niedokrwiennego oraz krwotocznego. Do wystąpienia udaru może dochodzić w mechanizmie skurczu naczyń, pęknięcia istniejących malformacji naczyniowych oraz tętniaków mózgowych (Levine i wsp., 1991).

Inne substancje

Fencyklidyna blokuje receptory NMDA, podwyższa ciśnienie tętnicze i zwiększa ryzyko udaru krwotocznego. Stosowanie LSD prowadzi do skurczu naczyń i w tym mechanizmie zwiększa ryzyko udaru niedokrwiennego. Używanie marihuany nie jest jednoznacznie związane ze zwiększonym ryzykiem udaru mózgu. Leki sedatywne, takie jak barbiturany, benzodwazepiny, mogą przyczyniać się do wystąpienia udaru niedokrwiennego w mechanizmie spadku ciśnienia tętniczego, ale brak jest jednoznacznych danych o istotnym zwiększaniu ryzyka zapadalności na udar mózgu u osób nadużywających tych leków.

Zabiegi operacyjne

Udar mózgu jest rzadkim powikłaniem ogólnych zabiegów chirurgicznych przeprowadzanych ze wskazań pla-

nowych bądź ratujących życie. Częstość występowania udaru w okresie pooperacyjnym wynosi do 2,9% (Cohen i wsp., 1992). Najczęściej udar niedokrwienny występujący w okresie pooperacyjnym może lokalizować się w obszarze unaczynienia tętnicy środkowej mózgu, a rzadziej w obszarze zaopatrywanym przez układ kręgowo-podstawny. U części chorych udar może obejmować obszary „ostatniej łąki”, a u innych może być wielogniskowy. Większość udarów dokonuje się w 2. dniu po zabiegu operacyjnym, a ok. 15% podczas samego zabiegu (Limburg i wsp., 1998). Do czynników ryzyka wystąpienia udaru w tym okresie zalicza się: przebyty udar mózgu (OR od 2,4 do 12,57), migotanie przedsionków, nadciśnienie tętnicze, przewlekłą obturacyjną chorobę płuc (7,51), podeszły wiek oraz zaawansowane zmiany miażdżycowe na obwodzie (5,35) (Limburg i wsp., 1998; Kikura i wsp., 2005). Po uwzględnieniu wpływu naczyniowych czynników ryzyka na występowanie udaru w okresie pooperacyjnym najsilniejszym czynnikiem ryzyka wydaje się miażdżyca tętnic obwodowych (OR = 14,7), przewlekła obturacyjna choroba płuc (10,04). Do czynników zwiększających ryzyko udaru zalicza się również podwyższone ciśnienie tętnicze (OR = 1,05) oraz zwiększone stężenie mocznika w surowicy krwi (OR od 1,04 do 3,5) (Limburg i wsp., 1998; Kikura i wsp., 2005). Spadki ciśnienia w trakcie zabiegu operacyjnego nie wiążą się bezpośrednio ze zwiększeniem ryzyka udaru w tym okresie (Limburg i wsp., 1998). Przebyty udar mózgu przed zabiegiem operacyjnym jest czynnikiem niezależnie zwiększającym ryzyko zgonu w okresie okołozabiegowym (OR = 4,7) (Kikura i wsp., 2005). Jak pokazują dane z piśmiennictwa, obecność bezobjawowego hemodynamicznego zwężenia tętnicy szyjnej > 50% zwiększa ryzyko wystąpienia udaru mózgu podczas zabiegu operacyjnego o ok. 3,6%, jednakże wydaje się, że ryzyko to nie jest związane ze stopniem zwężenia tętnicy szyjnej. U chorego z bezobjawowym zwężeniem tętnicy szyjnej wewnętrznej kwalifikowanego do dużego zabiegu chirurgicznego ryzyko wykonania endarterektomii szyjnej w celu uniknięcia okołoperacyjnego udaru mózgu jest zbyt duże (Evans, Wijndicks, 2001).

Piśmiennictwo

- Bogousslavsky J., Despland P.A., Regli F. (1987), *Spontaneous carotid dissection with acute stroke*. Arch. Neurol., 44, 137–140.
- Bonita R., Duncan J., Truelsen T., Jackson R.T., Beaglehole R. (1999), *Passive smoking as well as active smoking increases the risk of acute stroke*. Tob. Control., 8, 156–160.
- Caplan L.R., Zarins C.K., Hemmati M. (1985), *Spontaneous dissection of the extracranial vertebral arteries*. Stroke, 16, 1030–1038.

- Carolei A., Marini C., De Matteis C. (1996), *History of migraine and risk of cerebral ischaemia in young adults. The Italian National Research Council Study Group on Stroke in the Young*. Lancet, 347, 1503–1506.
- Citron B.P., Halpern M., McCarron M. i wsp. (1970), *Necrotizing angiitis associated with drug abuse*. N. Engl. J. Med., 283, 1003–1011.
- Cohen M.M., Duncan P.G., Pope W.D. i wsp. (1992), *The Canadian four-centre study of anaesthetic outcomes: II. Can outcomes be used to assess the quality of anaesthesia care?* Can. J. Anaesth., 39, 430–439.
- Cramer S.C., Robertson R.L., Dooling E.C., Scott R.M. (1996), *Moya-moya and Down syndrome. Clinical and radiological features*. Stroke, 27, 2131–2135.
- Crum B., Mokri B., Fulgham J. (2000), *Spinal manifestations of vertebral artery dissection*. Neurology, 55, 304–306.
- Dalmau J.O., Posner J.B. (1997), *Paraneoplastic syndromes affecting the nervous system*. Semin. Oncol., 24, 318–328.
- Davis J., Zimmerman R. (1983), *Injury of the carotid and vertebral arteries*. Neuroradiology, 25, 55–69.
- Di Tullio M.R., Homma S. (2002), *Mechanisms of cardioembolic stroke*. Curr. Cardiol. Rep., 4, 141–148.
- Evans B.A., Wijidicks E.F. (2001), *High-grade carotid stenosis detected before general surgery: is endarterectomy indicated?* Neurology, 57, 1328–1330.
- Frisoni G.B., Anzola G.P. (1990), *Neck manipulation and stroke*. Neurology, 40, 1910.
- Giroud M., Fayolle H., Andre N. i wsp. (1994), *Incidence of internal carotid artery dissection in the community of Dijon*. J. Neurol. Neurosurg. Psychiatry, 57, 1443.
- Gorelick P.B., Sacco R.L., Smith D.B. i wsp. (1999), *Prevention of a first stroke: a review of guidelines and a multidisciplinary consensus statement from the National Stroke Association*. JAMA, 281, 1112–1120.
- Graus F., Rogers L.R., Posner J.B. (1985), *Cerebrovascular complications in patients with cancer*. Medicine (Baltimore), 64, 16–35.
- Grosman H., Fornasier V.L., Bonder D., Livingston K.E., Platts M.E. (1980), *Dissecting aneurysm of the cerebral arteries. Case report*. J. Neurosurg., 53, 693–697.
- Haapanen A., Koskenvuo M., Kaprio J., Kesaniemi Y.A., Heikkilä K. (1989), *Carotid arteriosclerosis in identical twins discordant for cigarette smoking*. Circulation, 80, 10–16.
- Hacke W., Kaste M., Bogousslavsky J. i wsp. (2003), *European Stroke Initiative Recommendations for Stroke Management – update 2003*. Cerebrovasc. Dis., 16, 311–337.
- Haltia M., Iivanainen M., Majuri H., Puranen M. (1982), *Spontaneous occlusion of the circle of Willis (moya-moya syndrome)*. Clin. Neuropathol., 1, 11–22.
- Hart R.G., Easton J.D. (1983), *Dissections of cervical and cerebral arteries*. Neurol. Clin., 1, 155–182.
- Hattori S., Kiguchi H., Ishii T., Nakajima T., Yatsuzuka H. (1998), *Moya-moya disease with concurrent von Recklinghausen's disease and cerebral arteriovenous malformation*. Pathol. Res. Pract., 194, 363–369.
- Hicks P.A., Leavitt J.A., Mokri B. (1994), *Ophthalmic manifestations of vertebral artery dissection. Patients seen at the Mayo Clinic from 1976 to 1992*. Ophthalmology, 101, 1786–1792.
- Hosoda Y., Ikeda E., Hirose S. (1997), *Histopathological studies on spontaneous occlusion of the circle of Willis (cerebrovascular moya-moya disease)*. Clin. Neurol. Neurosurg., 99 (suppl.) 2, S203–S208.
- Hufnagel A., Hammers A., Schonle P.W., Bohm K.D., Leonhardt G. (1999), *Stroke following chiropractic manipulation of the cervical spine*. J. Neurol., 246, 683–688.
- Jeret J.S., Bluth M. (2002), *Stroke following chiropractic manipulation. Report of 3 cases and review of the literature*. Cerebrovasc. Dis., 13, 210–213.
- Khan M., Novakovic R.L., Rosengart A.J. (2006), *Intraventricular hemorrhage disclosing neurofibromatosis 1 and moyamoya phenomena*. Arch. Neurol., 63, 1653–1654.
- Kikura M., Takada T., Sato S. (2005), *Preexisting Morbidity as an Independent Risk Factor for Perioperative Acute Thromboembolism Syndrome*. Arch. Surg., 140, 1210–1217.
- Kruit M.C., van Buchem M.A., Hofman P.A. i wsp. (2004), *Migraine as a risk factor for subclinical brain lesions*. JAMA, 291, 427–434.
- Leblanc R. (1992), *Cerebral amyloid angiopathy and moyamoya disease*. Neurosurg. Clin. N. Am., 3, 625–636.
- Levine S.R., Brust J.C., Futrell N. i wsp. (1991), *A comparative study of the cerebrovascular complications of cocaine: alkaloidal versus hydrochloride – a review*. Neurology, 41, 1173–1177.
- Limburg M., Wijidicks E.F., Li H. (1998), *Ischemic stroke after surgical procedures: clinical features, neuroimaging, and risk factors*. Neurology, 50, 895–901.
- Martin P.J., Humphrey P.R. (1998), *Disabling stroke arising five months after internal carotid artery dissection*. J. Neurol. Neurosurg. Psychiatry, 65, 136–137.
- Martin R., Bogousslavsky J. (1993), *Mechanism of late stroke after myocardial infarct: the Lausanne Stroke Registry*. J. Neurol. Neurosurg. Psychiatry, 56, 760–764.
- Milhaud D., Bogousslavsky J., van Melle G., Liot P. (2001), *Ischemic stroke and active migraine*. Neurology, 57, 1805–1811.
- Milhaud D., Bogousslavsky J., van Melle G., Liot P. (2001), *Ischemic stroke and active migraine*. Neurology, 57, 1805–1811.
- Mokri B. (1990), *Traumatic and spontaneous extracranial internal carotid artery dissections*. J. Neurol., 237, 356–361.
- Mokri B. (1997), *Spontaneous dissections of internal carotid arteries*. Neurologist, 3, 104–119.
- Mokri B., Houser O.W., Sandok B.A., Piepgras D.G. (1988), *Spontaneous dissections of the vertebral arteries*. Neurology, 38, 880–885.
- Mokri B., Piepgras D.G., Houser O.W. (1988), *Traumatic dissections of the extracranial internal carotid artery*. J. Neurosurg., 68, 189–197.
- Mokri B., Schievink W.I., Olsen K.D., Piepgras D.G. (1992), *Spontaneous dissection of the cervical internal carotid artery. Presentation with lower cranial nerve palsies*. Arch. Otolaryngol. Head Neck Surg., 118, 431–435.
- Mokri B., Silbert P.L., Schievink W.I., Piepgras D.G. (1996), *Cranial nerve palsy in spontaneous dissection of the extracranial internal carotid artery*. Neurology, 46, 356–359.
- Mokri B., Sundt T.M., Jr., Houser O.W. (1979), *Spontaneous internal carotid dissection, hemicrania, and Horner's syndrome*. Arch. Neurol., 36, 677–680.
- Montalbetti L., Ferrandi D., Pergami P., Savoldi F. (1995), *Elongated styloid process and Eagle's syndrome*. Cephalalgia, 15, 80–93.
- Moore T., Eriksson P., Stegmayr B. (1997), *Ischemic stroke after acute myocardial infarction. A population-based study*. Stroke, 28, 762–767.
- Patchell R.A., Posner J.B. (1997), *Neurologic complications of systemic cancer*. Neurol. Clin., 3, 729–750.

- Pozzati E., Andreoli A., Limoni P., Casmiro M. (1994), *Dissecting aneurysms of the vertebrobasilar system: study of 16 cases*. Surg. Neurol., 41, 119–124.
- Rafay M.F., Smith S.E., Dirks P., Armstrong D., deVeber G.A. (2006), *Hemorrhage predisposing to cerebral infarction in children with moya-moya disease*. Pediatr. Neurol., 34, 400–404.
- Rocca M.A., Colombo B., Inglese M., Codella M., Comi G., Filippi M. (2003), *A diffusion tensor magnetic resonance imaging study of brain tissue from patients with migraine*. J. Neurol. Neurosurg. Psychiatry, 74, 501–503.
- Rothwell D.M., Bondy S.J., Williams J.I. (2001), *Chiropractic manipulation and stroke: a population-based case-control study*. Stroke, 32, 1054–1060.
- Sacco R.L., Adams R., Albers G. i wsp. (2006), *Guidelines for prevention of stroke in patients with ischemic stroke or transient ischemic attack: a statement for healthcare professionals from the American Heart Association/American Stroke Association Council on Stroke: co-sponsored by the Council on Cardiovascular Radiology and Intervention: the American Academy of Neurology affirms the value of this guideline*. Stroke, 37, 577–617.
- Sacco R.L., Elkind M., Boden-Albala B. i wsp. (1999), *The protective effect of moderate alcohol consumption on ischemic stroke*. JAMA, 281, 53–60.
- Schievink W.I., Mokri B., Piepgras D.G., Kuiper J.D. (1996), *Recurrent spontaneous arterial dissections: risk in familial versus nonfamilial disease*. Stroke, 27, 622–624.
- Schievink W.I., Mokri B., Whisnant J.P. (1993), *Internal carotid artery dissection in a community. Rochester, Minnesota, 1987–1992*. Stroke, 24, 1678–1680.
- Schwaag S., Nabavi D.G., Frese A., Husstedt I.W., Evers S. (2003), *The Association Between Migraine and Juvenile Stroke: A Case-Control Study*. Headache: J. Head Face Pain, 43, 90–95.
- Shinton R., Beevers G. (1989), *Meta-analysis of relation between cigarette smoking and stroke*. BMJ, 298, 789–794.
- Smith W.S., Johnston S.C., Skalabrin E.J. i wsp. (2003), *Spinal manipulative therapy is an independent risk factor for vertebral artery dissection*. Neurology, 60, 1424–1428.
- Sturzenegger M. (1991), *Ultrasound findings in spontaneous carotid artery dissection. The value of duplex sonography*. Arch. Neurol., 48, 1057–1063.
- Sturzenegger M., Mattle H.P., Rivoir A., Rihs F., Schmid C. (1993), *Ultrasound findings in spontaneous extracranial vertebral artery dissection*. Stroke, 24, 1910–1921.
- Trystram D., Dormont D., Gobin Metteil M.P., Iancu G.D., Meder J.F. (2002), *Imaging of cervical arterial dissections: multi-center study and review of the literature*. J. Neuroradiol., 29, 257–263.
- Tzourio C., Tehindrazanarivelo A., Iglesias S. i wsp. (1995), *Case-control study of migraine and risk of ischaemic stroke in young women*. BMJ, 310, 830–833.
- van Gijn J.C., Rinkel G.J. (2001), *Subarachnoid haemorrhage: diagnosis, causes and management*. Brain, 124, 249–278.
- Visser C.A., Kan G., Meltzer R.S., Lie K.I., Durrer D. (1984), *Long-term follow-up of left ventricular thrombus after acute myocardial infarction. A two-dimensional echocardiographic study in 96 patients*. Chest, 86, 532–536.
- Wakai K., Tamakoshi A., Ikezaki K. i wsp. (1997), *Epidemiological features of moyamoya disease in Japan: findings from a nationwide survey*. Clin. Neurol. Neurosurg., 99, suppl. 2, S1–S5.
- Yamashita M., Oka K., Tanaka K. (1983), *Histopathology of the brain vascular network in moyamoya disease*. Stroke, 14, 50–58.
- Yonekawa Y., Ogata N., Kaku Y., Taub E., Imhof H.G. (1997), *Moya-moya disease in Europe, past and present status*. Clin. Neurol. Neurosurg., 99 (suppl. 2), S58–S60.
- Zelenock G.B., Kazmers A., Whitehouse W.M., Jr. i wsp. (1982), *Extracranial internal carotid artery dissections: noniatrogenic traumatic lesions*. Arch. Surg., 117, 425–432.
- Zubkov A.Y., Pilkington A.S., Bernanke D.H., Parent A.D., Zhang J. (1999), *Posttraumatic cerebral vasospasm: clinical and morphological presentations*. J. Neurotrauma, 16, 763–770.