

# Znaczenie rokownicze przemijającego bloku lewej odnogi pęczka Hisa występującego w trakcie próby wysiłkowej

Anna Libionka<sup>1</sup>, Witold Libionka<sup>2</sup>, Jadwiga Nessler<sup>1</sup> i Wiesława Piwowarska<sup>1</sup>

<sup>1</sup>Klinika Choroby Wieńcowej Instytutu Kardiologii Collegium Medicum  
 Uniwersytetu Jagiellońskiego w Krakowie

<sup>2</sup>Szpital Uniwersytecki w Krakowie

## Prognostic significance of transient left bundle branch block occurring during exercise test

**Introduction:** *Clinical and prognostic significance of transient left bundle branch block (TLBBB) occurring during exercise test (ET) remains unclear. Therefore we studied the correlation between TLBBB and presence of significant ( $\geq 50\%$ ) luminal reduction (SLR) of major branch in coronary angiography and we followed patients with recognized TLBBB.*

**Material and methods:** *13,360 exercise electrocardiograms (ECGs) of 5763 consecutive patients were reviewed. Fifteen patients (0.26%) were identified as having TLBBB in 31 exercise ECGs (0.22%). 10 patients who had coronary angiography with ventriculography were selected for further investigation. Within 18 to 84 months from the last hospitalization 8 from the 10 patients were reevaluated by anamnesis, physical examination, resting ECG, exercise testing and echocardiography.*

**Results:** *10 analyzed patients underwent a total of 54 ET. Among the 54 ET, TLBBB was observed in 27. In 8 of them the occurrence of TLBBB coexisted with SLR. In the remaining 27 ET TLBBB did not occur. SLR coexisted only in 2 of them ( $p < 0.04$ ). In 5 of 8 reevaluated patients progression of ischemic heart disease (IHD), according to CCS scale, was observed. In 3 of them permanent LBBB developed. One had rate-dependent LBBB and one — exercise-induced TLBBB. All of the 3 patients without progression of IHD had normal resting ECGs and negative exercise tests.*

**Conclusions:** *TLBBB during ET in patients with IHD suggests coexistence of significant ( $\geq 50\%$ ) narrowing of major coronary branches. In patients with TLBBB permanent LBBB may develop in connection with the progression of IHD. (Folia Cardiol. 2002; 9: 491–497)*

**transient left bundle branch block, exercise-induced left bundle branch block, exercise test, coronary angiography, ischemic heart disease, percutaneous transluminal coronary angioplasty**

## Wstęp

Adres do korespondencji: Lek. Anna Libionka  
 Klinika Choroby Wieńcowej IK CMUJ  
 ul. Prądnicka 80, 31–202 Kraków

Nadesłano: 26.08.2002 r. Przyjęto do druku: 14.11.2002 r.

Przemijający blok lewej odnogi pęczka Hisa (TLBBB, *transient left bundle branch block*) rozpoznaje się u 0,17–1,1% pacjentów poddanych testom wysiłkowym [1, 2]. Ten rodzaj bloku obserwowano

zarówno u pacjentów z rozpoznaną organiczną chorobą serca, taką jak kardiomiopatia rozstrzeniowa, choroba niedokrwienna serca, serce sportowca, przetoka wieńcowo-płucna, jak i u pacjentów bez zmian organicznych w sercu [3–9].

Postuluje się dwa mechanizmy działania wysiłku, prowadzące do wystąpienia TLBBB. Pierwszy to wzrost częstości rytmu serca, co skraca okres refrakcji względnej — bardziej w prawej niż w lewej odnodze pęczka Hisa — i może wywołać czynnościowy blok lewej odnogi, zależny od częstości akcji serca [10]. Drugi mechanizm wpływu wysiłku jest związany ze wzrostem zużycia tlenu oraz zwiększeniem aktywności układu sympatycznego, co wywołuje niedokrwienie układu bódzoprzewodzącego i wystąpienie zaburzeń przewodzenia śródkomorowego [11]. Czynniki nasilającymi to zjawisko mogą być współistniejące organiczne choroby serca, a także skurcz tętnic wieńcowych i przyspieszenie akcji serca [4, 12].

Znaczenie kliniczne i prognostyczne TLBBB nie zostało jak dotąd w pełni wyjaśnione. Wiadomo, że TLBBB uniemożliwia, ze względu na zmiany odcinka ST-T, ocenę niedokrwienia mięśnia sercowego w trakcie testu wysiłkowego (wyniki fałszywie dodatnie) [13]. Wystąpienie TLBBB w czasie wysiłku według aktualnych kryteriów jest podstawą do przerwania próby wysiłkowej [13]. Opinie o pogorszeniu rokowania przez TLBBB pojawiający się podczas próby wysiłkowej nie są jednoznaczne. Obserwowano korelację między TLBBB a nasileniem choroby wieńcowej [1, 4, 14–16]. Inni badacze takiej zależności nie stwierdzili [7–9].

Celem niniejszej pracy jest ocena częstości TLBBB u chorych poddanych próbie wysiłkowej, określenie związku między wystąpieniem TLBBB a obecnością istotnych ( $\geq 50\%$ ) zwężeń tętnic wieńcowych wykazanych za pomocą badania angiograficznego oraz obserwacja dalszego przebiegu choroby niedokrwiennej serca u chorych z TLBBB.

## Material i metody

Przeanalizowano 13 360 elektrokardiogramów wysiłkowych 5763 pacjentów Kliniki Choroby Wieńcowej Instytutu Kardiologii Collegium Medicum Uniwersytetu Jagiellońskiego w Krakowie, leczonych w latach 1991–2000. Przemijający blok lewej odnogi rozpoznano u 15 pacjentów (0,26%) w 31 elektrokardiogramach (0,22%).

Za kryteria elektrokardiograficzne bloku lewej odnogi pęczka Hisa (LBBB, *left bundle branch block*) przyjęto:

— poszerzenie zespołu QRS  $\geq 0,12$  s;

- jednofazowy zespół QRS w odprowadzeniach V5, V6, z szerokim zawężonym załamkiem R, bez załamek Q i S (kształt litery M);
- opóźnienie zwrotu ujemnego w odprowadzeniach V5, V6 ponad 0,06 s;
- zespół ST-T przeciwny do przeważającego wychylenia zespołu QRS w odprowadzeniach V5, V6 [17].

Spośród 15 osób do dalszej analizy zakwalifikowano 10 chorych (4 kobiety, 6 mężczyzn, w wieku 44–64 lat, średnio 51,5 roku), ponieważ zostali oni poddani koronarografii z wentrykulografią, pozwalającą na ocenę stanu tętnic wieńcowych. Analizowano obecność zmian w tętnicach wieńcowych i kurczliwość lewej komory serca. Zwęzenie tętnicy obliczano jako odsetek zmniejszenia średnicy ich światła. Za istotne przyjęto zwężenie  $\geq 50\%$ .

U 10 analizowanych chorych wykonano łącznie 54 próby wysiłkowe (na bieżni ruchomej wg zmodyfikowanego protokołu Bruce'a) w okresie do 5 lat od zarejestrowania TLBBB.

W okresie 1,5 roku do 7 lat (średnia 3,8 roku) od ostatniej hospitalizacji 8 spośród 10 badanych pacjentów zgłosiło się na badanie kontrolne, które obejmowało wywiad, badanie przedmiotowe, echokardiografię i próbę wysiłkową. Objawy niewydolności wieńcowej klasyfikowano według zaleceń Kanadyjskiego Towarzystwa Kardiologicznego (CCS, *Canadian Cardiovascular Society*).

Badano zależność między występowaniem TLBBB a istotnymi zwężeniami tętnic wieńcowych. Uzyskane dane opracowano statystycznie, wykorzystując program STATISTICA 5.1, edycja '95.

## Wyniki

W analizowanej grupie 10 chorych, ze stwierdzonym podczas próby wysiłkowej TLBBB, u 9 rozpoznano nadciśnienie tętnicze (u 2 — klasy III, u 7 — klasy II wg WHO) i chorobę niedokrwienną serca potwierdzoną koronarograficznie, w tym 7 pacjentów przeżyło zawał serca. U 8 stwierdzono hiperlipoproteinemię, u 3 — powiększenie lewych jam serca, które wykazano za pomocą badania echokardiograficznego.

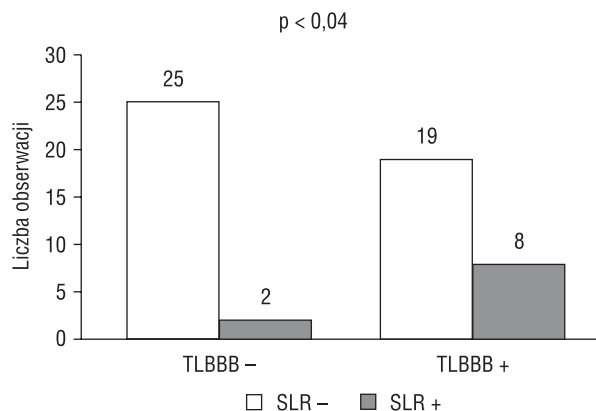
U 8 spośród 10 chorych, u których wystąpił TLBBB, w koronarografii stwierdzono istotne zwężenia tętnic wieńcowych. U pacjentki tych wykonano przezskórną angioplastykę (PTCA, *percutaneous transluminal coronary angioplasty*) jednego naczynia, w tym u jednej chorej 3-krotnie z powodu 2 kolejnych restenoz. U pacjentki tej wykonano 8 prób wysiłkowych, w 5 z nich zarejestrowano TLBBB. Wystąpienie TLBBB każdorazowo wiązało się z reste-

nozą. U 3 pacjentów, poddanych 26 próbom wysiłkowym po skutecznej angioplastyce, TLBBB stwierdzono podczas 8 testów. Czterech pacjentów poddano próbie wysiłkowej zarówno przed PTCA, jak i po skutecznej PTCA. U 3 z nich TLBBB obserwowano w każdej z 11 wykonanych prób, u jednego natomiast TLBBB wystąpił w jednym z 7 badań przeprowadzonych po PTCA. U pozostałych 2 chorych nie stwierdzono istotnych zwężeń tętnic wieńcowych. U każdego z nich wykonano 1 próbę wysiłkową, w której wystąpił TLBBB (tab. 1).

W 27 spośród 54 analizowanych prób wysiłkowych obserwowano TLBBB; w przypadkach 8 badań wystąpienie TLBBB współistniało z potwierdzonymi angiograficznie istotnymi zwężeniami tętnic wieńcowych, leczonymi skuteczną angioplastyką. W przypadkach pozostałych 27 prób wysiłkowych, w których TLBBB nie wystąpił, istotne zwężenia tętnic wieńcowych współistniały z 2 takimi wynikami badania (ryc. 1).

Zaobserwowano istotną dodatnią zależność ( $p < 0,04$  w ocenie dokładnym testem Fishera) pomiędzy występowaniem TLBBB a istotnymi ( $\geq 50\%$ ) zwężeniami tętnic wieńcowych (współczynnik Kendalla  $\tau_b = 0,28$  wskazuje na dość silną zależność).

W celu określenia znaczenia prognostycznego TLBBB i przeanalizowania dalszego przebiegu choroby przeprowadzono badania kontrolne. Do poradni przyklinicznej zgłosiło się 8 z 10 uprzednio badanych pacjentów. Tabela 2 zawiera wyniki badania



**Rycina 1.** Zależność między obecnością istotnych ( $\geq 50\%$ ) zwężeń tętnic wieńcowych (SLR) w koronarografii a występowaniem przemijającego bloku lewej odnogi pęczka Hisa (TLBBB) podczas próby wysiłkowej

**Figure 1.** Relation between the presence of significant ( $\geq 50\%$ ) luminal reduction (SLR) of major branch in coronary angiography and exercise-induced left bundle branch block (TLBBB)

echokardiograficznego, EKG spoczynkowego i testów wysiłkowych.

U 5 spośród 8 badanych pacjentów stwierdzono zwiększenie klasy objawów dławicowych ocenianych według klasyfikacji CCS. Powiększenie lewej komory serca zaobserwowano w obrazie echokardiograficznym u 2 z nich, a prawej komory serca — u jednej osoby. Wśród 5 pacjentów z pogorsze-

**Tabela 1.** Współwystępowanie przemijającego bloku lewej odnogi pęczka Hisa, występującego w trakcie testu wysiłkowego u osoby z istotnymi ( $\geq 50\%$ ) zmianami tętnic wieńcowych

**Table 1.** Coexistence of exercise induced left bundle branch block and significant ( $\geq 50\%$ ) luminal reduction of major branch in coronary angiography

Pacjent	Płeć	Wiek	Liczba ET	TLBBB+ SLR-	TLBBB+ SLR+	TLBBB- SLR+	TLBBB- SLR-	PTCA
1	K	64	1	1	0	0	0	0
2	K	47	1	1	0	0	0	0
3	K	55	8	0	5	0	3	3
4	K	44	17	5	0	0	12	1
5	M	61	8	2	0	0	6	1
6	M	34	1	1	0	0	0	1
7	M	60	2	1	1	0	0	1
8	M	44	5	4	1	0	0	1
9	M	61	4	3	1	0	0	1
10	M	45	7	1	0	2	4	1
<b>Ogółem</b>			<b>54</b>	<b>19</b>	<b>8</b>	<b>2</b>	<b>25</b>	<b>10</b>

K (female) — kobieta; M (male) — mężczyzna; ET (exercise test) — próba wysiłkowa, LBBB ± (absence/presence of TLBBB in exercise test); — brak/obecność bloku lewej odnogi pęczka Hisa podczas ET; SLR ± (absence/presence of significant luminal reduction at the moment of exercise testing) — brak/obecność istotnych zwężeń tętnic wieńcowych w chwili wykonania ET

**Tabela 2.** Wyniki badań kontrolnych badanej grupy pacjentów**Table 2.** Follow-up results of the analyzed patients

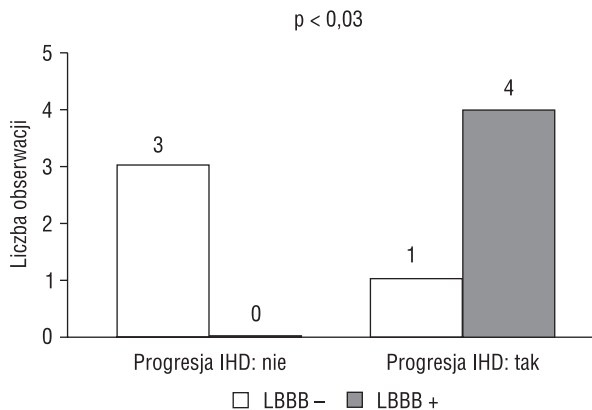
Pacjent	CCS	Echokardiografia		LBBB	Wynik próby wysiłkowej
		Wielkość jam serca	LVEF		
1			Nie badano		
2	I	Prawidłowa	59%	Nieobecny	Ujemny klinicznie i elektrokardiograficznie
3	I	Powiększona lewa komora	55%	Nieobecny	Ujemny klinicznie i elektrokardiograficznie
4	III/IV	Prawidłowa	60%	Utrwalony	Nie wykonano — brak zgody pacjenta
5	II	Powiększona prawa komora	49%	Związany z częstością rytmu serca	Dodatni klinicznie, TLBBB
6	III	Powiększony lewy przedsionek i lewa komora	60%	Nieobecny	Ujemny klinicznie, TLBBB
7	III/IV	Prawidłowa	36%	Utrwalony	Dodatni klinicznie, TLBBB
8	I	Prawidłowa	52%	Nieobecny	Nie wykonano — brak zgody pacjenta
9	III	Nieznacznie powiększona lewa komora	42%	Utrwalony	Dodatni klinicznie
10			Nie badano		

CCS (*Canadian Cardiovascular Society class of anginal symptoms*) — klasa objawów dławicowych wg Kanadyjskiego Towarzystwa Kardiologicznego; LVEF (*left ventricular ejection fraction*) — frakcja wyrzutowa lewej komory serca; LBBB (*left bundle branch block in the rest ECG*) — blok lewej odnogi pęczka Hisa w EKG spoczynkowym; TLBBB (*transient left bundle branch block during exercise test*) — przemijający blok lewej odnogi pęczka Hisa

niem obrazu klinicznego choroby niedokrwiennej serca u 3 doszło do utrwalenia LBBB w EKG spoczynkowym. U jednego LBBB pojawił się w spoczynku przy częstości rytmu przekraczającej 75/min, a ustąpił przy częstości rytmu równej 60/min. U następnego chorego LBBB wystąpił podczas próby wysiłkowej przy częstości rytmu przekraczającej 125/min, a ustąpił w fazie odpoczynku (*recovery*) przy częstości rytmu wynoszącej 75/min.

Wśród pozostałych 3 pacjentów nie zanotowano pogorszenia stanu klinicznego. Powiększenie lewej komory serca zaobserwowano w obrazie echokardiograficznym u 1 z nich. Wyniki prób wysiłkowych tych pacjentów były klinicznie i elektrokardiograficznie ujemne, nie stwierdzono u nich również wystąpienia TLBBB. Spoczynkowy EKG nie wykazywał cech niedokrwienia (ryc. 2).

Zauważono istotną ( $p < 0,03$ ) dodatnią zależność między postępowaniem (zmianą klasy wg CCS) choroby niedokrwiennej serca a obecnością LBBB w spoczynkowym bądź wysiłkowym EKG (współczynnik Kendalla  $\tau_b = 0,77$  wskazuje na silną zależność).



**Rycina 2.** Zależność między nasileniem objawów dławicowych (zwiększenie klasy wg CCS) a obecnością bloku lewej odnogi pęczka Hisa (LBBB) w spoczynkowym lub wysiłkowym EKG; IHD — choroba niedokrwiennej serca

**Figure 2.** Relation between progression of anginal symptoms according to CCS classification and the presence of left bundle branch block (LBBB) in exercise or resting ECG; IHD — ischemic heart disease



## Dyskusja

Opinie dotyczące znaczenia klinicznego wywołanego wysiłkiem LBBB nie są jednoznaczne. Niektórzy autorzy nie znaleźli związku między istotnym ( $\geq 50\%$ ) zwężeniem tętnic wieńcowych a występowaniem zależnego od wysiłku LBBB.

Virtanen i wsp. opisali 7 pacjentów z TLBBB, bólem wysiłkowym podczas próby wysiłkowej i prawidłowym obrazem tętnic wieńcowych, stwierdzonym w badaniu koronarograficznym [8].

Kafka i wsp. odnotowali przypadek pacjenta z wysiłkowym LBBB, bólem w klatce piersiowej i prawidłowym angiogramem, u którego wykluczono niedokrwienie serca [18]. Autorzy wnioskują, że TLBBB pojawił się niezależnie od niedokrwienia, i na drodze bliżej nieokreślonego mechanizmu może odpowiadać za wystąpienie obserwowanych objawów klinicznych.

W analizie autorów wywołany wysiłkiem LBBB występował w ścisłej zależności z istotnymi zmianami tętnic wieńcowych. Próba wysiłkowa, przez wywołanie wzrostu zapotrzebowania na tlen w mięśniu sercowym, może ujawnić deficyt ukrwienia układu bódźoprzewodzącego, co klinicznie manifestuje się zaburzeniami przewodzenia śródkomorowego. Prawidłowe angiogramy u pacjentów z wysiłkowym TLBBB i bólem w klatce piersiowej mogą sugerować obecność choroby małych naczyń wieńcowych, tzw. kardiologiczny zespół X.

La Canna i wsp. stwierdzili u większości badanych pacjentów z TLBBB odwracalne upośledzenie perfuzji mięśnia sercowego w badaniu scyntygraficznym, jednocześnie w koronarografii nie zaobserwowali oni istotnych zmian tętnic wieńcowych, test ergonowinowy nie wykazał skurczu tętnic nasierdziowych [19].

Inni autorzy donoszą, że u znacznej części pacjentów zależny od częstości LBBB ma podłoże organiczne — może on, występując w czasie próby wysiłkowej, sygnalizować przemijające niedokrwienie, które towarzyszy wysiłkowi u pacjentów z istotnymi zmianami w tętnicach wieńcowych.

Wayne i wsp. przebadali 11 pacjentów, u których wystąpił TLBBB: u 7 z nich występowała choroba tętnic wieńcowych, u 1 — skurcz tętnicy wieńcowej, 2 miało kardiomiopatię przerostową, a tylko 1 nie miał zmian organicznych serca [4].

Abben i wsp. analizowali spoczynkowe elektrokardiogramy pacjentów z przemijającym LBBB i stwierdzili u 45% badanych cechy przerostu lewej komory serca, przebytego zawału serca lub inne nieprawidłowości układu bódźoprzewodzącego serca [15].

W niniejszym badaniu szczegółowej analizie poddano wyniki 10 pacjentów, u których w czasie próby wysiłkowej wystąpił TLBBB. U 9 chorych rozpoznano nadciśnienie tętnicze i chorobę niedokrwinną serca potwierdzoną koronarograficznie, w tym 7 pacjentów przeżyło zawał serca. U 8 stwierdzono hiperlipoproteinemię, u 3 — za pomocą badania echokardiograficznego powiększenie lewych jam serca.

Mayer-Pavel i wsp. opisali przypadek, w którym wysiłkowy LBBB był związany z odwracalnym upośledzeniem kurczliwości przegrody i znacznym (80%) zwężeniem gałęzi międzykomorowej przedniej lewej tętnicy wieńcowej [16].

Dowodem na współistnienie zależnego od wysiłku TLBBB ze zmianami w tętnicach wieńcowych jest jego ustąpienie po skutecznej angioplastyce, opisane przez Puleo i wsp. [20].

W obserwowanej przez autorów grupie podobne zjawisko wystąpiło u 55-letniej pacjentki [21], 3-krotnie hospitalizowanej w Klinice Choroby Wieńcowej Instytutu Kardiologii w Krakowie z powodu zaostrzeń dolegliwości wieńcowych, którym każdorazowo towarzyszył przemijający LBBB w wysiłkowym EKG. Badania koronarograficzne potwierdziły krytyczne zwężenie gałęzi międzykomorowej przedniej lewej tętnicy wieńcowej. Dokonano skutecznego poszerzenia zwężonego naczynia metodą PTCA, po którym TLBBB ustąpił. W okresie 6 miesięcy po zabiegu 2-krotnie obserwowano wystąpienie TLBBB podczas kontrolnie wykonanych testów wysiłkowych, co było związane z restenozą. Blok zawsze ustępował po skutecznej angioplastyce.

Przeprowadzone przez autorów badania kontrolne pacjentów, u których w czasie wcześniejszej hospitalizacji wystąpił zależny od wysiłku LBBB, pozwoliły stwierdzić, że LBBB często utrwała się wraz z postępem choroby niedokrwiennej serca. Do utrwalenia LBBB doszło u chorych, u których zaobserwowano zaostrzenie choroby (wystąpienie spoczynkowego bólu wieńcowego).

Podobnych obserwacji dokonali Heinsimer i wsp., którzy wykazali, że progresja TLBBB do utrwalonego LBBB zachodzi znamiennej częściej u pacjentów z chorobą niedokrwinną serca [22].

Dane z piśmiennictwa oraz obserwacje własne wskazują na celowość dalszych badań nad znaczeniem rokowniczym TLBBB jako czynnika ryzyka choroby niedokrwiennej serca.

Dokładne określenie klinicznego znaczenia TLBBB wymaga dalszych badań, prowadzonych na dużych grupach, co pozwoliłoby na ostateczne ustalenie algorytmu postępowania u pacjentów z TLBBB w testach wysiłkowych.

## Wnioski

Wystąpienie u osób z chorobą niedokrwienną serca TLBBB w czasie próby wysiłkowej wskazuje na zwiększone prawdopodobieństwo obecności

istotnych ( $\geq 50\%$ ) zwężeń w tętnicach nasierdziowych.

Przemijający blok lewej odnogi pęczka Hisa występujący w czasie próby wysiłkowej może się utrwalić wraz z postępowaniem choroby niedokrwiennej serca.

## Streszczenie

### Wysiłkowy blok lewej odnogi pęczka Hisa

**Wstęp:** Znaczenie kliniczne indukowanego wysiłkiem przemijającego bloku lewej odnogi pęczka Hisa (TLBBB) nie zostało jednoznacznie ustalone. Celem niniejszej pracy jest określenie związku między występowaniem TLBBB w czasie testu wysiłkowego a obecnością w koronarografii istotnych ( $\geq 50\%$ ) zwężeń tętnic wieńcowych oraz obserwacja u tych chorych przebiegu choroby niedokrwiennej serca.

**Materiał i metody:** Przeanalizowano 13 360 elektrokardiogramów wysiłkowych 5763 pacjentów. U 15 chorych (0,26%) w 31 elektrokardiogramach (0,22%) rozpoznano TLBBB. Do dalszej analizy zakwalifikowano 10 chorych, ponieważ zostali oni poddani koronarografii z wentrykulografią. W okresie 1,5–7 lat od ostatniej hospitalizacji 8 spośród 10 analizowanych osób poddano badaniom kontrolnym, obejmującym wywiad, badanie przedmiotowe, echokardiografię i próbę wysiłkową.

**Wyniki:** 10 analizowanych pacjentów poddano łącznie 54 próbom wysiłkowym. W 27 z nich obserwowano TLBBB, w tym w 8 testach współistniał on z potwierdzonymi koronarografią istotnymi zwężeniami tętnic wieńcowych. W pozostałych 27 testach, w których TLBBB nie wystąpił, istotne zwężenia tętnic wieńcowych stwierdzono w 2 przypadkach ( $p < 0,04$ ). U 5 spośród 8 kontrolnie badanych stwierdzono postęp choroby niedokrwiennej serca, zgodnie z klasyfikacją Kanadyjskiego Towarzystwa Kardiologicznego (CCS). U 3 z nich doszło do utrwalenia bloku lewej odnogi w EKG spoczynkowym. U pozostałych 3 pacjentów nie zaobserwowano pogorszenia stanu klinicznego. Testy wysiłkowe tych chorych były ujemne, EKG spoczynkowe prawidłowe.

**Wnioski:** Wystąpienie u osób z chorobą niedokrwienną serca TLBBB w czasie próby wysiłkowej wskazuje na zwiększone prawdopodobieństwo obecności istotnych ( $\geq 50\%$ ) zwężeń w tętnicach nasierdziowych. TLBBB występujący w czasie próby wysiłkowej może się utrwalić wraz z postępowaniem choroby niedokrwiennej serca. (Folia Cardiol. 2002; 9: 491–497)

**przemijający blok lewej odnogi pęczka Hisa, wywołany wysiłkiem blok lewej odnogi pęczka Hisa, próba wysiłkowa, koronarografia, choroba niedokrwienna serca, przezskórna angioplastyka tętnic wieńcowych**

## Piśmiennictwo

1. Aoki T., Nishikawa H., Motoyasu M., Shimizu Y., Ono N., Unno M. Exercise induced left bundle branch block in treadmill exercise test: clinical significance and prognosis. *Kokyu. To. Junkan.* 1992; 40: 797–804.
2. Vasey C., O'Donnell J., Morris S., McHenry P. Exercise-induced left bundle branch block and its relation to coronary artery disease. *Am. J. Cardiol.* 1985; 56: 892–895.
3. Aoki T., Matayasu M., Shimizu Y. i wsp. A case of dilated cardiomyopathy manifested by exercise-induced left bundle branch block. *Jpn. Circ. J.* 1993; 57: 573–577.
4. Wayne V., Bishop R., Cook L., Spodick D. Exercise-induced bundle branch block. *Am. J. Cardiol.* 1983; 52: 283–286.

5. Chapman J.H. Intermittent left bundle branch block in the athletic heart syndrome. Autonomic influence on intraventricular conduction. *Chest* 1977; 71: 776–779.
6. Ito H., Kamiyama T., Nakamura W. i wsp. Coronary artery-pulmonary artery fistula originating from three major coronary branches associated with exertional chest pain and tachycardia-dependent left bundle branch block. *Jpn. Heart J.* 1998; 39: 247–253.
7. Vieweg W.V., Stanton K.C., Alpert J.S., Hagan A.D. Rate-dependent left bundle branch block with angina pectoris and normal coronary arteriograms. *Chest* 1976; 69: 123–124.
8. Virtanen K.S., Heikkilä J., Kala R., Sitanen P. Chest pain and rate-dependent left bundle branch block in patients with normal arteriograms. *Chest* 1982; 81: 326–331.
9. Heinsimer J.A., Skelton T.N., Califf R.M. Rate-related left bundle branch block with chest pain and normal coronary arteriograms treated by exercise training. *Am. J. Med. Sci.* 1986; 292: 317–319.
10. Chilson D.A., Zipes D.P., Heger J.J., Browne K.F., Prystowsky E.N. Functional bundle branch block: discordant response of right and left branches to changes in heart rate. *Am. J. Cardiol.* 1984; 54: 313–316.
11. Prochaczek F., Dec L. Powysiłkowy, przemijający blok lewej odnogi pęczka Hisa w obrazie polikardiograficznym. *Wiad. Lek.* 1976; 29: 1003–1006.
12. Garcia-Pascual J., Mendez M., Gomez-Pajuelo C. Exercise-induced left bundle branch block: resolution after calcium antagonist therapy. *Int. J. Cardiol.* 1986; 13: 243–246.
13. Chaitman B.R. Exercise stress testing. W: Braunwald E., Zipes D.P., Libby P. red. *Heart disease*. W.B. Saunders Company, Philadelphia 2001; 146–151.
14. Boran K.J., Oliveros R.A., Boucher C.A., Beckmann C.H., Seaworth J.F. Ischemia-associated intraventricular conduction disturbances during exercise testing as a predictor of proximal left anterior descending coronary artery disease. *Am. J. Cardiol.* 1983; 51: 1098–1102.
15. Abben R., Rosen K.M., Denes P. Intermittent left bundle branch block: anatomic substrate as reflected in the electrocardiogram during normal conduction. *Circulation* 1979; 59: 1040–1043.
16. Mayer-Pavel C.M., Logic J.R. Ischemia-induced transient left bundle branch block during exercise documented by 201-Tl perfusion imaging. *Eur. J. Nucl. Med.* 1982; 7: 44–46.
17. Tomasik T., Windak A., Skalska A., Kulczycka-Życzkowska J., Kocemba J. *Elektrokardiografia dla lekarza praktyka*. Uniwersyteckie Wydawnictwo Medyczne Vesalius, Kraków 1996; 78.
18. Kafka H., Burggraf G.W. Exercise-induced left bundle branch block and chest discomfort without myocardial ischemia. *Am. J. Cardiol.* 1984; 54: 676–677.
19. La Canna G., Giubbini R., Metra M. i wsp. Study of myocardial perfusion with thallium-201 scintigraphy in exercise-induced left bundle branch block; diagnostic value and clinical significance. *G. Ital. Cardiol.* 1987; 17: 498–504.
20. Puleo P., Verani M.S., Wydham C.R., Hixson J., Raizner A.E. Exercise-induced left bundle branch block: resolution after coronary angioplasty. *Am. Heart J.* 1984; 108: 1373–1377.
21. Lesiecka A., Libionka W., Nastalek D., Pietraszko W., Staszczuk A. Przemijający blok lewej odnogi pęczka Hisa a zmiany w ukrwieniu mięśnia sercowego. Opis przypadku. *Przegląd Lekarski* 2001; 58 (supl. 2): 28.
22. Heinsimer J.A., Irwin J.M., Basnight L.L. Influence of underlying coronary artery disease on the natural history and prognosis of exercise-induced left bundle branch block. *Am. J. Cardiol.* 1987; 60: 1065–1067.