

Chorzy trudni nietypowi/Case reports

Zespół tako-tsubo – tajemnicza kardiomiopatia – wariant ostrego zespołu wieńcowego z przetrwałym uniesieniem odcinka ST

Transient left ventricular apical ballooning syndrome – a case report

Piotr Kukła¹, Leszek Bryniarski², Renata Korpak-Wysocka³, Stanisław Bartuś⁴, Dawid Giszterowicz⁴, Wojciech Dobrowolski³, Dariusz Dudek⁴¹ Oddział Wewnętrzny, Szpital Specjalistyczny im. H. Klimontowicza, Gorlice² I Klinika Kardiologii, Instytut Kardiologii, Collegium Medicum UJ, Kraków³ Oddział Kardiologii Inwazyjnej, Elektroterapii i Angiologii, Nowy Sącz⁴ II Klinika Kardiologii, Instytut Kardiologii, Collegium Medicum UJ, Kraków

Abstract

We present a case of a 78-year-old female who was admitted to the hospital due to clinical and electrographic features of ST-elevation acute myocardial infarction. Coronary angiography revealed normal coronary arteries and severe left ventricular contractility abnormalities, detected initially by echocardiography, which resolved within 20 days from hospital admission. Because of these findings and typical echocardiographic picture, a transient left ventricular apical ballooning syndrome (the tako-tsubo syndrome) was diagnosed.

Key words: transient left ventricular apical ballooning syndrome

Kardiologia Polska 2007; 65: 166-169

Wstęp

Zespół przemijających zaburzeń kurczliwości koniuszka lewej komory (ang. *transient left ventricular apical ballooning syndrome*, TLVAB) po raz pierwszy został opisany przez Dote i wsp. w 1990 r. w Japonii [1]. Badacze japońscy nazywają ten zespół *kardiomiopatią tako-tsubo* ze względu na kształt, jaki lewa komora (LV) przyjmuje w czasie skurczu, przypominający naczynie używane w Japonii do połowu ośmiornic. Typowo zespół pojawia się u starszych kobiet, w 7.–8. dekadzie życia, z kilkoma czynnikami ryzyka chorób układu krążenia, a indukowany jest poprzez psychiczny lub fizyczny stres.

Zespół charakteryzuje się przejściowymi, rozległymi zaburzeniami kurczliwości koniuszka LV, bólem w klatce piersiowej, zmianami w EKG charakteryzującymi się

uniesieniem odcinka ST, niewielkim wzrostem enzymów martwicy mięśnia sercowego. Koronarografia wykazuje prawidłowy obraz naczyń wieńcowych. Obraz kliniczny i elektrokardiograficzny przypomina najczęściej ostry zespół wieńcowy z uniesieniem odcinka ST (STEMI), rzadziej zawał bez uniesienia odcinka ST (NSTEMI).

Opis przypadku

Pacjentka w wieku 78 lat została przyjęta na Oddział Kardiologii z powodu bólu zamostkowego wywołanego bardzo silnym stresem 2 godz. wcześniej (kłótnia rodzinna). Chora leczyła się z powodu nadciśnienia tętniczego, wcześniej stwierdzono też nietolerancję glukozy. Przy przyjęciu w EKG stwierdzono uniesienie odcinków ST w odprowadzeniach V₂–V₆, w tym w V₄–V₆ uniesienie

Adres do korespondencji:

Piotr Kukła, Szpital Specjalistyczny im. H. Klimontowicza, Oddział Wewnętrzny, ul. Węgierska 19, 38-300 Gorlice,

e-mail: kukla_piotr@poczta.onet.pl

Praca wpłynęła: 10.05.2006. Zaakceptowana do druku: 16.05.2006.

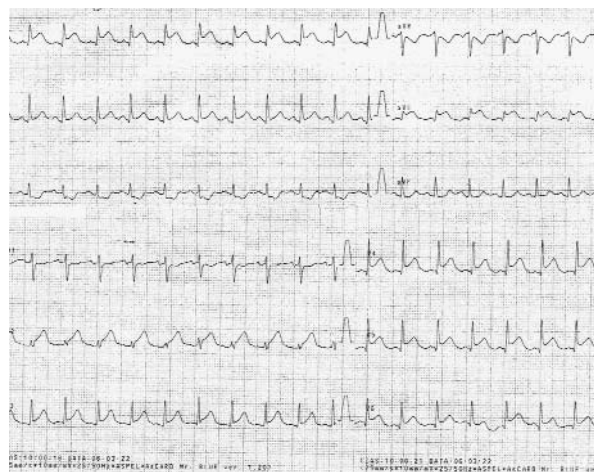
wklęste, oraz w I, II i aVL. Dodatkowo obecne było obniżenie odcinka ST w odprowadzeniach III, aVR i V₁ oraz widoczne załamki Q w odprowadzeniach I, II, aVL i V₅-V₆ (Rycina 1.). W wykonanej w trybie pilnym koronarografii nie stwierdzono istotnych zmian miażdżycowych (Rycina 2.). Wyniki badań biochemicznych: troponina T 1,3 ng/ml przy przyjęciu oraz kinaza kreatyniny (CK) i izoenzym MB kinazy kreatyniny (CK-MB) oznaczane kolejno co 8 godz.: CK (1) – 445, CK-MB (1) – 62, CK (2) – 125, CK-MB (2) – 15, CK (3) – 68, CK-MB (3) – 11 U/l.

Pacjentka nie zgłaszała w trakcie hospitalizacji żadnych dolegliwości bólowych w klatce piersiowej, była wydolna krążeniowo. W 2. dobie w rutynowo wykonanym EKG stwierdzono nasilenie uniesienia odcinka ST w odprowadzeniach I, aVL do 4,5 mm z lustrzanym obniżeniem odcinka ST (skośnym w górę), szczególnie

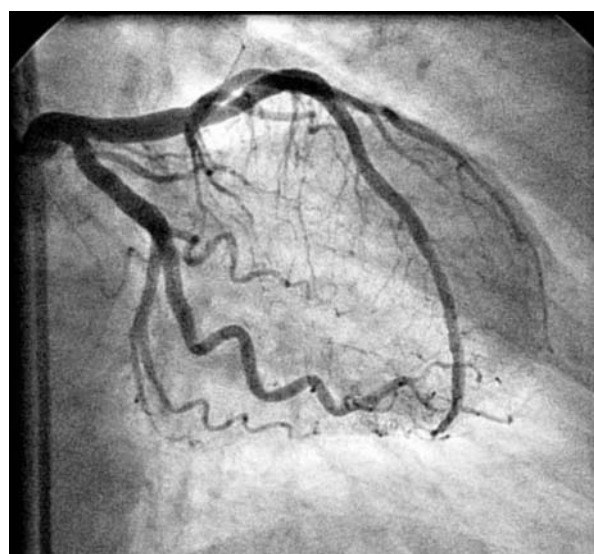
w odprowadzeniu III (–4,0 mm) i aVR (–2,5 mm). Wykonano badanie echokardiograficzne, w którym stwierdzono akinezę koniuszka i akinezę segmentów okołokoniuszkowych w zakresie ściany przedniej, bocznej, tylno-dolnej z wyrównawczą hiperkinezą segmentów podstawnych w zakresie wszystkich ścian. Frakcja wyrzutowa (EF) 35–37%, dysfunkcja rozkurczowa LV i łagodny przerost ścian LV, szczególnie w zakresie segmentu podstawnego przedniej części przegrody międzykomorowej. Osierdzie bez płynu, jamy serca bez skrzeplin.

Zastosowano leczenie: enoksaparyna, kwas acetylosalicylowy, simwastatyna, diltiazem i amlodypina.

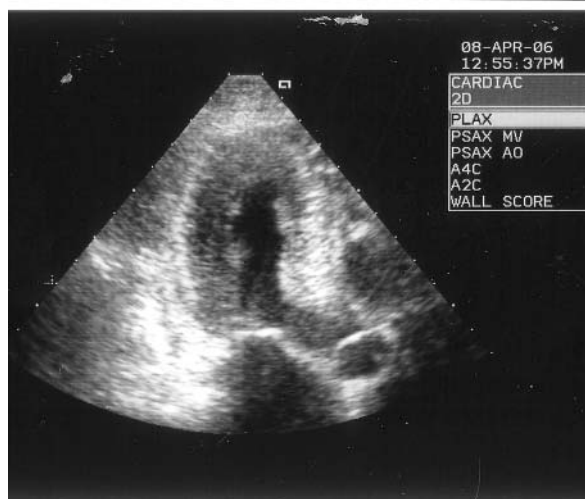
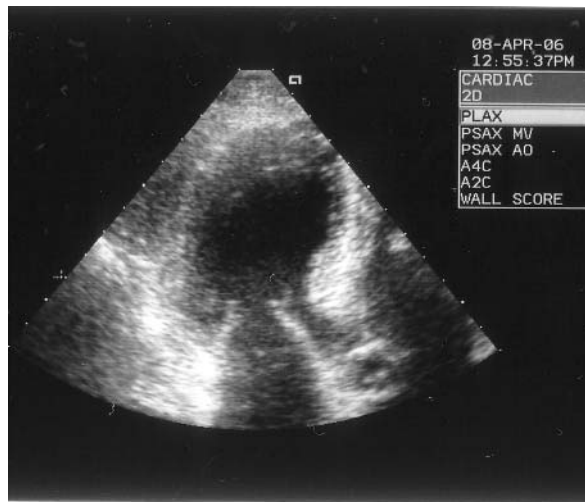EKG wypisowe: rytm zatokowy miarowy (RZM) 72/min, przetrwałe uniesienie odcinków ST w odprowadzeniach I, aVL i V₅-V₆ do 1 mm, załamki Q



Rycina 1. EKG przy przyjęciu (opis w tekście)



Rycina 2. Angiogram naczyń wieńcowych



Rycina 3. Echokardiogram po 3 tygodniach (panel górny – lewa komora w projekcji koniuszkowej pięciojamowej w rozkurczu, panel dolny – lewa komora w skurczu)

o szerokości 30 ms w I, aVL i V₅-V₆ oraz obniżenie odcinka ST w III, aVR – 0,5 mm. Odstęp QT – 380 ms, odstęp PQ – 160 ms.

Po 20 dniach chora zgłosiła się na kontrolne badanie echokardiograficzne, w którym stwierdzono prawidłową funkcję skurczową LV – EF=70%, bez odcinkowych zaburzeń kurczliwości opisywanych wcześniej (Rycina 3.). Stwierdzono jedynie nieco zwiększony gradient w drodze odpływu LV (LVOT) – PG_{max} w LVOT 19 mmHg. Przerost nadciśnieniowy ścian LV: przegroda – 14 mm (a w segmencie podstawnym podaortalnym 15–16 mm), ściana tylna – 13 mm. Dysfunkcja rozkurczowa LV – napływ mitralny o charakterze upośledzonej relaksacji.

W badaniu EKG obserwowano w 10. dobie zupełną normalizację zapisu – dodatnie załamki T we wszystkich odprowadzeniach, bez uniesienia odcinka ST (Rycina 4.). W następnym kontrolnym badaniu EKG w 20. dobie pojawiły się ujemne załamki T w odprowadzeniach I, aVL i V₂-V₆, bez zmian odcinka ST, odstęp QT – 440 ms, QTc – 550 ms (Rycina 5.). Chora czuła się dobrze, nie zgłaszała dolegliwości wieńcowych, była wydolna krążeniowo.

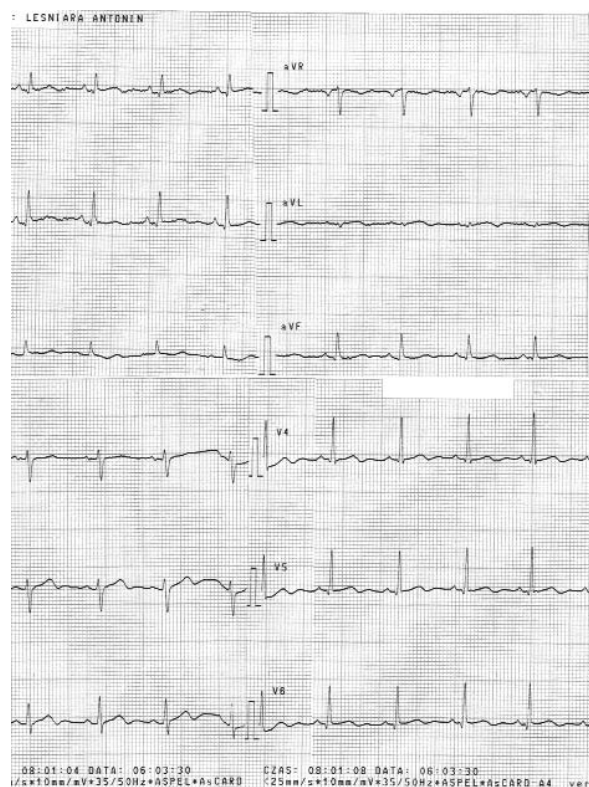
Biorąc pod uwagę całościowy obraz kliniczny (stres, kobieta w 7. dekadzie życia, ból zamostkowy), wyniki dodatkowych badań EKG (ostry zespół wieńcowy z przetrwałym uniesieniem odcinka ST, opóźniona

ewolucja ST-T), koronarografię (brak istotnych zmian miażdżycowych) i dynamikę zmian w badaniu echokardiograficznym (przejściowa dysfunkcja koniuszka LV – ogłuszenie), postawiliśmy rozpoznanie TLVAB.

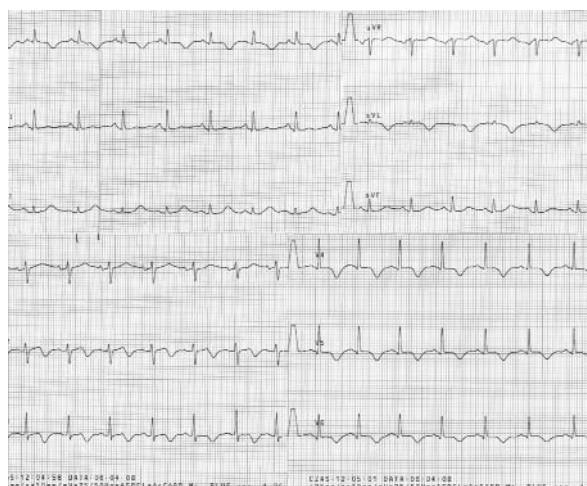Dyskusja

Zespół tako-tsubo jest uważany za formę przejściowego ogłuszenia mięśnia sercowego o nieznannej etiologii. Początkowo wysunięto koncepcję zapalną, jednak kolejne badania wirusologiczne nie potwierdziły wcześniejszych obserwacji [2]. Wysunięto również koncepcję toksycznego wpływu amin katecholowych z ich szczególną predylekcją do okolicy koniuszka serca, gdzie występuje największa gęstość receptorów dla amin katecholowych. Innym mechanizmem może być uszkodzenie miocytów przez uwalnianie z siateczki śródplazmatycznej wapni na skutek bezpośredniego działania katecholamin [3]. Jest to związane z obserwacją kliniczną sugerującą związek stresu emocjonalnego i fizycznego z wystąpieniem choroby. Kolejną teorią jest skurcz naczyń wieńcowych prowokowany acetylocholiną, co znalazło potwierdzenie jedynie u 21% pacjentów badanych przez Tschuhichasi i wsp. [4].

Istnieje jednak wiele dowodów wskazujących na zaburzenia mikrokrążenia wieńcowego – zwiększona aktywność układu współczulnego, niedobór estrogenów, zwiększony sercowy metabolizm adenozyliny czy nadmierna retencja potasu w przestrzeni pozakomórkowej. Właśnie TLVAB, który – podobnie jak zespół X – występuje głównie u kobiet, może być związany z nasilonym skurczem naczyń w obrębie mikrokrążenia wieńcowego. Podobne przejściowe zaburzenia kurczliwości koniuszka o charakterze ogłuszenia mięśnia sercowego obserwowano u chorych z krwawieniem podpajęczynówkowym, zespołem Guillaîne-Barre,



Rycina 4. EKG po 10 dniach (opis w tekście)



Rycina 5. EKG po 20 dniach (opis w tekście)

guzem chromochłonnym nadnerczy czy po zabiegach chirurgicznych niezwiązanych z sercem.

W EKG początkowo występuje uniesienie odcinków ST, z reguły w odprowadzeniach przedsercowych V_3 – V_6 (rzadziej od V_1) oraz kończynowych I i aVL. Często dołącza się również uniesienie ST w odprowadzeniach znad ściany dolnej (II, III i aVF). Podobnie jak w STEMI, tak i tutaj dochodzi do ewolucji zmian w EKG. W STEMI ujemne załamki T z reguły pojawiają się w 2. dobie (w razie szybkiej reperfuzji nawet wcześniej), natomiast w TLVAB tego typu zmiany pojawiają się najczęściej od 3. doby. Zawsze obserwuje się głębokie, ujemne załamki T z wydłużeniem odstępu QT nierzadko do >500 ms. Patologiczne załamki Q występują u 6–30% chorych z TLVAB [5]. Podobnie jak w przypadku ewolucji zawału serca (MI), załamki Q pojawiają się w odprowadzeniach z uniesieniem odcinka ST, ale w odróżnieniu od MI są zjawiskiem przejściowym. Po ok. 7–10 dobach dochodzi do stopniowego sptyczenia ujemnych załamek T i normalizacji odstępu QT. Ta faza trwa ok. 2–3 tygodni. Po tym okresie ponownie pojawiają się głębokie, ujemne załamki T. Jak się okazuje, zarówno STEMI, jak i TLVAB wykazują podobną dynamikę zmian w EKG z wyjątkiem dłuższego odstępu QT i głębszych ujemnych załamek T w przypadku TLVAB [6].

Ogura i wsp. wprowadzili wskaźnik będący stosunkiem sumy uniesienia odcinka ST w V_4 – V_6 do sumy uniesienia odcinka ST w V_1 – V_3 ($STe_{V_4-V_6}/V_1-V_3$). U pacjentów z TLVAB wskaźnik ten wynosi ≥ 1 [7].

W największej jak do tej pory, japońskiej analizie wieloośrodkowej (88 chorych) Tsuchihashi i wsp. obserwowali ból w klatce piersiowej u 67% badanych, uniesienie odcinków ST u 90%, początkowo załamek Q u 27%, głębokie ujemne załamki T u 97% chorych, a 56% miało podwyższone markery martwicy mięśnia sercowego [4].

Przejściowe pojawienie się załamek Q w TLVAB może być wynikiem ogłuszenia mięśnia sercowego (często zanik załamek Q wraz z powrotem prawidłowej funkcji skurczowej koniuszka LV), a także niewytworzenia się ostatecznie martwicy mięśnia sercowego, co jest związane z minimalnym tylko wzrostem markerów biochemicznych uszkodzenia serca. W przypadku TLVAB należy jednak pamiętać, że zmiany w EKG ustępują później niż zaburzenia kurczliwości i mogą się utrzymywać bardzo długo, nawet do roku w obserwacji odległej [8–10].

Biorąc pod uwagę objawy kliniczne i elektrokardiograficzne, TLVAB wymaga różnicowania nie tylko z ostrym zespołem wieńcowym typu STEMI, rzadziej NSTEMI, ale również z zapaleniem mięśnia sercowego

czy zapaleniem osierdzia. Podobne zmiany mogą się pojawić również w przypadku neurogennego ogłuszenia mięśnia sercowego czy guza chromochłonnego nadnerczy. Warto podkreślić, że w Polsce najwięcej chorych ma pod obserwacją grupa warszawska [11].

Na podstawie niniejszego przypadku postulujemy, aby u wszystkich kobiet, szczególnie w 7.–8. dekadzie życia, przy obecności STEMI (a także NSTEMI), przy prawidłowym obrazie angiograficznym naczyń wieńcowych, zawsze brać pod uwagę w różnicowaniu TLVAB. Niezmiernie wartościowym badaniem w tym wypadku jest echokardiografia, dzięki której możemy monitorować dynamikę zaburzeń kurczliwości w zakresie koniuszka LV.

Piśmiennictwo

1. Dote K, Sato H, Tateishi H, et al. Myocardial stunning due to simultaneous multivessel coronary spasms: a review of 5 cases. *J Cardiol* 1991; 21: 203-14.
2. Kurisu S, Sato H, Kawagoe T, et al. Tako-tsubo-like left ventricular dysfunction with ST-segment elevation: a novel cardiac syndrome mimicking acute myocardial infarction. *Am Heart J* 2002; 143: 448-55.
3. Mann DL, Kent RL, Parsons B, et al. Adrenergic effects on the biology of the adult mammalian cardiocyte. *Circulation* 1992; 85: 790-804.
4. Tsuchihashi K, Ueshima K, Uchida T. Transient left ventricular apical ballooning without coronary artery stenosis: a novel heart syndrome mimicking acute myocardial infarction. Angina Pectoris-Myocardial Infarction Investigations in Japan. *J Am Coll Cardiol* 2001; 38: 11-8.
5. Bybee K, Kara T, Prasad A, et al. Systematic review: transient left ventricular apical ballooning: a syndrome that mimics ST-segment elevation myocardial infarction. *Ann Intern Med* 2004; 141: 858-65.
6. Kurisu S, Inoue I, Kawagoe T, et al. Time course of electrocardiographic changes in patients with tako-tsubo syndrome: comparison with acute myocardial infarction with minimal enzymatic release. *Circ J* 2004; 68: 77-81.
7. Ogura R, Hiasa Y, Takahashi T, et al. Specific findings of the standard 12-lead ECG in patients with "Takotsubo" cardiomyopathy: comparison with the findings of acute anterior myocardial infarction. *Circ J* 2003; 67: 687-90.
8. Desmet WJ, Adriaenssens BF, Dens JA. Apical ballooning of the left ventricle: first series in white patients. *Heart* 2003; 89: 1027-31.
9. Akashi YJ, Nakazawa K, Sakakibara M, et al. The clinical features of takotsubo cardiomyopathy. *QMJ* 2003; 96: 563-73.
10. Ibanez B, Navarro F, Farre J, et al. Tako-tsubo syndrome associated with a long course of the left anterior descending coronary artery along the apical diaphragmatic surface of the left ventricle. *Rev Esp Cardiol* 2004; 57: 209-16.
11. Pawłowski T, Gil R, Rzezak J, et al. Transient left ventricular apical ballooning—a long term follow-up of polish series. Is this a season depending disease? *Kardiologia Pol* 2005; 63 (3 supl.1): P252.