

Neurogenne ogłuszenie mięśnia sercowego po napadach padaczkowych u chorej z niedomykalnością zastawki aortalnej i chorobą Niemann-Picka

Neurogenic stunning of left ventricle following epileptic seizures in a patient with aortic regurgitation and Niemann-Pick disease

Piotr Kukla¹, Andrzej Plato², Joanna Mierzwińska³, Leszek Bryniarski⁴

¹Oddział Internistyczno-Kardiologiczny, Szpital Specjalistyczny, Gorlice

²NZOZ, Biecz

³Oddział Neurologii, Szpital Specjalistyczny, Gorlice

⁴I Klinika Kardiologii i Nadciśnienia Tętniczego, Szpital Uniwersytecki, Kraków

Abstract

A case of a 19 year-old female with the Niemann-Pick disease and transient left ventricular dysfunction following epileptic seizures is presented. Electrocardiographic features and differential diagnosis of this condition are presented.

Key words: Niemann-Pick disease, left ventricular dysfunction, epilepsy

Kardiol Pol 2011; 69, 12: 1276–1279

WSTĘP

Choroby spichzeniowe (ChS) to wrodzone defekty metaboliczne, których przyczyną jest brak lub niewystarczająca aktywność różnych enzymów, co przejawia się uszkodzeniem konkretnych organów przez gromadzone w nadmiarze substancje. Zmiany chorobowe w przebiegu ChS dotyczą bardzo często serca (np. choroba Pompego); dochodzi do przerostu mięśnia sercowego i jego powiększenia [1]. Zaliczane do ChS lipidozy, jak choroba Niemann-Picka (NP), powodują z kolei uszkodzenie ośrodkowego układu nerwowego. W niniejszej pracy opisano pacjentkę z kardiologiczną manifestacją choroby NP (wada serca — niedomykalność zastawki aortalnej i mitralnej) oraz z neurogenym ogłuszeniem mięśnia sercowego (NOMS) po napadach padaczkowych.

OPIS PRZYPADKU

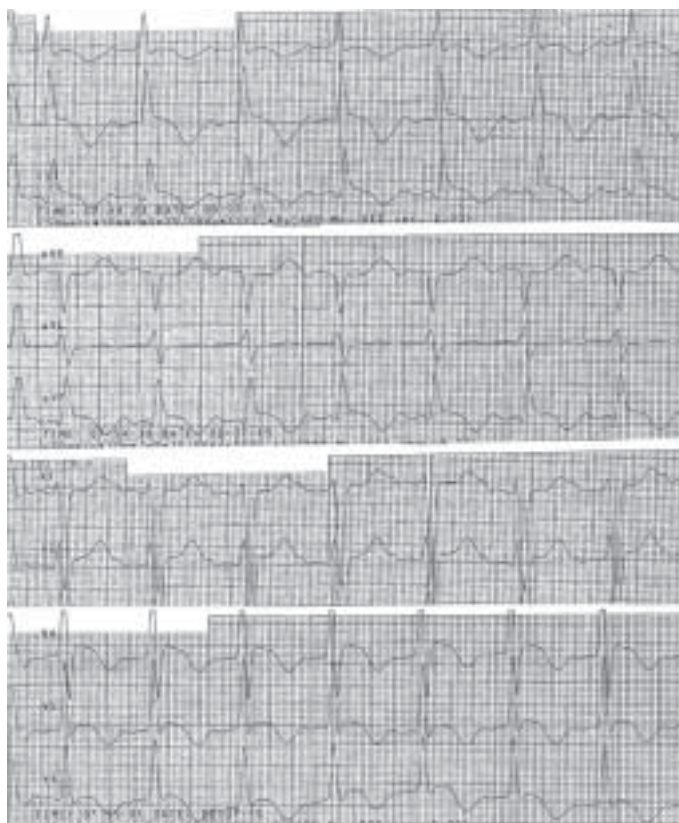
Pacjentkę w wieku 19 lat, z rozpoznaną od 6. rż. chorobą NP typu C przyjęto początkowo na Oddział Neurologii, gdzie obserwowano kilka napadów padaczkowych z patologicznym zapisem EEG i włączono leczenie kwasem walproinowym. Następnie chora została przeniesiona na Oddział Chorób Wewnętrznych z powodu zmian w EKG, które pojawiły się po napadach padaczki. W EKG wykonanym na Oddziale Neurologii po serii napadów padaczkowych stwierdzono: rytm zatokowy miarowy (RZM) 96/min, prawidłową oś serca, uniesienie odcinka ST w odprowadzeniach II, III i aVF do 1,5 mm oraz w odprowadzeniach V2–V6 (maks. V4 — 3 mm) z ujemnymi załamkami T w odprowadzeniach: I, II, III, aVF i V3–V6 do 5 mm, wydłużony odstęp QTc (512 ms) (ryc. 1).

Adres do korespondencji:

dr n. med. Piotr Kukla, Oddział Internistyczno-Kardiologiczny, Szpital Specjalistyczny im. H. Klimontowicza, ul. Węgierska 21, 38–300 Gorlice, tel: +48 18 35 53 415, e-mail: kukla_piotr@poczta.onet.pl

Praca wpłynęła: 30.09.2010 r. Zaakceptowana do druku: 20.10.2010 r.

Copyright © Polskie Towarzystwo Kardiologiczne



Rycina 1. Badanie EKG wykonane po napadzie padaczkowym na Oddziale Neurologii (opis w tekście)

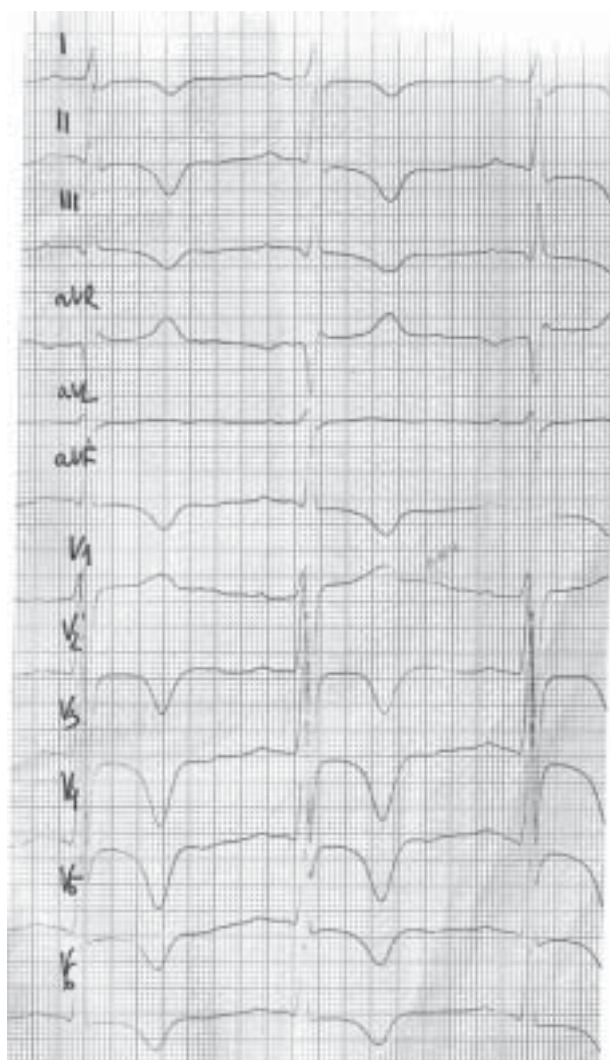
Przy przyjęciu na oddział wewnętrzny zanotowano następujące parametry: ciśnienie tętnicze 130/80 mm Hg, rytm serca 76/min, prawidłowy szmer pęcherzykowy w polach płucnych, bez obrzęków obwodowych. Nie zaobserwowano objawów ze strony układu sercowo-naczyniowego. W EKG wykonanym w 3. dobie stwierdzono progresję amplitudy ujemnych załamek T w powyższych odprowadzeniach do 12 mm, w odprowadzeniach V2–V4; wydłużony odstęp QTc (469 ms) (ryc. 2). W czasie hospitalizacji u chorej nie zaobserwowano żadnych dolegliwości ze strony układu sercowo-naczyniowego. W badaniu echokardiograficznym zanotowano następujące dane: powiększona jama lewej komory do 68 mm w rozkurczu, w skurczu — 44 mm, lewy przedsionek — 32 mm, prawa komora — 16 mm, płatki mitralne cienkie, płatki aortalne pogrubiałe, niestabilne wypadające do drogi wypływu lewej komory, rozlane zaburzenia kurczliwości: akineza koniuszka, hipokineza segmentów okołokoniuszkowych przegrody, ściany przedniej i dolnej. Frakcja wyrzutowa lewej komory była umiarkowanie obniżona: 35–40%, niedomykalność zastawki mitralnej — II stopnia, pole fali zwrotnej — 2,7 cm², niedomykalność zastawki aortalnej — II/III stopnia, vena contracta — 5 mm. Na podstawie USG jamy brzusznej stwierdzono powiększenie wątroby — wymiar AP do 155 mm i śledziony do > 250 mm, a w badaniach bioche-

micznych — morfologię i elektrolity w normie, CRP 0,2 mg/l, CPK 14 j./l, CK-MB masa 3.1 ng/ml, podwyższone stężenie troponiny T (0,1 ng/ml; norma: do 0,03 ng/ml). W leczeniu zastosowano: bisoprolol 2,5 mg/d., perindopril 2,5 mg/d., trimetazydynę MR 2 × dz., kwas walproinowy 600 mg/d.

W EKG wykonanym po 4 tygodniach zanotowano następujące parametry: RZM 76/min, PQ 160 ms, QT 460 ms, ST-T w normie (ryc. 3). W wykonanym po 4 tygodniach kontrolnym badaniu echokardiograficznym zaobserwowano ustąpienie zaburzeń kurczliwości opisywanych w poprzednim badaniu (akineza koniuszka, hipokineza segmentów okołokoniuszkowych przegrody, ściany przedniej i dolnej). Frakcja wyrzutowa lewej komory wzrosła do 63%. Zmniejszeniu uległa jama lewej komory (61 mm) w rozkurczu. Pozostałe parametry były takie jak w poprzednim badaniu. Chora w 12-miesięcznej obserwacji pozostaje bez dolegliwości kardiologicznych, kontynuuje terapię beta-adrenolitykiem, inhibitorem ACE oraz trimetazydyną i kwasem walproinowym.

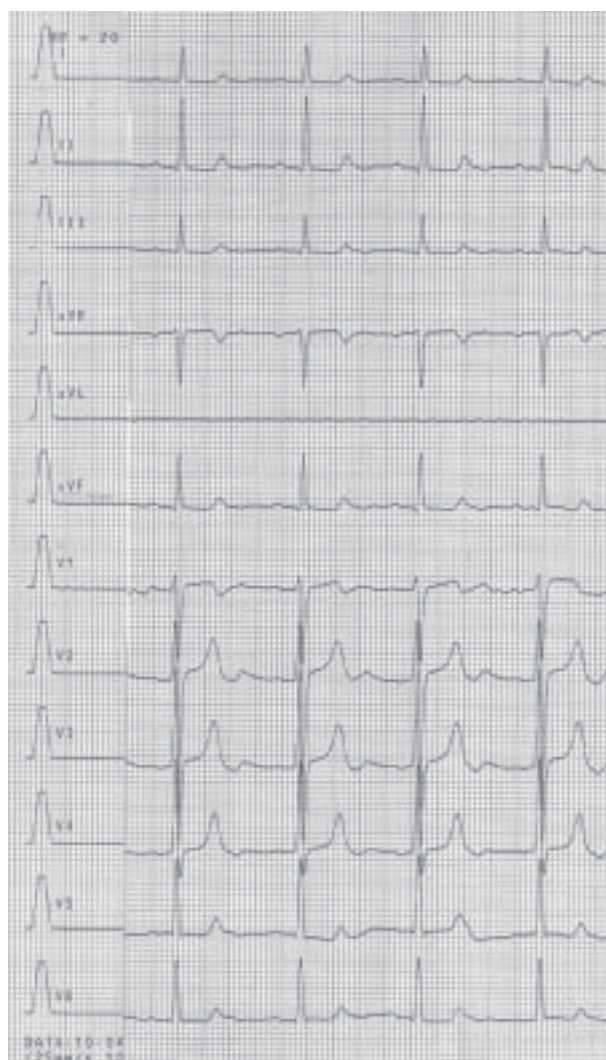
OMÓWIENIE

Choroba NP jest lipidozą spowodowaną niedoborem specyficznego enzymu — kwaśnej sfingomielinazy. Choroba NP typu A jest ciężkim neurologicznym schorzeniem, które prowadzi do zgonu przed upływem 2.–4. rż. W typie B występu-



Rycina 2. Badanie EKG wykonane w 3. dobie. Rytm zatokowy, głębokie ujemne załamki T w odprowadzeniach V3–V5 oraz ujemne załamki T w odprowadzeniach I, II, III, aVF, V2 i V6. Wydłużony odstęp QTc 469 ms

je hepato- i splenomegalia, pacjenci przeżywają do późnego dzieciństwa bądź dorosłości. Opisana pacjentka ma chorobę NP typu C (otępienie, spastyczność, napady drgawkowe, porażenie ruchów gałek ocznych w pionie, powiększenie wątroby i śledziony). Typ C obejmuje ok. 500 zdiagnozowanych przypadków na całym świecie i prowadzi do zgonu przed ukończeniem 20. rż. Istnieją pojedyncze doniesienia o przeżyciach do 40. rż. W piśmiennictwie jest jedynie kilka doniesień o wadach serca w przebiegu choroby NP. Lever i Ryder [2] opisali przypadek choroby NP z *cor pulmonale* wtórnego do choroby płuc, a Ishii i wsp. [3] — chorobę NP u 2 siostr, z których jedna zmarła wskutek dysfunkcji lewej komory. Badanie anatomopatologiczne pokazało istotne zwężenia dystalnych części naczyń wieńcowych wynikających z obrzęku



Rycina 3. Badanie EKG wykonane po 4 tygodniach. Normalizacja zapisu

mięśni gładkich. Fotoulaki i wsp. [4] opisali przypadek chłopca z chorobą NP typu B, u którego w wieku 4 lat rozpoznano niedomykalność zastawki mitralnej III stopnia, a w wieku 5 lat rozwinęła się niewydolność serca. Przedstawiona pacjentka kardiologicznie ma stwierdzoną wadę serca: niedomykalność zastawki aortalnej (wtórną do wypadania płatków, zapewne wskutek zmian degeneracyjnych w przebiegu lipidozy) i niedomykalność zastawki mitralnej. Prezentowała odwracalną dysfunkcję skurczową lewej komory (rozlane zaburzenia kurczliwości lewej komory i obniżona frakcja wyrzutowa, zmiany w EKG uległy normalizacji w ciągu 4 tygodni) — opisywane jako kardiomiopatia tako-tsubo lub *transient left ventricular apical ballooning* (TLVAB). Autorzy niniejszej pracy uznali, że NOMS był wynikiem napadów padaczkowych. Podobnie jak TLVAB, NOMS jest odwracalną dysfunkcją mięśnia sercowego i może występować w takich scho-

rzeniach, jak zespół Guillain-Barre [5], krwotok podpajęczynówkowy [6] czy przerzuty do mózgu [7]. Po napadach padaczkowych opisywano także przypadki zespołu TLVAB [8]. Przypadek NOMS podobny do zaprezentowanego opisali Shimizu i wsp. [9] u 75-letniej pacjentki po nawracających napadach padaczkowych w ciągu 2 godzin. Po ustąpieniu napadów zaobserwowano spadek skurczowego ciśnienia tętniczego do 80 mm Hg, w EKG — uniesienia odcinka ST w odprowadzeniach II, III, aVF i V2–V5. Kolejne EKG przedstawiały głębokie, ujemne załamki T (amplituda do 12 mm) w odprowadzeniach V3–V5 oraz ujemne załamki T w odprowadzeniach I, II, III, aVF, V2 i V6. W tym przypadku stwierdzono identyczne zmiany w EKG i ich ewolucję jak u opisanej pacjentki (ryc. 1, 2). Za NOMS odpowiada nadmierna aktywacja współczulna będąca wynikiem nadmiernego wyrzutu katecholamin, np. po napadach padaczkowych [10]. Simon i wsp. [11] wykazali gwałtowny wzrost stężenia noradrenaliny i adrenaliny w ciągu 30 minut od napadu drgawek, a następnie ich szybki spadek. Kardiotoxyczność wynikająca z nadmiaru katecholamin, oprócz NOMS, jest postulowana także jako jeden z patomechanizmów odpowiedzialnych za wystąpienie kardiomiopatii tako-tsubo [12]. Predylekcja zmian do okolicy koniuszka serca może wynikać z największej gęstości receptorów dla amin katecholowych, zwiększonej dystrybucji zakończeń układu współczulnego i lokalnego stężenia noradrenaliny, które są istotnie większe w okolicy koniuszka lewej komory niż w pozostałej części mięśnia [13]. Mimo wielu podobieństw powinno się rozróżniać kardiomiopatię tako-tsubo od NOMS. Badacze z *Mayo Clinic* zaproponowali kryteria rozpoznania TLVAB, podkreślając, że niezbędne jest wykluczenie innych przyczyn mogących wpływać na powstanie zaburzeń kurczliwości. Należą do nich schorzenia neurologiczne, takie jak uraz głowy, krwotok podpajęczynówkowy, udar mózgu czy guz mózgu [14]. Autorzy postulują wykluczenie TLVAB w przypadku padaczki i/lub napadu padaczkowego jako dodatkowej przyczyny NOMS.

Konflikt interesów: nie zgłoszono

Piśmiennictwo

1. Petkow-Dimitrow P, Gackowski A. Choroby spichrzeniowe mięśnia sercowego. In: *Echokardiografia Praktyczna*. Tom II. Medycyna Praktyczna, Kraków 2005: 453–464.
2. Lever AM, Ryder JB. Cor pulmonale in an adult secondary to Niemann-Pick disease. *Thorax*, 1983; 38: 873–874.
3. Ishii H, Takahashi T, Toyono M et al. Acid sphingomyelinase deficiency: cardiac dysfunction and characteristic findings of the coronary arteries. *J Inherit Metab Dis*, 2006; 29: 232–234.
4. Fotoulaki M, Schuchman EH, Simonaro CM et al. Acid sphingomyelinase-deficient Niemann-Pick disease: novel findings in a Greek Child. *J Inherit Metab Dis*, 2007; 30: 986.
5. Iga K, Himura Y, Izumi C et al. Reversible left ventricular dysfunction associated with Guillain-Barre syndrome — an expression of catecholamine cardiotoxicity? *Jpn Circ J*, 1995; 59: 236–240.
6. Kono T, Morita H, Kuroiwa T et al. Left ventricular wall motion abnormalities in patients with subarachnoid hemorrhage: neurogenic stunned myocardium. *J Am Coll Cardiol*, 1994; 24: 636–640.
7. Chuang CP, Chao CL. Neurogenic stunned myocardium in a patient with metastatic brain tumors. *Int J Cardiol*, 2000; 76: 251–253.
8. Weeks SG, Alvarez N, Pillay N et al. Tako tsubo cardiomyopathy secondary to seizures. *Can J Neurol Sci*, 2007; 34: 105–107.
9. Shimizu M, Kagawa A, Takano T et al. Neurogenic stunned myocardium associated with status epilepticus and postictal catecholamine surge. *Intern Med*, 2008; 47: 269–273.
10. Meierkord H, Shorvon S, Lightman SL. Plasma concentrations of prolactin, noradrenaline, vasopressin and oxytocin during and after a prolonged epileptic seizure. *Acta Neurol Scand*, 1994; 90: 73–77.
11. Simon RP, Aminoff MJ, Benowitz NL. Changes in plasma catecholamines after tonic-clonic seizures. *Neurology*, 1984; 34: 255–257.
12. Pawłowski T, Kukla P, Młotek M et al. Przemijające zaburzenia kurczliwości koniuszka lewej komory — kardiomiopatia tako-tsubo. *Kardiologia Pol*, 2007; 65 (supl. IV): 431–445.
13. Owa M, Aizawa K, Urasawa N et al. Emotional stress-induced „ampulla cardiomyopathy”: discrepancy between the metabolic and sympathetic innervation imaging performed during the recovery course. *Jpn Circ J*, 2001; 65: 349–352.
14. Bybee KA, Kara T, Prasad A et al. Systematic review: transient left ventricular apical ballooning: a syndrome that mimics ST-segment elevation myocardial infarction. *Ann Intern Med*, 2004; 141: 858.