

Wpływ mikroflory pochwy na obecność i utrzymywanie się w czasie 3 letniej obserwacji atypowych komórek płaskonabłonkowych (ASC) oraz atypowych komórek gruczołowych (AGC) w rozmazach szyjkowych

Influence of vaginal biocoenosis on the presence of persistent atypical squamous cells and atypical glandular cells in Pap smear – a 3-year study

Ludwin Inga, Ludwin Artur, Basta Antoni

Klinika Ginekologii i Onkologii Collegium Medicum Uniwersytetu Jagiellońskiego w Krakowie

Streszczenie

Cel pracy: zbadanie wpływu mikroflory pochwy na występowanie oraz utrzymywanie się ASC i AGC w rozmazach szyjkowych.

Materiał i metody: Grupa badana: 242 nieciążarne kobiety w wieku od 25 do 65 r.ż.: 207 (4,96%) z obecnymi w rozmazie atypowymi komórkami płaskonabłonkowymi (ASC) oraz 35 (0,7%) z atypowymi komórkami gruczołowymi (AGC). U wszystkich kobiet oceniono florę pochwy wykonując badanie bakteriologiczne z zastosowaniem pięciostopniowej oceny biocenozy.

Wyniki: W grupie 207 kobiet z ASC u 157(75,8%) stwierdzono fizjologiczną florę pochwy, natomiast u 50 (24,1%) kobiet stwierdzono florę patologiczną. W grupie ASC florę fizjologiczną stwierdzono u 151 (77,4%) kobiet z ASC-US. U kobiet z ASC-H, odsetek kobiet z florą prawidłową był taki sam (6 kobiet tj. 50%), jak tych, u których stwierdzono florę nieprawidłową (6 kobiet tj. 50%). Różnica ta była istotna statystycznie. W przypadku stwierdzenia AGC, oceniona biocenoza pochwy u 23 (65,7%) kobiet była prawidłowa, natomiast u 12 (34,3%) stwierdzano nieprawidłową florę bakteryjną z towarzyszącymi markerami odczynu zapalnego. Nie stwierdzono statystycznie znamionnego wpływu nieprawidłowej flory bakteryjnej pochwy na występowanie atypowych komórek endocerykalnych i endometrialnych.

Wnioski: Nie stwierdzono by nieprawidłowa flora pochwy miała wpływ na obecność i utrzymywanie się ASC w trakcie trzech lat obserwacji. Podobnie nie wykazano, by którykolwiek z patogenów pochwy wpływał na częstość regresji, progresji i utrzymywania się AGC. Częstość występowania i przebiegu w czasie ASC i AGC nie zależy od stanu flory bakteryjnej pochwy.

Słowa kluczowe: **ASC / AGC / pochwa / mikroflora /**

Adres do korespondencji:

Inga Ludwin
Klinika Ginekologii i Onkologii Collegium Medicum Uniwersytetu Jagiellońskiego
ul. Kopernika 23, Kraków
biernat@cm-uj.krakow.pl
Tel: 604-773-918
Fax: 12 424-85-84

Otrzymano: 17.07.2009
Zaakceptowano do druku: 25.04.2010

Abstract

Aim of the study: the evaluation of influence of abnormal vaginal biocoenosis on presence and maintenance ASC and AGC in Pap smears.

Methods: The study group consisted of 242 non-pregnant women (25-65 years of age): 207 women (4.96%) with atypical squamous cells and 35 (0.7%) with atypical glandular cells. In all women the vaginal flora was assessed by Nugent scale.

Results: Vaginal flora was normal in 157 (75.8%) and pathological in 50 (24.1%) women with ASC. In the ASC subgroup, the highest proportion of physiological vaginal flora was observed in 151 patients (77.4%) with ASC-US, in comparison to 44 (22.6%) with ASC-H, in which the percentage of women with normal or abnormal flora was the same (50% vs 50%). This difference was statistically significant. In case of AGC, vaginal culture was physiological in 23 (65.7%) women, and in 12 (34.3%) abnormal vaginal flora with features of the inflammation. The statistically significant influence of abnormal vaginal flora on the presence of atypical endometrial and endocervical cells was not observed.

Conclusions: We did not observe any influence of abnormal vaginal flora on the presence, regression and progression of ASC and AGC.

Key words: ASC / AGC / vagina / biocoenosis /

Wstęp

Uwzględniając aktualny stan wiedzy na temat patofizjologii zmian w obrębie szyjki macicy i ujednolicając terminologię umożliwiającą porozumienie się klinicysty, cytologa i patomorfologa zaproponowano w 1988 roku standaryzację systemu klasyfikacji rozmazów pochwoowo-szyjkowych tzn. opracowaną przez NCI (*National Cancer Institute*) nowy system oceny nazwany systemem Bethesda. Zastosowanie nowego systemu klasyfikacji miało za zadanie uzyskanie jak największej informacji o szyjce macicy z rozmazu pochwoowo-szyjkowego oraz podniesienie trafności rozpoznania cytologicznego. Miało zapewnić łatwą i jasną komunikację pomiędzy cytodiagnostą, a prowadzącym pacjenta klinicystą oraz oceniającym preparat histologiczny patomorfologiem, wprowadzić rozpoznania, które byłyby czytelne, jednoznaczne i powtarzalne [1, 2, 3, 4].

Nowa klasyfikacja wniosła też kilka rewolucyjnych zmian, które spotkały się jednak z dużym oporem i brakiem akceptacji klinicystów.

Nowy system klasyfikacji nie tylko zmienił podejście do zmian objętych różnymi terminami w mianownictwie histologicznym i cytologicznym (dysplazji, wewnątrz nabłonkowej neoplazji szyjki macicy, śródnabłonkowych zmian płaskonabłonkowych czy zmian gruczolowych), ale doprowadził także do pojawienia się nowego typu rozpoznań, takich jak atypowe komórki płaskonabłonkowe o nieokreślonym znaczeniu (*Atypical Squamous Cells of Undetermined Significance* – ASCUS), czy atypowe komórki gruczolowe o nieokreślonym znaczeniu (*Atypical Glandular Cells of Undetermined Significance* – AGUS).

Powstała więc nowa grupa nieprawidłowości o niejasnym i już z samej nazwy wynikającym niewiadomym znaczeniu oraz trudnej do określenia prognoście. Obejmowały one wszystkie te zmiany dotyczące komórek gruczolowych i płaskonabłonkowych, w których nasilenie nieprawidłowości było większe niż w zmianach odczynowych i reparacyjnych wywołanych zapaleniem czy wpływem czynników zewnętrznych. Jednak nie na tyle duże i nie spełniające wszystkich kryteriów rozpoznania wewnątrz nabłonkowych zmian płaskonabłonkowych o charakterze dysplazji czy raka gruczolowego *in situ*.

Większość kontrowersji dotyczy mianownictwa: atypowe komórki płaskonabłonkowe czy atypowe komórki gruczolowe nie zaś samej definicji nieprawidłowości. Słowo atypowe zarezerwowane do tej pory było w terminologii histopatologicznej, ale także cytologicznej dla komórek nowotworowych będąc ich synonimem.

System Bethesda 1988 wprowadził zuniifikowaną terminologię, nie przedstawiając jednak specyficznych kryteriów morfologicznych dla poszczególnych nowych kategorii diagnostycznych. Do rozpoznań typu atypowe komórki płaskonabłonkowe o nieokreślonym znaczeniu zaliczono zmiany nie stanowiące jakiegokolwiek jednej odrębnej jednostki patologicznej ale raczej spektrum zmian komórkowych o szerokim zakresie nieprawidłowości od tych bliskich zmianom łagodnym do przedinwazyjnych zmian nowotworowych [5, 6, 7].

Jeszcze bardziej problematycznie przedstawiała się kwestia atypowych komórek gruczolowych o nieokreślonym znaczeniu. Wielu autorów sugerowało, iż podawane kryteria morfologiczne tej drugiej podgrupy są również charakterystyczne dla raka gruczolowego *in situ* [8, 9].

W 1991 roku po 2 latach doświadczeń w stosowaniu systemu Bethesda zaproponowano kilka modyfikacji dotyczących tych dwóch rozpoznań. Szeroki zakres nieprawidłowości i różnorodność zmian wchodzących w zakres ASCUS wskazywał na konieczność dalszego podziału tej kategorii. Dokonano tego na warsztatach w Bethesda w 1991 roku tworząc zalecenie, iż w przypadku stwierdzenia w rozmazie atypowych komórek płaskonabłonkowych o nieokreślonym znaczeniu powinno się wykonać ich dalszą subkategoryzację.

Zasadniczym celem jest znalezienie odpowiedzi na pytanie: czy atypowe komórki płaskonabłonkowe i atypowe komórki gruczolowe są nieprawidłowościami, których obecność w rozmazie wskazuje na zwiększone ryzyko rozwoju zmian znaczących klinicznie, czy pod tak postawionym rozpoznaniem ukrywają się błędnie nierozpoznane, już istniejące nieprawidłowości, zarówno płaskonabłonkowe jak i gruczolowe, nawet pod postacią raka szyjki macicy, w tym raka inwazyjnego oraz jaką rolę odgrywa w tym procesie nieprawidłowa flora bakteryjna pochwy.

Wpływ mikroflory pochwy na obecność i utrzymywanie się w czasie 3 letniej obserwacji atypowych komórek płaskonabłonkowych ...

Ostatecznie dziesięcioletnie doświadczenie z szeroko wprowadzonym (głównie w Stanach Zjednoczonych Ameryki) systemem Bethesda zaowocowało kolejnymi zmianami mianownictwa na warsztatach sponsorowanych przez *National Cancer Institute* w 2001 roku. Wprowadzono uproszczenie dotyczące subkategoryzacji atypowych komórek płaskonabłonkowych o nieokreślonym znaczeniu, zastępując je rozpoznaniem „atypowe komórki płaskonabłonkowe”. Definicja tej kategorii to zmiany cytologiczne sugerujące płaskonabłonkowe zmiany śród nabłonkowe (SIL – *squamous intraepithelial lesions*), które jakościowo lub ilościowo są niewystarczające do rozstrzygającej interpretacji [4]. Wyeliminowano subkategorię ASCUS FR opierając się wynikach badań wielośrodkowych, w których stwierdzono, iż częstość występowania CIN2 i CIN3 oraz zakażenia wirusem brodawczaka ludzkiego o wysokim potencjale onkogennym u kobiet z tym podtypem ASCUS jest bardzo niska.

Atypowe komórki płaskonabłonkowe podzielono na dwie podgrupy:

- atypowe komórki płaskonabłonkowe o nieokreślonym znaczeniu (*Atypical Squamous Cells of Undetermined Significance* – ASC-US),
- atypowe komórki płaskonabłonkowe – nie można wykluczyć HSIL (*Atypical Squamous Cells Cannot Exclude HSIL* – ASC-H).

Wprowadzone zmiany dotyczące atypowych komórek gruczołowych o nieokreślonym znaczeniu miały przede wszystkim na celu podkreślenie odmienności tej kategorii od atypowych komórek płaskonabłonkowych o nieokreślonym znaczeniu. Początkowo uważano bowiem, iż atypowe komórki gruczołowe analogicznie jak atypowe komórki płaskonabłonkowe o nieokreślonym znaczeniu reprezentują przede wszystkim zmiany wynikające z nadmiernego wzrostu i odczynu powstałego w wyniku procesu zapalnego.

Tymczasem doświadczenia wielu badań wskazywały, iż nawet w przypadku zmian określanych jako odczynowe czyli (AGUS FR), których wystąpienie w rozmazie łączono z toczącym się procesem zapalnym obejmującym dolny odcinek narządu rodowego w 9 do 39% znajdowano w dalszej diagnostyce nieprawidłowości o charakterze zmian śród nabłonkowych dużego stopnia. Zastąpiono więc termin atypowe komórki gruczołowe o nieokreślonym znaczeniu rozpoznaniem atypowe komórki gruczołowe (AGC), rezygnując z mylącego dodatku „o nieokreślonym znaczeniu”, które sugerowało łagodny charakter tej zmiany.

Cel pracy

Celem pracy było zbadanie wpływu mikroflory pochwy na występowanie oraz utrzymywanie się ASC i AGC w rozmazach szyjkowych.

Materiał i metody

Materiał badawczy stanowiło 5000 kobiet objętych skrinigiem cytologicznym w Klinice Ginekologii i Onkologii w 2002r. Z populacji tej wyodrębniono grupę 242 kobiet w wieku od 25 do 65 lat: w tym 207 (4,96%) z obecnymi w rozmazie atypowymi komórkami płaskonabłonkowymi (ASC) oraz 35 (0,7%) z atypowymi komórkami gruczołowymi (AGC). W grupie ASC dokonano dalszej subkategoryzacji na ASC-US (atypowe komórki płaskonabłonkowe o nieokreślonym

znaczeniu) i ASC-H (atypowe komórki płaskonabłonkowe nie można wykluczyć HSIL). W grupie AGC wyróżniono atypowe komórki endocerykalne i atypowe komórki endometrialne. U wszystkich kobiet oceniono florę pochwy wykonując badanie bakteriologiczne z zastosowaniem skali Nugenta (w momencie włączenia do grupy badanej oraz na zakończenie obserwacji) oraz w rozmazach cytologicznych wg systemu Bethesda (ocena co 3 miesiące przez 3 lata obserwacji).

Do identyfikacji flory pochwy stosowano kryteria morfologiczne systemu Bethesda 2001 rozpoznając:

- zakażenie *Trichomonas vaginalis*: kryteria rozpoznania – owalne, okrągłe, lub gruszkowatego kształtu cjanochłonne organizmy, o jądrze bladym, umieszczonym ekscentrycznie, z obecnością eozynochłonnych ziarnistości cytoplazmatycznych.
- drobnoustroje grzybicze, morfologicznie należące do *Candida spp.* – kryteria rozpoznania – pseudostrzępki barwiące się eozynochłonne do szarobrazowego koloru
- zmiany flory sugerujące bakteryjną waginozę – kryteria rozpoznania – podłoże pokryte cienką warstwą ziarniaków, komórki powierzchniowe nabłonka wielowarstwowego płaskiego pokryte przez warstwę bakterii przysłaniającą błonę komórkową tzw. *clue-cells*, wyraźny brak pałeczek kwasu mlekowego.
- florę odpowiadającą *Actinomyces spp.* – kryteria rozpoznania – gęste grupki nitkowatych drobnoustrojów, z towarzyszącymi na obwodzie skupiskami leukocytów, ostra odpowiedź zapalna z polimorficznymi leukocytami.
- zmiany komórkowe związane z zakażeniem *Herpes simplex* – kryteria rozpoznania – mocno zaznaczona błona jądrowa poprzez peryferyczne przemieszczenie chromatyny, gęste eozynochłonne wtręty wewnątrzjądrowe otoczone przez przejrzystą przestrzeń („halo”), komórki wielojądrowe.

Materiał do badania mikrobiologicznego uzyskano pobierając jałową drewnianą szpatułką z tylnego sklepienia pochwy treść biologiczną, którą rozprowadzano na szkiełku podstawowym i barwiono metodą Grama.

Ocenę dokonywano wykorzystując stopnie czystości pochwy wg Kuczyńskiej. W ten sam sposób pobierano kontrolny wymaz do oceny bakteriologicznej na końcu obserwacji.

Uzyskane wyniki przedstawiono w formie wykresów i tabel. Obliczenia wykonano z użyciem pakietu *Statistica*.

Wyniki

Występowanie AGC i ASC a stan czystości pochwy.

Nie stwierdzono statystycznie znamiennego wpływu nieprawidłowej flory bakteryjnej pochwy na występowanie AGC, w tym podtypów endocerykalnych i endometrialnych. (Tabela I).

W przypadku stwierdzenia AGC, oceniona biocenoza pochwy w trakcie pierwszej wizyty kontrolnej u 23 (65,7%) kobiet była prawidłowa (I i II stopień czystości pochwy), natomiast u 12 (34,3%) stwierdzano nieprawidłową florę (III i IV stopień czystości pochwy).

U kobiet z ASC w rozmazach pochwoowych wyniki flory pochwy ocenionej w trakcie pierwszej wizyty kontrolnej przedstawiały się następująco: w grupie 207 kobiet u 157 (75,8%) stwierdzono fizjologiczną florę pochwy, natomiast u 50 (24,1%) kobiet stwierdzono florę patologiczną.

Tabela I. Biocenoza pochwy w grupie pacjentek z AGC szyjki macicy.

Badanie	AGC	n	Biocenoza		Test Chi ² p
			Flora prawidłowa	Flora nieprawidłowa	
I	2A	26	16 (61,5%)	10 (38,5%)	NS
	2B	9	7 (77,8%)	2 (22,2%)	

I – ocena stopnia czystości pochwy w momencie włączenia do grupy badanej
 2A – AGC podtyp endocerykalny
 2B – AGC podtyp endometrialny
 n – liczebność badanej grupy
 Flora prawidłowa – I i II stopień czystości pochwy
 Flora nieprawidłowa – III i IV stopień czystości pochwy

Tabela II. Biocenoza pochwy w grupie pacjentek z ASC szyjki macicy.

Badanie	ASC	n	Biocenoza		Test Chi ² p
			Flora prawidłowa	Flora nieprawidłowa	
I	US	195	151 (77,4%)	44 (22,6%)	0,03
	H	12	6 (50%)	6 (50%)	

I – ocena stopnia czystości pochwy w momencie włączenia do grupy badanej
 ASC – atypowe komórki płaskonabłonkowe
 US – atypowe komórki płaskonabłonkowe o nieokreślonym znaczeniu
 H – atypowe komórki płaskonabłonkowe nie można wykluczyć HSIL
 n – liczebność badanej grupy
 Flora prawidłowa – I i II stopień czystości pochwy
 Flora nieprawidłowa – III i IV stopień czystości pochwy

Tabela III. Wpływ biocenozy na regresję nieprawidłowości o charakterze atypowych komórek gruczołowych w kolejnych badaniach cytologicznych.

K	Wynik prawidłowy badania cytologicznego				Test Chi ² p
	Flora prawidłowa		Flora nieprawidłowa		
	n/N	%	n/N	%	
1	9/23	39,1	5/12	41,7	NS
2	17/20	85,0	5/11	45,5	0,02
3	19/21	90,5	10/12	83,3	NS
4	18/21	85,7	11/12	91,7	NS
5	16/19	84,2	11/11	100	NS
6	17/19	89,5	11/11	100	NS
7	19/21	90,5	12/12	100	NS
8	18/19	94,7	8/8	100	NS
9	17/17	100	10/10	100	NS
10	18/18	100	11/11	100	NS
11	15/15	100	7/7	100	NS
12	22/22	100	13/13	100	NS

K – badanie kontrolne w odstępach 3-miesięcznych
 Flora prawidłowa – I i II stopień czystości pochwy
 Flora nieprawidłowa – III i IV stopień czystości pochwy
 n – liczba pacjentek z prawidłowym wynikiem badania cytologicznego
 N – całkowita liczebność grupy

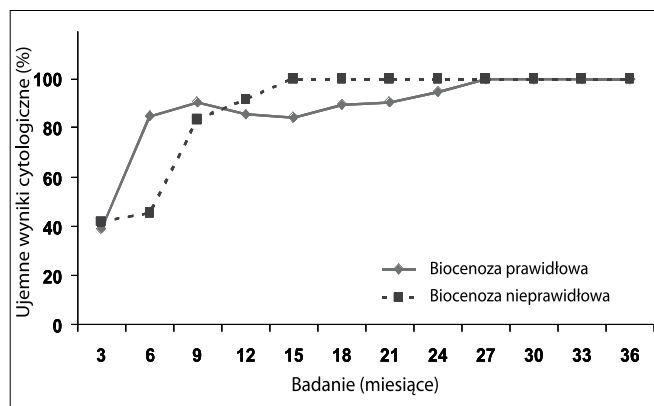
Biorąc pod uwagę podział na podgrupy ASC-US i ASC-H stwierdzono wyższy odsetek obecności flory fizjologicznej w grupie kobiet z ASC-US tj. u 151(77,4%) w stosunku do 44 (22,6%) w porównaniu do grupy ASC-H, w której ilość kobiet z florą prawidłową był taki sam (6 kobiet tj. 50%), jak tych, u których stwierdzono florę nieprawidłową (6 kobiet tj. 50%). Różnica ta była istotna statystycznie. (Tabela II).

Zależność pomiędzy stopniem czystości pochwy a regresją ASC w czasie przedstawiono na rycinach 4, 5, 6, 7.

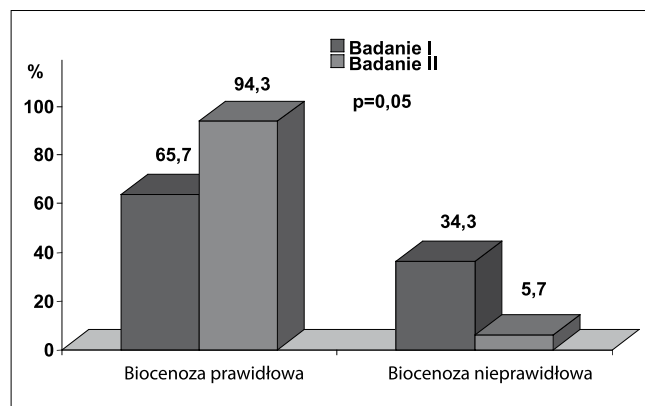
Dyskusja

Wprowadzony w 1989 roku system Bethesda, którego celem było zastąpienie przestarzałego systemu oceny rozmazów cytologicznych według Papanicolaou początkowo cechował się dużą zmiennością i dowolnością interpretacyjną rozmazów wśród cytodiagnostów, a także wysokim odsetkiem nieprawidłowości o charakterze ASCUS. Rozpoznanie to przez wielu traktowane było jak „śmietnik diagnostyczny” i często stawiane w sytuacji, kiedy niedoświadczony cytolog nie potrafił prawidłowo zinterpretować niejasnego obrazu cytologicznego [1, 10].

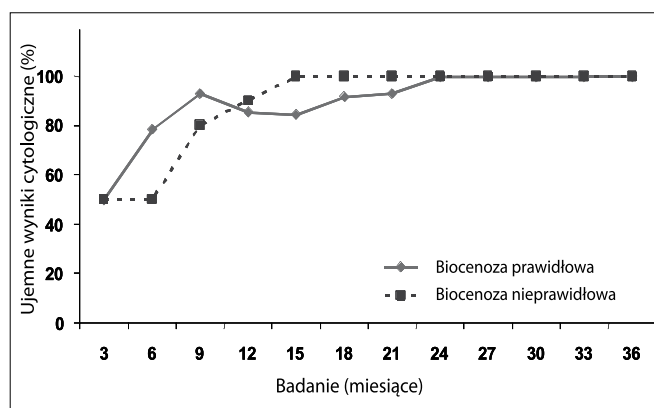
Wpływ mikroflory pochwy na obecność i utrzymywanie się w czasie 3 letniej obserwacji atypowych komórek płaskonabłonkowych ...



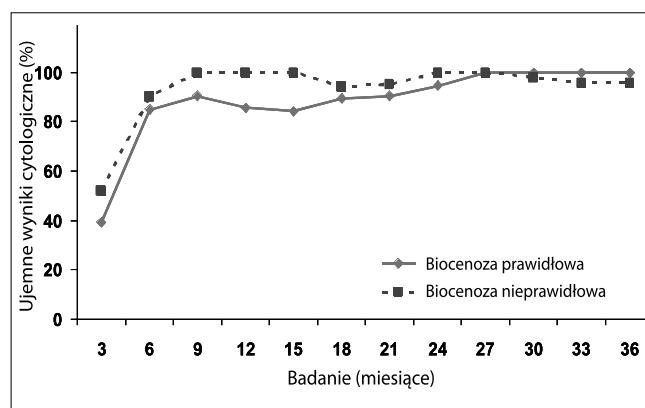
Rycina 1. Regresja atypowych komórek gruczolowych w czasie w zależności od wyniku I biocenozy.



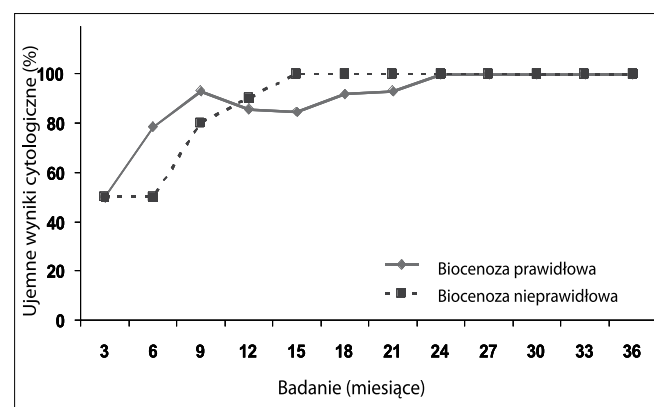
Rycina 4. Zmiany biocenozy u kobiet z ASC (wartości podane w %).



Rycina 2. Regresja atypowych komórek endocerywikalnych w czasie w zależności od wyniku I biocenozy.



Rycina 5. Regresja ASC w czasie w zależności od wyniku I biocenozy.



Rycina 3. Regresja atypowych komórek endometrialnych w czasie w zależności od wyniku I biocenozy.

Odsetek tak stawianych rozpoznań stanowił w niektórych regionach nawet do 20% wszystkich rozpoznań cytologicznych [11].

Wprowadzenie dwóch nowych grup rozpoznań nie spotkało się ze zrozumieniem i akceptacją [7]. Obejmowały one bowiem nieprawidłowości o niejasnym już z samej nazwy znaczeniu i niewiadomej prognoście.

Początkowo zarówno ASCUS jak i AGUS nie spotkały się nawet z większym zainteresowaniem klinicystów, którzy traktowali te zmiany jako nieprawidłowości o łagodnym przebiegu, związane ze zmianami odczynowymi, uznając, iż jest to cytologiczny odpowiednik grupy II wg klasyfikacji Papanicolaou.

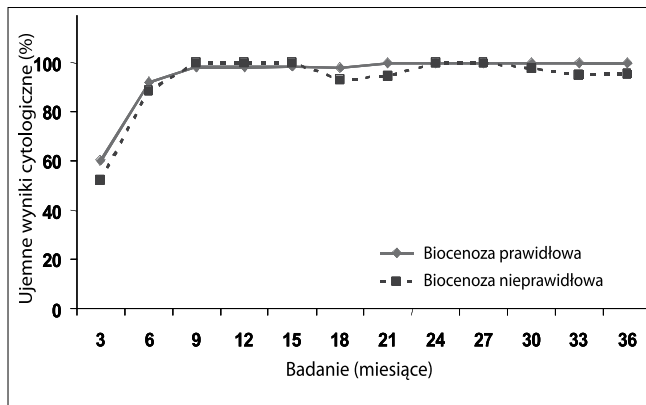
W pochwie dominującym składnikiem prawidłowej flory bakteryjnej jest pałeczka kwasu mlekowego.

W kilku retrospektywnych pracach przedstawiono wyniki wskazujące na regresję zmian o charakterze atypowych komórek nabłonkowych po zastosowaniu dopochwowej terapii przeciwbakteryjnej metronidazolem. Pomimo braku badań prospektywnych oceniających wpływ nieprawidłowej flory na występowanie ASC i AGC oraz na ich zachowanie się w czasie, powszechnym stało się stosowanie empirycznej terapii antybakteryjnej, zwłaszcza w przypadku ASC-US.

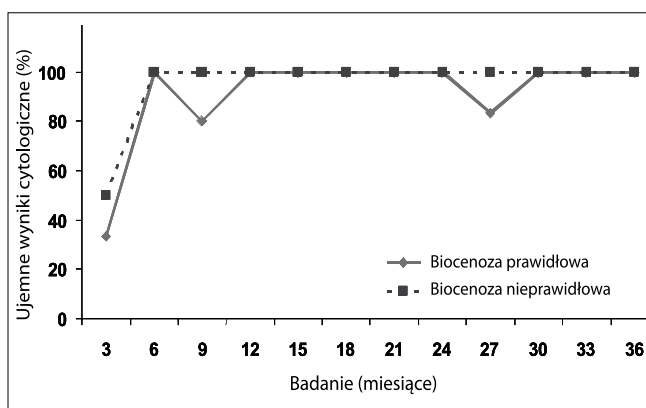
Postępowanie takie było i jest niestety nadal stosunkowo częste, pomimo opublikowania wyników randomizowanych badań klinicznych wykazujących brak korzyści klinicznych ze stosowania empirycznego przeciwbakteryjnego leczenia dopochwowej atypowych zmian nabłonkowych. W badaniach tych odsetek regresji był taki sam w przypadku stosowania leczenia jak i postępowania wyczekującego [3, 12].

W przeprowadzonej przez nas obserwacji nie stwierdzono by jakiegokolwiek patogen pochwy (*Candida spp*, *Gardnerella*

Ludwin I, et al.



Rycina 6. Regresja ASC-US w czasie w zależności od wyniku I biocenozy.



Rycina 7. Regresja ASC-H w czasie w zależności od wyniku I biocenozy.

vaginalis, *Trichomonas vaginalis*, i in.) miał wpływ na częstsze występowanie AGC w rozmazach szyjkowych. (Tabela I).

Wykazano więc w naszym badaniu, iż modyfikacja podgrupy AGUS z usunięciem podtypu będącego wynikiem zmian odczynowych związanych z zapaleniem była celowa. Nie stwierdzono w analizowanym przez nas materiale by pojawienie się AGC było wynikiem zmian odczynowych czy reparacyjnych związanych z działaniem czynnika infekcyjnego. Uzyskane wyniki badań są zgodne z pracami innych autorów [4, 8, 11, 13, 14]. Po przeanalizowaniu wyników biocenozy pochwy w grupie ASC stwierdzono, iż w podgrupie ASC-US dominowała prawidłowa flora bakteryjna pochwy, natomiast w grupie ASC-H w równym odsetku przypadków występowała fizjologiczna i patologiczna flora pochwy. (Tabela II).

Obserwacja ta potwierdza słuszność twierdzenia, iż obecność tych nieprawidłowości nie jest reakcją na działanie czynnika zakaźnego.

Rosnące doświadczenie związane z szerokim zastosowaniem systemu Bethesda 2001, a także coraz szersze zastosowanie badań wirusologicznych w kierunku wysokoonkogennych HPV wydają się być najważniejszymi czynnikami pozwalającymi rozwiązać niejasności związane z rozpoznaniem atypowych komórek płaskonabłonkowych i atypowych komórek gruczołowych w rozmazach pochwojących [15].

Wnioski

Wyniki przeprowadzonej przez nas trzyletniej obserwacji obejmującej między innymi ocenę obecności nieprawidłowej flory bakteryjnej pochwy nie wykazały wpływu zaburzeń mikrośrodowiska pochwy na występowanie ASC i AGC.

Jednocześnie nie stwierdziliśmy również istotnej statystycznie zależności pomiędzy utrzymywaniem się i progresją atypowych komórek gruczołowych i płaskonabłonkowych a odczynem zapalnym na patogen obecny w pochwie.

Praca zgłoszona na XXX Jubileuszowy Kongres Polskiego Towarzystwa Ginekologicznego „Jakość życia kobiety – Salus feminae suprema lex esto” w dniach 16-19 września 2009 roku w Lublinie

Piśmiennictwo

- Malarewicz A. Ilustrowana cytodiagnostyka ginekologiczna. Warszawa: Polska Oficyna Wydawnicza BGW. 1994.
- Będziniński M, Józefiak A, Szczepańska M, [et al.]. Korelacja pozytywnego wyniku testu na DNA HPV HR oraz genotypowania wirusów brodawczaka ludzkiego z obecnością CIN u kobiet z rozpoznaniem cytologicznym ASC-US i LSIL. *Ginekol Pol.* 2008, 79, 490-493.
- Reiter R. Management of initial atypical cervical cytology: A randomized prospective study. *Obstet Gynecol.* 1986, 68, 237-240.
- Ronnet B, Manos M, Ransley J, [et al.]. Atypical glandular cells of undetermined significance (AGUS): Cytopathologic Features, Histopathologic Results, and Human Papillomavirus DNA detection. *Hum Pathol.* 1999, 30, 816-825.
- Schiffman M, Solomon D. Findings to Date From the ASCUS-LSIL Triage Study (ALTS). *Arch Pathol Lab Med.* 2003, 127, 946-949.
- Anton R, Ramzy I, Schwartz M, [et al.]. Should the cytologic diagnosis of "Atypical Squamous Cells of Undetermined Significance" be qualified? An assessment including comparison between convectional and liquid-based technologies. *Cancer.* 2001, 93, 93-99.
- Burnett A. Atypical glandular cells of undetermined significance Pap smears: appropriate evaluation and management. *Curr Opin Obstet Gynecol.* 2000, 12, 33-37.
- Ludwin I. Występowanie i znaczenie kliniczne nietypowych komórek nabłonkowych szyjki macicy. Rozprawa doktorska. Kraków: Collegium Medium Uniwersytetu Jagiellońskiego. 2006.
- Castle P, Schiffman M, Bratti M, [et al.]. A Population Based Study of Vaginal Human Papillomavirus Infection in Hysterectomized Women. *J Infect Dis.* 2004, 190, 458-467.
- Kurman R, Henson D, Herbst A, [et al.]. Interim Guidelines for Management of Abnormal Cervical Cytology. The 1992 National Cancer Institute Workshop. *JAMA.* 1994, 271, 1866-1869.
- Malarewicz A. Cytodiagnostyka patologii szyjki macicy. Warszawa: Blackhorse. 2002.
- Solomon D, Nayar R. The Bethesda System for Reporting Cervical Cytology. Definitions, Criteria, and Explanatory Notes. *Springer.* 2004.
- Connor J, Elam G, Goldberg J. Empiric vaginal metronidazole in management of the ASCUS Papanicolaou smear: a randomized controlled trial. *Obstet Gynecol.* 2002, 99, 183-187.
- Chiang D, Elgert P, Cangiarrella J, [et al.]. Variation in the Incidence of AGUS between Different Patient Populations. *Acta Cytol.* 2001, 45, 287-293.
- Chin A, Bristow R, Korst L, [et al.]. The significance of atypical glandular cells on routine cervical cytologic testing in a community-based population. *Am J Obstet Gynecol.* 2000, 182, 1278-1282.
- Ludwin I, Ludwin A, Szczudra A, [i wsp.]. Oznaczenie DNA wirusa HPV w identyfikacji istotnych klinicznie nieprawidłowości u pacjentek z obecnością atypowych komórek płaskonabłonkowych (ASC wg Bethesda 2001) w skriningowych badaniach cytologicznych. *Ginekol Pol.* 2007, 78, 26-32.