

Medizinische Fakultät
der
Universität Duisburg-Essen

Aus der Klinik für Neurochirurgie

Die Rekonstruktion der Wirbelbögen unter Verwendung von Titan-Miniplatten:
Kritische Analyse der klinischen und operativen Ergebnisse

Inaugural – Dissertation

zur
Erlangung des Doktorgrades der Medizin
durch die Medizinische Fakultät
der Universität Duisburg-Essen

Vorgelegt von
Michael Flörke
aus Bünde (Westfalen)
(2007)

Dekan:	Herr Univ.-Prof. Dr. rer. nat. Karl-Heinz Jöckel
1. Gutachter:	Herr Priv.-Doz. Dr. med. Ibrahim Erol Sandalcioglu
2. Gutachter:	Herr Priv.-Doz. Dr. med. Ivo Michiels

Tag der Mündlichen Prüfung: 24. Juni 2008

Vorveröffentlichungen:

Wiedemayer, H., Aalders, M., Gasser, T., Floerke, M., Stolke, D. (2001):

The reconstruction of the laminar roof with titanium microplates in osteoplastic laminotomy.

52. Jahrestagung der Deutschen Gesellschaft für Neurochirurgie

27.–30. Mai, Bielefeld

Wiedemayer, H., Sandalcioglu, I. E., Aalders, M., Wiedemayer, H., Floerke, M.,

Stolke, D. (2004):

Reconstruction of the laminar roof with miniplates for a posterior approach in intraspinal surgery: technical considerations and critical evaluation of follow-up results.

Spine 29 (16), E333–42.

Für meine lieben Eltern in Dankbarkeit

Inhaltsverzeichnis

	Seite
I. Einleitung und Problemstellung	7
1.1 Vorbemerkungen und Historisches	7
1.2 Biomechanische und anatomische Anmerkungen	9
1.3 Begriffsdefinition	11
1.4 Fragestellung	13
II. Patienten und Methodik	14
2.1 Patientenkollektiv	14
2.2 Lokalisation der Raumforderung	15
2.3 Neurologischer Status	15
2.4 Verwendete Operationstechnik	16
2.5 Nachuntersuchung und Diagnostik	18
2.6 Statistische Methoden	19
III. Ergebnisse	20
3.1 Patientencharakteristika und klinische Daten	20
3.1.1 Geschlecht, Alter und Diagnose	20
3.1.2 Lokalisation der Raumforderung und Operationshöhe	21
3.1.3 Operationsfrequenz und Operateure	23
3.1.4 Segmentanzahl und Osteosynthesematerial	24
3.1.5 Operationszeiten und Blutverlust	25
3.1.6 Stationärer Aufenthalt und Entlassungsart	26
3.1.7 Komplikationen	28
3.2 Neurologischer Status im Verlauf	30

3.3	Nachuntersuchung und radiologische Befunde	33
3.3.1	Merkmale nachuntersuchter Patienten	33
3.3.2	Durchbauung der Wirbelbögen	33
3.3.3	Plattenbrüche und Schraubendislokation	37
3.3.4	Lokale Beschwerden	39
3.3.5	Fehlstellungen	42
IV.	Diskussion	46
V.	Zusammenfassung	59
VI.	Literaturverzeichnis	60
VII.	Anhang	72
7.1	Abbildungen	72
7.2	Verzeichnis der Tabellen und Abbildungen	73
VIII.	Danksagung	75
IX.	Lebenslauf	76

I. Einleitung und Problemstellung

1.1 Vorbemerkungen und Historisches

Im anatomischen Aufbau der Wirbelsäule spiegelt sich die hohe Flexibilität neben der tragenden Funktion und dem Schutz der nervalen Strukturen am deutlichsten im cervikalen Bereich wieder. Die dynamische Beanspruchung der Wirbelsäule wird sowohl von den knöchernen Strukturen, den Disci intervertebrales, dem Bandapparat als auch durch die Muskulatur aufgenommen. Die Stabilität der cervikalen Bewegungssegmente basiert zunächst auf der paraspinalen Muskulatur und den ligamentären Strukturen. Eine Limitierung des physiologischen Bewegungsumfangs der Halswirbelsäule wird durch die Facettengelenke mit ihren Kapseln, das vordere und hintere Längsband sowie den Anulus fibrosus erreicht (Marcotte und Burnett, 2005). Ein Verlust der Fähigkeit der Wirbelsäule unter physiologischen Bedingungen die Beziehung zwischen den Wirbelkörpern aufrecht zu erhalten, mit den Folgen einer Schädigung oder Irritation nervaler Strukturen oder auch der Entstehung einer schmerzhaften Deformität, wurde von White et al. (1976) als klinische Instabilität definiert.

Das Verfahren der dekompressiven Laminektomie ist nicht nur die älteste Operationsmethode zur dorsalen Dekompression bei cervikaler Spinalkanalstenose, sondern sie ist auch der älteste Zugangsweg zur Exstirpation intraspinaler Raumforderungen. Die Laminektomie stellt durch Resektion knöcherner und ligamentärer Komponenten der Wirbelsäule einen Eingriff in ihre Funktionsweise dar. Mögliche Folgen einer langstreckigen Entfernung von Wirbelbögen insbesondere auf die Halswirbelsäule mit Entstehung von Instabilität und Fehlstellungen sind in der Literatur weitläufig beschrieben (Sim et al., 1974; Cerisoli et al., 1980; Yasuoka et al., 1981; Mikawa et al., 1987; Alvisi et al., 1988; Steinbok et al., 1989; Katsumi et al., 1989; Ishida et al., 1998). Das Problem der Entwicklung einer cervikalen Deformität nach ausgedehnter Laminektomie nimmt in der pädiatrischen Neurochirurgie einen besonderen Platz ein (Tachdjian und Matson, 1965; Cattell und Clark, 1967; Yasuoka et al., 1982; Bell et al., 1994; Bouffet et al. 1998).

Eine Rekonstruktion von anatomischen Strukturen erscheint zunächst einmal, ähnlich wie Überlegungen zur Minimalinvasivität, als ein sinnvolles Grundprinzip, wenn sie auf der Basis der Indikation und möglicher Risiken getragen wird. Die Entwicklung

rekonstruktiver Verfahren im Bereich des dorsalen Zugangsweges zum Spinalkanal umfasst mittlerweile einen Zeitraum von 30 Jahren (Raimondi et al., 1976). Die osteoplastische Laminotomie wird als eine Alternative zur Laminektomie seit vielen Jahren kontrovers diskutiert.

Die erste typische Laminektomie lässt sich wahrscheinlich auf den 16. Juni 1814 durch den britischen Chirurgen Cline zurückführen, damals die Versorgung einer traumatischen Wirbelsäulenverletzung (Hayward, 1815). Seit der Beschreibung erfolgreicher Operationen intraspinaler Tumore im Jahre 1888 durch Gowers und Horsley war die Laminektomie der primäre Zugang zum Spinalkanal (Gowers und Horsley, 1888). Frühe Beschreibungen von rekonstruierenden Verfahren der Wirbelbögen, wie durch Röpke (1911) oder Borchard (1914) beschrieben, stammen bereits aus dem Anfang des letzten Jahrhunderts. Ihnen wurde allerdings aufgrund eines erhöhten Zeitaufwandes wenig Aufmerksamkeit geschenkt. Braun (1910) und Elsberg (1913) sahen auch nach der Entfernung von mehreren Wirbelbögen die Funktion der Halswirbelsäule noch gut erhalten. Eiselsberg beschrieb 1930 als erster bei einem Patienten eine deutliche Fehlstellung nach ausgedehnter thorakolumbalen Laminektomie. In diesem Fall entwickelte sich sekundär nach Operation eines intramedullären Tumors ein hochgradiger Gibbus. Als Ursache der Deformität wurde von ihm der Verlust des hinteren Bandapparates angesehen (Eiselsberg, 1930). Das Risiko einer Instabilität nach Laminektomie über mehrere Segmente bei Erwachsenen mit cervikaler Spondylose wurde lange Zeit als gering eingeschätzt. Seit der Mitte der fünfziger Jahre wurde insbesondere bei Kindern vermehrt über Fehlstellungen nach langstreckiger Laminektomie berichtet, die im Rahmen einer Tumorexstirpation erfolgte (Bette und Engelhardt, 1955; Haft et al. 1959; Tachdjian und Matson, 1965; Cattell und Clark, 1967). Tachdjian und Matson schilderte bereits 1965 in einer großen Studie von 115 Patienten die besonderen orthopädischen Aspekte bei Neugeborenen und Kindern mit intraspinalen Tumoren. Zwei Drittel der Patienten zeigten jedoch bereits präoperativ pathologische Veränderungen in den Röntgenaufnahmen. Neben Erweiterungen des Spinalkanals wurden besonders häufig Deformitäten der Wirbelsäule beobachtet. In vielen Fällen wurde die eigentliche Diagnose lange verkannt. Zu den primär vorkommenden Fehldiagnosen gehörten unter anderem häufig ein Tortikollis oder auch eine idiopathische Skoliose, so dass die muskuloskelettalen Abnormalitäten als initiale Symptomatik und Hinweis auf einen intraspinalen Tumor angesehen wurden. In dieser Arbeit benötigten 80% der Patienten postoperativ eine orthopädische Weiterbehandlung, nur in wenigen Fällen wurde ein stabilisierender Zweiteingriff an der Wirbelsäule

durchgeführt. Um bei den noch im Wachstum befindlichen Kindern die postoperative Entwicklung oder Progression von Skoliosen oder Kyphosen zu erkennen wurden engmaschige Nachuntersuchungen empfohlen (Tachdjian und Matson, 1965). Cattell und Clark (1967) sahen die Ursache für die Entstehung von Instabilität und Kyphosen nach Laminektomie bei Kindern nicht nur in einem knöchernen und ligamentären Defizit mit ihren Folgen auf die noch im Wachstum befindliche Wirbelsäule, sondern auch in einem durch die Grunderkrankung bedingten neuromuskulären Ungleichgewicht. Als Ursache der Fehlstellung wurde auch eine mögliche Verletzung der Facettengelenke mit ihren Kapseln angesehen. Sim et al. (1974) berichteten über 21 Patienten, bei denen sich eine Schwanenhalsdeformität nach langstreckiger Laminektomie entwickelte und eine Stabilisierungsoperation durchgeführt wurde. Bei den meisten Patienten erfolgte die Laminektomie aufgrund degenerativer Erkrankungen, bei drei Patienten bestand eine Syringomyelie, bei zwei Patienten ein intramedullärer Tumor. Auch sie massen einem neuromuskulären Ungleichgewicht in der Pathogenese der Deformität eine mögliche Bedeutung bei.

1.2 Biomechanische und anatomische Anmerkungen

Die normale Lordose der Halswirbelsäule eines Erwachsenen beträgt bemessen zwischen C2 und C7 bei Männern einen Winkel zwischen 16° und 20° und bei Frauen zwischen 15° und 25° (Gore et al., 1986). Hierbei bleibt jedoch die Bezeichnung einer „normalen“ Stellung der Halswirbelsäule unklar. Insbesondere bei Kindern kann das Fehlen einer cervikalen Lordose eine Normvariante darstellen (Cattell und Filtzer, 1965). Die Wirbelsäule kann bezogen auf die zu tragende Belastung in eine vordere und hintere Säule unterteilt werden. Dabei ist die hintere Säule definiert als der Anteil der dorsal des hinteren Längsbandes gelegenen Strukturen (White et al., 1975). In den von Panjabi et al. (1975) durchgeführten Biegeversuchen wurden Gelenk-Bänder-Präparate der Halswirbelsäule schrittweise durchtrennt, um die Gewichtung der fibrösen Strukturen an der statischen Gesamtfestigkeit zu bestimmen. Die Resektion von Elementen in einem Bewegungssegment wurden bei einer Belastung von 25% des Körpergewichts in Extension als auch Flexion sowohl in anterior-posteriorer als auch posterior-anteriorer Richtung vollzogen. Eine Zerstörung der Präparate erfolgte jeweils nach Durchtrennung der dorsalen oder ventralen Hälfte aller Strukturen.

Bei normaler Stellung der Halswirbelsäule liegt die Schwerpunktsachse dorsal der Hinterkanten von C2 bis C7. Pal und Sherk (1988) konnten anhand experimenteller Untersuchungen an Präparaten nachweisen, dass 36% der Gewichtsbelastung von den cervikalen Wirbelkörpern getragen wird und jeweils 32% von den Facettengelenken. Somit liegen fast zwei Drittel der vertikalen Kompressionsbelastung auf der hinteren Säule, bestehend aus Facettengelenken und Gelenkfortsätzen.

Eine normale Position der cervikalen Bewegungssegmente resultiert aus einer Balance der auf die Wirbelsäule einwirkenden Kräfte. Die Muskulatur wirkt in Verbindung mit den dorsal liegenden Ligamenten und Dornfortsätzen als ein Zuggurtungssystem. Insbesondere unter physiologischen Bedingungen hat die Muskulatur die Funktion einer verstellbaren Gegenkraft. Durch die Resektion dorsaler knöcherner und ligamentärer Anteile über eine Laminektomie kann ein Ungleichgewicht der einwirkenden Kräfte auftreten. Die Schwerpunktsachse verlagert sich ventral, mit dem Resultat einer verminderten Lordose oder entstehenden Kyphose sowie einer zunehmenden Belastung der Wirbelkörper (White et al., 1977; Yasuoka et al., 1981; Saito et al., 1991). Die bei Kindern noch unvollständige Verknöcherung der Wirbelkörper und höhere Elastizität der Ligamente ist mit einer verminderten Widerstandsfähigkeit gegenüber der ventral auftretenden Kompressionsbelastung und der dorsal entstehenden Zugbelastung verbunden. Somit spielt das Alter des Patienten bezüglich des Risikos der Entwicklung einer progredienten Fehlstellung oder auch keilförmigen Veränderung der Wirbelkörper eine nicht zu unterschätzende Rolle (Yasuoka et al., 1981; Saito et al., 1991).

Raynor et al. (1985) führten eine experimentelle Studie an Halswirbelsäulenpräparaten zur Bestimmung der Stabilität des Bewegungssegmentes in Abhängigkeit vom Ausmaß einer Facettengelenksresektion durch. Die Studie orientierte sich klinisch am dorsalen Zugangsweg zur Osteophytenentfernung bei einer cervikalen Radikulopathie. Die knöchernen Resektion an den Facettengelenken erfolgte bilateral, wobei die übrigen ligamentären Strukturen belassen wurden. Eine Freilegung der Nervenwurzel bis zu fünf Millimeter, bemessen von der Wurzelachsel, konnte durch eine Entfernung von weniger als 50% des medialen Facettengelenkanteils erreicht werden. Durch eine Resektion von 70% ließen sich acht bis zehn Millimeter der Nervenwurzel darstellen. In den beiden Untersuchungsgruppen zeigte sich unter zunehmender Belastung eine deutliche Differenz im Stabilitätsverlust. Raynor et al. (1985) schlossen daraus, dass die Unversehrtheit von mindestens 50% der Facettengelenke essentiell für den Erhalt ihrer Funktion ist.

1.3 Begriffsdefinition

In den Veröffentlichungen über die Rekonstruktion der Wirbelbögen im Rahmen des dorsalen Zugangsweges zur Wirbelsäule wurden in den letzten Jahrzehnten teilweise verschiedene Begriffe zur Laminotomie eingeführt. Die Termini Laminotomie und Laminoplastik wurden in einigen Fällen auch in gleicher Weise angewendet.

Prinzipiell ist zwischen dem Zugangsweg über eine Laminotomie mit nachfolgender Rekonstruktion und der therapeutischen Erweiterung des Spinalkanals durch eine Laminoplastik zu unterscheiden.

Raimondi et al. (1976) schlugen in Anbetracht beschriebener Kyphosen und Instabilität nach Laminektomie bei Kindern mit intraspinalen Tumoren, Syringomyelie oder Trauma eine totale Rekonstruktion der Wirbelbögen nach zuvor durchgeführter Laminotomie vor. Parkinson (1977) verwendete für diese Technik den Begriff „replacement laminotomy“. Eine Variation der Methode mit Belassung des Lig. supraspinosus, Lig. intraspinosus und Lig. flavum am oberen Pol des Laminotomieblocks, um eine bessere Revaskularisierung zu gewährleisten, wurde von Cochrane und Steinbok (1992) mit dem Begriff „osteoplastic laminotomy“ bezeichnet. Abbott et al. (1992) benutzten diesen Begriff für die komplette Entfernung des Laminotomieblocks mit späterem Wiedereinsetzen. Goel (1997) bezeichnete den dorsalen Zugangsweg zur Operation von intraspinalen Tumoren bei gestieltem Laminotomieblock und Rekonstruktion der knöchernen Anatomie als „vascularized pedicled laminoplasty“. Eine ähnliche Methode wurde von Meyer et al. (2003) mit dem Terminus „superiorly based laminoplasty“ versehen. Cobb und Boob (1994) bezeichneten den Zugangsweg über eine nicht expansive Rekonstruktion der Wirbelbögen als „replacement laminoplasty“, Hara et al. (2001) hingegen als „en bloc laminoplasty“.

Die von Hirabayashi et al. (1983) entwickelte Methode der „expansive open-door laminoplasty“ zur Erweiterung des Spinalkanals bei cervikaler spondylotischer Myelopathie wurde von Yamagami et al. (1996) in einer Variation mit Einsetzen autogenen Knochens aus dem Proc. Spinosus zwischen den aufgeklappten Wirbelbögen jedoch mit dem Begriff „osteoplastic laminotomy“ versehen. Entgegengesetzt beschrieben Kehrlı et al. (1996) einen Zugangsweg von dorsal zur Operation intramedullärer Tumore bei Kindern und verwendeten den Begriff „open-door laminoplasty“. Nach durchgeführter Tumorentfernung wird hierbei der Laminotomieblock, welcher ähnlich der Methode von Hirabayashi zur Seite aufgeklappt wurde, wieder in anatomischer Position eingefügt.

Ohmori et al. (1987) verwendeten bei einer operativen Technik mit autogenem Knochenmaterial aus partial entfernten Proc. spinosus, welcher auf beiden Seiten der Laminotomie eingesetzt wird, den Terminus „suspension laminotomy“.

In Anbetracht der Vielfalt und teils bestehenden Uneinigkeit in den benutzten Begriffsdefinitionen wurde von Yucesoy und Sonntag (2000) folgende Terminologie vorgeschlagen:

Laminektomie: Entfernung des Wirbelbogens

Teillaminektomie: Teilentfernung des Wirbelbogens

Laminotomie: Entfernung mit späterem Wiedereinsetzen des Wirbelbogens

Laminoplastik: Aufklappen des Wirbelbogens, um einen Zugang oder die Rekonstruktion des Spinalkanals zu ermöglichen

1.4 Fragestellung

Als Alternative zum osteoklastischen Verfahren der Laminektomie beschrieben Raimondi et al. (1976) bei Kindern mit intraspinalen Raumforderungen eine anatomische Rekonstruktion der Wirbelbögen und Ligamente. Die gehäuft beschriebenen Fehlstellungen nach Laminektomie sowie eine zunehmend positive Auffassung, diesem Problem durch ein Wiedereinfügen der Wirbelbögen entgegenwirken zu können, begründete das Einführen des rekonstruierenden Operationsverfahren an der Neurochirurgischen Klinik der Universität Essen beginnend mit dem Jahr 1994. In den Folgejahren wurde die Rekonstruktion der Wirbelbögen mittels Titan-Miniplatten als alltägliches Verfahren etabliert. Ziel der folgenden Arbeit war es, Ergebnisse dieser Operationsmethode zu evaluieren. Hierzu wurde ein retrospektives Patientengut herangezogen und deren Daten über die Operation, den stationären Aufenthalt sowie der routinemäßigen klinischen und radiologischen Verlaufsuntersuchung ausgewertet. Insbesondere sollte den Fragen nach operativen Komplikationen, der Häufigkeit auftretender Fehlstellungen sowie die zu ihr führenden Faktoren nachgegangen werden. Die Fehlstellung wurde insbesondere im Hinblick auf die Lokalisation der Grunderkrankung zum Myelon als auch zur Operationsregion betrachtet. Hinsichtlich der knöchernen Durchbauung war der jeweils betroffene Wirbelsäulenbereich von Interesse.

II. Patienten und Methodik

2.1 Patientenkollektiv

Von Januar 1994 bis Dezember 1999 wurden in der Neurochirurgischen Klinik der Universität Essen 79 Patienten operiert, bei denen eine Rekonstruktion des Wirbelbogens mit Titan-Miniplatten durchgeführt wurde. Innerhalb dieses Patientenkollektivs erfolgte in 72 Fällen eine osteoplastische Laminotomie als Zugangsweg zum Spinalkanal aufgrund unterschiedlichster intraspinaler Raumforderungen. Sieben von 79 Patienten erhielten eine erweiternde Laminoplastik im Sinne einer „open-door laminoplasty“. Bei vier dieser Patienten bestand eine multisegmentale spondylotische Myelopathie, bei einem Patienten eine Arnold-Chiari Malformation. Zwei Fälle eines intramedullären Tumors wurden bei relativ engem Spinalkanal über eine erweiternde Laminoplastik operiert. Tabelle 2.1 zeigt eine Auflistung der zur Indikation führenden wesentlichen Diagnosen.

<u>Diagnosen:</u>	<u>Anzahl:</u>
Ependymom (davon 4 im Caudabereich)	19
Meningeom	11
Astrozytom	8
Dermoid	6
Neurinom	5
multisegmentale spondylotische Myelopathie	4
intramedulläre Metastase	3
Syringomyelie	3
Lipom	3
Hämangioblastom	3
Entzündung	2
epidurales Hämatom	2
Sonstiges	10
<u>Gesamtzahl:</u>	79

Tab. 2.1 Diagnosen

Untersucht wurde insbesondere die Häufigkeit des Auftretens von Fehlstellungen und die Qualität der knöchernen Durchbauung. Die Auswertung erfolgte nach Alter, Geschlecht, Lokalisation der Raumforderung, Anzahl operierter Segmente sowie dem Vorkommen lokaler Beschwerden. Darüber hinaus wurde der relevante Blutverlust, die

Operationsdauer, die stationäre Verweildauer, die Art und Anzahl der aufgetretenen Komplikationen und Revisionen untersucht. Die prä- und postoperative neurologische Symptomatik wurde in Bezug auf die Lokalisation der Raumforderung zum Rückenmark betrachtet. Ein weiterer Aspekt der Untersuchung war die beobachtete Häufigkeit von Plattenbrüchen und Schraubendislokationen in Hinblick auf den Durchbauungsgrad und den Nachuntersuchungszeitraum.

2.2 Lokalisation der Raumforderung

Nach Betrachtung des Gesamtpatientenkollektivs fand bezüglich der Lokalisation der Raumforderung eine Einteilung in drei Gruppen statt, um Gemeinsamkeiten oder Unterschiede hinsichtlich des neurologischen Status und der Häufigkeit des Auftretens von Fehlstellungen aufzuzeigen. Unter Gruppe I wurden alle Patienten zusammengefasst, bei denen eine intramedulläre Läsion bestand. Hierbei handelt es sich zumeist um intramedulläre Tumore, Syringomyelie oder ein Hämatom. Bei Patienten der Gruppe II handelte es sich um intradural extramedullär gelegene Raumforderungen, zumeist Meningeome, Cauda Ependymome, Neurinome oder intradural gelegene Dermoiden. Gruppe III wurde von Patienten mit epidural gelegenen Raumforderungen gebildet. Zu dieser Gruppe wurden neben entsprechend epidural gelegenen Tumoren oder Blutungen auch degenerative Veränderungen der Wirbelsäule zugeordnet.

Hinsichtlich der Lokalisation wurde zusätzlich eine Differenzierung zwischen den betroffenen Wirbelsäulenbereichen (cervikal, cervikothorakal, thorakal, thorakolumbal, lumbal) durchgeführt.

2.3 Neurologischer Status

Die Einteilung des präoperativen neurologischen Status sowie die Verlaufsentwicklung erfolgte nach einem modifizierten ASIA (American Spinal Injury Association) Impairment Scale (Stover et al., 1992). Um eine differenziertere Aufteilung in der neurologischen Verlaufsentwicklung zu erhalten und eine Veränderung des Befundes klar darzustellen, wurde die Gruppe D nochmals unterteilt. Dabei wurde deutlich gemacht, ob der Patient mit oder ohne Hilfe mobil ist (Tabelle 2.2).

<u>Grad</u>	<u>Definition</u>
A	komplett: keine motorische oder sensible Funktion unterhalb der Läsion
B	inkomplett: sensibel (bis in sakrale Dermatome), aber keine motorische Funktion unterhalb der Läsion
C	inkomplett: motorische Funktion unterhalb der Läsion, die Mehrzahl der Kennmuskeln haben einen Kraftgrad < 3
D	inkomplett: motorische Funktion unterhalb der Läsion, die Mehrzahl der Kennmuskeln haben einen Kraftgrad ≥ 3 (D-): Patient kann nicht laufen, (D): Laufen mit Hilfe, (D+): Laufen ohne Hilfe
E	normal: kein sensibles oder motorisches Defizit

Tab. 2.2 Schweregrad des neurologischen Defizits modifiziert nach ASIA

Zur Vervollständigung der Daten zur neurologischen Verlaufsbeurteilung wurde bei Patienten, welche für eine erneute Nachuntersuchung nicht verfügbar waren, auf frühere Verlaufskontrollen zurückgegriffen.

2.4 Verwendete Operationstechnik

Je nach Lokalisation der durchzuführenden osteoplastischen Laminotomie wurde der Patient in Bauch- oder halbsitzender Position gelagert. Nach medianem Hautschnitt und Inzidierung der Fascie wurde die paravertebrale Muskulatur auf beiden Seiten subperiostal abgeschoben, wobei der Zugang nur so breit gewählt wurde, dass sich die medialen Aspekte der Facettengelenke darstellten. Eine Durchleuchtung sicherte die exakte Höhenlokalisierung. Danach wurde im untersten Segment eine Flavektomie und interlaminäre Fensterung durchgeführt, um den Epiduralraum klar darzustellen. Ein High-Speed-Bohrer mit schmaler Klinge und Fußplatte erlaubte eine Osteotomie möglichst lateral im Spinalkanal unter Schonung der Facettengelenke und ihrer Kapseln. Die Osteotomie wurde aufgrund der insbesondere im cervikothorakalen Bereich bestehenden anatomisch knöchernen Überlappung der Wirbelbögen von caudal nach rostral durchgeführt. Durch ständige Spülung wurde dabei eine Kühlung erreicht, welche später eine bessere knöcherne Durchbauung der Wirbelbögen gewährleisten sollte. Das Lig. flavum und Lig. interspinosum caudal des zu laminotomierenden Bereichs wurde

durchtrennt und der Laminotomieblock konnte nach kranial hochgeklappt oder gegebenenfalls auch en bloc entnommen werden. Die Aufbewahrung in einer mit Kochsalzlösung getränkten Kompresse verhinderte ein Austrocknen und Schrumpfen der Bänder, was ein späteres Wiedereinsetzen erschweren könnte. Nachdem die eigentliche intraspinale Operation abgeschlossen war, wurde der Laminotomieblock unter Verwendung von Titan-Miniplatten und Schrauben (Titanium Micro System Leibinger, Würzburg, Germany) an den Bogenwurzeln refixiert. Zunächst wurde dabei der oberste und unterste Wirbelbogen angebracht sowie nachfolgend die dazwischenliegenden Segmente. Aufgrund des durch die Osteotomie entstandenen leichten Knochenverlustes wurden die Wirbelbögen etwas lateralisiert eingefügt, um an einer Seite ein direktes Anliegen der knöchernen Schnittstellen zu gewährleisten. Die Verwendung von Miniplatten erlaubte eine Fixierung gegebenenfalls auf nur einer Seite. Auf eine Erweiterung des Spinalkanals wurde bei diesem Verfahren zunächst verzichtet. Die durchgetrennten Ligamente am caudalen und rostralen Ende des Laminotomieblocks sowie die wieder angelagerte paraspinale Muskulatur wurden vernäht. Zuletzt erfolgte der übliche Wundverschluss. Bei Patienten mit engem Spinalkanal wurde eine erweiternde Laminoplastik durchgeführt. Anders als bei dem ursprünglich von Hirabayashi als „expansive open-door laminoplasty“ bezeichneten Verfahren wurde der Laminotomieblock zunächst in einem Stück entfernt, was eine eventuell durchzuführende Foraminotomie auf beiden Seiten ermöglichte. Die spätere Fixierung erfolgte auf beiden Seiten ebenfalls mit Miniplatten. Darüber hinaus entsprach diese Methode zunächst dem oben beschriebenen Verfahren (Wiedemayer et al., 1998; Cochrane und Steinbok, 1992; Abbott et al., 1992; Goel, 1997; O'Brien et al., 1996; Hirabayashi et al., 1983).

Die Rekonstruktion des Wirbelbogens hat sich bis zum aktuellen Zeitpunkt nicht überall als grundsätzlich angewendetes Operationsverfahren etabliert. Um jedoch in der Bezeichnung des Zugangsweges eine klare Abgrenzung zu einer erweiternden Plastik zu erhalten und eine Rekonstruktion des Wirbelbogens bei diesem Operationsverfahren zu betonen, wurde in Analogie zum Begriff der Kraniotomie im eigenen Patientengut der Terminus der osteoplastischen Laminotomie benutzt. Nur bei einem Teil dieser Patienten wurde die Laminotomie an einem gestielten Block durchgeführt. Die verwendete Terminologie entspricht daher nur zum Teil der von Yucesoy und Sonntag (2000) vorgeschlagenen Begriffsdefinition.

2.5 Nachuntersuchung und Diagnostik

Im Rahmen der klinischen Nachuntersuchung erfolgte bei den Patienten neben der Erhebung des neurologischen Befundes eine Anamnese über Art und Häufigkeit von Beschwerden im ehemaligen Operationsbereich sowie gegebenenfalls über den Gebrauch von Analgetika. Darüber hinaus wurden die Patienten über ihre subjektive Einschätzung zu Bewegungseinschränkungen im betroffenen Wirbelsäulenabschnitt befragt. Eine Einteilung der lokalen Beschwerden erfolgte angelehnt an die Einteilung des „Low Back Pain Committee of the Japanese Orthopedic Association“ wie folgt in vier Gruppen (Tokuhashi et al., 1991): „keine“, „leicht“ für gelegentlich leichte Schmerzen, „mäßig“ für häufig leichte oder gelegentlich starke Schmerzen und „stark“ für häufig oder ständig starke Schmerzen. In Hinblick auf die beim einzelnen Patienten bestehende Grunderkrankung wurden in vielen Fällen ebenfalls kernspintomographische Verlaufskontrollen beurteilt. Alle nachuntersuchten Patienten erhielten eine Röntgenuntersuchung des operierten Wirbelsäulenabschnitts in zwei Ebenen. Seitliche Funktionsaufnahmen der Hals- oder Lendenwirbelsäule erfolgten nur bei Erwachsenen, bei denen klinische oder radiologische Besonderheiten bestanden. Die Röntgenbilder wurden in Bezug auf Fehlstellungen oder segmentale Instabilität im Vergleich zu Voraufnahmen sowie der knöchernen Durchbauung der Wirbelbogen und dem Status des Osteosynthesematerials ausgewertet. Bei einigen Patienten mit Verdacht auf fehlende knöcherner Einheilung oder Stabilität eines wiedereingesetzten Wirbelbogens bestand die Indikation zur Durchführung einer Computertomographie. Anhand der Übersichtsaufnahmen sowie der Computertomographie wurde die Einheilung des Laminotomieblocks bezogen auf den Patienten als vollständig gewertet, wenn sich alle Wirbelbögen beidseitig knöchern durchbaut darstellten, andernfalls wurde die Durchbauung als unvollständig gewertet.

2.6 Statistische Methoden

Die gewonnenen Daten wurden in einer Excel Tabelle gesammelt. Die statistische Analyse erfolgte mit SPSS Version 11.0. Verschiedene Variablen wurden anhand einer Kreuztabelle mit Bestimmung der Odds ratio und einem 95% Konfidenzintervall verglichen. Darüber hinaus wurden einzelne Daten unter Anwendung eines Chi-Quadrat-Test mit einer Signifikanz von $P < 0.05$ ausgewertet.

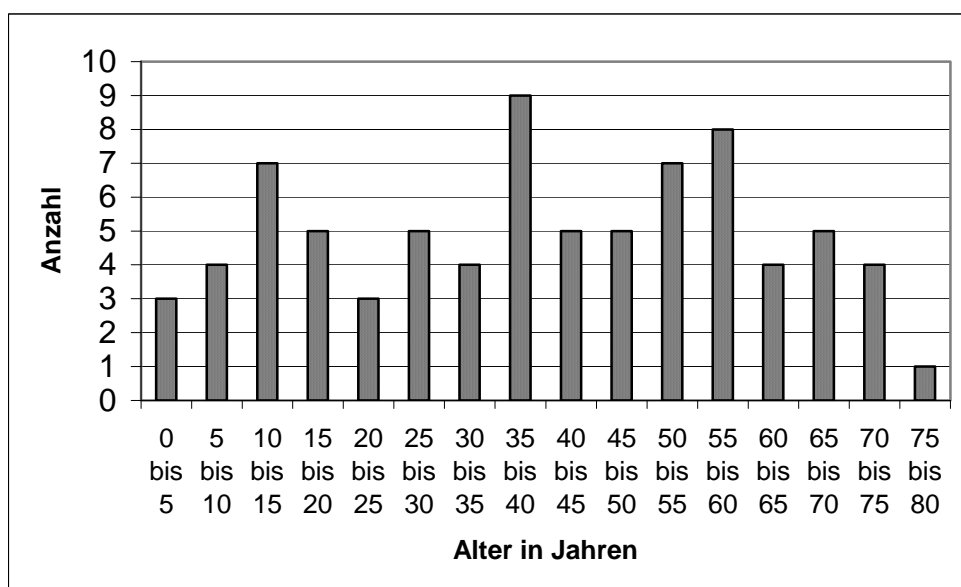
Für die statistische Auswertung fand hinsichtlich der Lokalisation der Raumforderung eine Zweiteilung statt, um zwischen intramedullär und extramedullär gelegenen Raumforderungen zu unterscheiden. Dabei wurden die Gruppe II und III zusammengefasst und mit Gruppe I verglichen. Auf diese Weise sollte der Frage nach dem Einfluss einer primär neurogenen Läsion auf die Entwicklung einer Fehlstellung nachgegangen werden. Darüber hinaus fand eine Zweiteilung bezüglich der Operationsregionen statt, um den anatomischen und funktionellen Unterschieden zwischen den oberen (cervikalen bis cervikothorakalen) und unteren (thorakalen bis lumbalen) Wirbelsäulenabschnitten Rechnung zu tragen.

III. Ergebnisse

3.1 Patientencharakteristika und klinische Daten

3.1.1 Geschlecht, Alter und Diagnose

Von den 79 Patienten, bei denen in den Jahren 1994 bis 1999 eine Rekonstruktion der Wirbelbögen mit Titan-Miniplatten durchgeführt wurde, waren 44 (55,7%) männlich und 35 (44,3%) weiblich. Das männliche Geschlecht überwog in einem Verhältnis 1,3:1. Das Patientenalter reichte von 1,3 bis 78,0 Jahren bei einem Durchschnittsalter von 39,9 Jahren und einem Median von 40,3 Jahren. Tabelle 3.1 zeigt im Überblick eine relativ ausgewogene Altersverteilung.



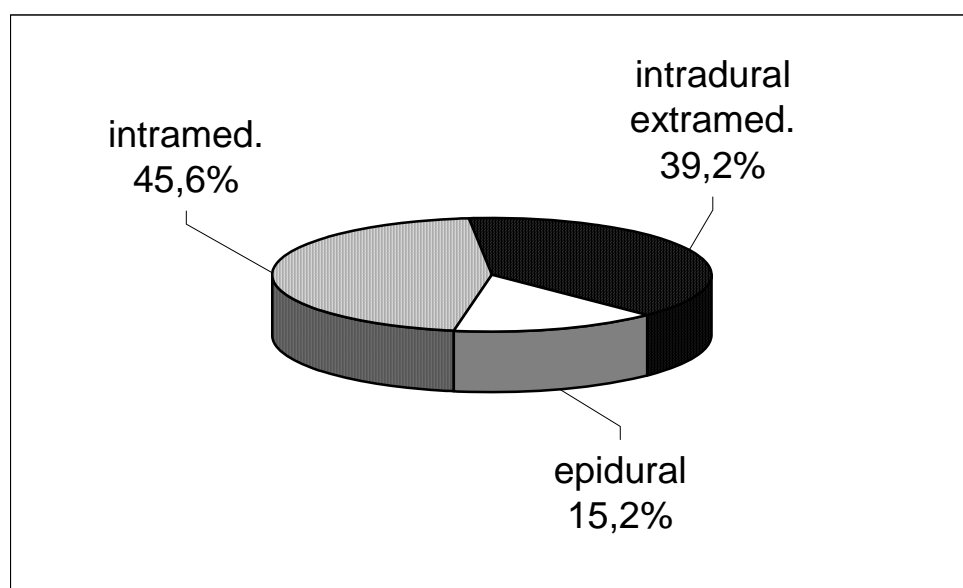
Tab. 3.1 Altersverteilung im Gesamtkollektiv

Im folgenden soll kurz auf die am Häufigsten zur Operation führenden Diagnosen in Hinblick auf das Alter eingegangen werden. 63 Patienten (79,3%) waren zum Zeitpunkt der Operation älter als 17 Jahre. Von diesen hatten 29 intramedullär gelegene Läsionen, wobei Ependymome mit 13 Fällen (44,8%) und Astrozytome mit 5 Fällen (17,2%) am Häufigsten vertreten waren. 11 Patienten (44%) von 25 mit intradural-extramedullär gelegenen Raumforderungen hatten ein Meningeom und 4 Patienten (16%) ein Neurinom.

Bei 16 Patienten (20,3%) handelte es sich um Kinder oder Jugendliche bis zu 17 Jahren. Von diesen Patienten hatten sieben eine intramedulläre Läsion (Astrozytom 3, Ependymom 2, Fehlbildungstumor 1, Blutung 1). Bei sechs Patienten handelte es sich um eine intradural gelegene Raumforderung (Fehlbildungstumor 3, Cauda Ependymom 2, Sarkom 1). Darüber hinaus wurden drei der jüngeren Patienten aufgrund einer epidural gelegenen Pathologie operiert (Dermalsinus 1, Blutung 1, Arnold Chiari Malformation 1).

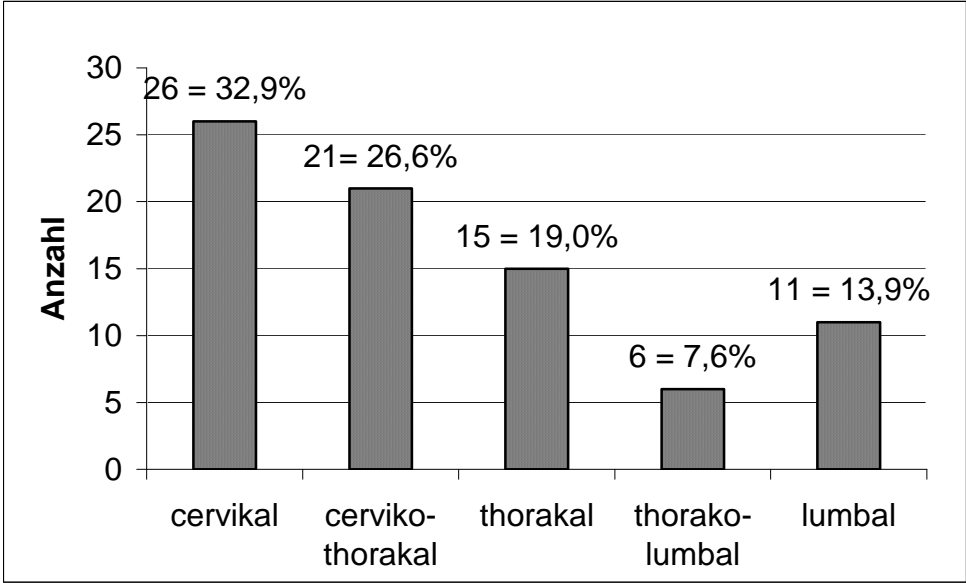
3.1.2 Lokalisation der Raumforderung und Operationshöhe

Nach der im Kapitel 2.2 vorgestellten Einteilung war die zur Operation führende Raumforderung in 36 von 79 Fällen (45,6%) intramedullär gelegen, bei 31 Patienten (39,2%) lag die Raumforderung intradural-extramedullär und bei 12 Patienten (15,2%) epidural (Tabelle 3.2).



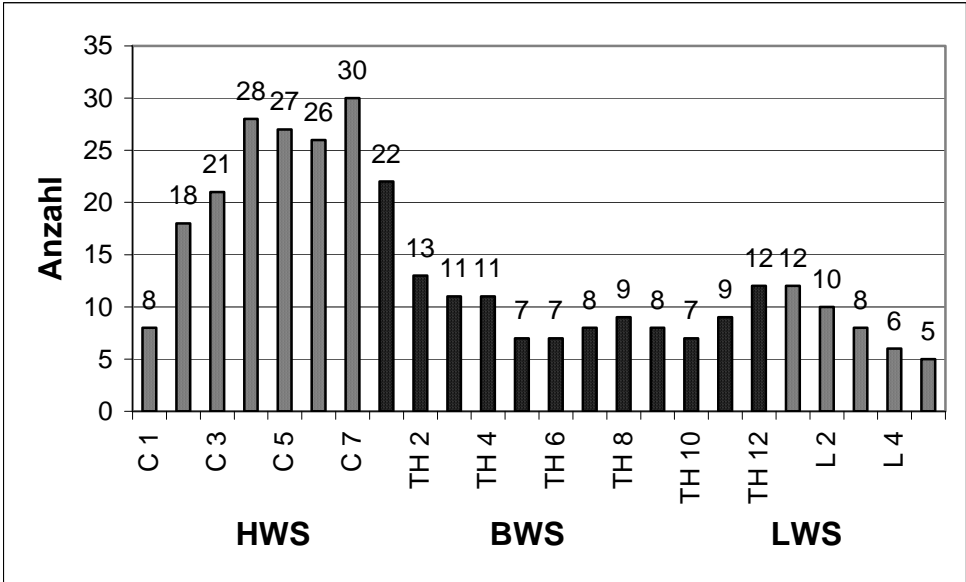
Tab. 3.2 Lokalisation der Raumforderung im Gesamtkollektiv

Mit 47 Patienten (59,5%) wurde eine Wirbelbogenrekonstruktion am häufigsten cervical oder cervikothorakal durchgeführt. In 26 Fällen lag dabei die Operationshöhe ausschließlich cervical, in 21 Fällen im cervikothorakalen Bereich. 15 Patienten wurden rein thorakal, 6 Patienten im thorakolumbalen Übergangsbereich operiert. Bei 11 Patienten lagen die zu operierenden Segmente ausschließlich im lumbalen Bereich (Tabelle 3.3).



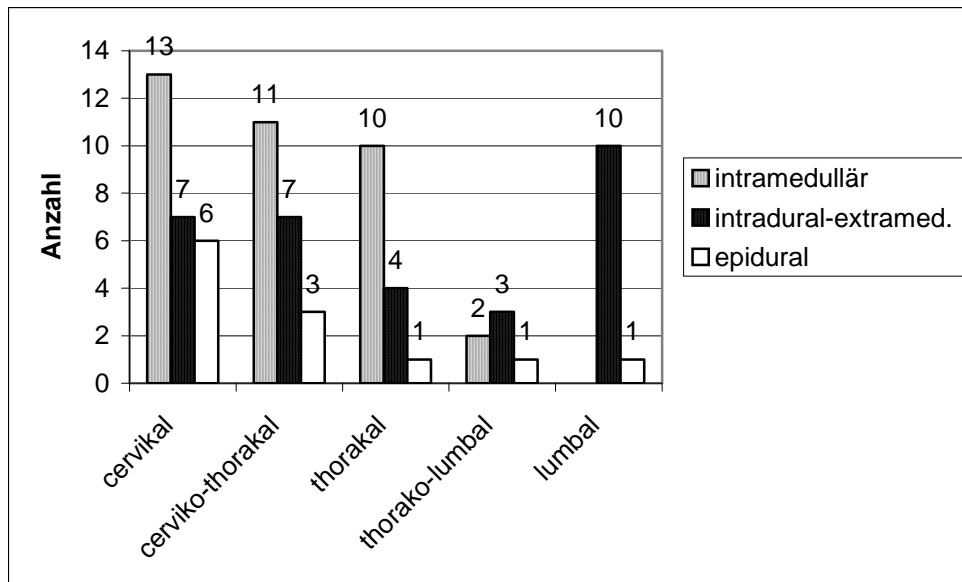
Tab. 3.3 Anzahl der Operationen in den verschiedenen Wirbelsäulenbereichen

Betrachtet man die Anzahl der im Einzelnen operierten Segmente des Gesamtkollektivs über die Wirbelsäule verteilt, zeigt sich eine Häufung besonders im unteren cervikalen und cervikothorakalen Bereich sowie auch etwas weniger deutlich im thorakolumbalen Übergangsbereich (Tabelle 3.4).



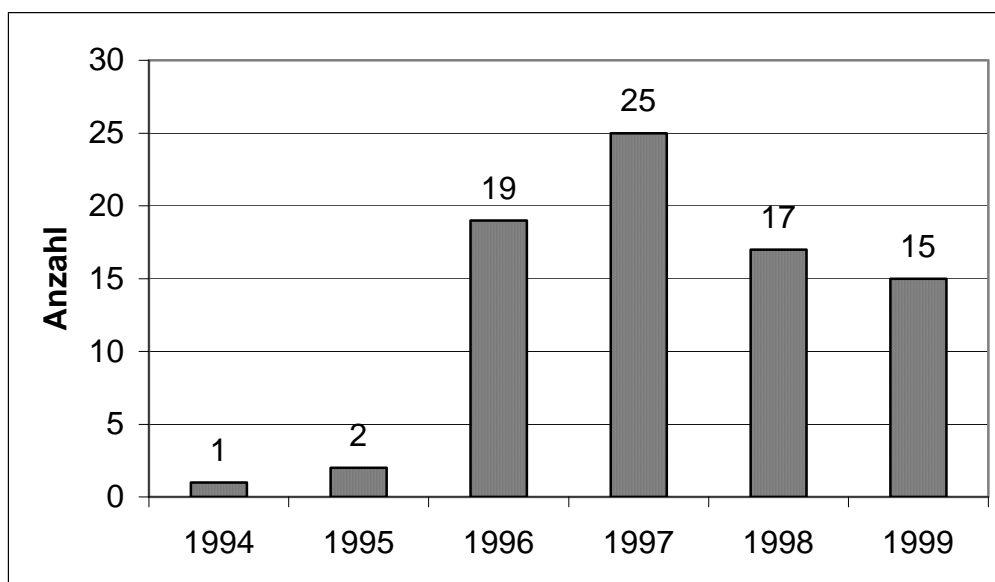
Tab. 3.4 Häufigkeit operierter Segmente im Gesamtkollektiv

Intramedullär gelegene Raumforderungen lagen am häufigsten cervical und im Bereich des cervikothorakalen Übergangs. Intradural-extramedullär gelegenen Raumforderungen waren zumeist lumbal und nachfolgend cervical und cervikothorakal gelegen (Tabelle 3.5).



Tab. 3.5 Lokalisation der Raumforderung in den verschiedenen Wirbelsäulenbereichen

3.1.3 Operationsfrequenz und Operateure

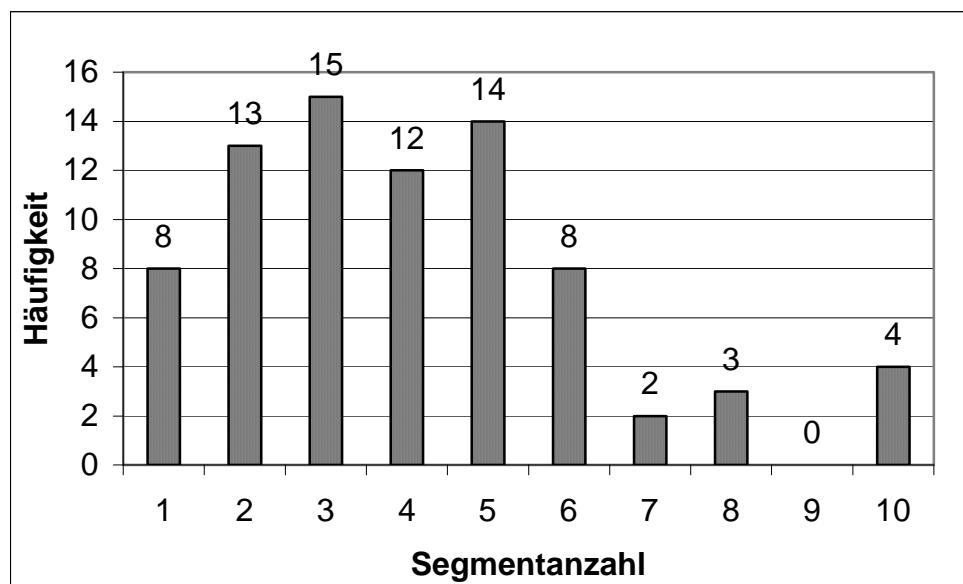


Tab. 3.6 Operationen pro Jahr

Beginnend mit dem Jahr 1994 wurden die Rekonstruktion der Wirbelbögen mit Titan-Miniplatten als Alternative zur Laminektomie zunächst an nur wenigen Patienten durchgeführt. Nach Etablierung des Verfahrens in die Routine kam es 1996 zu einem deutlichen Anstieg der Operationsfrequenz (Tabelle 3.6). Die 79 Operationen sind auf insgesamt 8 verschiedene Operateure zurückzuführen. 61 der Operationen (77,2%) sind dabei auf 3 Operateure verteilt.

3.1.4 Segmentanzahl und Osteosynthesematerial

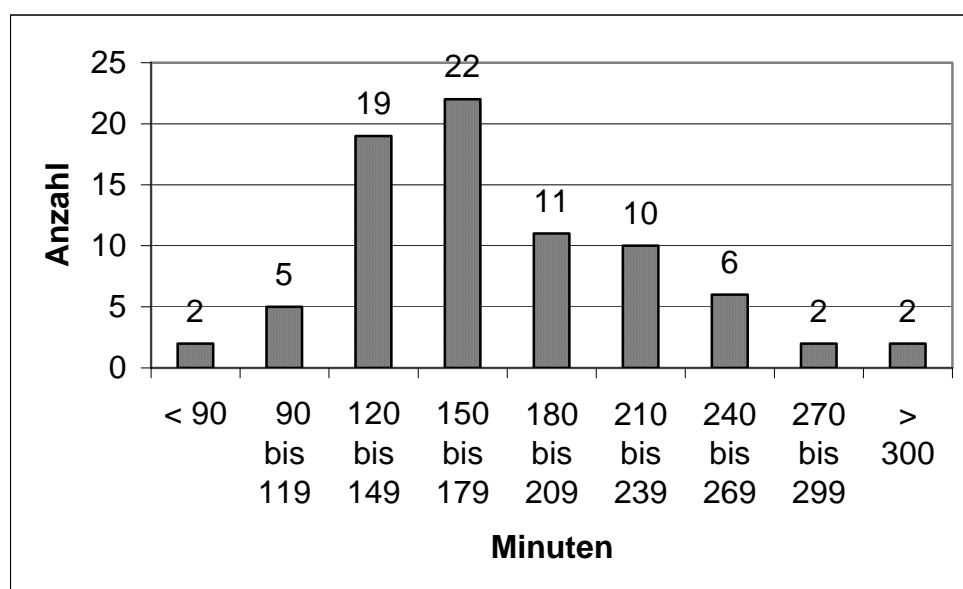
Verteilt auf die 79 Patienten wurden 323 Wirbelbögen entfernt und wieder eingesetzt. Im Durchschnitt wurden 4,1 Segmente pro Patient operiert. Tabelle 3.7 gibt einen Überblick über die Häufigkeit der operierten Segmentanzahlen. In 54 Fällen (68,4%) wurden zwischen 2 und 5 Segmente, in 17 Fällen (21,5%) 6 oder mehr Segmente operiert. Für 323 Wirbelbögen wurden zur Refixierung insgesamt 489 Titan-Miniplatten und 1681 Schrauben verwendet. Die Menge des verwendeten Osteosynthesematerials reichte von 2 bis 14 Miniplatten und 4 bis 68 Schrauben pro Patient. In 14 Fällen wurden 10 oder mehr Platten und mehr als 30 Schrauben benötigt. Durchschnittlich wurden 1,5 Platten und 5,2 Schrauben pro Segment verbraucht.



Tab. 3.7 Anzahl operierter Segmente

3.1.5 Operationszeiten und Blutverlust

Die Dauer der Operationen reichte von 85 bis 305 Minuten, bei einer durchschnittlichen Operationszeit für das gesamte Patientengut von 175,5 Minuten. Tabelle 3.8 zeigt einen Überblick über die benötigten Zeitspannen.



Tab. 3.8 Darstellung der Operationszeit

Die durchschnittliche Operationszeit bei Patienten mit einer intramedullär gelegenen Raumforderung lag erwartungsgemäß mit 186,8 Minuten am höchsten. Bei intradural-extramedullär gelegenen Raumforderungen lag die durchschnittliche Operationszeit bei 166,2 Minuten und bei Patienten mit einer epidural gelegenen Raumforderung bei durchschnittlich 165,5 Minuten.

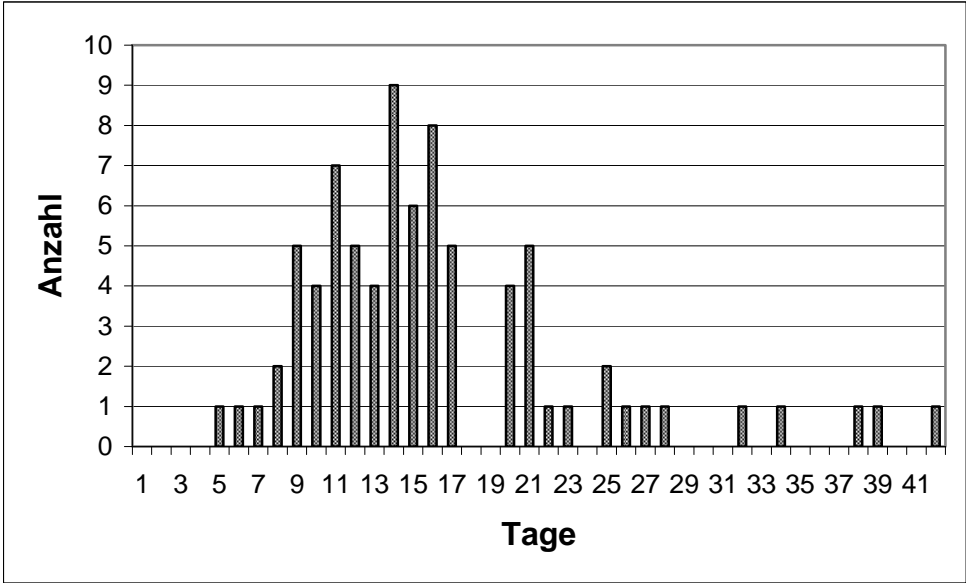
In 64 Fällen von 79 Operationen (81,0%) wurden keine Erythrozytenkonzentrate benötigt. Bei 15 Patienten (19,0%) war aufgrund des intraoperativen Blutverlustes eine Substitution notwendig. 6 Patienten benötigten die Gabe von einem Erythrozytenkonzentrat, 6 Patienten 2, 2 Patienten 4 und ein Patient benötigte die Gabe von 8 Erythrozytenkonzentraten. Das Durchschnittsalter dieser Patientengruppe lag mit 32,2 Jahren niedriger als im Gesamtkollektiv. Das Operationsausmaß mit einer durchschnittlichen Anzahl von 4,9 Segmenten und einer durchschnittlichen Operationszeit von 200,3 Minuten zeigt sich im Vergleich zum gesamten Patientengut erhöht. 6 Patienten in dieser Gruppe wurden aufgrund einer intramedullär gelegenen, 5 Patienten aufgrund einer intradural-

extramedullär und 4 Patienten aufgrund einer epidural gelegenen Raumforderung operiert. In 2 dieser Fälle handelte es sich hierbei um eine initial bestehende epidurale Blutung. In dem Fall, bei dem die Gabe von 8 Erythrozyteneinheiten notwendig war, handelte es sich um einen Patienten mit einem ausgedehnten Ependymom und einem Zugangsweg, der sich über 10 Segmente erstreckte.

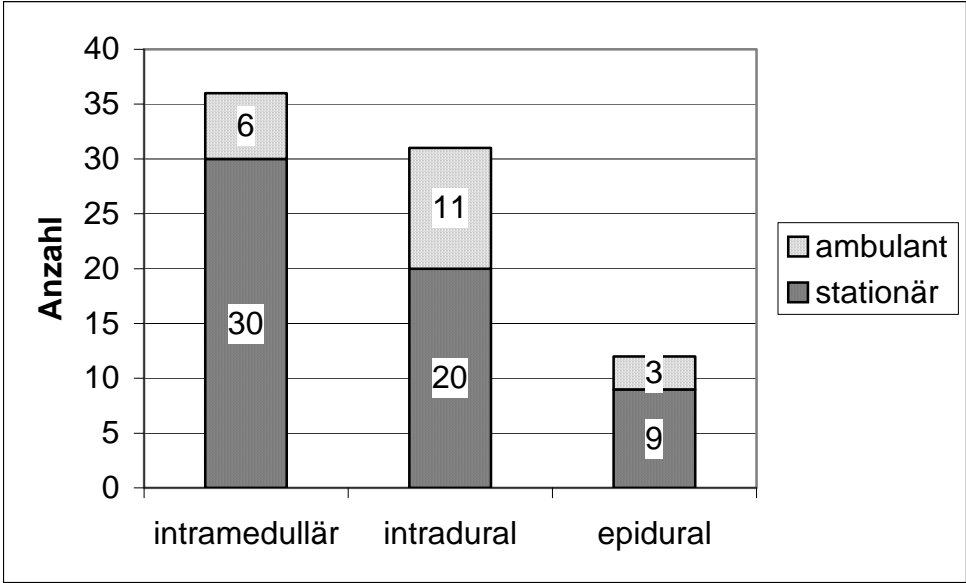
3.1.6 Stationärer Aufenthalt und Entlassungsart

Die stationäre Aufenthaltsdauer der Patienten reichte von 5 bis 42 Tagen (Tabelle 3.9). Im gesamten Patientengut bestand eine durchschnittliche Verweildauer von 16,2 Tagen. In der Gruppe der intramedullär gelegenen Raumforderungen war die durchschnittliche Aufenthaltsdauer mit 18,6 Tagen am längsten, während sie in der Gruppe der intradural gelegenen Raumforderungen mit 14,2 Tagen und in der Gruppe der epidural gelegenen Raumforderungen mit 14,4 Tagen niedriger lag.

Bezogen auf das Gesamtpatientenkollektiv von 79 Patienten fand in der Mehrzahl der Fälle bei 59 Patienten (74,7%) die Verlegung stationär in eine Rehabilitationsklinik oder in ein anderes Krankenhaus statt. Insgesamt 20 Patienten (25,3%) konnten in eine ambulante Weiterversorgung entlassen werden. In der Gruppe der Patienten mit einer intramedullär gelegenen Raumforderung lag der Anteil der stationär verlegten Patienten mit 83,3% am höchsten. 64,5% der Patienten mit einer intradural gelegenen Raumforderung und 75% der Patienten mit einer epidural gelegenen Raumforderung wurden stationär verlegt. Tabelle 3.10 zeigt das Verhältnis zwischen stationärer und ambulanter Weiterbehandlung in den unterschiedlichen Patientengruppen. Bei allen ambulant entlassenen Patienten lag der neurologische Status entsprechend der in Kapitel 2.3 vorgestellten Gradierung in der Einteilung D+ oder E. In sechs Fällen wurden Patienten zur Behandlung eines aufgetretenen Liquorkissen oder einer Wundheilungsstörung rückverlegt, was zu einer erneuten stationären Verweildauer von 2 bis zu 30 Tagen, durchschnittlich 14,5 Tagen führte.



Tab. 3.9 Stationäre Aufenthaltsdauer



Tab. 3.10 Entlassungsart

3.1.7 Komplikationen

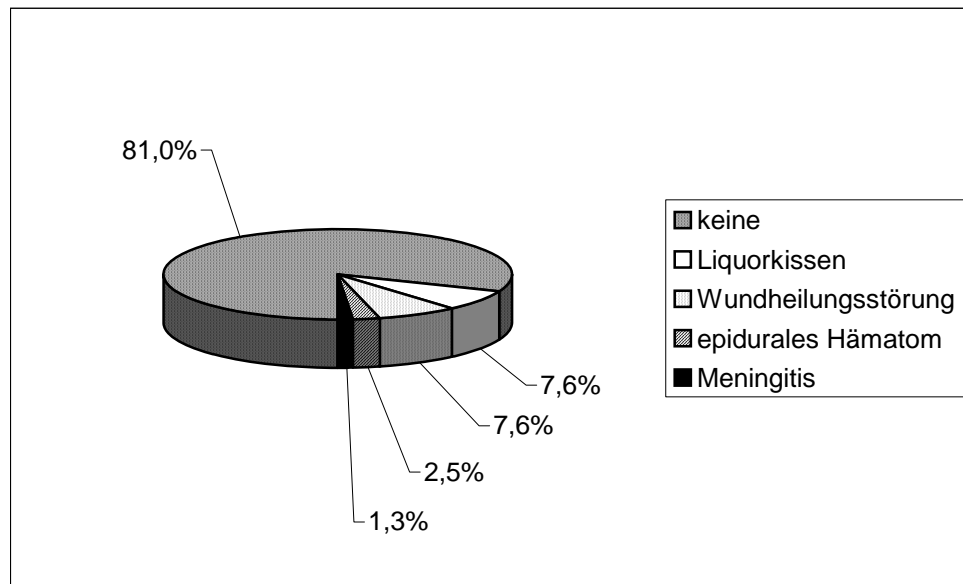
Intraoperativ kam es im Rahmen der Osteotomie bei keiner der 79 Operationen zu einer Komplikation im Sinne einer unbeabsichtigten Duraverletzung oder Verletzung einer Nervenwurzel. Nach durchgeführter intraspinaler Operation stellte sich der wieder eingefügte Laminotomieblock in allen Fällen als stabil dar. Bei einer Operation bestand intraoperativ kurzzeitig eine hämodynamisch wirksame Luftembolie, welche nach Hochlagerung ohne weitere Folgen sistierte. Es handelte sich hierbei um eine Patientin, die aufgrund eines großen ventrolateral des Foramen magnum gelegenen Meningeom über eine suboccipital parakondylär gelegene Kraniotomie und osteoplastische Laminotomie HW 1 bis 2 operiert wurde. In einem weiteren Fall einer intraoperativ aufgetretenen Komplikation handelte es sich um einen Patienten mit einem kraniocervikal bis C5 gelegenen pilozytischen Astrozytom. Intraoperativ kam es während der Dissektion am kraniocervikalen Übergang kurzzeitig zu einer Asystolie.

Bei 2 weiteren Patienten wurde bei postoperativ aufgetretener neurologischer Verschlechterung eine Operationsrevision durchgeführt. Im ersten Fall handelte es sich um eine 31-jährige Patientin mit einer ausgeprägten zervikalen Myelopathie bei multisegmentalem Befund einer zervikalen Spondylose. Direkt postoperativ zeigte sich eine neu auftretende proximale Armparese links. Es wurde zunächst der Verdacht auf eine epidurale Nachblutung gestellt, welcher sich in der Operationsrevision jedoch nicht bestätigte. Der Laminoplastieblock wurde in dieser Patientin wieder eingefügt.

Im zweiten Fall handelte es sich um eine 78-jährige Patientin mit einem großen ventrolateral gelegenen Meningeom in Höhe BWK 8. Postoperativ kam es aufgrund einer epiduralen Nachblutung zu einer Verschlechterung des neurologischen Status. Es erfolgte eine sofortige Hämatomausräumung über eine Entfernung des Laminotomieblocks im Sinne einer Laminektomie. Die neurologische Symptomatik bildete sich innerhalb der nächsten Monate nur teilweise zurück.

Der postoperative Verlauf war in 64 (81,0%) von 79 Fällen komplett unauffällig. Die Anteile aufgetretener Komplikationen im postoperativen Verlauf gehen aus Tabelle 3.11 hervor. 7 Patienten entwickelten ein Liquorkissen, 5 von ihnen mussten passager mit einer lumbalen Drainage versorgt werden. In einem der Fälle traten bei dem Patienten klinische Anzeichen einer bakteriellen Meningitis auf. Eine Behandlung mit Antibiotika war

erfolgreich, ein Keim konnte nicht nachgewiesen werden. In 6 Fällen kam es zum Auftreten von Wundheilungsstörungen. Bei 3 dieser Patienten war eine oberflächliche Wundrevision notwendig, in den übrigen Fällen erfolgte eine konservative Behandlung. Alle 6 Patienten zeigten letztlich eine gute Wundheilung. Eine Entfernung des Osteosynthesematerials oder des Laminotomieblocks war in keinem der Fälle notwendig.

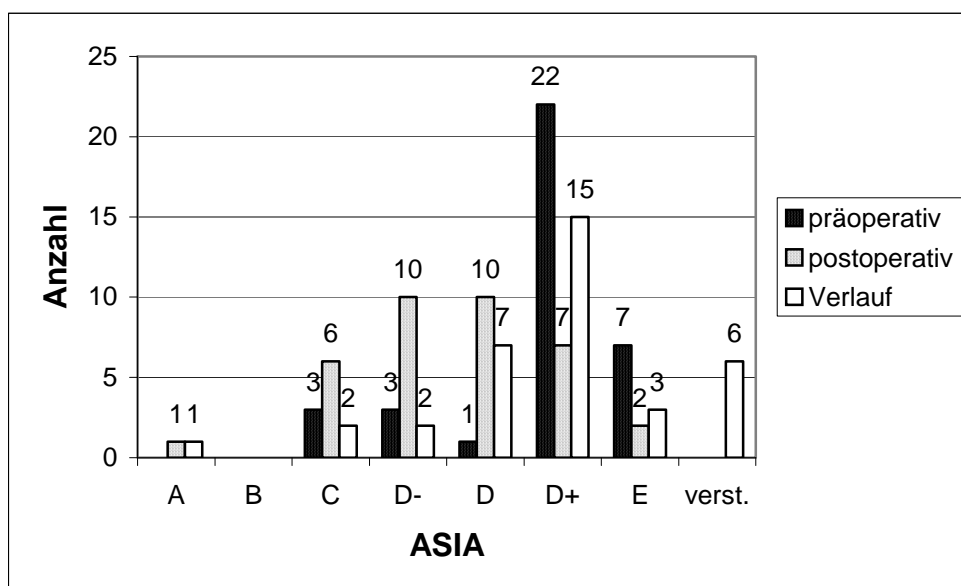


Tab. 3.11 Komplikationen im postoperativen Verlauf

3.2 Neurologischer Status im Verlauf

Der neurologische Status der Patienten wurde nach dem im Kapitel 2.3 vorgestellten modifizierten ASIA Schema eingeteilt. Hierzu wurde im Folgenden der präoperative und postoperative neurologische Status sowie der neurologische Untersuchungsbefund nachfolgender Verlaufskontrollen in Bezug auf die Lage der Raumforderung zum Myelon betrachtet. Der den Daten zugrundeliegende postoperative Status wurde jeweils bei der Entlassungsuntersuchung erhoben. In 70 Fällen (88,6%) der 79 Patienten konnten Daten über die weitere neurologische Entwicklung ausgewertet werden. Der Nachuntersuchungszeitraum lag zwischen 2 und 78 Monaten bei einer durchschnittlichen Zeitspanne von 37,4 Monaten. 9 Patienten waren im weiteren Verlauf verstorben (siehe dazu auch Kapitel 3.3.1).

In der Gruppe I der 36 Patienten mit einer intramedullär gelegenen Raumforderung war bei 29 Patienten (80,6%) präoperativ eine selbstständige Gehfähigkeit vorhanden (Tabelle 3.12).



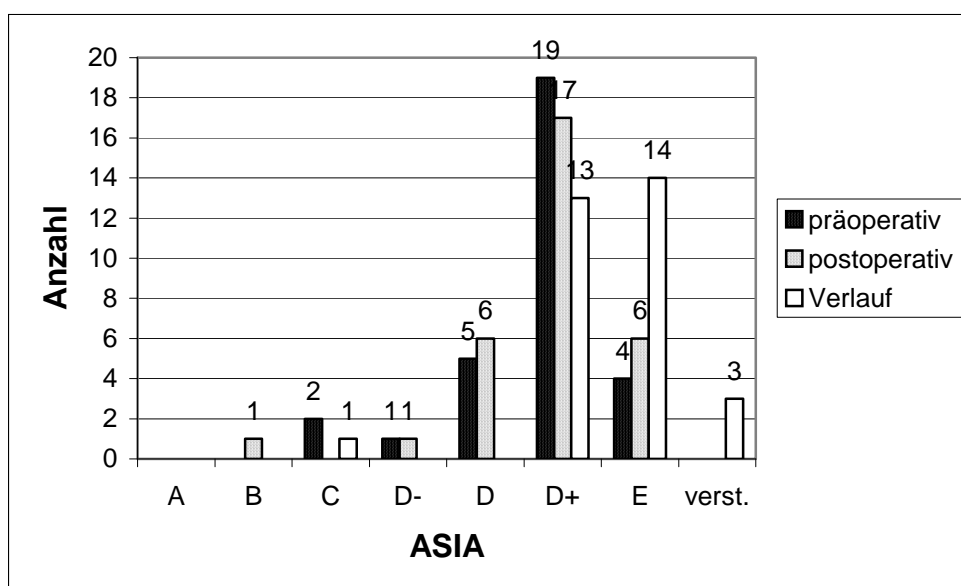
Tab. 3.12 Verlauf des neurologischen Status / intramedulläre Raumforderungen

In 7 Fällen bestand präoperativ kein sensibles oder motorisches Defizit. Bei 3 dieser 7 Patienten bestand ein Hydrocephalus aufgrund eines im Bereich der hinteren Schädelgrube und/oder cervical lokalisierten Tumors. In 2 Fällen wurde der Tumor allein durch eine

neuropathische Schmerzsymptomatik auffällig. Ein Patient hatte einen Fehlbildungstumor mit einem nach außen sichtbaren Dermalsinus, bei einem weiteren Patienten zeigte sich eine Größenzunahme eines Tumors im Rahmen einer Verlaufskontrolle bei bekanntem Hippel-Lindau-Syndrom.

In 24 Fällen (66,7%) von 36 Patienten mit einer intramedullären Läsion kam es unmittelbar postoperativ zunächst zu einer Verschlechterung der neurologischen Symptomatik. In 15 von 36 Fällen (41,7%) verbesserte sich der neurologische Befund im Rahmen weiterer Verlaufskontrollen im Vergleich zum Entlassungsbefund deutlich. Betrachtet man die weitere Entwicklung, so zeigten insgesamt 13 Patienten in der Gruppe I (36,1%) im Vergleich zum präoperativen Status eine Verschlechterung des neurologischen Befundes. Bei 17 Patienten (47,2%) war der neurologische Status unverändert. 6 Patienten (16,7%) mit intramedullärer Raumforderung waren im weiteren Verlauf verstorben.

In der Gruppe II der Patienten mit einer intradural, extramedullär gelegenen Raumforderung waren 23 von 31 Patienten (74,2%) präoperativ selbstständig gehfähig (Tabelle 3.13). In 4 Fällen wurde die Raumforderung allein durch eine Schmerzsymptomatik ohne ein sonstiges neurologisches Defizit auffällig.



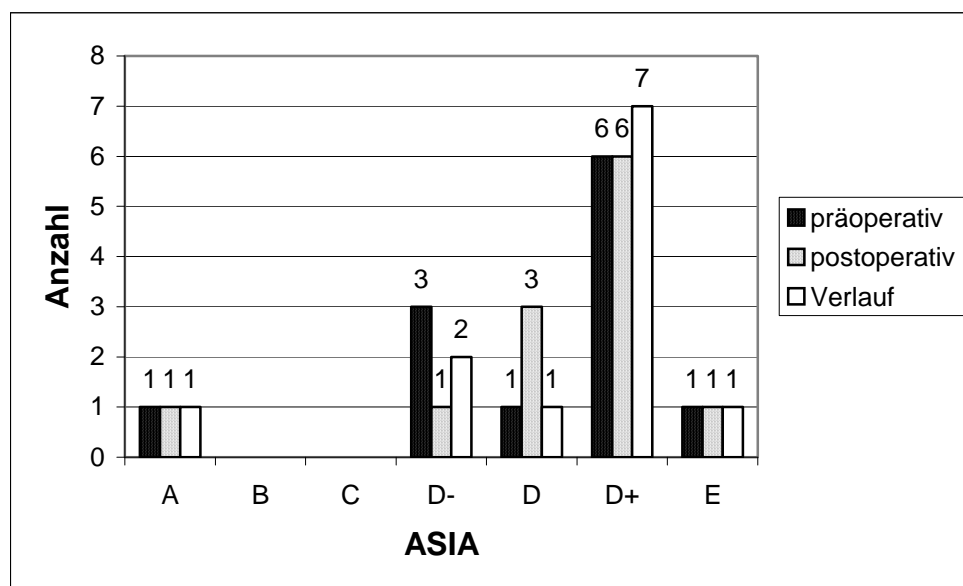
Tab. 3.13 Verlauf des neurologischen Status / intradural-extramedulläre Raumforderungen

Postoperativ kam es bei 7 (22,6%) der 31 Patienten zu einer sofortigen Verbesserung des neurologischen Status. In 20 Fällen (64,5%) war der neurologische Befund unverändert

und in nur 4 Fällen (12,9%) kam es zu einer vorübergehenden Verschlechterung. 12 Patienten (38,7%) zeigten nach der Entlassung nochmals eine deutliche Besserung der neurologischen Symptomatik.

Insgesamt konnte im Rahmen der Verlaufsuntersuchungen im Vergleich zum präoperativen Befund in 11 Fällen (35,5%) ein verbesserter und in 17 Fällen (54,8%) ein konstanter neurologischen Status vorgewiesen werden. 3 Patienten (9,7%) mit intradural gelegener Raumforderung waren im Verlauf verstorben.

Die Entwicklung des neurologischen Status in der Gruppe III der 12 Patienten mit einer epidural gelegenen Raumforderung wird in Tabelle 3.14 dargestellt. 3 Patienten zeigten postoperativ im Vergleich zum präoperativen neurologischen Befund eine Verbesserung. In 7 Fällen blieb der neurologische Status konstant, in 2 Fällen wies der Patient im Rahmen der Nachuntersuchung eine Verschlechterung auf.



Tab. 3.14 Verlauf des neurologischen Status / epidurale Raumforderungen

3.3 Nachuntersuchung und radiologische Befunde

3.3.1 Merkmale nachuntersuchter Patienten

In 56 Fällen (70,9%) der insgesamt 79 Patienten konnte auf der Basis einer vollständigen Nachuntersuchung einschließlich radiologischer Diagnostik eine Auswertung bezüglich der Neuentwicklung oder Verstärkung einer Fehlstellung durchgeführt werden. In 23 Fällen (29,1%) war eine komplette Datengewinnung über eine Nachuntersuchung nicht möglich.

9 Patienten waren zum Zeitpunkt der Nachuntersuchung verstorben, 5 dieser Patienten wurden aufgrund einer malignen Erkrankung operiert. In 3 dieser Fälle handelte es sich um eine intramedullär gelegene Karzinometastase, in einem Fall um ein Ewing Sarkom, in einem weiteren um ein Hodgkin Lymphom. Keiner der 9 Fälle war auf eine intraoperative oder perioperative Mortalität zurückzuführen. 9 Patienten lehnten eine Nachuntersuchung aus verschiedenen Gründen ab. 4 weitere Patienten waren unbekannt verzogen. Ein Patient fiel durch die Entfernung des Laminotomieblocks im Rahmen einer Operationsrevision aufgrund einer epiduralen Nachblutung (Kapitel 3.1.7) aus der Gruppe der vollständig nachuntersuchten Patienten heraus.

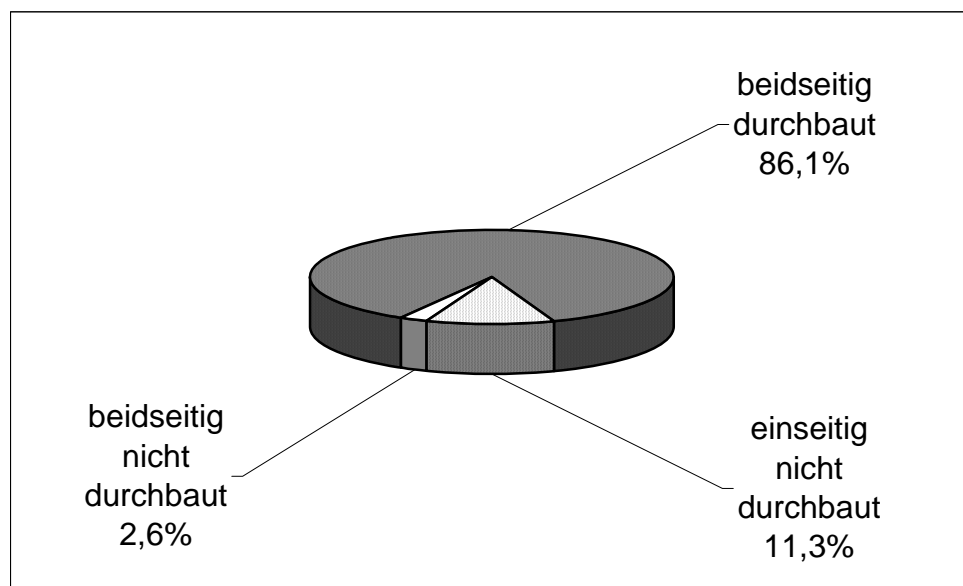
Der Zeitraum der radiologischen Nachuntersuchung reichte von 17 bis zu 78 Monaten bei einer durchschnittlichen Zeitspanne von 40,6 Monaten.

3.3.2 Durchbauung der Wirbelbögen

Durch die radiologische Nachuntersuchung konnten verteilt auf 56 Patienten insgesamt 231 operierte Segmente bezüglich ihrer Durchbauung bewertet werden. Die durchschnittlich operierte Segmentanzahl betrug in dieser Patientengruppe 4,1 bei einem Operationsumfang von 2 bis 10 Segmenten pro Patient. In 26 Fällen wurden weniger als 4, in 30 Fällen 4 oder mehr Segmente operiert. Zur Refixierung der Wirbelbögen wurde hierbei eine Menge von 355 Titan-Miniplatten und 1186 Schrauben verbraucht. Durchschnittlich lag die Menge des verwendeten Osteosynthesematerials bei 6,3 Miniplatten und 21,2 Schrauben pro Fall. Alle Patienten erhielten eine Röntgenaufnahme in 2 Ebenen. In 40 Fällen wurden entsprechend der in Kapitel 2.5 dargestellten Kriterien

zusätzlich Funktionsaufnahmen zum Ausschluss einer möglichen Gefügelockerung und in 12 Fällen eine Computertomographie angefertigt.

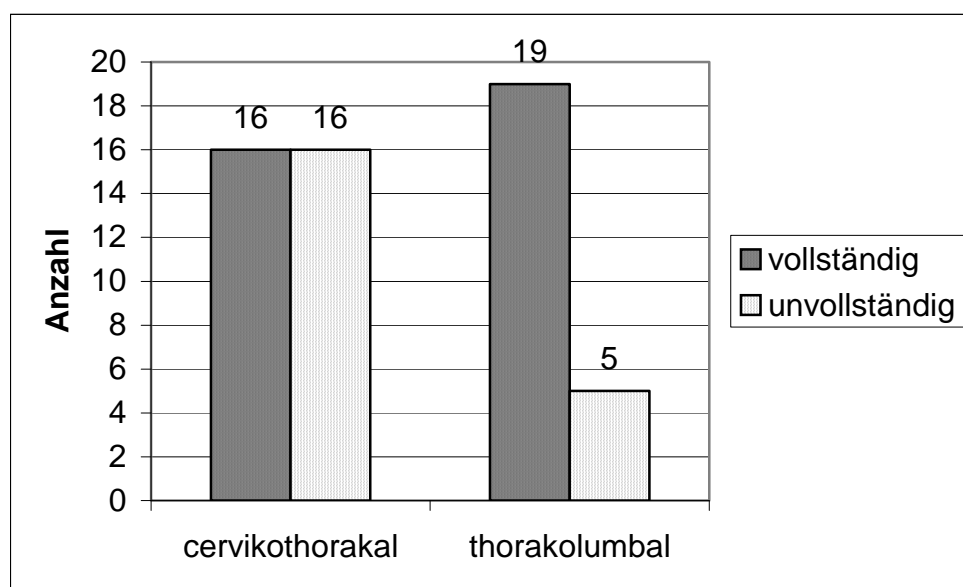
199 Wirbelbögen (86,1%) von insgesamt 231 Segmenten stellten sich in der radiologischen Diagnostik als beidseitig durchbaut dar. 26 Wirbelbögen (11,3%) zeigten sich einseitig und 6 Wirbelbögen (2,6%) beidseitig nicht durchbaut (Tabelle 3.15). Eine komplette bilaterale Durchbauung in allen operierten Höhen bestand bei 35 von 56 Patienten (62,5%). In 44 Fällen (78,6%) stellte sich eine bilaterale Durchbauung in mindestens 75% der operierten Höhen dar. Eine knöcherne Einheilung auf mindestens einer Seite des wiedereingesetzten Wirbelbogens in allen Segmenten war bei 50 Patienten (89,3%) vorhanden. Bei keinem Patienten fehlte eine knöcherne Durchbauung im gesamten Laminotomieblock. In einem Fall eines 12-jährigen Jungen wurde eine komplette Autofusion der Halswirbelsäule beobachtet. Innerhalb des ersten Jahres nach der Operation kam es bei diesem Patienten infolge einer Hyperostose im Bereich der Osteotomie C1 bis C7 zu einer interlaminären Fusion. Alle übrigen Patienten zeigten keine interlaminären Verknöcherungen.



Tab. 3.15 Durchbauung der Wirbelbögen bezogen auf Segmente

Die Tabelle 3.16 zeigt die Verteilung einer vollständig beidseitigen Durchbauung in allen operierten Höhen in Abhängigkeit von der Operationsregion. Hierbei wurden die rein cervikale Operationsregion mit dem cervikothorakalen Übergangsbereich zusammengefasst. Eine weitere Gruppe wird von den thorakal, thorakolumbal und lumbal operierten Patienten gebildet.

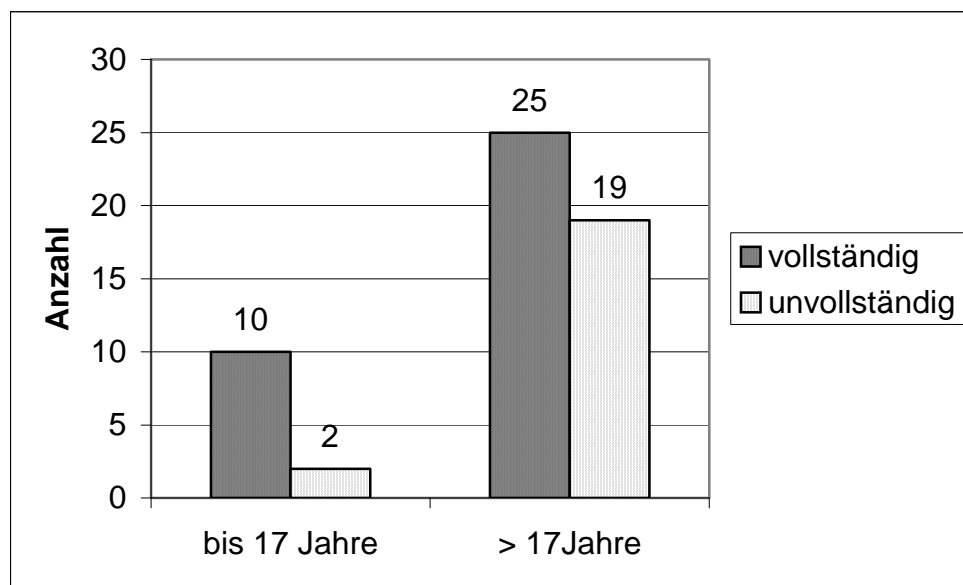
In der Patientengruppe der cervical bis cervikothorakal operierten Patienten zeigte sich nur in 16 von 32 Fällen (50%) eine vollständige Einheilung des gesamten Laminotomieblocks. Der Anteil einer vollständigen Durchbauung war bei den übrigen Patienten, welche ausschließlich thorakal, thorakolumbal oder lumbal operiert wurden mit 19 von 24 Fällen (79,2%) deutlich höher.



Tab. 3.16 Durchbauungsgrad / Operationsregion

Tabelle 3.17 zeigt die Verteilung einer vollständig beidseitigen Durchbauung in allen operierten Höhen in Abhängigkeit vom Alter des Patienten.

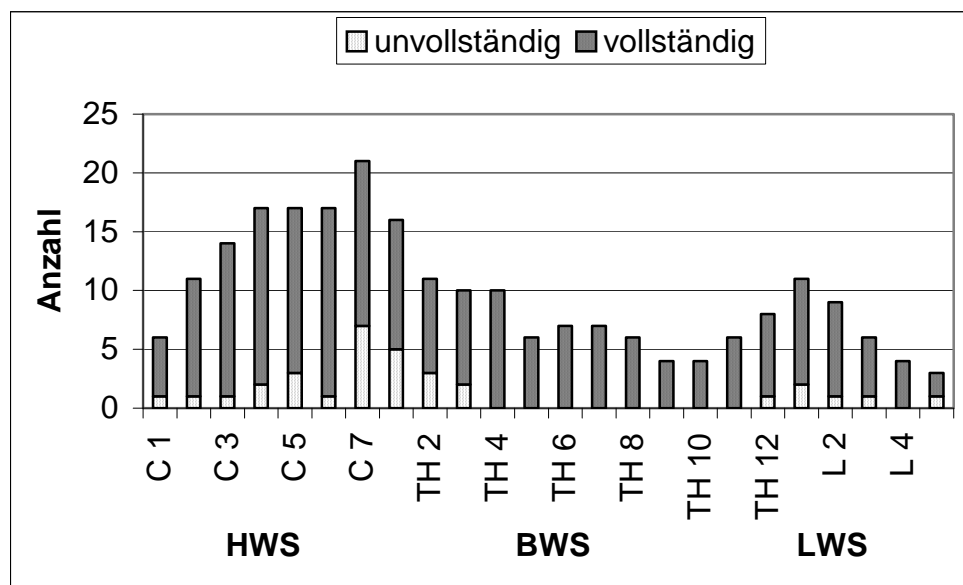
In dem relativ kleinen Anteil von 12 Patienten jünger oder gleich 17 Jahre stellte sich der Laminotomieblock in 10 Fällen (83,3%) vollständig eingeheilt dar. Bei den übrigen Patienten älter als 17 Jahre lag der Anteil einer über die gesamte Operationsstrecke bestehenden vollständigen Durchbauung mit 25 von 44 Fällen (56,8%) niedriger.



Tab. 3.17 Durchbauungsgrad / Alter

Die statistische Analyse belegte die thorakale, thorakolumbale und lumbale Höhenlokalisierung als einzigen signifikanten Faktor für eine vollständige knöcherne Einheilung (Odds Ratio 3,80 / 95% Konfidenzintervall 0,74–19,42 / Chi-Quadrat = 4,98 / df = 1 / P = 0,026). Bezüglich des Alters in der oben dargestellten Verteilung ließ sich kein signifikanter Unterschied darstellen. Andere Faktoren wie das Geschlecht, die Anzahl der operierten Wirbelbögen mit weniger als 4 versus 4 oder mehr Segmenten sowie das Vorhandensein mäßiger oder starker versus keine oder leichter lokaler Beschwerden zeigten keinen statistischen Unterschied im Bezug zur knöchernen Durchbauung.

Betrachtet man im einzelnen alle 231 Segmente der 56 radiologisch ausgewerteten Fälle, so zeigt sich ein höheres Risiko für eine unvollständige knöcherne Einheilung im cervikothorakalen Übergangsbereich (Tabelle 3.18). Das Segment C7 stellte sich in 7 von 21 Fällen (33,3%) und TH1 in 5 von 16 Fällen (31,3%) als nicht beidseitig durchbaut dar. Insgesamt lag der Anteil nicht komplett eingeheilter Wirbelbögen im gesamten Patientengut mit 32 von 231 Segmenten bei 13,9%. In der Altersgruppe jünger oder gleich 17 Jahre stellten sich nur 2 von 48 Wirbelbögen (4,2%) als nicht vollständig durchbaut dar. Bei den älteren Patienten lag der Anteil mit 30 von 183 Segmenten (16,4%) deutlich höher. In keinem Fall bestand eine Dislokation eines wieder eingesetzten Wirbelbogens. Der Spinalkanal zeigte sich bei allen Patienten ausreichend weit.



Tab. 3.18 Durchbauungsgrad einzelner Segmente

3.3.3 Plattenbrüche und Schraubendislokation

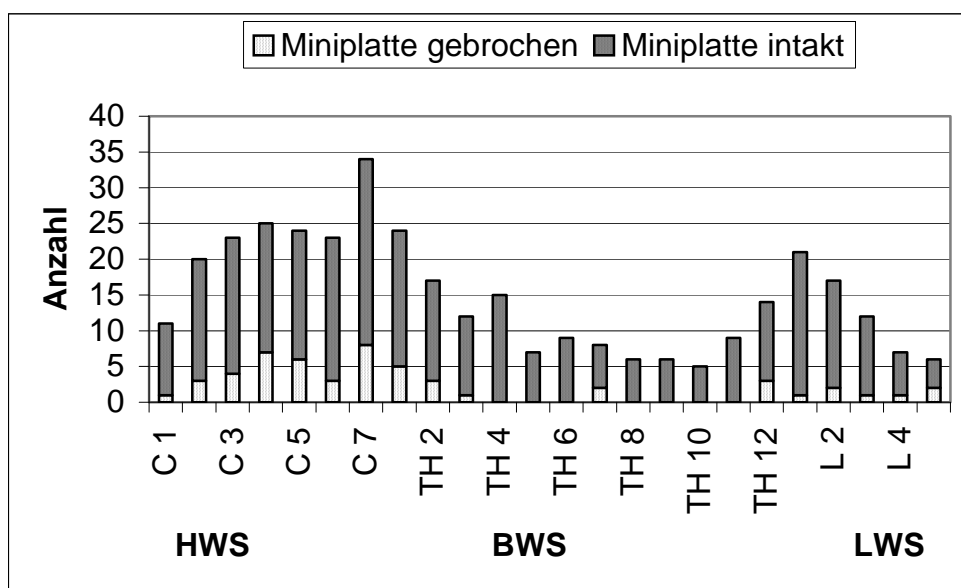
Der Umfang des bei den nachuntersuchten Fällen benötigten Osteosynthesematerials zur Wiederbefestigung des Laminotomieblocks lag zwischen 2 und 14 Miniplatten sowie 4 bis 68 Schrauben pro Patient. Durchschnittlich wurden 6,3 Platten und 21,2 Schrauben pro Patient benötigt. In 25 von 56 Fällen (44,6%) ließen sich in den Röntgenbildern der Verlaufsbeurteilung Brüche von Titan-Miniplatten und in 33 Fällen (58,9%) eine Dislokation von Schrauben nachweisen. Bei einem Gesamtverbrauch von 355 Miniplatten und 1186 Schrauben verteilt auf 231 operierte Segmente lag der Anteil von Plattenbrüchen mit 53 bei 14,9% und der Anteil von Schraubendislokationen mit 74 bei 6,2%. In den direkt postoperativ angefertigten Kontrollaufnahmen konnte nur in einem Fall eine gebrochene Platte festgestellt werden. 6 Platten (1,7%) stellten sich in der radiologischen Diagnostik der Verlaufsbeurteilung als leicht disloziert dar. 7 der dislozierten Schrauben zeigten eine Lockerung, 67 Schrauben (5,6%) lagen außerhalb der Miniplatte. In 2 Fällen ist aufgrund der Lokalisation im Weichteilgewebe davon auszugehen, dass eine Schraube intraoperativ in das Operationsfeld gefallen war.

In der Gruppe der cervical bis cervikothorakal operierten Patienten wiesen 18 von 32 Patienten (56,3%) Plattenbrüche auf. Hinsichtlich der insgesamt verwendeten Miniplatten lag der Anteil der Plattenbrüche in dieser Gruppe bei einem durchschnittlichen Verbrauch von 1,5 Platten pro Segment mit 38 von 217 Miniplatten bei 17,5%. 39 der 778

verwendeten Schrauben (5,0%) zeigten eine Dislokation. Durchschnittlich wurden in dieser Patientengruppe 3,5 Schrauben pro Platte verwendet.

In der thorakal, thorakolumbal und lumbal operierten Patientengruppe konnten bei nur 7 von 24 Patienten (29,2%) Brüche der Miniplatten nachgewiesen werden. Der prozentuale Anteil lag in dieser Gruppe bezogen auf insgesamt 138 verwendete Miniplatten mit 15 Plattenbrüchen (10,9%) deutlich niedriger. Pro Segment wurden hierbei durchschnittlich 1,6 Platten verbraucht. 35 von 408 Schrauben (8,6%) stellten sich in der Bildgebung als disloziert dar. Damit liegt der prozentuale Anteil einer Schraubendislokation in der thorakal bis lumbal operierten Patientengruppe höher als bei den übrigen Patienten, bei jedoch niedrigerem Verbrauch an Schrauben von durchschnittlich 3,0 pro Platte.

Im Vergleich zum Gesamtanteil von knapp 15% gebrochener Titan-Miniplatten zeigt sich ein besonders gehäuftes Auftreten in den Segmenten C4 mit 7 von 25 (28,0%), C5 mit 6 von 24 (25,0%), C7 mit 8 von 34 (23,5%) und Th1 mit 5 von 24 (20,8%) Miniplatten (Tabelle 3.19).



Tab. 3.19 Anteil Plattenbrüche einzelner Segmente

Betrachtet man das Osteosynthesematerial in Bezug auf das Alter der Patienten, so lag der Anteil von Plattenbrüchen in der Gruppe der 12 Patienten jünger oder gleich 17 Jahren insgesamt bei nur 11,1%. 4,5% aller Schrauben zeigten eine Dislokation. Es wurden durchschnittlich nur 1,3 Platten pro Segment und 3,5 Schrauben pro Platte verwendet. Innerhalb der Gruppe der 44 Patienten älter als 17 Jahre stellten sich in der

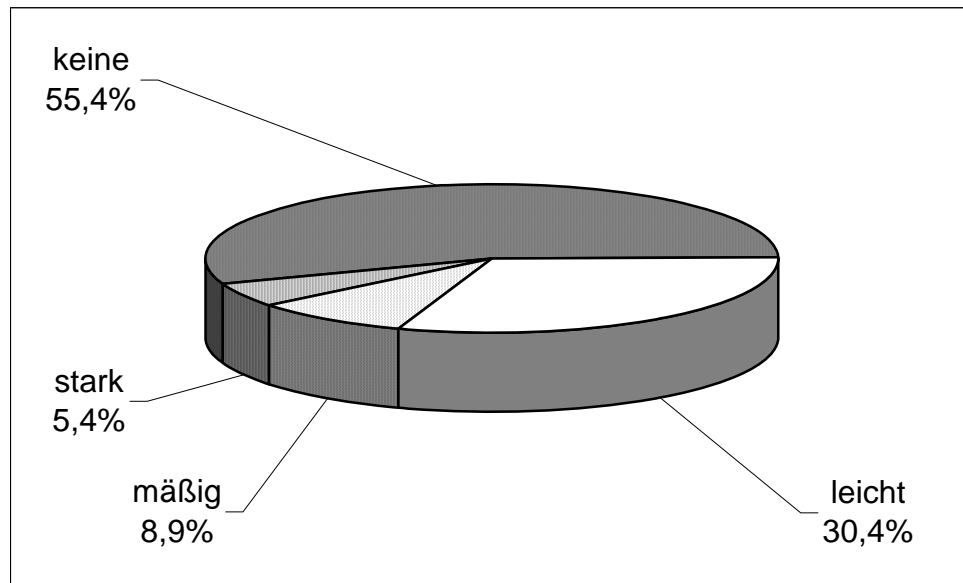
Verlaufsuntersuchung 15,8% aller Platten als gebrochen dar. Der Anteil von Schraubendislokationen lag bei 6,6%. Der durchschnittliche Verbrauch des Osteosynthesematerials lag bei diesen Patienten bei 1,6 Platten pro Segment und 3,3 Schrauben pro Platte.

Von 141 Segmenten, welche beidseitig mit einer Titan-Miniplatte versorgt wurden, zeigten 32 Segmente (22,9%) Plattenbrüche. In 10 Segmenten (7,1%) bestand beidseitig, in 22 Segmenten (15,6%) einseitig ein Plattenbruch. Bei insgesamt 282 verwendeten Platten und 42 Plattenbrüchen lag die Rate von gebrochenen Miniplatten in beidseitig versorgten Segmenten bei 14,9%. Im Anteil der Segmente, welche mit nur einer Miniplatte versorgt wurden, lag die Rate von Plattenbrüchen mit 11 von 73 bei 15,1%. In 17 Fällen wurde bei einem Segment in der Mitte des Laminotomieblocks kein Osteosynthesematerial verwendet.

Innerhalb der 32 als nicht vollständig durchbaut eingestuften Wirbelbögen lag der Anteil von Plattenbrüchen mit 13 von 45 Miniplatten (28,9%) mehr als doppelt so hoch wie in den übrigen 199 als vollständig durchbaut bewerteten Segmenten mit 40 Plattenbrüchen von 310 Miniplatten (12,9%). Eine Gruppe von 9 Patienten, bei denen der Zeitraum zwischen Operation und radiologischer Nachuntersuchung nur bis zu 24 Monate betrug, wies bereits eine Rate von 12,3% Plattenbrüche und 6,8% Schraubendislokationen auf.

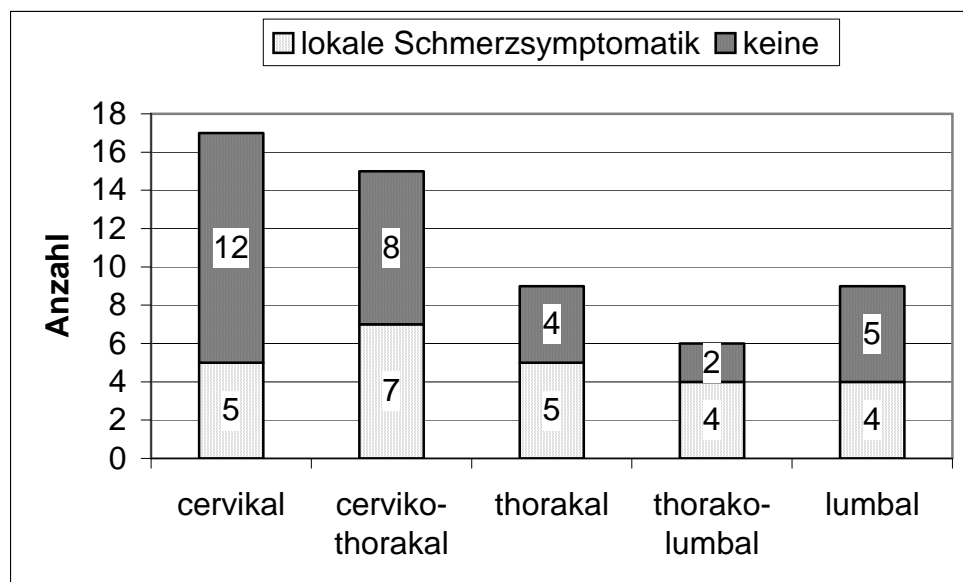
3.3.4 Lokale Beschwerden

Alle 56 Patienten wurden zum Zeitpunkt der radiologischen Diagnostik über Schmerzen und subjektive Bewegungseinschränkungen im Bereich des operierten Wirbelsäulenabschnitts befragt. Von 31 Patienten (55,4%) wurden keinerlei Schmerzen im Operationsgebiet angegeben. 17 Patienten (30,4%) berichteten über gelegentlich auftretende leichte und 5 Patienten (8,9%) über häufig leichte oder gelegentlich starke Schmerzen. In 3 Fällen (5,4%) wurde ein häufig oder ständig starker Schmerz im entsprechenden Wirbelsäulenabschnitt angegeben (Tabelle 3.20). 5 Patienten (8,9%) nahmen regelmäßig Analgetika ein, wobei in 3 der 5 Fälle die lokale Beschwerdesymptomatik deutlich von einer durch die Grunderkrankung bedingten neuropathischen Schmerzsymptomatik überlagert war.



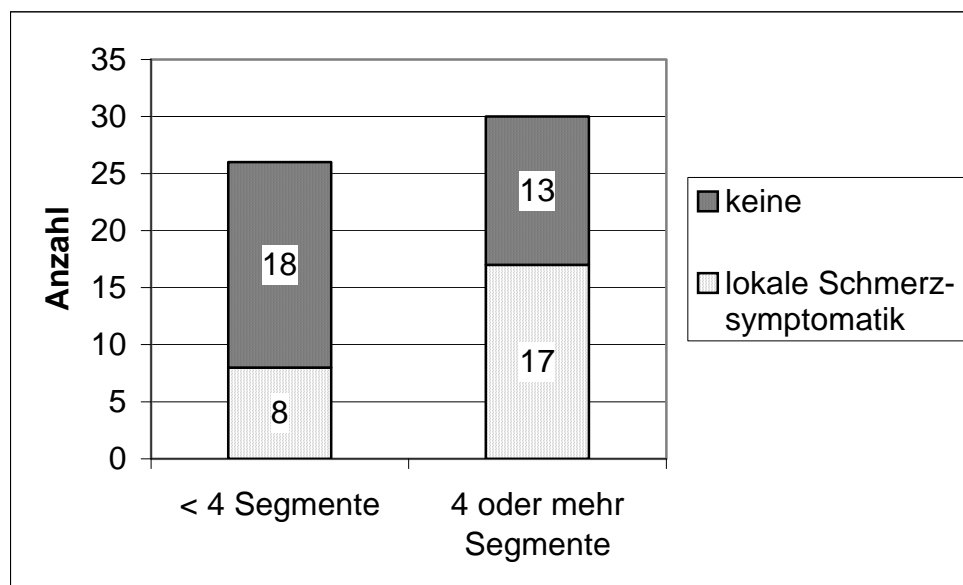
Tab. 3.20 Häufigkeit lokaler Schmerzsymptomatik

In der Gruppe der rein im cervikalen Bereich operierten Fälle lag der Anteil von Patienten, welche über eine lokale Schmerzsymptomatik berichteten mit 5 von 17 Patienten (21,7%) im Vergleich zu den übrigen Operationsregionen mit insgesamt 20 von 39 Patienten (51,3%) niedriger (Tabelle 3.21).



Tab. 3.21 Lokale Schmerzsymptomatik / Operationsregion

Betrachtet man die Anzahl operierter Höhen, so wurde in den Fällen, in denen 4 oder mehr Segmente operiert wurden mit 17 von 30 Fällen (56,7%) häufiger eine lokale Schmerzsymptomatik angegeben als bei den Patienten mit einer niedrigeren Segmentanzahl mit 8 von 26 Fällen (30,8%) (Tabelle 3.22).



Tab. 3.22 Lokale Schmerzsymptomatik / Operationsumfang

Der prozentuale Anteil von Patienten mit einer Schmerzsymptomatik im Operationsgebiet lag in den Fällen, in denen Brüche von Titan-Miniplatten festgestellt wurden, mit 11 von 25 Patienten (44,0%) in einem vergleichbaren Rahmen wie in den Fällen ohne Plattenbrüche mit 14 von 31 Patienten (45,2%).

13 Patienten (23,2%) gaben bei der körperlichen Untersuchung einen Druck oder Klopfeschmerz im betroffenen Wirbelsäulenabschnitt an. Eine subjektive Bewegungseinschränkung wurde von 8 Patienten (14,3%) geschildert. Nur 4 von ihnen berichteten gleichzeitig über eine lokale Schmerzsymptomatik. In 7 Fällen handelte es sich um eine cervikale oder cervikothorakale, in einem Fall um eine rein thorakale Operationsregion. Bei 32 nachuntersuchten Patienten mit cervikaler oder cervikothorakaler Höhenlokalisation lag somit das Auftreten einer subjektiven Bewegungseinschränkung für diese Operationsregion bei 21,9%. 48 von 56 Patienten (85,7%) bewerteten die Beweglichkeit ihrer Wirbelsäule im täglichen Alltag als normal. In dem Fall des jungen Patienten, bei dem sich eine deutliche Kalzifikation der Lig. interspinalia von C1 bis C7

zeigte, war die Beweglichkeit durch die interlaminäre Fusion im wesentlichen auf das Atlantooccipitalgelenk beschränkt.

3.3.5 Fehlstellungen

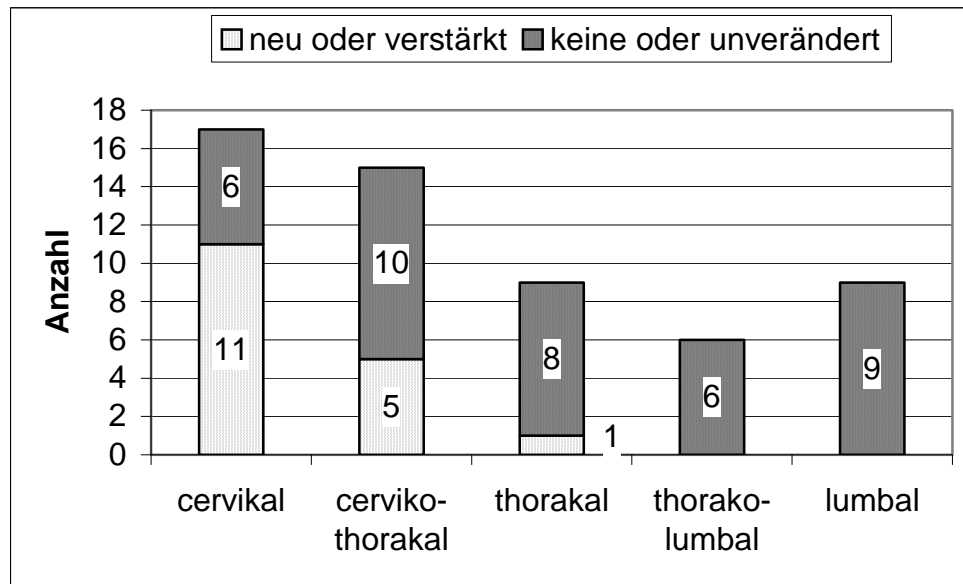
Ein Vergleich der Röntgenbilder aus der Verlaufsuntersuchung mit den präoperativen Aufnahmen zeigte bei 17 von 56 Patienten (30,4%) eine Fehlstellung. 39 Patienten (69,6%) wiesen eine normale Stellung der Wirbelsäule auf.

5 Patienten (8,9%) entwickelten nach der Operation eine neue Fehlstellung. 12 Patienten (21,4%) zeigten im postoperativen Verlauf eine Verschlechterung einer bereits vorher bestehenden Fehlstellung.

Besonders ausgeprägte Formen einer Deformität zeigten sich im Bereich der Halswirbelsäule. 3 Patienten wiesen eine Schwanenhalsdeformität auf, welche bereits präoperativ bestand und im postoperativen Verlauf eine Progression zeigte. In allen drei Fällen handelte es sich bei der Grunderkrankung um einen intramedullär gelegenen Tumor. Bei 6 Patienten präsentierte sich eine kyphotische Fehlstellung der Halswirbelsäule. In 3 dieser Fälle zeigte sich eine leichte, in den übrigen eine deutlich ausgeprägte Kyphose, wobei es sich in 2 Fällen um eine Neuentwicklung und in 4 Fällen um eine Verschlechterung aus einer vorbestehenden kyphotischen Fehlstellung oder Steilstellung handelte. Auch bei diesen Patienten war die der Operation zugrunde liegende Erkrankung in 5 von 6 Fällen ein intramedullär gelegener Tumor und nur in einem Fall ein intradural gelegenes Meningeom. 5 weitere Patienten zeigten eine Steilstellung der Halswirbelsäule, dabei handelte es sich in 2 Fällen um eine Neuentwicklung und in 3 Fällen um eine Progression. Ein Patient zeigte im postoperativen Verlauf eine leichte Hypermobilität im Bereich der osteoplastischen Laminotomie. Hierbei ist zu bemerken, dass es sich um eine Resektion eines cervikalen intraspinal bis extraspinal gelegenen Neurinoms mit begleitender knöcherner Atrophie handelte. Bei einem weiteren Patienten zeigte sich eine Verschlechterung einer nach lateral geneigten Fehlstellung mit Torsion bei ausgeprägter cervikaler spondylotischer Myelopathie und begleitendem Torticollis spasticus.

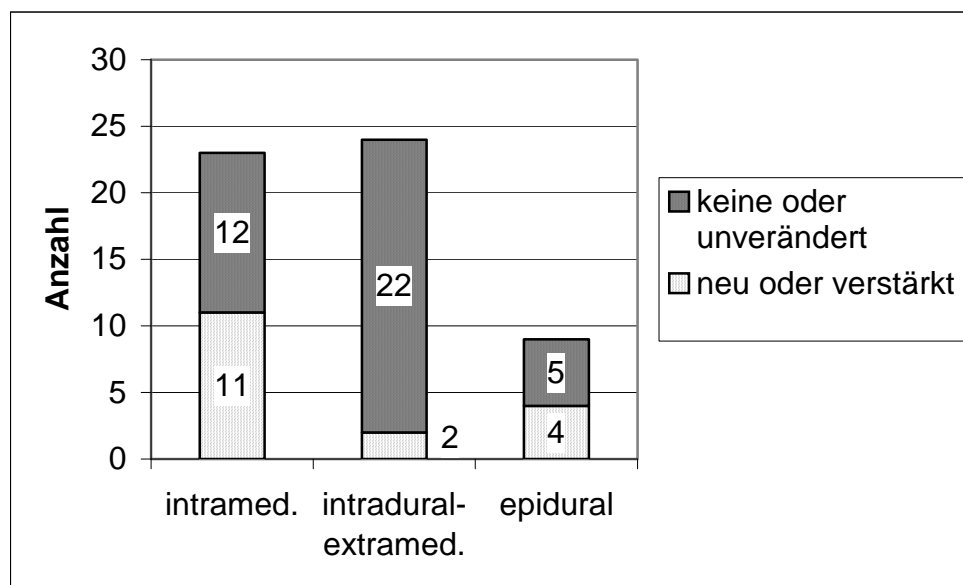
In nur einem Fall einer postoperativen Veränderung der Wirbelsäulenarchitektur war die thorakale Operationsregion betroffen. Nach langstreckiger Laminotomie bei intramedullärem Tumor zeigte dieser Patient postoperativ eine Verstärkung einer Skoliose. In allen anderen 16 Fällen handelte es sich um einen rein cervical oder cervikothorakal

gelegenen Eingriff. Der Anteil neuer oder verstärkter Deformitäten lag somit für die Operationsregion im Bereich cervikalen bis cervikothorakalen Bereich mit 16 von 32 Patienten bei 50% (Tabelle 3.23).



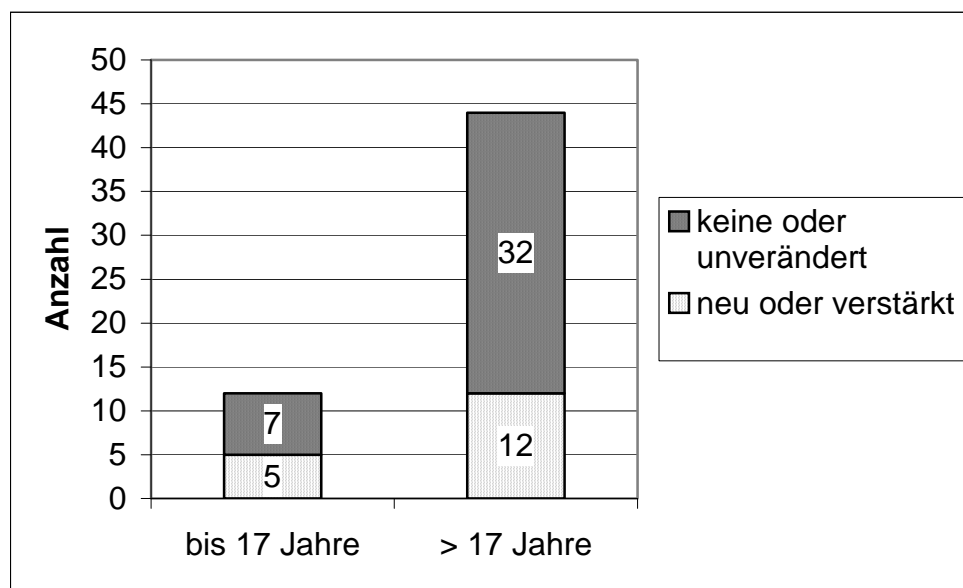
Tab. 3.23 Postoperative Fehlstellung / Operationsregion

Tabelle 3.24 zeigt die besondere Häufung der Neuentwicklung oder Verstärkung einer Fehlstellung in der Gruppe von Patienten mit einer intramedullären Läsion.



Tab. 3.24 Postoperative Fehlstellung / Lokalisation der Raumforderung

5 der 17 Patienten mit Neuentwicklung oder Progression einer Fehlstellungen waren jünger oder gleich 17 Jahre. In 4 dieser Fälle handelte es sich um einen intramedullär gelegenen Tumor. Bei einer relativ geringen Anzahl jüngerer Patienten von insgesamt nur 12 Fällen lag der Anteil von Fehlstellungen in dieser Gruppe mit 5 Patienten (41,7%) im Vergleich zur Patientengruppe älter als 17 Jahre mit 12 (27,3%) von insgesamt 44 Patienten relativ hoch (Tabelle 3.25).



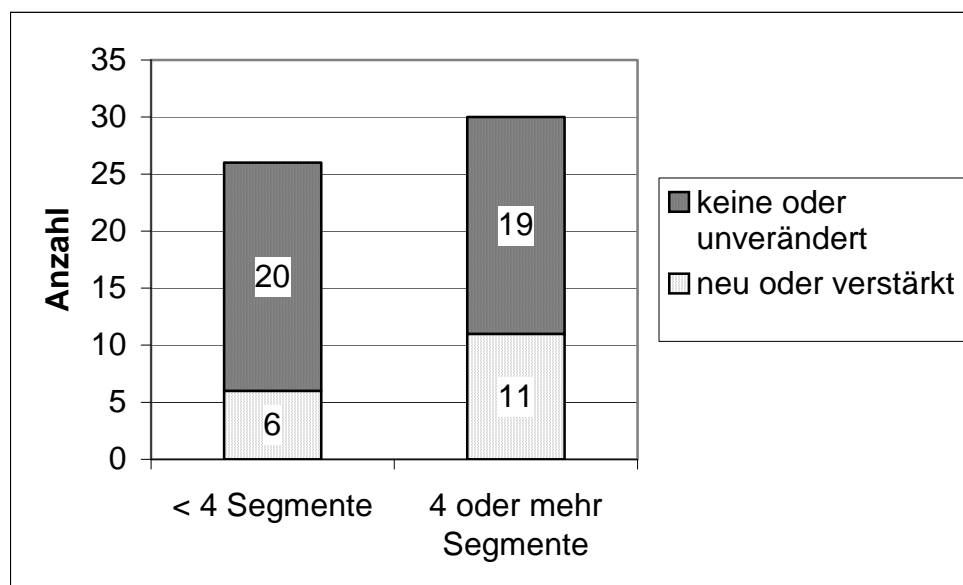
Tab. 3.25 Postoperative Fehlstellung / Alter

In keinem Fall einer bestehenden Fehlstellung wurde die Indikation für einen korrigierenden Eingriff gestellt. Unter den 39 von 56 Patienten (69,6%) ohne postoperative Neuentwicklung oder Verstärkung einer Fehlstellung befanden sich zwei Patienten mit einer präoperativ vorbestehenden leichten Skoliose der Brustwirbelsäule. Sie zeigten im Verlauf keine Progression. Auch hierbei handelte es sich jeweils um Patienten mit einem intramedullär gelegenen Tumor.

Die statistische Analyse belegte die cervikale bis cervikothorakale Höhenlokalisation als hoch signifikanten Faktor für das Risiko der Neuentwicklung oder Verstärkung einer Fehlstellung im postoperativen Verlauf (Odds Ratio 23,0 / 95% Konfidenzintervall 2,76–191,4 / Chi-Quadrat = 13,6 / df = 1 / P < 0,001). Ein weiterer signifikanter Risikofaktor war die intramedullär gelegene Raumforderung im Vergleich zur extramedullären Lokalisation (Odds Ratio 4,13 / 95% Konfidenzintervall 1,24–13,76 / Chi-Quadrat = 5,63 / df = 1 / P = 0,018).

Andere Faktoren wie Geschlecht, das Alter, das Vorhandensein mäßiger oder starker versus keine oder leichter lokaler Beschwerden sowie auch die Vollständigkeit der beidseitigen knöchernen Durchbauung in allen operierten Segmenten ließen sich in keinem signifikanten Zusammenhang zur postoperativen Neuentwicklung oder Progression der Fehlstellung setzen.

Bezüglich der Anzahl der operierten Wirbelbögen zeigte die Patientengruppe mit 4 oder mehr Segmenten mit 11 von 30 Fällen (36,7%) einen etwas höheren Anteil an Fehlstellungen als solche, bei denen nur bis zu 3 Höhen operiert wurden. Letztere wiesen in 6 von 26 Fällen (23,1%) einen veränderten Befund in der radiologischen Verlaufsuntersuchung auf (Tabelle 3.26). Die Datenanalyse ergab jedoch hinsichtlich dieses Faktors keinen statistisch signifikanten Unterschied.



Tab. 3.26 Postoperative Fehlstellung / Operationsumfang

IV. Diskussion

Die Entwicklung rekonstruierender Operationsverfahren im dorsalen Zugangsweg geht aus klinischen Beobachtungen nach erfolgter Laminektomie hervor. Potentielle Auswirkungen einer langstreckigen Laminektomie mit gehäuftem Auftreten von Deformitäten, Instabilität und Verstärkung von spondylotischen Veränderungen sind eingehend in der Literatur beschrieben. Sie betreffen sowohl Operationen im Rahmen des Zugangsweges zur Exstirpation intraspinaler Raumforderungen, als auch Eingriffe aufgrund degenerativer Erkrankungen (Lonstein, 1977; Cerisoli et al., 1980; Yasuoka et al., 1982; Alvisi et al., 1988; Steinbok et al., 1989; Ishida et al., 1989; Bell et al., 1994; Kato et al., 1998; Bouffet et al., 1998; Kaptain et al., 2000; Yeh et al., 2001).

Die Veränderungen in der Wirbelsäulenarchitektur nach langstreckigen Eingriffen von dorsal im Bereich der Halswirbelsäule und des cervikothorakalen Übergangs können sich in Form einer verminderten Lordose, einer Steilstellung, über eine mäßige bis hin zu einer deutlichen Kyphose oder einer ausgeprägten Schwanenhalsdeformität präsentieren (Mikawa et al., 1987; Katsumi et al., 1989). Als Schwanenhalsdeformität werden hierbei Fehlstellungen bezeichnet, welche eine kompensatorische Lordose aufweisen. Im thorakalen Bereich können Skoliosen in Verbindung mit einer verstärkten Kyphose oder auch einer Lordose auftreten (Tachdjian und Matson, 1965; Fraser et al., 1977; Papagelopoulos et al., 1997). Insbesondere Mikawa et al. (1987) und Katsumi et al. (1989) beschrieben nach durchgeführter Laminektomie segmentale Instabilitäten im cervikalen Bereich, von Papagelopoulos et al. (1997) wurden auch Fälle einer thorakolumbalen Spondylolisthesis beschrieben.

Fehlstellungen nach Laminektomie können einen progredienten Verlauf annehmen. Zu den am häufigsten beschriebenen klinischen Symptomen zählen Nackenschmerzen sowie eine Schwäche und Ermüdbarkeit der Muskulatur. Daneben können auch neurologische Symptome wie eine Radikulopathie oder Zeichen einer Myelonkompression auftreten (Sim et al., 1974; Herman und Sonntag, 1994). Eine durch die Deformität bedingte Myelopathie gehört jedoch im Allgemeinen zu einer spät auftretenden Symptomatik (Deutsch et al., 2003). Mögliche Konsequenzen einer postoperativen Fehlstellung mit der Notwendigkeit zur Durchführung eines stabilisierenden Zweiteingriffs wurden insbesondere von Sim et al.

(1974), Herman und Sonntag (1994) sowie Steinmetz et al. (2003) geschildert. Eine Indikation für einen stabilisierenden Zweiteingriff bestand im eigenen Krankengut nicht.

Die Wiederherstellung der knöchernen und ligamentären Strukturen durch die Rekonstruktion des Spinalkanals und Vernähen der Ligamente wurde von vielen Autoren befürwortet, um das Risiko der Entwicklung einer postoperativen Deformität oder Instabilität im Sinne einer Prävention zu verringern (Raimondi et al., 1976; Hirabayashi et al., 1983; Ishida et al., 1989; Cochrane und Steinbok, 1992; Kawahara et al., 1999; Iwakura et al., 1999; Yeh et al., 2001; Hara et al., 2001; Goto et al., 2002; Meyer et al., 2003). Neben auftretenden Fehlstellungen wurden der Laminektomie weitere Nachteile zugesprochen. Abbott et al. (1992) sahen in rekonstruierenden Verfahren gegenüber der Laminektomie kosmetische Vorteile. Einige Autoren werteten den Erhalt der Wirbelbögen als dorsalen Schutz des Myelons vor einem leichten Trauma (Hirabayashi et al., 1983; Ishida et al., 1989; Abbott et al., 1992; O'Brien et al., 1996). Auf diese Weise soll einer durch Sturz verursachten neurologischen Verschlechterung entgegengewirkt werden. Hierzu gibt es in der Literatur jedoch nur wenige Hinweise (Kato et al., 1998).

Ein weiterer Aspekt, der bezüglich eines dorsalen Zugangswegs häufig diskutiert wird, ist die Bildung einer nach Laminektomie entstehenden epiduralen Narbenmembran. Zur Wertung der hierzu angeführten möglichen Konsequenzen existiert jedoch kein gemeinsamer Konsens. In einigen Veröffentlichungen wurden potentielle Folgen einer epiduralen Fibrose mit eventuell auftretender Kompression des Myelons als Argument zur Wiederherstellung der dorsalen knöchernen und ligamentären Anatomie angeführt (Ishida et al., 1989; Cochrane und Steinbok, 1992; O'Brien et al., 1996; Kato et al., 1998). Entgegengesetzt war Sonntag (1996) der Auffassung, dass eine epidurale Narbenmembran mit Sicherheit kein klinisches Problem darstellt. Ratliff und Cooper (2003) betonten in einer kritischen Metaanalyse von 71 Veröffentlichungen über das Verfahren der Laminoplastik, dass kein evidentere Beweis für die klinische Relevanz einer „Postlaminektomie Membran“ existiert.

Bezogen auf das Alter, die Pathologie der Raumforderung und die spinale Höhenlokalisation handelt es sich in dieser Arbeit um ein sehr heterogenes Patientenkollektiv. Die klinische Symptomatik von intraspinalen Tumoren wird durch ihre histologische Zuordnung und ihre Lokalisation bestimmt. Sie können durch Infiltration, destruirendes Wachstum und durch Kompression des Rückenmarks oder der

Nervenwurzeln symptomatisch werden. In wenigen Fällen manifestieren sich intramedulläre Tumore primär auch nur durch eine Deformität der Wirbelsäule oder durch einen Hydrocephalus (Citron et al., 1984; Rifkinson-Mann et al., 1990; Caviness et al., 1998; Sandalcioglu et al., 2002).

Im Krankengut dieser Arbeit wurde die Wirbelbogenrekonstruktion weitestgehend im Sinne einer osteoplastischen Laminotomie als Zugangsweg zur Exstirpation der verschiedenen intraspinalen Raumforderungen verwendet. Die ursprüngliche knöcherne Anatomie des Spinalkanals wird auf diese Weise wiederhergestellt. In wenigen Fällen dieser Studie erfolgte eine „open-door laminoplasty“ zur Dekompression einer langstreckigen cervikalen Stenose. Ihr geringer Anteil ist darauf zurückzuführen, dass in der operativen Therapie der cervikalen spondylotischen Myelopathie dem Verfahren von anterior den Vorzug zu geben ist. In Fällen eines sich über drei oder mehr Segmente erstreckenden Befundes steht die erweiternde Laminoplastik der direkten Dekompression und Stabilisierung von anterior als Alternative gegenüber (Wada et al., 2001). Die in Japan gehäuft vorkommende Verknöcherung des hinteren Längsbandes mit langstreckiger Einengung des Myelons macht die dort vielfach angewendeten rekonstruierenden Verfahren von dorsal mit einer sehr hohen Variation in den beschriebenen Operationstechniken nachvollziehbar. Erstmals wurde dieses Krankheitsbild im Jahre 1960 von Tsukimoto beschrieben. In Europa spielt diese Form der cervikalen Myelopathie praktisch jedoch keine Rolle (Kato et al., 1998).

Das Verfahren einer erweiternden Laminoplastik im Zusammenhang mit einer Tumorexstirpation ist im Einzelfall abzuwägen. Sie kann durchgeführt werden, wenn intraoperativ der Eindruck entsteht, dass die raumfordernde Wirkung eines inkomplett entfernten intraspinalen Tumors oder einer ödematösen Schwellung des Myelons im Vergleich zur Weite des Spinalkanals relevant wird (Matsui et al., 1997; Lee et al., 1998). In der Fallbeschreibung eines vier Monate alten Jungen mit einem ausgedehnten pilozytischen Astrozytom wurde durch ein weniger invasives Vorgehen mit Biopsie, Duraplastik und erweiternder Laminoplastik ein gutes klinisches Outcome erreicht. Bei fehlender Dissektionsebene zur Tumorexstirpation beschränkte man sich auf eine nur minimale Resektion bei gleichzeitig durchgeführter Dekompression (Sandalcioglu et al., 2002). Eine grundsätzlich durchgeführte Erweiterung des Wirbelkanals im Rahmen einer Tumorexstirpation ist nicht notwendig (Hara et al., 2001).

Auftretende intraoperative Komplikationen der osteoplastischen Laminotomie und Laminoplastik, wie eine unbeabsichtigte Duraverletzung oder die Verletzung einer Nervenwurzel, sind in der Literatur nur in vereinzelt Fällen beschrieben (Abbott et al., 1992; Lee et al., 1998; Hara et al., 2001). Im Zusammenhang mit der Eröffnung des Spinalkanals unter Verwendung eines Kraniotoms beobachteten Abbott et al. (1992) in einem von 180 Fällen die Durchtrennung einer Nervenwurzel, Hara et al. (2001) schilderten die Situation einer irrtümlich anterior zur Nervenwurzel platzierten „threadwire saw“. Die eigenen Ergebnisse zeigen, dass die en bloc Entfernung der Wirbelbögen über eine Laminotomie sicher durchgeführt werden kann. Eine Verletzung nervaler Strukturen durch die Osteotomie wurde nicht beobachtet. Wesentlich erscheint hierbei eine zuvor klare Darstellung des Epiduralraums. Zu einer postoperativen neurologischen Verschlechterung kam es zumeist in Fällen, bei denen die Operation aufgrund einer intramedullären Raumforderung erfolgte. Hierbei spielen sowohl lokale Reaktionen im Rahmen der eigentlichen intramedullären Operation als auch vaskuläre Mechanismen eine Rolle (Steinbok et al., 1992). Bei Patienten mit einem intramedullären Tumor kann gegebenenfalls in Abhängigkeit zur Histologie und Höhenlokalisation in mehr als 30% der Fälle eine postoperative Verschlechterung des neurologischen Status beobachtet werden (Alvisi et al., 1988; Cooper, 1989; Cristante und Herrmann, 1994; Sandalcioglu et al., 2005).

Die Komplikationshäufigkeit postoperativ auftretender Infektionen für das gesamte Spektrum der cervikalen Wirbelsäulenchirurgie wurde von Zeidman et al. (1997) mit 0,5% sehr niedrig angegeben. Hierbei handelte es sich um eine umfangreiche Studie von über 4500 Patienten. Sie umfasste Operationsverfahren von anterior und dorsal bei degenerativen Erkrankungen der Halswirbelsäule sowie Eingriffe im Rahmen eines Traumas oder einer Tumorexstirpation. In einigen größeren Studien über rekonstruierende Verfahren der Wirbelbögen von jeweils deutlich mehr als 100 Patienten lag der Anteil beobachteter Infektionen zwischen 0,5 und 3,8% (Abbott et al., 1992; Lee et al., 1998; Satomi et al., 2001). Dem entgegengesetzt berichteten Casha et al. (2004) in einer Reihe von 28 Patienten zum Verfahren der „suspension laminotomy“ über eine Infektionsrate von fast 18%. In vier Fällen ließ sich die postoperativ aufgetretene Infektion nur durch eine tiefe Wundrevision erfolgreich behandeln. Davon erfolgte in zwei Fällen eine Entfernung des Laminotomieblocks einschließlich des aus Titan-Miniplatten bestehenden Osteosynthesematerials. Als Hauptursache für das eventuell höhere Infektionsrisiko dieser Operationsmethode wird eine durch Devaskularisierung der Wirbelbögen geförderte

Wundkontamination diskutiert. Unklar ist, ob die von Cochrane und Steinbok (1992) als auch von Goel (1997) beschriebene Operationsvariante mit Stielung des Laminotomieblocks nach rostral das Infektionsrisiko reduzieren kann. Diesbezüglich stellt die bereits von Rama et al. (1990) erwähnte partielle Resorption knöcherner Anteile der Laminoplastik einen weiteren Aspekt dar. Meyer et al. (2003) schilderten jedoch im Zusammenhang mit der gestielten Operationsmethode in ähnlicher Weise eine Atrophie wiedereingetzter Wirbelbögen. Rate und Ausmaß der selbst beobachteten Wundheilungsstörungen lagen in einem akzeptablen Rahmen. Insbesondere die Entfernung des Laminotomieblocks infolge einer Infektion war in keinem der Fälle notwendig. Eine knöcherne Resorption von Wirbelbögen fand sich nicht.

Eine Refixierung der Wirbelbögen kann prinzipiell mit Nähten, Drähten oder Titan-Miniplatten erreicht werden. Letztere können entsprechend der notwendigen Stellung individuell zurechtgebogen werden. Von einigen Autoren wurde die Verwendung von Miniplatten gegenüber Nähten aufgrund einer sofortigen Stabilität und exakten Stellung der Wirbelbögen favorisiert (Frank und Keenen, 1994; O'Brien et al., 1996; Klekamp und Samii, 2005). Eine ungenügende Fixierung eines zur Seite angehobenen Wirbelbogens oder eine Fraktur des Scharniers im Rahmen einer „open-door laminoplasty“ kann zu einer Restenosierung mit nachfolgender Kompression des Myelons oder einer Nervenwurzel führen. Die Prognose ist in diesen Fällen von einer unverzüglichen Revision abhängig. In der Literatur finden sich solche Beschreibungen zumeist im Zusammenhang mit einer Refixierung des Laminotomieblocks unter Verwendung von Nähten (Herkowitz, 1988; Yonenobu et al., 1996; Satomi et al., 2001). Die Angaben zur Häufigkeit dieser Komplikation schwanken zwischen 13% in einer sehr kleinen Studie von Herkowitz (1988) und 2% in einer größeren Arbeit von Satomi et al. (2001). Um die offene Position der hinteren Elemente bei dem Verfahren der „open-door laminoplasty“ sicher zu stellen, verwendeten O'Brien et al. (1996) erstmalig Titan-Miniplatten. Vergleichbares wurde bereits von Frank und Keenen (1994) im Zusammenhang mit einer Variation der „suspension laminotomy“ vorgestellt. Unabhängig von einer Erweiterung des Spinalkanals berichteten Klekamp und Samii (2005) über vier Fälle einer Laminadislokation im Rahmen einer osteoplastischen Laminotomie mit Nähten. McCormick und Stein (1994) beobachteten im postoperativen Verlauf einer cervikalen Tumorexstirpation in zwei Fällen eine Myelonkompression. Bei beiden Patienten war sie Folge der Verlagerung eines mit Drähten fixierten Wirbelbogens. Goto et al. (2002) schilderten hingegen sogar einen Fall,

in dem ein mit Miniplatten fixierter Wirbelbogen in den Spinalkanal einsank. In diesem Kontext verwies Epstein (1994) auf über 300 praktisch komplikationslose Verläufe einer osteoplastischen Laminotomie. Aus den Berichten ist die von den Operateuren gewählte Methode der Osteotomie häufig nicht ersichtlich. Im Krankengut dieser Arbeit wurde ein Einbrechen des Laminotomieblocks in den Wirbelkanal unter Verwendung der Titan-Miniplatten nicht beobachtet. Das Risiko dieser Komplikation erscheint gering, lässt sich jedoch nicht ausschließen.

Im Hinblick auf ein mögliches Versagen der Rekonstruktion ist die knöcherne Durchbauung der Wirbelbögen und das Osteosynthesematerial zu betrachten. In Veröffentlichungen mit Angaben zur Qualität der Durchbauung fehlt zumeist eine Differenzierung hinsichtlich des Patientenalters oder der spinalen Höhenlokalisierung. Häufig wurde die Beurteilung der knöchernen Überbrückung nicht klar definiert. Abbott et al. (1992) bewerteten in ihrer Arbeit in 32 Fällen die knöcherne Einheilung des Laminotomieblocks. Unter Verwendung eines Kraniotoms beobachteten sie bei nur vier Patienten (12,5%) eine komplette Einheilung und in 28 Fällen (87,5%) eine partielle Durchbauung der Wirbelbögen. Entgegengesetzt beschrieben Meyer et al. (2003) eine komplette Einheilung in 16 von 21 untersuchten Patienten (76,2%) und eine partielle Durchbauung in den übrigen fünf Fällen (23,8%). Die Anwendung einer „threadwire saw“ zur Reduktion des Knochenverlusts scheint diesbezüglich bessere Ergebnisse zu liefern. So berichteten einige Autoren über eine vollständige knöcherne Durchbauung bei allen Patienten spätestens nach Ablauf von 12 Monaten (Kawahara et al., 1999; Hara et al., 2001).

Die Analyse der eigenen Ergebnisse belegt die spinale Höhenlokalisierung als eine wesentliche Variable hinsichtlich der knöchernen Einheilung. Die Chance für eine komplette knöcherne Überbauung aller Wirbelbögen zeigte sich in der thorakolumbalen Operationsregion signifikant höher als für die cervikothorakale Region. Eine mögliche Erklärung hierfür ist die insgesamt niedrigere Mobilität des thorakalen Wirbelsäulenabschnitts sowie eventuell auch eine größere Belastung auf einen im cervikothorakalen Übergangsbereich wiedereingesetzten Laminotomieblock. Darüber hinaus haben die Wirbelbögen im thorakolumbalen Bereich durch ihr Volumen eine größere knöcherne Schnittstelle. Beide Faktoren können die knöcherne Überbrückung der Osteotomie in der thorakolumbalen Operationsregion möglicherweise positiv beeinflussen. Letztlich hat auch das Alter des Patienten einen nicht zu unterschätzenden Einfluss auf die

Knochenheilung. Wegen der geringen Anzahl jüngerer Patienten ist die Aussagekraft der Ergebnisse jedoch eingeschränkt. Die vollständig beidseitige knöcherne Durchbauung im gesamten eigenen Krankengut lag hinsichtlich der Patienten mit 62,5% und bezogen auf alle Wirbelbögen mit 86,1% innerhalb der in der Literatur beschriebenen Angaben. Eine fehlende knöcherne Überbrückung auf einer Seite eines Wirbelbogens oder in sehr wenigen Fällen sogar ein beidseitiges Fehlen war ohne klinische Folgen. Der Spinalkanal zeigte sich in keinem der Fälle eingengt. Da im überwiegenden Teil des Patientenguts die Beurteilung der knöchernen Einheilung nur anhand von Übersichtsaufnahmen erfolgte, müssen die erhobenen Daten kritisch beurteilt werden. Eine eventuell schräge Führung des Kraniotoms oder eine ungenaue Stellung des Patienten während der Röntgenaufnahme können das Ergebnis zu Gunsten einer vollständig erscheinenden knöchernen Überbrückung beeinflussen.

Beschreibungen über ein Versagen des Osteosynthesematerials im Sinne gebrochener Miniplatten oder einer Schraubenlockerung sind in der Literatur selten. Titan-Miniplatten finden in der Kiefer- und Gesichtschirurgie schon seit langem Gebrauch. Unter dieser Anwendung sind Fälle von Dislokationen oder Frakturen mit daraus resultierenden Operationsrevisionen bekannt (Islamoglu et al., 2002). Rama et al. (1990) schilderten als erste den Bruch einer Titan-Miniplatte im Zusammenhang mit einer Wirbelbogenrekonstruktion. Eine klinische Konsequenz wurde von ihnen jedoch nicht beobachtet. Um das Risiko eines Versagens von Osteosynthesematerial und Laminoplastik zu reduzieren, kombinierten Goto et al. (2002) die Verwendung von Titan-Miniplatten mit Abstandshaltern bestehend aus Hydroxyapatit. Durch Aufhebung des Osteotomiespalts und Überbrückung des Wirbelbogens und der Bogenwurzel über einen Spacer sollen dabei die auf Schrauben und Miniplatten einwirkenden Kräfte reduziert werden. Der prozentuale Anteil gebrochener Miniplatten in der eigenen Datenerhebung lag insgesamt bei 14,9%. Ein höheres Risiko für die Fraktur einer Titan-Miniplatte im cervikalen und cervikothorakalen Bereich ist auch hier am ehesten auf die biomechanischen Eigenschaften und der ausgeprägten Beweglichkeit der Halswirbelsäule und einer damit verbundenen größeren Materialbelastung zurückzuführen. Die höhere Frakturrate in den nicht als beidseitig durchbaut eingestuften Bogensegmenten weist auf einen Zusammenhang zwischen stabiler Fixierung und erfolgreicher Knochenheilung hin. Im Allgemeinen sind Implantatbrüche auf eine Materialermüdung zurückzuführen und zumeist die Folge multipler Lastenwechsel (Ungethüm und Plitz, 1992). Wie bereits in Kapitel 2.4

beschrieben entsteht im Rahmen der osteoplastischen Laminotomie unter Verwendung eines Kraniotoms durch das leicht versetzte Einfügen der Wirbelbögen an einer Seite ein etwas größerer knöcherner Spalt. Als erfolgreiche knöcherner Einheilung ist eine Durchbauung auf mindestens einer Seite zu werten. Innerhalb der radiologischen Verlaufsbeurteilung konnten 97,4% aller Bogensegmente diese Zielsetzung erfüllen (siehe dazu auch Abb. 4.1). Der Befund von gebrochenen Titan-Miniplatten erscheint bei gleichzeitig erfolgreicher knöcherner Einheilung wenig relevant. Entsteht im Rahmen von Übersichtsaufnahmen der Verdacht auf eine fehlende Stabilität des wiedereingesetzten Laminotomieblocks, gibt eine zusätzlich durchgeführte Computertomographie sicheren Aufschluss über die Qualität der Durchbauung.

Die Inzidenz und Ätiologie lokaler Schmerzen im Verlauf der operativen Behandlung einer cervikalen Stenose über eine Laminoplastik sind nicht vollkommen geklärt. Als Ursachen werden Dissektion und Denervation der paravertebralen Muskulatur, eine mögliche Verletzung der Facettengelenke sowie auch eine radikuläre Komponente durch Reizung der Nervenwurzeln diskutiert. Hosono et al. (1996) berichteten in einer Serie von 72 Patienten über eine Häufigkeit von 60%. Kawaguchi et al. (1999) schilderten einen Zusammenhang zwischen Beschwerdesymptomatik und der Ausgiebigkeit der operativen Prozedur als auch postoperativ beobachteter Bewegungseinschränkungen. In ihrem Krankengut von 82 Patienten war eine Schmerzsymptomatik sogar in 80% der Fälle vorhanden. Die Metaanalyse von Ratliff und Cooper (2003) verweist unabhängig vom jeweilig verwendeten Operationsverfahren auf eine durchschnittliche Häufigkeit von 30%. Die osteoplastische Laminotomie ist als nicht erweiterndes Verfahren nur eingeschränkt mit diesen Daten vergleichbar. In vielen Fällen kann die der Operationsindikation zugrundeliegende Erkrankung auch für sich allein gestellt eine Schmerzsymptomatik verursachen. Die Ergebnisse zeigen, dass der überwiegende Anteil der Patienten nicht oder nur über sehr leichte lokale Beschwerden berichtete. Nur in 14,3% der Fälle konnte eine wesentliche Schmerzsymptomatik beobachtet werden. Die Datenanalyse weist hierbei keinen signifikanten Zusammenhang zur knöchernen Einheilung auf. Darüber hinaus schilderten Patienten mit Frakturen von Titan-Miniplatten ebenso häufig Beschwerden im Operationsgebiet wie solche, bei denen keine Plattenbrüche festgestellt wurden, so dass auch dieser Faktor keinen Einfluss auf die lokale Schmerzsymptomatik zu haben scheint. Bezüglich eines größeren Operationsumfangs kann die Datenauswertung keine klare Aussage untermauern.

Die Fehlstellungsraten nach Laminektomie werden in der Literatur sehr unterschiedlich angegeben. Im Rahmen einer Dekompression bei cervikaler Myelopathie schwanken die Angaben zwischen 21% und 50% (Herkowitz, 1988; Ishida et al., 1989; Kato et al., 1998; Matsunaga et al., 1999; Kaptain et al., 2000). Ihre Inzidenz wurde in Abhängigkeit von der präoperativ vorhandenen Wirbelsäulenarchitektur beschrieben. Kaptain et al. (2000) beobachteten in einem Patientenkollektiv mit vorbestehender Steilstellung der Halswirbelsäule postoperativ zu 30% deutliche Fehlstellungen. In Fällen, bei denen präoperativ eine normale Lordose bestand, lag der Anteil hingegen nur bei 14%.

Im Zusammenhang zur Exstirpation intraspinaler Tumore, insbesondere bei Kindern und jungen Erwachsenen, liegen die Angaben über Deformitäten nach Laminektomie relativ hoch. Die beschriebenen Fehlstellungsraten schwanken insgesamt zwischen 24% und 61% (Haft et al., 1959; Lonstein, 1977; Fraser et al., 1977; Yasuoka et al., 1982; Lunardi et al., 1993; Bell et al., 1994; Inoue et al., 1996). Der Halswirbelsäule und dem cervikothorakalen Übergang wird überwiegend ein höheres postoperatives Fehlstellungsrisiko beigemessen. Betrachtet man allein die cervikale und cervikothorakale Operationsregion, wurden sogar Häufigkeiten von 53% bis zu 100% beschrieben (Fraser et al., 1977; Yasuoka et al., 1982; Bell et al., 1994; Inoue et al., 1996). Um den Einfluss der Operationsregion und des Alters auf die Fehlstellungsrate nach Laminektomie zu evaluieren, untersuchten Yasuoka et al. (1982) ein durchmisches Krankengut von 58 Patienten. In einer Gruppe von 26 Patienten jünger als 15 Jahre fanden sich in 12 Fällen (46%) Deformitäten, während bei den übrigen 32 Patienten zwischen 15 und 24 Jahren nur in zwei Fällen (6%) Fehlstellungen beobachtet wurden. Innerhalb der jüngeren Untergruppe entwickelten alle Patienten mit cervikaler oder cervikothorakaler Operationsregion eine Fehlstellung, während eine thorakale Laminektomie in 36%, eine lumbale Laminektomie hingegen in keinem der Fälle mit einer Deformität verbunden war. Ein jüngeres Alter und eine mehr rostral gelegene Operationsregion gelten daher als wesentliche Risikofaktoren für die Entwicklung einer Fehlstellung nach Laminektomie. Der thorakale Wirbelsäulenbereich ist in diesem Zusammenhang jedoch nicht zu unterschätzen. Papagelopoulos et al. (1997) beobachteten in einem Krankengut von 36 Patienten mit thorakolumbalen Laminektomie ebenfalls einen hohen Anteil von Fehlstellungen mit einer deutlichen Abhängigkeit zum Alter. Bei Kindern konnte postoperativ in 33% eine Deformität festgestellt werden, während der Anteil bei Erwachsenen nur bei 8% lag. Yeh et al. (2001) wiesen der thorakolumbal gelegenen Operationsregion ein besonders hohes Risiko für die Verschlechterung einer Fehlstellung zu. In ihrer Arbeit untersuchten sie 27 Kinder nach Operation intramedullärer

Tumore. Bei einem Gesamtanteil von 44% lag die Rate mit Veränderungen der Wirbelsäulenarchitektur im thorakolumbalen Bereich bei 60%, während sie im cervikothorakalen Bereich nur bei 25% lag.

Die selbst erhobenen Daten zeigen deutlich, dass die Rekonstruktion der Wirbelbögen die Verstärkung oder sogar die Neuentwicklung einer Fehlstellung nicht in allen Fällen verhindern kann (siehe dazu auch Abb. 4.2). Mit einem Anteil von 30,4% postoperativ beobachteter Deformitäten, bestehend aus 8,9% neu entstandenen und 21,4% progredienten Fehlstellungen, liegen die Zahlen verglichen mit den oben angeführten Laminektomiestudien relativ niedrig. Durch die ausgeprägte Heterogenität des Krankenguts in Bezug auf das Alter, die Operationsregion und insbesondere die Grunderkrankung wird eine vergleichende Betrachtung mit anderen Studien allerdings erheblich eingeschränkt. So zeigt die Datenanalyse eine signifikante Häufung postoperativ veränderter Wirbelsäulenarchitektur in der cervikalen und cervikothorakalen Operationsregion mit einer Rate von 50%. Eine Erklärung für die insgesamt doch ernüchternden Ergebnisse ist in der multifaktoriellen Pathogenese der Deformität zu sehen. Das von White et al. (1977) dargestellte knöcherne und ligamentäre Defizit nach Laminektomie stellt hierbei nur einen Gesichtspunkt dar. Der Stabilitätsverlust eines Bewegungssegments nach Teilresektion der Facettengelenke oder ihrer Kapseln wurde durch verschiedene experimentelle Studien an Halswirbelsäulenpräparaten belegt (Raynor et al., 1985; Zdeblick et al., 1992). Bei der Exstirpation intraspinaler Raumforderungen wird eine Verletzung der Facettengelenke weitestgehend vermieden. Eine mögliche Läsion von Facettengelenkkapseln lässt sich im eigenen Krankengut nicht vollständig ausschließen. Ungeachtet von der Rekonstruktion knöcherner und ligamentärer Komponenten bleiben die Operationsverfahren der osteoplastischen Laminotomie und der Laminoplastik invasiv. Dorsale Zugangswege sind generell mit einer möglichen Schädigung der paravertebralen Muskulatur verbunden (Nolan und Sherk, 1988; Zhang et al., 2003). Ihre Funktion für die Stellung der Wirbelsäule kann auf diese Weise beeinträchtigt werden (Fujimura und Nishi, 1996).

Die Bedeutung des Patientenalters im Zusammenhang zum Fehlstellungsrisiko ergibt sich aus der bei Kindern und Jugendlichen noch im Wachstum befindlichen Wirbelsäule sowie einer höheren Elastizität der Ligamente (Yasuoka et al., 1981; Saito et al., 1991). Im Hinblick auf das Alter liefert die eigene Datenanalyse jedoch kein signifikantes Ergebnis.

Zum Einfluss des Operationsausmaßes finden sich in der Literatur unterschiedliche Angaben. Während Katsumi et al. (1989), Papagelopoulos et al. (1997) und Inoue et al. (1996) über eine Korrelation zwischen höherer Segmentanzahl und postoperativer Deformität berichteten, zeigten andere Arbeiten diesbezüglich keinen Zusammenhang auf (Fraser et al., 1977; Cerisoli et al., 1980; Yasuoka et al., 1982; Alvisi et al., 1988; Bell et al., 1994). Hierbei handelte es sich überwiegend um Laminektomiestudien. Ein klar erhöhtes Fehlstellungsrisiko bezüglich eines größeren Operationsumfangs konnte im selbst untersuchten Patientengut nicht nachgewiesen werden.

Ein zentrales Ergebnis der Datenanalyse ist die signifikante Häufung neu entstandener und verstärkter Fehlstellungen in der Gruppe intramedullärer Raumforderungen. Dies entspricht auch den Beobachtungen in den Laminektomiestudien von Cerisoli et al. (1980) und Alvisi et al. (1988) über 84 beziehungsweise 98 Patienten. Die postoperativ auftretenden Veränderungen der Wirbelsäulenarchitektur zeigten sich ebenfalls deutlich an die zu Grunde liegende Pathologie gebunden. Ihr Krankengut bestand aus Patienten mit intramedullären Tumoren, Syringomyelie, intradural-extramedullären und extraduralen Tumoren sowie cervikaler spondyloischer Myelopathie. Patienten mit intramedullärer Läsion machten 80% der postoperativ beobachteten Stellungsveränderungen aus. Eine Kompression oder Zerstörung der paravertebralen Muskulatur innervierenden Nervenzellen durch eine Raumforderung oder ihre Exstirpation kann hierbei eine Rolle spielen (Lonstein, 1977; Cerisoli et al., 1980; Alvisi et al., 1988). Der Begriff der „postlaminectomy deformity“ suggeriert für sich allein gestellt zunächst eine Kausalität, die in der klinischen Inzidenz insbesondere im Hinblick auf die Grunderkrankung ihren Ursachen nicht gerecht wird. Fehlstellungen sind Teil der klinischen Symptomatik eines intramedullären Tumors oder einer Syringomyelie und können sich gegebenenfalls lange vor anderen neurologischen Ausfallerscheinungen manifestieren (Citron et al., 1984; Steinbok et al., 1992). Bezogen auf intramedulläre Tumore lassen sich bei Kindern und Jugendlichen präoperativ in 33 bis 56% der Fälle Fehlstellungen beobachten (Epstein und Farmer, 1990; Lunardi et al., 1993; Bouffet et al., 1998; Houten und Weiner, 2000; Yeh et al., 2001; Jallo et al., 2003). In einer Arbeit über 98 Patienten mit intramedullären Astrozytomen werteten Bouffet et al. (1998) die primär bestehende Deformität als prädiktiven Faktor für das Langzeitüberleben. Kinder, bei denen die initiale Symptomatik auch durch eine Fehlstellung gekennzeichnet war, zeigten eine 10-Jahres-Überlebensrate von 87%, während sie in den übrigen Fällen nur bei 28% lag. Dies ist ihrer Meinung nach

am ehesten in Beziehung zur Kinetik des Tumorwachstums zu setzen. Indolente Tumore des Rückenmarks neigen zu einem langsamen Wachstum und zur Induktion einer Fehlstellung (Epstein und Farmer, 1990; Bouffet et al., 1998). Eine ähnliche Beziehung zwischen einer nur langsam wachsenden intraspinalen Raumforderung und Entstehung der Deformität bei Kindern wurde bereits von Tachdjian und Matson (1965) angenommen.

Die verschiedenen Mechanismen in der Fehlstellungsentwicklung, insbesondere in Verbindung mit einer intramedullären Raumforderung oder auch iatrogenen Verletzung der paravertebralen Muskulatur, zeigen den rekonstruierenden Operationsmethoden Einschränkungen auf. Während Kawahara et al. (1999) und Hara et al. (2001) in ihren Arbeiten über eine ausschließlich oder überwiegend im thorakolumbalen Bereich durchgeführte Tumorexstirpation an 24 beziehungsweise 16 Patienten in keinem Fall die postoperative Entwicklung einer Fehlstellung beobachteten, schilderten andere Autoren bezogen auf den gesamten Spinalkanal Deformitäten trotz der wiederhergestellten knöchernen und ligamentären Anatomie (Inoue et al., 1996; Yeh et al., 2001; Meyer et al., 2003). So fanden Meyer et al. (2003) in einem Krankengut von 21 Kindern in fünf Fällen (24%) eine postoperativ verstärkte Deformität. Im Vergleich zur Laminektomie konnten Inoue et al. (1996) jedoch eine signifikante Reduktion des Fehlstellungsrisikos über die Rekonstruktion des Spinalkanals belegen, Yeh et al. (2001) gelang dies nur in Bezug auf die thorakolumbale Operationsregion. Die Fallzahlen in vergleichenden klinisch-retrospektiven Studien zwischen Laminektomie und osteoplastischer Laminotomie oder Laminoplastik sind zu einem großen Teil relativ niedrig. Die Ergebnisse dieser Arbeiten weisen rekonstruierenden Operationsverfahren aber ein deutliches Potential zur Verringerung des Fehlstellungsrisikos zu (Ishida et al., 1989; Inoue et al., 1996; Matsunaga et al., 1999; Yeh et al., 2001; Iwakura et al., 1999).

Dem Argument, dass dem Nutzen der Wirbelbogenrekonstruktion keine klaren Beweise zu Grunde liegen ist entgegenzuhalten, dass die fehlende evidenzbasierte Datenlage im Hinblick auf zwei Operationsmethoden vergleichbar ist mit einer Tür, welche in beide Richtungen schwingt. In dieser insbesondere in der Chirurgie verbreiteten Situation muss eine Entscheidung für oder gegen ein alternatives Verfahren auf der Basis einer Risiko-Nutzen-Abwägung und sinnvollen Interpretation der aktuellen Studienlage erfolgen. Das Erheben prospektiv randomisierter Studien gestaltet sich hierbei durch die vielen verschiedenen Einflussfaktoren auf die Fehlstellungsentwicklung schwierig. Dabei sind Patientenalter, Operationsregion, Segmentanzahl, mögliche Verletzungen der Facettengelenke als auch die zu Grunde liegende Pathologie und präoperativ

vorbestehende Stellungsveränderungen zu berücksichtigen. Die Betrachtung der eigenen Ergebnisse zeigt jedoch, dass die heute zur Verfügung stehenden technischen Gegebenheiten eine relativ einfache und sicher durchzuführende Rekonstruktion der Wirbelbögen ermöglichen. Die osteoplastische Laminotomie stellt daher in Hinblick auf einen standardisierten dorsalen Zugangsweg zum Spinalkanal die zukunftsweisende Alternative zur Laminektomie dar. Infektionen und maligne Tumoren des Knochens sind dabei als einzige Kontraindikation anzusehen. Generell steht für ausgewählte Tumore auch ein halbseitiger Zugangsweg zur Verfügung. Eine Hemilaminektomie, auch über zwei oder drei Segmente, ist mit geringeren postoperativen Veränderungen in der cervikalen Krümmung verbunden als eine Rekonstruktion der gesamten Wirbelbögen (Asazuma et al., 2004). Hierbei ist die Größe und Lokalisation des Tumors für die Wahl des Zugangsweges ausschlaggebend.

V. Zusammenfassung

Die operative Technik der Wirbelbogenrekonstruktion mittels Titan-Miniplatten wurde Mitte der neunziger Jahre in der Neurochirurgischen Klinik der Universität Essen als Alternative zur Laminektomie etabliert. Ziel der Datenerhebung war es, Ergebnisse dieses Verfahrens in Hinblick auf möglichen Komplikationen, der knöchernen Durchbauung und insbesondere der Entwicklung von Fehlstellungen zu evaluieren. Es wurden die gängigen operativen Techniken samt ihrer Terminologie beschrieben, darüber hinaus die anatomischen und pathophysiologischen Grundlagen in der Fehlstellungsentwicklung anhand der Literatur erläutert. Von 1994 bis 1999 erhielten 79 Patienten eine Rekonstruktion der Wirbelbögen, weitestgehend im Sinne einer osteoplastischen Laminotomie, zur Exstirpation unterschiedlichster intraspinaler Raumforderungen. In 56 Fällen konnten Daten über eine vollständige klinische und radiologische Verlaufsuntersuchung erhoben werden. Der durchschnittliche Nachuntersuchungszeitraum betrug 3,4 Jahre. Komplikationen wie Wundheilungsstörungen lagen in einem normalen Rahmen. In keinem Fall kam es durch die Laminotomie zu einer Verletzung der Dura oder nervaler Strukturen. Eine knöcherne Durchbauung auf mindestens einer Seite stellte sich im Verlauf in 97,4% aller Bogensegmente dar. 14,9% der verwendeten Miniplatten zeigten sich gebrochen. In keinem Fall kam es zu einem Versagen der Rekonstruktion. Insgesamt acht Patienten (14,3%) berichteten über mäßige bis starke lokale Beschwerden. Fünf Patienten (8,9%) wiesen eine Neuentwicklung, 12 Patienten (21,4%) die Verstärkung einer bereits vorbestehenden Fehlstellung auf. Die postoperativ beobachteten Fehlstellungen ließen sich in einen signifikanten Zusammenhang zur cervikalen bis cervikothorakalen Operationsregion sowie intramedullären Lokalisation der zur Operation führenden Raumforderung setzen.

Die relativ einfach und sicher durchzuführende Rekonstruktion der Wirbelbögen unter Verwendung eines High-Speed-Bohrer und Titan-Miniplatten stellt ein geeignetes Operationsverfahren im Gegensatz zum osteoklastischen Prinzip der Laminektomie dar. Das Verfahren der osteoplastischen Laminotomie wurde in Hinblick auf einen standardisierten und alltäglichen Zugangsweg zum Spinalkanal diskutiert. Patienten mit cervikal oder im Bereich des cervikothorakalen Übergangs gelegener intramedullärer Läsion neigen, trotz der Wiederherstellung der knöchernen und ligamentären Anatomie, zur postoperativen Entwicklung einer Fehlstellung.

VI. Literaturverzeichnis

1. Abbott, R., Feldstein, N., Wisoff, J.H., Epstein, F.J. (1992):
Osteoplastic laminotomy in children.
Pediatr. Neurosurg. 18, 153–156.
2. Alvisi, C., Borrromei, A., Cerisoli, M., Giulioni, M. (1988):
Long-term evaluation of cervical spine disorders following laminectomy.
J. Neurosurg. Sci. 32, 109–112.
3. Asazuma, T., Nakamura, M., Matsumoto, M., Chibo, K., Toyama, Y. (2004):
Postoperative changes of spinal curvature and range of motion in adult patients with
cervical spinal cord tumors: analysis of 51 cases and review of the literature.
J. Spinal Disord. Tech. 17, 178–182.
4. Bell, D.F., Walker, J.L., O'Connor, G., Tibshirani, R. (1994):
Spinal deformity after multiple-level cervical laminectomy in children.
Spine 19, 406–411.
5. Bette, H., Engelhardt, H. (1955):
Folgestände von Laminektomien an der Halswirbelsäule.
Z. Orthop. Ihre Grenzgeb. 85, 564–573.
6. Bouffet, E., Pierre-Kahn, A., Marchal, J.C., Jouvot, A., Kalifa, C., Choux, M.,
Dhellemmes, P., Guerin, J., Tremoulet, M., Mottolese, C. (1998):
Prognostic factors in pediatric spinal cord astrocytoma.
Cancer 83, 2391–2399.
7. Borchardt, M. (1914):
Osteoplastische Knochenlappenbildung aus den Dornfortsätzen der Wirbelsäule.
Zbl. Chir. 41, 929–931.
8. Braun, W. (1910): Chirurgische Therapie.
In: Levandowsky, M. (Hrsg.): *Handbuch der Neurologie.*
Bd. 1; S. 1251–1292. Berlin: Springer

9. Casha, S., Engelbrecht, H.A., DuPlessis, S.J., Hurlbrecht, R.J. (2004):
Suspended laminoplasty for wide posterior cervical decompression and intradural access: results, advantages, and complications.
J. Neurosurg. Spine 1, 80–86.
10. Cattell, H.S., Clark, G.L., Jr. (1967):
Cervical kyphosis and instability following multiple laminectomies in children.
J. Bone Joint Surg. [Am] 49, 713–720.
11. Cattell, H.S., Filtzer, D.L. (1965):
Pseudosubluxation and other normal variations in the cervical spine in children.
A study of one hundred and sixty children.
J. Bone Joint Surg. [Am] 47, 1295–1309.
12. Caviness, J.A., Tucker, M.H., Pia, S.K., Tam, D.A. (1998):
Hydrocephalus as a possible early symptom in a child with a spinal cord tumor.
Pediatr. Neurol. 18, 169–171.
13. Cerisoli, M., Vernizzi, E., Giulioni, M. (1980):
Cervical spine changes following laminectomy. Clinico-radiological study.
J. Neurosurg. Sci. 24, 63–70.
14. Citron, N., Edgar, M.A., Sheehy, J., Thomas, D.G.T. (1984):
Intramedullary spinal cord tumours presenting as scoliosis.
J. Bone Joint Surg. [Br] 66, 513–517.
15. Cobb, M.A., Boop, F.A. (1994):
Replacement laminoplasty in selective dorsal rhizotomy: possible protection against the development of musculoskeletal pain.
Pediatr. Neurosurg. 21, 237–242.
16. Cochrane, D.D., Steinbok, P. (1992):
Laminotomy: a technical note.
Childs Nerv. Syst. 8, 226–228.

17. Cooper, P.R. (1989):
Outcome after operative treatment of intramedullary spinal cord tumors in adults:
intermediate and long-term results in 51 patients.
Neurosurgery 25, 855–859.
18. Cristante, L., Herrmann, H.D. (1994):
Surgical management of intramedullary spinal cord tumors: functional outcome and
sources of morbidity.
Neurosurgery 35, 69–74.
19. Deutsch, H., Haid, R.W., Rodts, G.E., Mummaneni, P.V. (2003):
Postlaminectomy cervical deformity.
Neurosurg. Focus 15 (3), E5.
20. Eiselsberg, A., v. (1930):
Über eine bemerkenswerte Gestaltsveränderung der Wirbelsäule nach einer
ausgedehnten Laminektomie wegen Rückenmarkstumor.
Arch. Orthop. Unfall-Chir. 28, 132–139.
21. Elsberg, C.A. (1913):
Experiences in spinal surgery.
Surg. Gynecol. Obstet. 16, 117–132.
22. Epstein, F.J., Farmer, J.P. (1990):
Pediatric spinal cord tumor surgery.
Neurosurg. Clin. N. Am. 1, 569–590.
23. Epstein, F.J. (1994):
Surgical management of intramedullary spinal cord tumors: functional outcome and
sources of morbidity (comments).
Neurosurgery 35, 75–76.
24. Frank, E., Keenen, T.L. (1994):
A technique for cervical laminoplasty using mini plates.
Br. J. Neurosurg. 8, 197–199.

25. Fraser, R.D., Paterson, D.C., Simpson, D.A. (1977):
Orthopaedic aspects of spinal tumors in children.
J. Bone Joint Surg. [Br] 59, 143–151.
26. Fujimura, Y., Nishi, Y. (1996):
Atrophy of the nuchal muscle and change in cervical curvature after expansive open-door laminoplasty.
Arch. Orthop. Trauma Surg. 115, 203–205.
27. Goel, A. (1997):
Vascularized pedicled laminoplasty.
Surg. Neurol. 48, 442–445.
28. Gore, D.R., Sepic, S.B., Gardner, G.M. (1986):
Roentgenographic findings of the cervical spine in asymptomatic people.
Spine 11, 521–524.
29. Goto, T., Ohata, K., Takami, T., Nishikawa, M., Tsuyuguchi, N., Morino, M., Matusaka, Y., Nishio, A., Inoue, Y., Hara, M. (2002):
Hydroxyapatite laminar spacers and titanium miniplates in cervical laminoplasty.
J. Neurosurg. 97 (3 Suppl), 323–329.
30. Gowers, W.R., Horsley, V. (1888):
A case of tumor of the spinal cord. Removal; recovery.
Med. Chir. Trans. (London) 71, 377–430.
31. Haft, H., Ransohoff, J., Carter, S. (1959):
Spinal cord tumors in children.
Pediatrics 23, 1152–1159.
32. Hara, M., Takayasu, M., Takagi, T., Yoshida, J. (2001):
En bloc laminoplasty performed with threadwire saw: technical note.
Neurosurgery 48, 235–239.
33. Hayward, G. (1815):
An account of a case of fracture and dislocation of the spine.
New England J. Med. & Surg. 4, 1–3.

34. Herkowitz, H.N. (1988):
A comparison of anterior cervical fusion, cervical laminectomy and cervical laminoplasty for the surgical management of multiple level spondylotic radiculopathy.
Spine 13, 774–780.
35. Herman, J.M., Sonntag, V.K.H. (1994):
Cervical corpectomy and plate fixation for postlaminectomy kyphosis.
J. Neurosurg. 80, 963–970.
36. Hirabayashi, K., Watanabe, K., Wakano, K., Suzuki, N., Satomi, K., Ishii, Y. (1983):
Expansive open-door laminoplasty for cervical spinal stenotic myelopathy.
Spine 8, 693–699.
37. Houten, J.K., Weiner, H.L. (2000):
Pediatric intramedullary spinal cord tumors: special considerations.
J. Neurooncol. 47, 225–230.
38. Hosono, N., Yonenobu, K., Ono, K. (1996):
Neck and shoulder pain after laminoplasty. A noticeable complication.
Spine 21, 1969–1973.
39. Inoue, A., Ikata, T., Katoh, S. (1996):
Spinal deformity following surgery for spinal cord tumors and tumorous lesions: analysis based on an assessment of the spinal functional curve.
Spinal Cord 34, 536–542.
40. Ishida, Y., Suzuki, K., Ohmori, K., Kikata, Y., Hattori, Y. (1989):
Critical analysis of extensive cervical laminectomy.
Neurosurgery 24, 215–222.
41. Islamoglu, K., Coskunfirat, O.K., Tetik, G., Ozgentas, H.E. (2002):
Complications and removal rates of miniplates and screws used for maxillofacial fractures.
Ann. Plast. Surg. 48, 265–268.

42. Iwakura, M., Yamamoto, K., Nagashima, T., Tamaki, N. (1999):
[Surgical technique and long-term follow-up of laminoplasty using titanium miniplates.]
No Shinkei Geka 27, 525–531.
43. Jallo, G.I., Freed, D., Epstein, F. (2003):
Intramedullary spinal cord tumors in children.
Childs Nerv. Syst. 19, 641–649.
44. Kaptain, G.J., Simmons, N.E., Replogle, R.E., Pobereskin, L. (2000):
Incidence and outcome of kyphotic deformity following laminectomy for cervical spondylotic myelopathy.
J. Neurosurg. 93 (2 Suppl), 199–204.
45. Kato, Y., Iwasaki, M., Fuji, T., Yonenobu, K., Ochi, T. (1998):
Long-term follow-up results of laminectomy for cervical myelopathy caused by ossification of the posterior longitudinal ligament.
J. Neurosurg. 89, 217–223.
46. Katsumi, Y., Honma, T., Nakamura, T. (1989):
Analysis of cervical instability resulting from laminectomies for removal of spinal cord tumor.
Spine 14, 1171–1176.
47. Kawaguchi, Y., Matsui, H., Ishihara, H., Gejo, R., Yoshino, O. (1999):
Axial symptoms after en bloc cervical laminoplasty.
J. Spinal Disord. 12, 392–395.
48. Kawahara, N., Tomita, K., Shinya, Y., Matsumoto, T., Baba, H., Fujita, T., Murakami, H., Kobayashi, T. (1999):
Recapping T-saw laminoplasty for spinal cord tumors.
Spine 24, 1363–1370.
49. Kehrlı, P., Bergamaschi, R., Maitrot, D. (1996):
Open-door laminoplasty in pediatric spinal neurosurgery.
Childs Nerv. Syst. 12, 551–552.

50. Klekamp, J., Samii, M. (2005): Tumoren des Spinalkanals.
In: Moskopp, D., Wassmann, H. (Hrsg.): Neurochirurgie.
1. Ed.; S. 616–634. Stuttgart: Schattauer
51. Lee, T.T., Green, B.A., Gromelski, E.B. (1998):
Safety and stability of open-door cervical expansive laminoplasty.
J. Spinal Disord. 11, 12–15.
52. Lunardi, P., Licastro, G., Missori, P., Ferrante, L., Fortuna, A. (1993):
Management of intramedullary tumours in children.
Acta Neurochir. (Wien) 120, 59–65.
53. Lonstein, J.E. (1977):
Post-laminectomy kyphosis.
Clin. Orthop. Relat. Res. 128, 93–100.
54. Marcotte, P.J., Burnett M.G. (2005): Degenerative disease of the cervical spine.
In: Moore, A.J., Newell, D.W. (Eds.): Neurosurgery. Principles and Practice.
S. 533–553. London, Berlin, Heidelberg: Springer Verlag
55. Matsui, H., Kanamori, M., Miaki, K. (1997):
Expansive laminoplasty for lumbar intradural lipoma.
Int. Orthop. 21, 185–187.
56. Matsunaga, S., Sakou, T., Nakanisi, K. (1999):
Analysis of the cervical spine alignment following laminoplasty and laminectomy.
Spinal Cord 37, 20–24.
57. McCormick, P.C., Stein, B.M. (1994):
Surgical management of intramedullary spinal cord tumors: functional outcome and sources of morbidity (comments).
Neurosurgery 35, 74–75.
58. Meyer, N.J., Flatley, T.J., Dunn, D.D. (2003):
Superiorly based laminoplasty in children: average 6.8-year follow-up of 21 patients.
J. Spinal Disord. Tech. 16, 156–162.

59. Mikawa, Y., Shikata, J., Yamamuro, T. (1987):
Spinal deformity and instability after multilevel cervical laminectomy.
Spine 12, 6–11.
60. Nolan, J.P., Jr., Sherk, H.H. (1988):
Biomechanical evaluation of the extensor musculature of the cervical spine.
Spine 13, 9–11.
61. O'Brien, M.F., Peterson, D., Casey, A.T.H., Crockard, H.A. (1996):
A novel technique for laminoplasty augmentation of spinal canal area using titanium
miniplate stabilization. A computerized morphometric analysis.
Spine 21, 474–484.
62. Ohmori, K., Ishida, Y., Suzuki, K. (1987):
Suspension laminotomy: a new surgical technique for compression myelopathy.
Neurosurgery 21, 950–957.
63. Pal, G.P., Sherk, H.H. (1988):
The vertical stability of the cervical spine.
Spine 13, 447–449.
64. Panjabi, M.M., White, A.A., 3rd., Johnson, R.M. (1975):
Cervical spine mechanics as a function of transection of components.
J. Biomech. 8, 327–336.
65. Papagelopoulos, P.J., Peterson, H.A., Ebersold, M.J., Emmanuel, P.R.,
Choudhury, S.N., Quast, L.M. (1997):
Spinal column deformity and instability after lumbar or thoracolumbar laminectomy
for intraspinal tumors in children and young adults.
Spine 22, 442–451.
66. Parkinson, D. (1977):
Replacement laminotomy.
Surg. Neurol. 8, 277–279.

67. Raimondi, A.J., Gutierrez, F.A., Di Rocco, C. (1976):
Laminotomy and total reconstruction of the posterior spinal arch for spinal canal surgery in childhood.
J. Neurosurg. 45, 555–560.
68. Rama, B., Markakis, E., Kolenda, H., Jansen, J. (1990):
Rekonstruieren statt resezieren: Laminotomie und Laminoplastik.
Neurochirurgia (Stuttg.) 33 (Suppl 1), 36–39.
69. Ratliff, J.K., Cooper, P.R. (2003):
Cervical laminoplasty: a critical review.
J. Neurosurg. 98 (3 Suppl), 230–238.
70. Raynor, R.B., Pugh, J., Shapiro, I. (1985):
Cervical facetectomy and its effect on spine strength.
J. Neurosurg. 63, 278–282.
71. Rifkinson-Mann, S., Wisoff, J.H., Epstein, F. (1990):
The association of hydrocephalus with intramedullary spinal cord tumors:
a series of 25 patients.
Neurosurgery 27, 749–754.
72. Röpke, W. (1911):
Über die operative Entfernung intramedullärer Rückenmarkstumoren, zugleich ein
Beitrag zur Kenntnis über die Beschaffenheit des Lumbalpunktats bei
Rückenmarkstumoren.
Arch. Klin. Chir. 96, 963–980.
73. Sandalcioglu, I.E., Gasser, T., Asgari, S., Lazorisak, A., Engelhorn, T., Egelhof, T.,
Stolke, D., Wiedemayer, H. (2005):
Functional outcome after surgical treatment of intramedullary spinal cord tumors:
experience with 78 patients.
Spinal Cord 43, 34–41.

74. Sandalcioglu, I.E., Gasser, T., Wiedemayer, H., Horsch, S., Stolke, D. (2002):
Favourable outcome after biopsy and decompression of a holocord intramedullary spinal cord astrocytoma in a newborn.
Eur. J. Paediatr. Neurol. 6, 179–182.
75. Saito, T., Yamamuro, T., Shikata, J., Oka, M., Tsutsumi, S. (1991):
Analysis and prevention of spinal column deformity following cervical laminectomy.
I. Pathogenetic analysis of postlaminectomy deformities.
Spine 16, 494–502.
76. Satomi, K., Ogawa, J., Ishii, Y., Hirabayashi, K. (2001):
Short-term complications and long-term results of expansive open-door laminoplasty for cervical stenotic myelopathy.
Spine J. 1, 26–30.
77. Sim, F.H., Svien, H.J., Bickel, W.H., Janes, J.M. (1974):
Swan-neck deformity following extensive cervical laminectomy. A review of twenty-one cases.
J. Bone Joint Surg. [Am] 56, 564–580.
78. Sonntag, V.K.H. (1996):
Expanding laminoplasty for cervical myelopathy-spinous process roofing technique (comments).
Acta Neurochir. (Wien) 138, 725.
79. Steinbok, P., Boyd, M., Cochrane, D. (1989):
Cervical spinal deformity following craniotomy and upper cervical laminectomy for posterior fossa tumors in children.
Childs Nerv. Syst. 5, 25–28.
80. Steinbok, P., Cochrane, D.D., Poskitt, K. (1992):
Intramedullary spinal cord tumors in children.
Neurosurg. Clin. N. Am. 3, 931–945.
81. Steinmetz, M.P., Kager, C.D., Benzel, E.C. (2003):
Ventral correction of postsurgical cervical kyphosis.
J. Neurosurg. 98 (1 Suppl), 1–7.

82. Stover, L.S., Apple, D.F., Donovan, W.H., Ditunno, J.F. (1992):
International standards for neurological and functional classification of spinal cord injury.
New York: American Spinal Injury Association (ASIA).
83. Tachdjian, M.O., Matson, D.D. (1965):
Orthopedic aspects of intraspinal tumors in infants and children.
J. Bone Joint Surg. [Am] 47, 223–248.
84. Tokuhashi, Y., Satoh, K., Funami, S. (1991):
A quantitative evaluation of sensory dysfunction in lumbosacral radiculopathy.
Spine 16, 1321–1328.
85. Ungethüm, M., Plitz, W. (1992):
Implantate und Biomaterialien, Normung und Prüfung.
In: Jäger, M., Wirth, C.J. (Hrsg.): Praxis der Orthopädie.
2. Ed.; S. 99–110. Stuttgart, New York: Thieme
86. Wada, E., Suzuki, S., Kanazawa, A., Matsuoka, T., Miyamoto, S.,
Yonenobu, K. (2001):
Subtotal corpectomy versus laminoplasty for multilevel cervical spondylotic myelopathy: a long-term follow-up study over 10 years.
Spine 26, 1443–1447.
87. White, A.A., 3rd., Johnson, R.M., Panjabi, M.M., Southwick, W.O. (1975):
Biomechanical analysis of clinical stability in the cervical spine.
Clin. Orthop. Relat. Res. 109, 85–96.
88. White, A.A., 3rd., Panjabi, M.M., Thomas, C.L. (1977):
The clinical biomechanics of kyphotic deformities.
Clin. Orthop. Relat. Res. 128, 8–17.
89. Wiedemayer, H., Schoch, B., Stolke, D. (1998):
Osteoplastic laminotomy using titanium microplates for reconstruction of the laminar roof: a technical note.
Neurosurg. Rev. 21, 93–97.

90. Yamagami, T., Handa, H., Higashi, K., Nishihara, K. (1996):
Cervical osteoplastic laminotomy using autogenous bone.
Neurol. Med. Chir. (Tokyo) 36, 111–114.
91. Yasuoka, S., Peterson, H.A., Laws, E.R., Jr., MacCarty, C.S. (1981):
Pathogenesis and prophylaxis of postlaminectomy deformity of the spine after
multiple level laminectomy: difference between children and adults.
Neurosurgery 9, 145–152.
92. Yasuoka, S., Peterson, H.A., MacCarty, C.S. (1982):
Incidence of spinal column deformity after multilevel laminectomy in children
and adults.
J. Neurosurg. 57, 441–445.
93. Yeh, J.S., Sgouros, S., Walsh, A.R., Hockley, A.D. (2001):
Spinal sagittal malalignment following surgery for primary intramedullary tumours in
children.
Pediatr. Neurosurg. 35, 318–324.
94. Yucesoy, K., Sonntag, V.K.H. (2000):
Terminology confusion in spinal surgery: laminotomy, laminoplasty, laminectomy.
J. Neurosurg. 92, 371.
95. Zdeblick, T.A., Zou, D., Warden, K.E., McCabe, R., Kunz, D., Vanderby, R. (1992):
Cervical stability after foraminotomy. A biomechanical in vitro analysis.
J. Bone Joint Surg. [Am] 74, 22–27.
96. Zeidman, S.M., Ducker, T.B., Raycroft, J. (1997):
Trends and complications in cervical spine surgery: 1989–1993.
J. Spinal Disord. 10, 523–526.
97. Zhang, J., Tsuzuki, N., Hirabayashi, S., Saiki, K., Fujita, K. (2003):
Surgical anatomy of the nerves and muscles in the posterior cervical spine: a guide
for avoiding inadvertent nerve injuries during the posterior approach.
Spine 28, 1379–1384.

VII. Anhang

7.1 Abbildungen

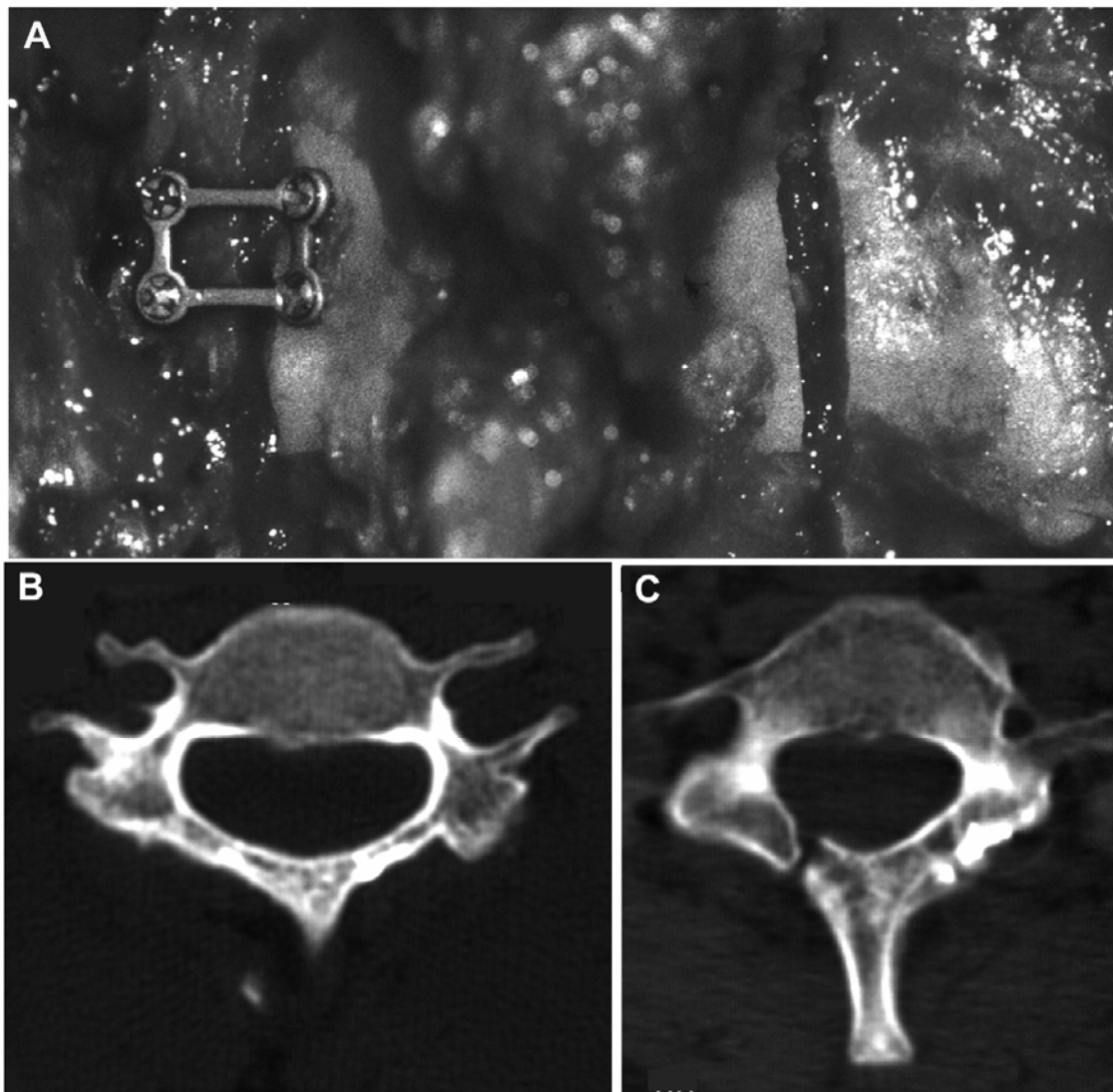


Abb. 4.1 Technik und knöcherne Durchbauung

Illustration der operativen Technik und computertomographische Aufnahmen unterschiedlicher Durchbauungstypen im Verlauf. (A) Einfügung des Bogensegments mittels einseitiger Fixierung durch eine rechteckige Titan-Miniplatte. (B) Befund einer beidseitigen Überbrückung der knöchernen Schnittstellen. (C) Regelrechte Position des Wirbelbogens bei einseitiger knöcherner Durchbauung.

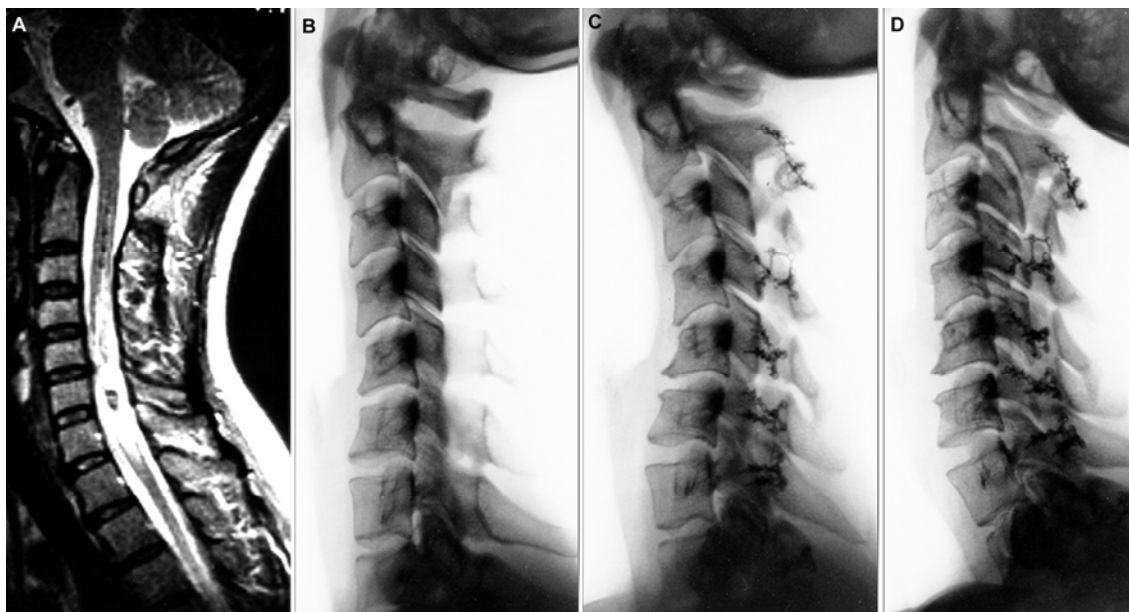


Abb. 4.2 Beispiel einer Deformität

Kerspintomographie und Übersichtsaufnahmen einer 37-jährigen Patientin mit einem cervical gelegenen intramedullären Ependymom. (A) In der T2-gewichteten Aufnahme stellt sich der Tumor und eine (soweit beurteilbar) normale Stellung der Halswirbelsäule dar. (B) In der präoperativen Übersichtsaufnahme zeigt sich eine Steilstellung der Halswirbelsäule sowie eine leicht kyphotische Stellung von C4 und C5. Die radiologischen Verlaufsuntersuchungen nach sechs (C) und 42 Monaten (D) belegen die Entwicklung einer mäßigen Schwanenhalsdeformität ohne Progression. Die Tumorextirpation erfolgte in diesem Fall über eine osteoplastische Laminotomie von C2 bis Th2. Die Patientin wies weder eine signifikante lokale Schwerzsymptomatik noch eingeschränkte Beweglichkeit der Halswirbelsäule auf.

7.2 Verzeichnis der Tabellen und Abbildungen

<u>Tabelle:</u>	<u>Bezeichnung:</u>	<u>Seite:</u>
Tab. 2.1	Diagnosen	14
Tab. 2.2	Schweregrad des neurologischen Defizits modifiziert nach ASIA	16
Tab. 3.1	Altersverteilung im Gesamtkollektiv	20
Tab. 3.2	Lokalisation der Raumforderung im Gesamtkollektiv	21
Tab. 3.3	Anzahl der Operationen in den verschiedenen Wirbelsäulenbereichen	22
Tab. 3.4	Häufigkeit operierter Segmente im Gesamtkollektiv	22

Tab. 3.5	Lokalisation der Raumforderung in den verschiedenen Wirbelsäulenbereichen	23
Tab. 3.6	Operationen pro Jahr	23
Tab. 3.7	Anzahl operierter Segmente	24
Tab. 3.8	Darstellung der Operationszeit	25
Tab. 3.9	Stationäre Aufenthaltsdauer	27
Tab. 3.10	Entlassungsart	27
Tab. 3.11	Komplikationen im postoperativen Verlauf	29
Tab. 3.12	Verlauf des neurologischen Status / intramedulläre Raumforderungen	30
Tab. 3.13	Verlauf des neurologischen Status / intradural-extramedulläre Raumforderungen	31
Tab. 3.14	Verlauf des neurologischen Status / epidurale Raumforderungen	32
Tab. 3.15	Durchbauung der Wirbelbögen bezogen auf Segmente	34
Tab. 3.16	Durchbauungsgrad / Operationsregion	35
Tab. 3.17	Durchbauungsgrad / Alter	36
Tab. 3.18	Durchbauungsgrad einzelner Segmente	37
Tab. 3.19	Anteil Plattenbrüche einzelner Segmente	38
Tab. 3.20	Häufigkeit lokaler Schmerzsymptomatik	40
Tab. 3.21	Lokale Schmerzsymptomatik / Operationsregion	40
Tab. 3.22	Lokale Schmerzsymptomatik / Operationsumfang	41
Tab. 3.23	Postoperative Fehlstellung / Operationsregion	43
Tab. 3.24	Postoperative Fehlstellung / Lokalisation der Raumforderung	43
Tab. 3.25	Postoperative Fehlstellung / Alter	44
Tab. 3.26	Postoperative Fehlstellung / Operationsumfang	45
Abb. 4.1	Technik und knöcherne Durchbauung	72
Abb. 4.2	Beispiel einer Deformität	73

VIII. Danksagung

Für die Überlassung des Themas gilt mein ganz besonderer Dank dem im Jahre 2006 leider tragisch verstorbenen Herrn Prof. Dr. med. Helmut Wiedemayer. Seine geduldige Unterstützung und menschliche Art konnten mich bei der Durchführung dieser Arbeit immer ermutigen. Die Zusammenarbeit mit ihm werde ich stets in Erinnerung behalten.

Überdies gebührt mein Dank Herrn Priv.-Doz. Dr. med. Ibrahim Erol Sandalcioglu für die Fortführung der Betreuung sowie die konstruktive Wegweisung bei der Fertigstellung der Arbeit.

Persönlich möchte ich mich auch bei Frau Dr. med. Martina Aalders und Herrn Priv.-Doz. Dr. med. Thomas Gasser bedanken, die mich bei der Nachuntersuchung der Patienten bereitwillig unterstützt haben.

Meinen Freunden Stephan und Frank gilt Dank für die kritische Durchsicht des Manuskripts.

IX. Lebenslauf

Name, Vorname: Flörke, Michael

Geburtsdatum: 15.4.1976

Geburtsort/Wohnort: Bünde (Westfalen)

Staatsangehörigkeit: deutsch

Eltern: Helmut Flörke
Anita Flörke, geborene Kollmeier

Geschwister: Katrin Flörke

Schulbildung: 1982 – 1986 Grundschule Bustedt
1986 – 1992 Realschule Bünde-Mitte
1992 – 1995 Ravensberger Gymnasium, Herford

Ersatzdienst: 1995 – 1996 Zivildienst, Evangelisches Lukas-Krankenhaus,
Bünde

Studium: 1996 – 1999 Studium der Humanmedizin an der Otto-von-
Guericke Universität Magdeburg
1999 – 2003 Fortsetzung des Studiums an der Gesamthochschule
Essen mit Erlangung des dritten Staatsexamens am 13.5.2003

Berufliche Laufbahn: Beginnend mit dem 1.8.2003 Arzt im Praktikum in der Klinik für
Neurochirurgie, Alfried Krupp Krankenhaus, Essen
Vollapprobation am 1.10.2004 und Fortsetzung der ärztlichen
Tätigkeit bis zum 30.6.2005
Seit dem 15.3.2007 Assistenzarzt in der Neurochirurgischen
Klinik, Zweckverband Kliniken im Mühlenkreis, Minden