

Evaluierung des SNAP-Lepto<sup>®</sup> (ELISA-Schnelltest) für den Nachweis  
von Antikörpern gegen LipL32 in Serum und intraokularem  
Probenmaterial von Pferden als Diagnostikum der Leptospiren-  
induzierten equinen rezidivierenden Uveitis (ERU)

von Tobias Xaver Geiger

Inaugural-Dissertation zur Erlangung der Doktorwürde  
der Tierärztlichen Fakultät  
der Ludwig-Maximilians-Universität München

Evaluierung des SNAP-Lepto<sup>®</sup> (ELISA-Schnelltest) für den Nachweis  
von Antikörpern gegen LipL32 in Serum und intraokularem  
Probenmaterial von Pferden als Diagnostikum der Leptospiren-  
induzierten equinen rezidivierenden Uveitis (ERU)

von Tobias Xaver Geiger

aus Schwabmünchen

München 2019



Aus dem Zentrum für Klinische Tiermedizin der Tierärztlichen Fakultät der Ludwig-  
Maximilians-Universität München

Lehrstuhl für Innere Medizin und Chirurgie des Pferdes sowie gerichtliche Tiermedizin

Arbeit angefertigt unter der Leitung von: Priv.-Doz. Dr. Bettina Wollanke



Gedruckt mit der Genehmigung der Tierärztlichen Fakultät  
der Ludwig-Maximilians-Universität München

Dekan: Univ.-Prof. Dr. Reinhard K. Straubinger, Ph.D.

Referent: Priv.-Doz. Dr. Bettina Wollanke

Korreferent: Priv.-Doz. Dr. Sven Reese

Tag der Promotion: 27. Juli 2019



Meiner Familie





## **INHALTSVERZEICHNIS**

<b>I. EINLEITUNG.....</b>	<b>1</b>
<b>II. LITERATURÜBERSICHT .....</b>	<b>3</b>
<b>1. ERU .....</b>	<b>3</b>
1.1. Vorkommen, Definition und Bedeutung.....	3
1.2. Ätiologie und Pathogenese.....	4
1.3. Symptome und Verlauf .....	7
1.4. Diagnose.....	9
<b>2. Leptospiren .....</b>	<b>11</b>
2.1. Taxonomie.....	11
2.2. Biologie und Epidemiologie .....	12
2.3. Zeitliche Entdeckung einer intraokularen Leptospireninfektion bei Equiden ...	13
2.4. Nachweisverfahren.....	14
2.4.1. MAT – Microagglutinationstest.....	15
2.4.2. ELISA – Enzyme Linked Immunosorbent Assay.....	16
2.4.3. ELISA-Schnelltests .....	17
2.4.4. PCR – Polymerase-Ketten-Reaktion.....	18
2.4.5. Kultur .....	18
2.4.6. Leptospirennachweis bei Pferden mit ERU .....	19
<b>III. MATERIAL UND METHODEN.....</b>	<b>23</b>
<b>1. Pferde .....</b>	<b>23</b>
<b>2. Vorbericht.....</b>	<b>24</b>
<b>3. Augenuntersuchung .....</b>	<b>24</b>
<b>4. Probengewinnung und –weiterverarbeitung .....</b>	<b>28</b>
4.1. Serumproben .....	28
4.2. Intraokulares Probenmaterial .....	28
<b>5. Mikrobiologische Untersuchungen auf Leptospiren.....</b>	<b>30</b>
5.1. SNAP-Lepto® .....	31
5.2. Mikroagglutinationstest.....	34
5.3. Enzyme linked immunosorbent assay .....	35
5.4. Polymerasekettenreaktion .....	36

<b>6. Retrospektive Analyse intraokularer Proben von Pferden mit Verdacht auf ERU in den Jahren 2002-2016 .....</b>	<b>36</b>
<b>7. Statistische Auswertung der Datensätze .....</b>	<b>37</b>
<b>IV. ERGEBNISSE.....</b>	<b>39</b>
<b>1. Signalement und Angaben zum Vorbericht .....</b>	<b>39</b>
<b>2. Verteilung ophthalmologischer Befunde.....</b>	<b>41</b>
<b>3. Direkte und indirekte Leptospirennachweise.....</b>	<b>42</b>
3.1. Antikörper gegen Leptospiren in Serumproben.....	42
3.1.1. Vergleich der positiven und negativen Laborergebnisse jedes Tests mit der Diagnose ERU oder Nicht-ERU .....	43
3.1.2. Gegen Leptospiren gerichtete Immunglobuline im spezifischen ELISA bei Serumproben .....	46
3.1.3. Gegen LipL32 gerichtete Antikörper in Serumproben bei Verwendung des SNAP-Lepto® .....	49
3.1.4. Vergleich der Schnelltestergebnisse mit den unterschiedlichen MAT-Titerhöhen im Serum.....	50
3.1.5. Zusammenhänge zwischen Serum-Antikörperergebnissen und den Diagnosen „Augengesund“ und „ERU“.....	52
3.2. Evaluierung des SNAP-Lepto® mit intraokularen Proben.....	53
3.2.1. Übereinstimmung von SNAP-Lepto® und MAT .....	53
3.2.2. Vergleich der Ergebnisse des intraokularen Nachweises von LipL32 mittels PCR mit den Antikörpernachweisverfahren .....	58
3.2.3. Zusammenhang zwischen indirektem Antikörpernachweis mittels SNAP-Lepto® im Serum und PCR-Ergebnis mit intraokularen Proben.....	60
3.2.4. Zusammenhänge von positiven und negativen Schnelltestergebnissen mit dem Vorbericht	61
3.2.5. Zusammenhänge zwischen positiven und negativen Schnelltestergebnissen mit intraokularen Proben und den klinischen Befunden .....	64
3.2.6. Spezifische ELISA-Befunde in intraokularen Proben .....	70
3.2.7. Übereinstimmung der Schnelltestergebnisse in intraokularem Probenmaterial und Serum von an ERU erkrankten Pferden .....	73
3.3. Sensitivität und Spezifität .....	77
Es fällt auf, dass bei Verwendung von Serumproben ausschließlich der SNAP-Lepto®	

---

als indirekter Antikörpernachweis ähnlich zuverlässige Ergebnisse liefern kann, wie es für intraokulare Proben gilt. ....	78
3.4. Positiver und negativer prädiktiver Wert .....	79
<b>4. Bedeutung des Signalements für das Vorkommen der ERU .....</b>	<b>79</b>
<b>V. DISKUSSION .....</b>	<b>91</b>
<b>1. SNAP-Lepto<sup>®</sup> zur intraokularen Diagnostik.....</b>	<b>92</b>
<b>2. SNAP-Lepto<sup>®</sup> als Screening-Methode für Serumproben .....</b>	<b>94</b>
2.1. Vergleich der Antikörpernachweise im Serum im SNAP-Lepto <sup>®</sup> , spezifischen ELISA und MAT.....	94
2.2. Hinweise auf eine intraokulare Leptospireninfektion .....	98
<b>3. Retrospektive Prävalenzermittlung.....</b>	<b>98</b>
<b>VI. ZUSAMMENFASSUNG.....</b>	<b>103</b>
<b>VII. SUMMARY .....</b>	<b>107</b>
<b>VIII. LITERATURVERZEICHNIS .....</b>	<b>111</b>
<b>IX. ABBILDUNGSVERZEICHNIS.....</b>	<b>129</b>
<b>X. TABELLENVERZEICHNIS .....</b>	<b>135</b>
<b>XI. DANKSAGUNG .....</b>	<b>141</b>

**ABKÜRZUNGSVERZEICHNIS**

CRALBP .....	<i>cellular retinaldehyde binding protein</i>
DGHM.....	<i>Deutsche Gesellschaft für Hygiene und Mikrobiologie</i>
ECA .....	<i>Equus Caballus</i>
ELA .....	<i>equine leucocyte antigen</i>
ELISA.....	<i>enzyme linked immunosorbent assay</i>
ERU .....	<i>Equine rezidivierende Uveitis</i>
IRBP .....	<i>Interphotorezeptor-Retinoid-bindende Protein</i>
Lig .....	<i>immunglobulin-like protein</i>
LipL .....	<i>Lipoprotein L</i>
MAT .....	<i>microscopic agglutination test</i>
MHC.....	<i>major histocompatibility complex</i>
O.I.E. ....	<i>Office international des épizooties</i>
Omp.....	<i>outermembran protein</i>
PCR .....	<i>polymerase chain reaction</i>
PPV.....	<i>Pars plana Vitrektomie</i>



## I. EINLEITUNG

Wie kaum eine andere Erkrankung der Equiden ist die equine rezidivierende Uveitis (ERU) bereits seit Jahrhunderten unter den verschiedensten Namen beschrieben und ihre Ätiologie diskutiert worden. Die Tatsache, dass bereits in der kaiserlichen Verordnung vom 27.03.1899 die „Periodische Augenentzündung“ zu den Gewährshauptmängeln gerechnet wurde, zeigt ihre starken wirtschaftlichen und nutzungstechnischen Einschränkungen beim Viehhandel und ein stetes Bestreben, dieser Erkrankung Herr werden zu wollen.

Im Laufe des zwanzigsten Jahrhunderts entwickelten sich nun zwei Entstehungstheorien dieser Erkrankung. Einem Zusammenhang als Spätfolge einer Leptospirose durch Gsell und Mitarbeiter (1946) konnte dann Anfang der 1990er Jahre intensiv durch die Entwicklung der Vitrektomie bei Pferden (Werry & Gerhards, 1992) nachgegangen werden. Das nun in größeren Mengen anfallende intraokulare Probenmaterial lieferte über verschiedenste labordiagnostische Verfahren schließlich eindeutige Hinweise für eine im inneren Auge befindliche Leptospireninfektion (Brem et al., 1998; Wollanke et al., 1998).

Zusätzlich zu den vier Hauptnachweisverfahren für Antikörper (MAT und ELISA) und Antigen (PCR und Kultur) sollte in dieser Arbeit versucht werden, einen auf ELISA-Technik basierenden Schnelltest als schnelle und kostengünstige Variante für klinisch relevante Aussagen zu etablieren. Dazu sollten Datensätze mit neugewonnenem Probenmaterial aus den Jahren 2017 und 2018, archivierte Krankenakten und tiefgefrorene Proben der Jahre 2002-2018 dienen. Denn Ziel der Arbeit war es, für klinische Zwecke den zeit- und kostenaufwändigen ELISA, durch den SNAP-Lepto<sup>®</sup> ersetzen zu können.

Es stand stets im Vordergrund, eine effiziente und möglichst schnelle Diagnosestellung aus intraokularem Probenmaterial und Serum betroffener Pferde zu ermöglichen, um ein möglichst schnelles Eingreifen ins Krankheitsgeschehen zu sichern. Denn wie sich bei Schinagl (2017) gezeigt hat, ist bei Durchführung einer Vitrektomie das Ergebnis hinsichtlich des dauerhaften Seherhalts des Pferdes umso besser, je geringer die okulare Vorschädigung ist. Andererseits handelt es sich bei der Vitrektomie um einen zwar minimal-invasiven, aber dennoch mit Risiken verbundenen Eingriff in Narkose, der nur nach eindeutiger Indikationsstellung durchgeführt werden sollte. Insbesondere in frühen Erkrankungsstadien sind die klinischen Befunde jedoch manchmal nicht eindeutig, so dass eine vorausgehende Labordiagnostik zur Prüfung der Indikation für die Vitrektomie erforderlich ist.





## II. LITERATURÜBERSICHT

### 1. ERU

#### 1.1. Vorkommen, Definition und Bedeutung

Die equine rezidivierende Uveitis ist, mit einem kontinental deutlich variierenden Auftreten in der Pferdepopulation, der häufigste Grund für die Erblindung von Pferdeaugen (Alexander & Keller, 1990; Witmer, 1954). So wird für Westeuropa mit einer Prävalenz von etwa 8-10 % (Szemes & Gerhards, 2000) gerechnet, wohingegen in den USA sogar 2-25 % (Barnett, 1987; Schwink, 1992; Witmer, 1954) der Pferde an ERU erkranken.

Definiert wird die Erkrankung als nichtgranulomatöse, sero-fibrinöse und plasmazelluläre Entzündung der Uvea von akut, bis chronisch rezidivierendem Krankheitsverlauf (Gerhards & Wollanke, 2001; Wollanke, 2002; Wollanke & Gerhards, 2009). Die dadurch auftretenden progressiv schlimmer werdenden intraokularen Schäden an Iris, Ziliarkörper, Choroidea und benachbarten Augenstrukturen, führen auf vielfältige Weise zum Verlust der Sehfähigkeit am betroffenen Auge (Wollanke, 2002).

Angaben eines Zusammenhangs zwischen dem Signalement und der Diagnose „ERU“ wurde in der Literatur bereits mehrmalig, mit allerdings zum Teil sehr unterschiedlichen Ergebnissen, dargestellt. Insbesondere junge und mittelalte Tiere sind die am meisten betroffene Schicht der Pferdepopulation. So zeigt sich ein signifikant häufigeres Auftreten in der Altersklasse vier bis sechs (Gilger & Michau, 2004; Wollanke, 2002) und generell unter zehn Jahren (Dwyer et al., 1995; Kalisch, 1952). Diese Altersprädisposition lässt sich nach Wollanke (2002) auf eine frühe systemische Leptospireninfektion zurückführen. Durch eine generell geschwächte Immunlage des Körpers oder auch nur lokal eines Auges, manifestiert sie sich als Uveitis bei jungen adulten Pferden. Somit stellt die ERU die häufigste Folge einer frühen Leptospirose bei Pferden dar (Malalana et al., 2015; Verma et al., 2013).

Zusätzlich zum Alter kann auch eine Korrelation bezüglich Rasse und der Diagnose beobachtet werden. Unter immunphysiologischen Gesichtspunkten sind vor allem Warmblutpferde, die einen speziellen MHC (major histocompatibility complex) Klasse I ELA-A9 Haplotyp tragen, gefährdet (Deeg et al., 2004).

Des Weiteren neigen Islandpferde, Quarter Horses (Wollanke, 2002) aber auch stark gehäuft Appaloosas (Dwyer et al., 1995) dazu, an Uveitis zu erkranken. Mittlerweile können auch Pferde anhand ihrer Genomanalyse als gefährdete ERU Patienten erkannt werden, was sowohl im Sinne einer besseren Prognose durch zeitiges therapeutisches Eingreifen, als auch besonders im Bereich der Zuchtselektion von großem Interesse sein wird (Bellone, 2017). Ein wichtiger Schritt in diese Richtung war eine Studie an 144 deutschen Warmblutpferden, in welcher hinweisende Genloci mit der Erkrankung ERU und auch einer vermehrten Kataraktentwicklung im Zuge der Krankheit gefunden werden konnten (Kulbrock et al., 2013).

Das Auftreten von schleichenden Uveitisschüben, gepaart mit einer gepunkteten Fellfarbe, genannt Tigerschecken-Uveitis, konnte Spiess (2010) mit Appaloosas signifikant in Verbindung bringen. Auch Baumgart (2014) konnte in ihrer Arbeit, bei 2263 an Uveitis erkrankten Pferden, darlegen, dass speziell Appaloosas, Knabstrupper und generell Tigerschecken signifikant seltener an einer leptospirenbedingten Uveitis litten. Des Weiteren wurde diese Erkenntnis in der Genomanalyse von 53, an rezidivierender Uveitis erkrankten und 43 gesunden Appaloosas bestätigt. Neun genetische Marker aus der sogenannten ECA1 Region, welche mit der gepunkteten Fellfärbung der Tiere in Zusammenhang steht, stehen in Beziehungen zur klinischen Erkrankung der Tiere (Fritz et al., 2014).

## 1.2. Ätiologie und Pathogenese

Zur umstrittenen Ätiologie beziehungsweise Pathogenese der ERU gehören zwei unterschiedliche Ansätze:

Die intraokulare Leptospireninfektion (Gerhards et al., 2001; Polle et al., 2014; Wollanke et al., 2009; Wollanke et al., 2004) und die rein immunmedierte Erkrankung (Deeg et al., 2004; Dwyer et al., 1995; Gilger et al., 1999).

Bereits in den 1940er Jahren wurde die intraokulare Leptospireninfektion als mögliche Pathogenese favorisiert (Gsell et al., 1946; Witmer, 1954), damals konnte der Erreger jedoch nicht in zufriedenstellendem Maße aus intraokularen Proben isoliert und nachgewiesen werden. Demzufolge trat in den 1970er Jahren immer stärker die Immunpathogenese in den Vordergrund, da es zu dieser Zeit gelang, einige Autoimmunreaktionen in den verschiedenen Augenstrukturen nachzuweisen (Mortier et al., 1969; Poppensiek, 1969; R. Williams et al., 1971).

Den Schlüssel zum Erregernachweis lieferte, inspiriert durch die Humanophthalmologie, die Entwicklung der Vitrektomie am Pferdeauge durch Werry und Gerhards (1991). Das dadurch gewonnene Probenmaterial konnte im direkten Erregernachweis zur Anzucht einer Leptospirenkultur, für eine elektronenmikroskopische Untersuchung, oder dem Antigennachweis mittels Polymerasekettenreaktion verwendet werden. Aber auch der indirekte Antikörpernachweis durch MAT und ELISA war nun möglich. Mittels dieser labordiagnostischen Verfahren gelang es nun regelmäßig aus intraokularen Proben von an ERU erkrankten Tieren Leptospiren-Antigen und Antikörper zu bestimmen (Wollanke et al., 2004).

Wollanke und Mitarbeiter (2002) konnten in Ihren Untersuchungen darstellen, dass es sich bei der equinen rezidivierenden Uveitis einerseits um eine intraokulare Leptospireninfektion handelt, da hierfür die Henle-Koch-Postulate erfüllt werden, andererseits, dass nicht nur der direkte Erregernachweis mittels PCR oder Anzucht, sondern auch der intraokulare Antikörpernachweis als Infektionsbeweis zu werten ist. Denn unter Berücksichtigung des Goldmann-Witmer Koeffizienten C ist die intraokulare Antikörperproduktion als sicher anzunehmen (Goldmann & Witmer, 1954; Wollanke et al., 2004). Die hämatogene Infektion des Auges mit Leptospiren ist der aktiven Beweglichkeit und der dadurch resultierenden Fähigkeit des Erregers, die kapillären Randschlingennetze der Uvea zu durchdringen, geschuldet (Wollanke et al., 2004). Die geringe Aggressivität der intraokularen Leptospiren und die schlechtere immunologische Erreichbarkeit im Auge als immunologisch privilegierter Raum, haben eine lange Latenzzeit bis zum Auftreten klinischer Symptome und das rezidivierende Entzündungsgeschehen zur Folge (Wollanke et al., 2004).

Eine entscheidende Rolle in der Pathogenese der ERU nimmt die „Blut-Augen-Schranke“ ein (Gilger & Deeg, 2011; Gilger & Hollingsworth, 2017; Wollanke et al., 2004). Definiert ist diese als ein hochspezialisiertes Endothel, bestehend aus vielen Tight-Junctions zwischen Epithelzellen und Gefäßen, welche den Zelltransport aus der Uvea stark limitieren (Gilger et al., 2017). Diese Barriere erstreckt sich von den Epithelzellen des Ziliarkörpers über den gesamten pigmentierten Anteil der Retina. Neben der Undurchlässigkeit für große Moleküle kommt ihr als wichtige Aufgabe die Limitierung von intraokularen Immunreaktionen zu (Gilger et al., 2017). Somit herrscht im inneren Auge ein Gleichgewicht zwischen autoreaktiven und immunsupprimierenden Reaktionen, was eine Schädigung durch okulare Autoantigene verhindert (Gilger et al., 2017; Mair & Crispin, 1989; Wollanke, 2002; Zierhut et al., 1991). Gewisse Ereignisse, wie systemische oder lokale Infektionen oder ein Trauma können zum Zusammenbruch der „Blut-Augen-Schranke“ führen, welche dann besonders für Immunzellen und auch für Leptospiren passierbar wird (Mair et al., 1989; Wollanke, 2002; Zierhut et al., 1991).

Manche Autoren sehen den Nachweis von intraokularen Leptospiren als ein sekundäres Ereignis im Krankheitsverlauf (Gilger et al., 2017). Sie ordnen die ERU mehr den autoimmunmedierten Erkrankungen zu (Deeg et al., 2008; Deeg et al., 2004; Gilger et al., 2017; Gilger et al., 1999). Zu beachten ist, dass das untersuchte Probenmaterial in den Studien von Deeg und Mitarbeitern nahezu ausschließlich von mit leptospiren-infizierten Augen stammt. Damit stellt sich die schwierige Frage, welches das primäre und welches das sekundäre Ereignis darstellt.

Den zentralen Mechanismus stellen dabei die zelluläre Immunantwort und insbesondere CD4<sup>+</sup> Th1-Zellen dar (Deeg et al., 2001; Romeike et al., 1998). Bei genauerer Untersuchung von Iris, Retina und Choroidea zeigen sich für die ERU charakteristische lymphfollikel-ähnliche Strukturen (Deeg et al., 2002a). Diese nun intraokular befindlichen T-Zellen reagieren mit von der Retina exprimierten Autoantigenen, zu welchen das Cellular Retinaldehyde Binding Protein (CRALBP) und Interphotorezeptor-Retinoid-bindende Protein (IRBP) gezählt werden (Deeg et al., 2006b; Deeg et al., 2002b). Warum es folglich bei einer autoimmunmedierten Reaktion zu einem klassisch rezidivierenden Krankheitsverlauf kommt, wird durch das Phänomen des Epitop Spreading erklärt (Deeg et al., 2006a). Dabei unterscheidet man intramolekulares und intermolekulares Epitop Spreading, bei

dem die T-Zellen entweder auf ein in sich verändertes Autoantigen reagieren oder es zwischen den verschiedenen Antigenen zum Epitop-Wechsel kommt (Deeg et al., 2006a; Gilger et al., 2017). Dieser dynamische Prozess soll eine immer neue Aktivierung des Immunsystems mit der klinischen Ausbildung einer Uveitis darstellen, da das initial auslösende Autoantigen nicht identisch mit dem im fortgeschrittenen Krankheitsverlauf ist (Drommer et al., 1996). Intraokulare Antikörper richten sich zumeist gegen zwei bestimmte Leptospirenproteine, LruA und LruB (Verma et al., 2008). Verma et al. (2010) konnten deren Kreuzreaktivität mit Linsen- und Retinaproteinen nachweisen. Dieser Nachweis unterstreicht zusätzlich, dass den Immunreaktionen bei der ERU eine entscheidende Bedeutung zukommt (Verma et al., 2010; Verma & Stevenson, 2012).

### 1.3. Symptome und Verlauf

Bei der Einteilung der Uveitiden gibt es verschiedene Möglichkeiten. Gerhards und Mitarbeiter (2001) treffen dabei die Untergliederung in endogene (z.B. ERU), exogene (z.B. traumatisch), parasitäre Uveitiden und zudem in einen granulomatösen und nicht granulomatösen Entzündungstyp.

Eine nicht granulomatöse und sero-fibrinöse Entzündung der Tunica vasculosa bulbi, oder auch ERU genannt, lässt sich des Weiteren in verschiedene Formen unterteilen (Gerhards et al., 2001):

**Table 1:** Europäische Einteilung der ERU-Formen

Europäische Einteilung der ERU	
-	vordere Uveitis (Iritis)
-	Intermediäre oder hintere Uveitis (Zyklitis, Chorioiditis)
-	Panuveitis mit der Beteiligung aller Anteile der Uvea

(Dwyer & Gilger, 2005; Gerhards et al., 2001; Schwink, 1992; Wollanke, 2002).

In der angelsächsischen Literatur erfolgt die Einteilung weniger nach der Entzündung der anatomischen Strukturen, als mehr anhand der klinischen Symptomatik (Gilger et al., 2004):

**Tabelle 2:** Angelsächsische Einteilung der ERU-Formen

Angelsächsische Einteilung der ERU
- Die klassische ERU mit ihrem rezidivierenden Wechsel von Phasen starker Schmerzhaftigkeit und minimaler okularer Entzündung
- Die schleichende Form, mit zwar dauerhaften Entzündungsprozessen aber für den Besitzer nur schwer erkennbarer Klinik (Appaloosa-/ Tigerschecken-Uveitis)
- Die hintere Uveitis mit ihren typischen Glaskörperveränderungen, welche als häufigste Form in Europa angesehen wird

(Gilger et al., 2017)

Die ERU stellt ein sehr variables Krankheitsbild da (Spiess, 2010). Es reicht von sehr geringgradiger Symptomatik, bis hin zu schwerer Störung des Allgemeinbefindens mit einer Körperinnentemperatur von bis zu 39,6° C (Gerhards et al., 2001). Die klinischen und auch ophthalmoskopischen Befunde der ERU wurden von zahlreichen Autoren beschrieben und finden sich in einigen Werken der ophthalmologischen Literatur. Im Folgenden soll nur eine kurze tabellarische Auflistung der wichtigsten Befunde erfolgen.

**Tabelle 3:** Zusammenfassung akuter Symptome einer Uveitis

Mit einer akuten Uveitis vereinbare Symptome:
Blepharospasmus
Epiphora
Gerötete Konjunktiven
Deutlich gezeichnete Episkleralgefäße
Diffuses Hornhautödem
Zirkuläre vom Limbus kommende Vaskularisation der Hornhaut
Endotheliale Präzipitate
Kammerwassertrübung
Fibrin in der vorderen Augenkammer
Depigmentierung der Iris
Rubeosis iridis
Miosis
Diffuse Glaskörpertrübung und schmutzig-grünlicher Fundusreflex

(Gerhards et al., 2001; Gilger et al., 2017)

**Tabelle 4:** Zusammenfassung chronischer Uveitisveränderungen

Chronische Veränderungen im Verlauf der equinen rezidivierenden Uveitis:
Atrophia bulbi

Chronische Keratitiden
Verklebungen der Iris mit Endothel oder Linsenvorderfläche (vordere und hintere Synechien)
Seclusio pupillae mit Iris bombata
Bläschenförmige Katarakt auf der Linsenrückfläche
Multiple Trübungen der Linsenkapsel bis hin zur maturen Katarakt
Entzündliche Präzipitate auf der Linsenrückfläche
Linsenluxationen und Subluxationen
Vermehrte Glaskörperverflüssigung und gelbliche Glaskörpertrübung
Spinnenwebartige, wolkige bis membranartige Glaskörpereinlagerungen
Partielle Netzhautschäden in Form von Netzhautfalten, bis hin zur Ablatio retinae

(Gerhards et al., 2001; Gilger et al., 2017)

#### 1.4. **Diagnose**

Neben dem Erkennen der oben beschriebenen, in jedem Stadium der ERU typischen ophthalmoskopischen Befunde, kommt der detaillierten Anamnese große Bedeutung zu teil (Gerhards et al., 2001). Gerade bei Patienten mit nur geringen klinischen Symptomen kann durch die Beschreibung des akuten Stadiums (siehe oben) und eines eventuellen rezidivierenden Charakters, die Verdachtsdiagnose ERU gestellt werden. Um diesen anamnestischen Verdacht zu untermauern, bietet sich in unklaren Fällen auch das Mittel einer diagnostischen Kammerwasserpunktion an. Das gewonnene Material kann dann über das intraokulare Vorkommen von Leptospiren, vergleichbar mit einer Glaskörperprobe, Auskunft geben (Gesell, 2004; Gesell et al., 2006; Wollanke, 2002). Sollten die labordiagnostischen Ergebnisse negativ ausfallen, kann mit einer über 90 %-igen Wahrscheinlichkeit eine ERU ausgeschlossen werden (Loibl, 2009; Loibl et al., 2018; Wollanke, 2002).

#### **Therapie und Prognose**

Schmerzlinderung und dauerhafter Seherhalt durch Minimierung intraokularer Entzündungsprozesse sollten die obersten Ziele der Behandlung einer ERU sein (Gerhards et al., 2001; Gilger et al., 2004; Wollanke et al., 2001).

Dabei muss eine konservative den akuten Schub betreffende Therapie, von einer chirurgischen Langzeittherapie unterschieden werden.

**Table 5: Konservative Therapiemöglichkeit einer ERU**

<b>Die konservative Therapie orientiert sich an der Symptombehandlung:</b>
Mydriasis durch geeignete Mydriatika (z.B Atropin) oder andere Zykloplegika
Entzündungshemmung sowohl lokal mittels steroidal als auch systemisch mittels nicht-steroidaler Antiphlogistika

(Barnett, 1987; Cook et al., 1983; Gerhards et al., 2001; Gilger et al., 2011; Gilger et al., 2017; Lavach, 1990; Wollanke et al., 2009)

Unterstützend sollte als schmerzstillende Therapie das Pferd entweder mit einer dunklen Augenmaske versehen oder in einen abgedunkelten Stall verbracht werden, um die schmerzbedingte Miosis aufheben zu können (Gerhards & Wollanke, 2005). Die konservative Therapie stellt auf Grund des stark rezidivierenden Charakters der Erkrankung, selbst bei optimaler Durchführung, nur eine kurzfristige therapeutische Möglichkeit dar (Gilger et al., 2017; Wollanke et al., 2004). Das therapeutische Mittel der Wahl zum dauerhaften Erhalt der Sehfähigkeit bietet die Pars Plana Vitrektomie. Detaillierte Beschreibungen finden sich sowohl bei Werry et al. (1992), welche diese Operationstechnik etablierten, als auch bei Gerhards et al. (2005) und Schinagl (2017). Schinagl (2017) konnte in einer retrospektiven Studie von 654 operierten Augen in einem Zeitraum von bis zu 18 Jahren den dauerhaften Erhalt der Sehfähigkeit bei 75,2 % und eine Rezidiv- und somit Schmerzfreiheit bei 96,3 % der Augen darstellen. Ein weiteres Ergebnis der Studie war, dass eine möglichst frühe operative Intervention mit zum OP-Zeitpunkt nur geringen okularen Schäden die beste Prognose für den Erhalt der Sehfähigkeit bedeutet. Ausschlaggebendes Kriterium für eine Operation sind entweder ein eindeutiger anamnestischer Vorbericht oder eindeutige ophthalmologische Befunde (Gerhards et al., 1999; Wollanke et al., 2001). Sollte dies nicht vorliegen und ein Pferd untypische Entzündungszeichen, bei unklarem Vorbericht mit eventuell fehlenden ophthalmologischen Befunden aufzeigen, besteht des Weiteren die Möglichkeit einer diagnostischen Kammerwasserprobenentnahme (Gesell et al., 2006; Loibl, 2009).

Weitere therapeutische Maßnahmen stellen die Implantation eines suprachoroidalen Cyclosporin A-Präparates und die intravitreale Gentamicin-Injektion dar. Suprachoroidale Cyclosporin- A Implantate werden als eine weniger invasive



Variante zur PPV vermehrt in den USA zur Uveitisbehandlung eingesetzt. Gilger et al. (2010) beschreiben dabei eine Verbesserung der Rezidivrate auf 50-89 % zur Ausgangssymptomatik. Besonders bei Appaloosas konnten die Autoren ein Absinken der Erblindungsrate von 81 % auf 12 % nachweisen, welches bei dieser Uveitisart (zumeist ohne Beteiligung von pathogenen Leptospiren) (Baumgart, 2014; Wiehen, 2012)) eine durchaus nützliche Therapiemethode darstellt. Die rechtliche Zulassung zur Verwendung des Präparats macht jedoch den Einsatz in den USA und Europa zum Teil schwierig. Einer vorangegangenen Umwidmung muss demnach die Herstellung in einer dafür ausgelegten Apotheke erfolgen, welches nicht flächendeckend möglich ist (Baumgart, 2014).

Sollten allerdings eine intraokulare Leptospireninfektion oder ausgedehnte Glaskörpereinlagerungen vorliegen, stellt die PPV, trotz des invasiven Charakters, das Mittel der therapeutischen Wahl dar (Gilger et al., 2010). Speziell den Vorzug der PPV gegenüber dem Implantat stellt auch eine aktuelle deutsche Studie dar, in welcher bei 19/24 Pferden nach Implantation des CsA eine Vitrektomie wegen anhaltender Rezidive erfolgen musste (Waid et al., 2018).

Fischer und Mitarbeiter (2016) beschreiben mit der intravitrealen low-dose Gentamicin-injektion eine weitere Möglichkeit der Uveitisbehandlung beim Pferd. Ihre 2016 veröffentlichte Studie enthielt 92 an Uveitis erkrankte Augen unterschiedlicher Entzündungsstadien, welche alle mit 4 mg konservierungsstofffreier Gentamicininjektionslösung intravitreal behandelt wurden. Die Injektion von 0,05 ml Gentamicin erfolgte 10 mm dorsal des Limbus mit einer 30 G Insulinnadel. Bei 56 von 59 der nach 30 Tagen bis 17 Monaten nachuntersuchten Augen, konnten keine weiteren Entzündungsschübe mehr beobachtet werden, die Sehfähigkeit war bei 86/92 behandelten Augen zu erhalten (Fischer et al., 2016). Wirkliche Langzeitergebnisse wie bei der Pars plana Vitrektomie, wie zum Beispiel bei Schinagl (2017) dargestellt, gibt es zu dieser Methode noch nicht. Daher sind die erhobenen Ergebnisse noch mit Vorbehalt zu beurteilen.

## **2. Leptospiren**

### **2.1. Taxonomie**

Die Gattung *Leptospira* gehört zum Stamm der Spirochaetes und dort in die Familie

der Leptospiraceae (Straubinger, 2015). Sie können dahingehend in pathogene und apathogene Arten unterteilt werden. Diesen pathogenen (*Leptospira interrogans*) und apathogenen (*Leptospira biflexa*) Spezies werden wiederum Serogruppen und Serovare zugeordnet (Kayser et al., 2014; Levett, 2001).

Die Spezies *Leptospira interrogans* stellt die bedeutendste pathogene Leptospirengruppe dar. So werden beispielsweise folgende in der equinen Leptospirendiagnostik wichtigen Serovare der Spezies *L. interrogans* unterschieden: *icterohaemorrhagiae*, *copenhageni*, *pyrogenes*, *grippothyphosa*, *canicola*, *australis*, *bratislava*, *pomona*, *saxkoebing*, *hardjo* und *javanica*.

Neben dieser klinisch sehr relevanten Gruppe können allerdings aus molekularbiologischen Untersuchungen insgesamt siebzehn Arten taxonomisch unterschieden werden (z.B. *L. interrogans*, *L.noguchii*, *L.santarosai*, *L. meyeri*, *L.wolbachii*, *L.biflexa*, *L.fainei*, *L.borgpetersenii*, *L.kirschneri*, *L.weilii*, *L.inadai*, *L.parva*, *L.alexanderi*) wobei die apathogenen, saprophytären Stämme weiterhin zu den *Leptospira biflexa* gezählt werden (Levett, 2001; Straubinger, 2015). Trotzdem erfolgt weitestgehend immer noch eine Einteilung in die über 250 verschiedenen Serovare, wobei unter diesen auch ein individuell vermehrtes Vorkommen bei Haupt- und Nebenwirten beschrieben wird (Straubinger, 2015).

## 2.2. **Biologie und Epidemiologie**

Auf Grund zweier Endoflagellen ist es den kleinen, schraubenförmigen Bakterien mit etwa 0,1 µm Durchmesser und bis zu 24 µm Länge möglich, sich rotierend fortzubewegen (Straubinger, 2015). Gleichzeitig verleiht es ihnen die unter dem Mikroskop ersichtliche Haken- oder Kleiderbügelform (Straubinger, 2015). Die optimalen Wachstumsbedingungen finden Leptospiren unter aerobem bzw. mikroaerobem Klima bei einem pH-Wert von 7,2-7,4 (Torten & Marshall, 1994). Von epidemiologischer Wichtigkeit ist die sehr lange Besiedlung der Wirtsnieren mit verbundener Ausscheidung über den Harn. Nach der Ausscheidung überleben die Bakterien bevorzugt im feuchtwarmen Milieu, beispielsweise stehenden Gewässern (Straubinger, 2015). Viele Säugetiere aber auch manche Vogelarten, sind symptomlose Träger einer chronischen Leptospirose und können massenhaft Erreger über den Urin ausscheiden und zur indirekten Übertragung an andere Tiere

beitragen (Faine, 1994). Ausgeschieden können Leptospiren, bei leicht alkalischem pH-Wert und Temperaturen über 18° C, Wochen bis Monate lang überleben. So ist eine vermehrte Infektionsrate in den Sommer- und Herbstmonaten in der gemäßigten Klimazone zu erwarten. Dort können infektiöse und lebende Erreger bis zu 18 Tage in Regenwasser und sogar 100 Tage in Flusswasser infektiös bleiben (Horsch, 1980).

Trockenheit, Wärme und pH-Wert Abweichung, speziell ins saure Milieu, führen zu einer schnellen Inaktivierung des Erregers (Straubinger, 2015). Demzufolge ist auch im sauren Urin der Fleischfresser ein geringeres Infektionsrisiko als im leicht alkalischen der Herbivoren zu erwarten (Faine, 1994). Eine besondere Rolle der Reserviertiere spielen die Muriden. Insbesondere Mäuse und Ratten gelten als Hauptausscheider bei einer indirekten Infektion in entsprechenden Biotopen (Cibulski, 2016; Faine, 1994). In einer 2016 angefertigten Studie über den Durchseuchungsgrad von Kleinsäufern und Gewässern in Süddeutschland, konnten mittels real-time PCR bei 14 % der 299 beprobten Kleinsäuger und bei 10 % der 87 untersuchten Gewässerproben ein Nachweis des LipL32 Gens pathogener Leptospiren bestätigt werden (Cibulski, 2016; Cibulski & Wollanke, 2016). Innerhalb dieser Reserviertiere wird von einer direkten Erregerübertragung ausgegangen. Dabei kommt es venerisch über das Sperma zu einer kongenital-hämatogenen und schließlich transplazentaren Infektion der Feten (Ellis et al., 1985; Ellis et al., 1986).

### **2.3. Zeitliche Entdeckung einer intraokularen Leptospireninfektion bei Equiden**

Bereits seit Mitte der 1940er Jahre wird beim Menschen die systemische Leptospirose in Zusammenhang mit Augenerkrankungen gebracht (Gsell et al., 1946; Hanno & Cleveland, 1949; Kathe, 1941). Etwa zur gleichen Zeit wurden erstmals bei Serumuntersuchungen von Pferden bei Tieren mit gleichzeitig aufgetretener Uveitis, häufiger und zugleich höhere Antikörpertiter gegen Leptospiren beobachtet (Witmer, 1954).

Das klinische Bild einer periodischen Augenentzündung konnte sowohl bei einem natürlichen Bestandsausbruch (Roberts, 1958) als auch nach experimenteller Infektion (Heusser, 1952; Morter et al., 1969; R. D. Williams, 1968) mit den

schraubenförmigen Bakterien beobachtet werden.

Schließlich gelang es Hartwigk und Mitarbeitern (1952) erstmals, Leptospiren aus dem Kammerwasser eines an Uveitis erkrankten Pferdes zu isolieren. Da sich eine derartige Isolierung als äußerst schwierig erwies, begann erst in den späten 1990er Jahren, insbesondere unter Dr. Brem und Mitarbeitern, die regelmäßige Kultivierung aus intraokularem Probenmaterial (Brem et al., 1998).

Von zahlreichen Autoren wurden die rezidivierenden inneren Augenentzündungen Monate bis Jahre nach der systemischen Infektion beobachtet (Halliwell et al., 1985; Roberts, 1958; Witmer, 1954; Wollanke, 2002). Mögliche Gründe dafür zeigten sich in elektronenmikroskopischen Untersuchungen von equinem Glaskörpermaterial, in welchem Niedermaier und Koautoren (2006) „umhüllte“ Leptospiren darstellen konnten. Durch Brandes und Mitarbeiter (2007) wurde dies bestätigt und die Autoren schafften es sogar, Leptospiren abzubilden, welche bereits von Makrophagen umhüllt, der Phagozytose unterlagen. Ob es sich bei der „Hülle“ um, wie für Leptospiren bekannt, wirtseigenes Protein zur Maskierung handelt (Faine, 1994) oder eventuell intraokular gebildetes Serumamyloid A (Waldner, 2017), beziehungsweise die Bakterien durch bakterielles Amyloid sogar intraokular zur Biofilmbildung fähig sind (Miklossy, 2016; Ristow et al., 2008), ist im Zusammenhang mit der bei ERU-Patienten bestehenden intraokularen Leptospireninfektion noch nicht gänzlich geklärt.

Auch im Rahmen der serologischen Untersuchungen konnte Loibl (2009) im ELISA-Verfahren eine signifikant höhere Konzentration von IgA Antikörpern in Glaskörperproben zu korrespondierenden Serumproben nachweisen, was als lokale Antikörperproduktion wiederum einen weiteren Hinweis für eine intravitreale Anwesenheit der Spirochäten darstellt.

#### 2.4. Nachweisverfahren

Den diagnostisch größten Stellenwert unter den Nachweismethoden einer Leptospirose kommt dem serologischen Antikörpernachweis zuteil (Levett, 2001). Im infizierten Organismus startet die Antikörperproduktion bereits einige Tage vor

dem Beginn der klinischen Symptome und kann labordiagnostisch etwa ab Tag 5-9 serologisch nachgewiesen werden (Levett, 2001). Die alleinige Höhe eines ermittelten Titers bietet jedoch noch keinen Hinweis auf den Zeitpunkt der zurückliegenden Infektion. Dafür ist der Vergleich eines sogenannten Serumpaars von Nöten. Ein Titeranstieg um das Vierfache innerhalb von 7-14 Tagen wird als akute Infektion gewertet. Insgesamt wird eine sehr große Anzahl verschiedenster serologischer Tests beschreiben, welche zum Beispiel bei Levett (2001) aufgeführt werden. Für die Veterinärdiagnostik sind aber insbesondere der microscopic agglutination test (MAT) und der enzyme-linked-immunosorbent-assay (ELISA) von bedeutender Rolle.

#### **2.4.1. MAT – Microagglutinationstest**

Der MAT, welcher auch als sogenannter Goldstandard der Leptospirendiagnostik bezeichnet wird, wird im Nachweis mit lebenden Kulturstämmen angewandt. Um eine optimale Sensitivität durch diesen Test zu erreichen, empfiehlt sich die Verwendung der in der jeweiligen geografischen Lage gehäuft vorkommenden Serovare (Levett, 2001; OIE, 2014). So besteht insbesondere im Bezug auf die verschiedenen Kontinente der Erde eine ausgeprägte Diskrepanz der vorkommenden Leptospiren-Serovare und der jeweiligen Prävalenz (siehe Tabelle 7).

Der MAT weist eine sehr gute Spezifität aufgrund der gering bis kaum vorkommenden Kreuzreaktionen mit anderen bakteriellen Infektionen auf (OIE, 2014). Zumeist ist die auslösende Serovar auch mit dem höchsten Titer im MAT repräsentiert. Jedoch den definitiven Nachweis stellt die kulturelle Anzucht diesbezüglich dar, da Kreuzreaktionen innerhalb der Serovare und Serogruppen nicht immer die auslösende Serovar mit dem höchsten Titer nachweisen lassen (Krauss, 2004; Levett, 2001).

Zur Interpretation der jeweiligen Titer-Ergebnisse gilt im internationalen Viehhandel ein Titer ab einer Verdünnung von 1:100 als positives Ergebnis (Kalisch, 1952; OIE, 2014). Allerdings sollte bei geringeren Titern die hohe Spezifität des MAT bedacht werden und somit eine frühere Exposition des Organismus mit Leptospiren in Erwägung gezogen werden (OIE, 2014).

Die Stärken des MAT liegen in der Einzeltierdiagnostik, bei akuter klinischer Symptomatik (Hathaway et al., 1981) Aber gerade in der Herdendiagnostik von Rindern zeigten Ellis und Mitarbeiter (1986) Limitierungen des Verfahrens bei chronisch infizierten Tieren. Dieses Problem des MAT in der Herdendiagnostik konnte in einer sehr groß angelegten russischen Studie von 10 Millionen tierartübergreifenden Serumproben bestätigt werden (Soboleva et al., 2018).

Zu einer Minderung der Sensitivität kann es des Weiteren auch bei einer sehr frühen Probennahme, vor dem Eintritt der Serokonversion (Levett, 2001) oder bei einer sehr geringen Ausbildung der Immunantwort von Seiten des Wirtes kommen (Thiermann & Garrett, 1983).

#### **2.4.2. ELISA – Enzyme Linked Immunosorbent Assay**

Dieses, auf einer enzymatischen Farbreaktion basierende, serologische Nachweisverfahren, hat sowohl Vorteile als auch Nachteile gegenüber dem Goldstandard MAT. Die entscheidendsten Vorteile sind: zum einen die Verwendung von toten Antigenen zum Nachweis der Antikörper (Halliwell et al., 1985), die objektivere photometrische Auswertung des Testergebnisses und die Bestimmung verschiedener Immunglobulinklassen ohne vorherige Serumfraktionierung (Cousins et al., 1985).

Auch zum Zeitpunkt der frühen Infektion bietet der ELISA mit einem schnellen Nachweis von IgM-Antikörpern im Serum innerhalb der ersten Tage eine Nachweismöglichkeit - auch wenn bei einer akuten Infektion der MAT womöglich noch keine Antikörper detektieren kann (Bernhard, 1993; Krauss, 2004; Thiermann, 1984; Thiermann et al., 1983). Eine Unterscheidung zwischen Impfantikörpern und Antikörpern nach Infektion ist mittels ELISA Technik auch möglich, was insbesondere bei der Diagnostik mit Hundeseren eine große Rolle spielt (Brem et al., 1999).

Rekombinante Antigene der äußeren Membran von ausschließlich pathogenen Leptospiren lassen auch mittels ELISA die Unterscheidung pathogener und apathogener Arten zu (Dey et al., 2004; Naito et al., 2007). Zu diesen äußeren Membranproteinen gehören: Lipoproteine LipL41, LipL32 und das Porin OmpL1 (Dey et al., 2004; Naito et al., 2007). Bei einer natürlichen Infektion eines Wirtes

mit Leptospiren sind das hochkonservierte Antigen LipL32 und das Porin OmpL1 deutlich immunogener als LipL41 innerhalb der pathogenen Serovare zu werten (Haake et al., 2000). Da mittels ELISA -Technik zu jedem Zeitpunkt der Infektion verlässliche Ergebnisse zu erzielen sind, wird der MAT als alleinig geltender Goldstandard in der Leptospiren-Diagnostik in Frage gestellt (Bomfim et al., 2005; Loibl, 2009; Woodward et al., 1997).

### **2.4.3. ELISA-Schnelltests**

Ein seit kurzem zunehmender Zweig in der Leptospirendiagnostik stellen ELISA-Schnelltests dar, welche innerhalb weniger Minuten eine Diagnose vor Ort liefern können (Abdoel et al., 2011). Diese bislang vor allem bei Kleintieren und dem Menschen angewandten Verfahren, unterscheiden sich als IgG oder IgG plus IgM ELISAs, welche von verschiedenen Firmen mit unterschiedlichen Sensitivitäten und Spezifitäten angeboten werden. Eine kurze Übersicht darüber findet sich bei Bergmann und Koautoren (2017). Problem der Schnelltests ist unter anderem, ähnlich dem MAT, die schlechte Sensitivität in Frühstadien einer Infektion und die fehlende Angabe über die auslösende Serovar (Palaniappan et al., 2005). In einer experimentellen Studie mit 32 gesunden Beagles, welche gezielt mit verschiedenen Leptospiren-Serovaren infiziert wurden, konnte ein auf IgM-Nachweis basierender Schnelltest von Zoetis (Zoetis Witness<sup>®</sup>Lepto) eine sehr hohe Sensitivität bereits nach sieben Tagen post infectionem vorweisen und zeigte sich dabei sogar sensitiver als der MAT (Lizer et al., 2018). In einer von Troia und Mitarbeitern (2018) veröffentlichten Studie wurden zwei Schnelltests auf ELISA- Basis mit dem Goldstandard MAT verglichen, wobei Seren von gesunden Kontrolltieren und natürlich infizierten Tieren beprobt wurden. Mit einer Spezifität zwischen 72,2 % und 100 % konnten beide Schnelltests sehr gute Werte als erste Orientierungsdiagnose zum MAT erzielen (Troia et al., 2018).

Insgesamt wurden bislang vermehrt Studien über Serum-Untersuchungen mittels ELISA-Schnelltests beim Kleintier veröffentlicht, wobei die Fallzahlen zum Teil sehr gering waren.

#### **2.4.4. PCR – Polymerase-Ketten-Reaktion**

Unter den direkten Nachweismethoden kann mit der Polymerase-Ketten-Reaktion die höchste Sensitivität in der Leptospirendiagnostik erreicht werden, indem bereits kleine Erregermengen ausreichen, um sowohl in frühen, als auch chronischen Infektionsstadien zuverlässige Nachweise zu erhalten (Turner, 1968).

Beim Menschen und ebenso beim Tier stehen eine Vielzahl von verschiedenen PCR-Assays zur Verfügung (Brown et al., 1995). In den Anfängen der PCR-Diagnostik wurden zu meist Primer eingesetzt, die sowohl pathogene als auch apathogene Leptospirenarten nachwies (G1/G2 Primer). Für die klinische Diagnostik kommen nun PCR-Protokolle zum Einsatz die spezifische Antigene pathogener Arten detektieren (Levett et al., 2005). Eines der häufigsten Antigene stellt das Lipoprotein-L32-Gen dar (Wagenaar et al., 1994). Neuere Protokolle amplifizieren Gene für ein sogenanntes immunoglobulin-like protein (Lig). LigA und LigB werden dabei ausschließlich bei einer Infektion exprimiert (Palaniappan et al., 2005).

Eine allgemein gültige Übereinstimmung, welche Primer zur Diagnostik herangezogen werden sollten, gibt es bislang noch nicht.

Es werden sowohl konventionelle als auch real-time PCRs verwendet. Vorteil der real-time PCR ist die geringere Anfälligkeit für Kontaminationen, allerdings sollte auch bei dieser Methode stets eine Probe ohne etwaige Hemmstoffe wie Antibiotika verwendet werden, auch wenn die Vitalität der Leptospiren nicht zwingend erforderlich ist (Wagenaar et al., 1994).

Mittlerweile etablieren sich auch In-House-PCRs für eine schnelle Diagnostik vor Ort. Aussagen über Spezifität und Sensitivität sind bei diesen allerdings noch zu ermitteln (Bergmann et al., 2017).

#### **2.4.5. Kultur**

Eine definitive Diagnose einer vorliegenden Leptospirose kann über die Anzucht der Erreger erfolgen (Thiermann, 1984). Es kommen dabei sowohl flüssige als auch halbfeste Nährmedien zum Einsatz, solange sie für Anzucht pathogener



Leptospiren aus einem Gemisch mit 10 % Kaninchenserum, 1 % Rinder-Serum-Albumin und langkettigen Fettsäuren bestehen (Torten et al., 1994). Am häufigsten kommt ein halbfestes Ellinghausen-McCullough-Johnson-Harris Medium zum Einsatz (Krauss, 2004; Levett, 2001). Allen Medien ist der Zusatz von 5-Fluorouracil gegen das Wachstum einer Sekundärflora gemein (Levett, 2001). Die Auswahl des Probenmaterials ist vielfältig und beinhaltet nahezu alle Körperflüssigkeiten wie Blut, Liquor, Urin, Glaskörper und einige mehr. Entscheidend für die erfolgreiche Anzucht ist die absolut sterile Probenentnahme, der bei 2-5° C liegende Weitertransport und die Inkubation des beimpften Nährmediums bei 28-30° C mikroaeroben Milieus für etwa 16-26 Wochen (Kayser et al., 2014; OIE, 2014). Dabei sind die Chancen für eine erfolgreiche Kultur am besten bei sofortigem Verimpfen der Probe in ein Transportmedium zu sehen. Die Temperatur während weiterer Lagerung sollte danach stets nicht unter Zimmertemperatur fallen (Wollanke, 2002).

Wurden erfolgreich Leptospiren angezchtet, können diese über serologische und oder molekularbiologische Verfahren einer Serovar oder einer Serogruppe zugeordnet werden (Levett, 2001). Die Serovar oder auch Serogruppe dient sowohl zur epidemiologischen Rückführung des Erregers, als auch zur Herstellungsmöglichkeit einer stallspezifischen Autovakzine (Wollanke, 2002).

#### 2.4.6. Leptospirennachweis bei Pferden mit ERU

Als diagnostisches Material werden in aller Regel Serum, Kammerwasser und Glaskörper auf Leptospiren untersucht.

Leider erwies sich die am wenigsten invasive Probengewinnung in Form von Serum als wenig hilfreich in Bezug auf die Diagnose „ERU“ (Polle et al., 2014; Schwink, 1992; Witmer, 1954; Wollanke, 2002) (siehe Tabelle 6).

*Tabelle 6: Probleme der Serumdiagnostik*

<b>Problem der Serumdiagnostik bislang:</b>
Antikörpertiter gegen Leptospiren obwohl keine Augenerkrankung besteht (Dorrego-Keiter et al., 2016; Dwyer et al., 1995; Gesell, 2004; Wollanke et al., 1998)
Abfall des Antikörpertiters bei chronischen Uveitisinfectionen (Witmer, 1954)

MAT-negative Serumproben bei 10 % der Pferde, aus deren Glaskörperproben Leptospiren angezüchtet werden konnten (Wollanke, 2002)

Daher hat sich die Serumuntersuchung mit MAT und ELISA, sowie der PCR bezüglich Anzeichen einer im Glaskörper befindlichen Leptospireninfektion wegen der schlechten Korrelation zu korrespondierenden Kammerwasser- und Glaskörperbefunden nicht als diagnostisches Mittel bezüglich einer ERU bewährt (Faber et al., 2000; Wollanke, 2002). Allgemein bieten Serumuntersuchungen mittels MAT nur wenig Aufschluss über sämtliche klinischen Anzeichen einer Leptospirose (Båverud et al., 2009).

Intraokulare Antikörpernachweise mittels MAT und ELISA, sowie der Antigennachweis unter zur Hilfenahme der real-time PCR sowie der kulturellen Anzucht zeigten sich in zahlreichen Studien als hochsignifikant bei augenkranken Tieren gegenüber gesunden Kontrollpferden.

Dabei konnten Gesell und Mitarbeiter (2006) eine sehr hohe Übereinstimmung von Kammerwasser- und Glaskörperergebnissen darstellen, was die Kammerwasseruntersuchung derzeit als das Mittel der Wahl in klinisch unsicheren Fällen hinsichtlich einer Leptospiren-induzierten Uveitis darstellt.

**Tabelle 7:** Zusammenfassung regionaler bzw. kontinentaler Unterschiede in der Serumprävalenz gesunder Pferde

<b>Weltweite Serumprävalenzstudien gegen Leptospiren</b>	<b>Pferdeanzahl</b>	<b>Laborergebnisse</b>	<b>Land</b>
(Hamond et al., 2012)	119 klinisch gesunde Rennpferde	71 % positiver MAT im Serum bei einem cut-off-Wert von $\geq 1:100$	Brasilien
(Finger et al., 2014)	62 klinisch gesunde Zugpferde	80,8 % positiver MAT im Serum bei einem cut-off-Wert von $\geq 1:50$	Brasilien

(Jung et al., 2010)	1226 klinisch gesunde Rennpferde	25 % positiver MAT im Serum bei einem cut-off-Wert von $\geq 1:100$	Korea
(Houwens et al., 2011)	112 gesunde Pferde	79 % positiver MAT im Serum bei einem cut-off-Wert von $\geq 1:160$	Niederlande
(Båverud et al., 2009)	2017 Pferde	25 % positiver MAT im Serum bei einem cut-off-Wert von $\geq 1:100$	Schweden
(Pikalo et al., 2016)	314 Pferde	17,2 % positiver MAT im Serum bei einem cut-off-Wert von $\geq 1:100$	Mitteldeutschland
(Dorrego-Keiter et al., 2016)	221 Pferde an ERU erkrankt	57,5 % positiver MAT im Serum bei einem cut-off-Wert von $\geq 1:100$	Norddeutschland
(Tsegay et al., 2016)	418 klinisch gesunde Zugpferde	44,1 % positiver MAT im Serum bei einem cut-off-Wert von $\geq 1:100$	Äthiopien
(Khurana et al., 2003)	379 klinisch gesunde Pferde	16,89 % positiver ELISA im Serum	Indien
(Gesell, 2004)	71 klinisch gesunde Pferde	75 % positiver MAT im Serum bei einem cut-off-Wert von $\geq 1:100$	Süddeutschland
(Wollanke et al., 2004)	132 klinisch gesunde	80 % positiver MAT im Serum bei einem cut-off-Wert von $\geq 1:100$	Süddeutschland
(Loibl, 2009)	22 klinisch gesunde Pferde und 44 an ERU erkrankte	73 % der gesunden im Serum mit ELISA positiv, 98% der ERU erkrankten positiv im ELISA	Süddeutschland
(Bolwell et al., 2017)	499 klinisch gesunde Pferde	Zwischen 6 und 9 % positiver MAT bei einem cut-off-Wert von $\geq 1:50$	Neuseeland
(Sohail et al., 2017)	384 klinisch gesunde Pferde	33,85 % positiver gegen Leptospiren gerichteter IgG Nachweis im ELISA	Pakistan
(Blatti et al., 2011)	615 klinisch gesunde Pferde	58,5 % positiver MAT im Serum bei einem cut-off-Wert von $\geq 1:100$	Schweiz
(Nepereny et al., 2018)	573 klinisch gesunde Pferde	43,28 % positiver MAT im Serum	Tschechien



### III. MATERIAL UND METHODEN

Die Methode orientiert sich an Loibl (2009), da in der vorliegenden Arbeit versucht werden sollte, möglichst unter gleichen Bedingungen den Schnelltest-ELISA mit den durch Loibl evaluierten Immunglobulin-spezifischen ELISA-Tests zu vergleichen.

#### 1. Pferde

Die Arbeit gliedert sich in einen prospektiven und einen retrospektiven Abschnitt, welche gemeinsam den Zeitraum 2002-2018 abdecken. In diesem Zeitrahmen umfasst die Arbeit insgesamt Proben aus 2179 Augen von 1681 Pferden, bei denen entweder okulares Probenmaterial oder Serum gegen Leptospiren untersucht wurden.

Das Patientengut des prospektiven Abschnitts zur Evaluierung des SNAP-Lepto<sup>®</sup> umfasst im Untersuchungszeitraum von Februar 2017 bis Dezember 2018 237 okulare Proben von 169 Pferden. Des Weiteren wurden der Studie noch asservierte Proben aus den letzten 8 Jahren hinzugefügt. Dabei handelt es sich um 101 okulare Proben von 72 Pferden und 19 Serumproben von Kontrolltieren. Eine genaue Differenzierung der verwendeten Proben findet sich in Tabelle 8.

**Tabelle 8:** Erhobener intraokularer Datensatz. Links Gesamtanzahl, welche sich nach rechts weiter differenziert in Augen von ERU-Pferden, augengesunden Kontrolltieren und anderweitigen Augenerkrankungen usw.

339 intraokulare Proben	187 von Pferden mit V.a. ERU	155 Glaskörperproben
		32 Kammerwasserproben
	109 Augengesunde	
		26 Uveitis anderer Genese
	43 anderweitige	7 Augen mit Keratitis
		10 Augen mit Glaukom

Die 217 untersuchten Serumproben kamen von 86 Pferden mit ERU, bei denen immer auch das okulare Probenmaterial mituntersucht wurde, von 99 augengesunden Pferden vor operativen Eingriffen bzw. im Zuge der Euthanasie und

von 32 Pferden mit anderen Augenerkrankungen.

Die Augenpatienten waren zwischen 0,2 und 30 Jahre alt. Unter den Kontrolltieren für Serumproben waren Pferde der Altersspanne von 0,5 bis 30 Jahren. Es handelte sich um 103 Stuten, 116 Wallache und 22 Hengste verschiedener Rassen und Zuchtgebiete. Die jeweiligen Warmblutpferde der deutschen Zuchtgebiete wurden aufgrund der starken züchterischen Durchmischung und dem geringen Informationsgewinn dadurch nur als „Warmblut“ geführt. Neben deutschen Pferden waren insbesondere Pferde aus Tschechien und Polen, sowie Österreich, Schweiz und Frankreich vertreten.

## 2. Vorbericht

*Tabelle 9: Erhebung des Vorberichts für die statistische Auswertung*

<b>Wichtige Punkte, sofern diese durch den Besitzer oder Haustierarzt mitgeteilt werden konnten, waren:</b>
Gesamtdauer der Erkrankung unter oder über 6 Monate
Anzahl der aufgetretenen Uveitisschübe (unter oder über zwei Schübe) und Auftreten des letzten Schubs (unter oder über 0,5 Monate)
Lokalisation der Entzündung
Schweregrad der Entzündung

Wurde eine entsprechende Kammerwasseruntersuchung durch den Haustierarzt oder eine andere überweisende Klinik getätigt (falls schriftlich vorliegend), wurden auch diese Ergebnisse mit in die Studie aufgenommen. Bei Pferden der Kontrollgruppe wurde anamnestisch jegliche lang anhaltende oder wiederkehrende Reizerscheinung an den Augen ausgeschlossen.

## 3. Augenuntersuchung

Die Augenuntersuchungen fanden zumeist im Untersuchungsraum der Klinik für Pferde der LMU statt. Das Verhalten der Pferde beim Gang dorthin wurde auf Orientierungs- oder Ganganomalien hin beobachtet. Insbesondere bei schweren Sehbeeinträchtigungen, einer oder auch beider Seiten, zeigen Pferde charakteristische Kopf-Hals-Haltungen. So wird bei einer einseitigen Erblindung der Kopf bei einem Geräusch so gewendet, dass das sehende Auge der

Geräuschquelle zugewandt wird.

Im Untersuchungsraum angekommen, erfolgte eine Adspektion beider Bulbi und deren Adnexen. Insbesondere die Größe beider Augäpfel wurde subjektiv bewertet, sowie Augenausfluss und etwaiges Lidkneifen notiert. Einer Reflexprüfung (Licht- und Drohreflex, Pupillarreflex) folgte die Untersuchung mit einer fokalen Lichtquelle bei spontan geöffneter Lidspalte - bei Blepharospasmus auch bei aufgehaltener Lidspalte. Anschließend wurden der Anatomie folgend zuerst die einzelnen Hornhautschichten, der Limbus, die vordere Augenkammer, der Kammerwinkel, die Iris und die Linsenvorderfläche beurteilt. Zur Lokalisation von Fremdmaterial oder Gefäßen kamen neben der fokalen Lichtquelle auch Spaltlampe oder Kopfbandlupe zum Einsatz.


Falls die Pupille nicht durch die Vorbehandlung (Atropin) schon weit gestellt war, erfolgte die Weitstellung der Pupille mit Tropicamid, einem kurzwirksamen Mydriatikum. Bereits die Dauer bis zum Eintritt der Mydriasis und die Vollständigkeit der Mydriasis können, im Vergleich mit dem Partnerauge auf der Gegenseite, Hinweise auf eine Uveitis geben (verzögerter Eintritt der Mydriasis, unvollständige Weitung der Pupille).

Eine maximal geweitete Pupille bietet dem Untersucher die Möglichkeit Linsenrückfläche, Glaskörper und Augenhintergrund mit Nervus opticus auf Veränderungen mit einem direkten Ophthalmoskop zu betrachten. Diese hinteren Augenabschnitte können jedoch in manchen Fällen aufgrund einer engen Pupille (bei hinteren Synechien keine Mydriasis möglich), durch Medientrüben von Seiten der Hornhaut, der Linse oder des Glaskörperaums, ophthalmoskopisch nicht einsehbar sein.

In solchen Fällen können noch entscheidende Befunde über die transpalpebrale ultrasonographische Untersuchung mit einem 7,5 MHz-Linearschallkopf erhoben werden. Insbesondere Glaskörpereinlagerungen, -verflüssigungen, Linsenveränderungen, Netzhautablösungen und der Bulbusdurchmesser sind deutlich darstellbar.

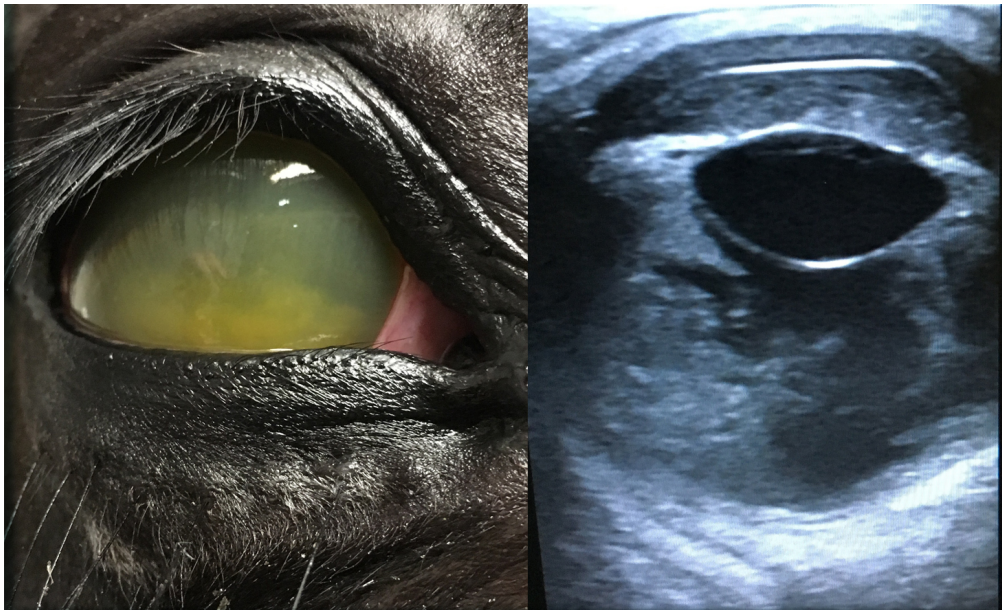
In manchen Fällen, auch wenn bereits der subjektive Verdacht auf eine Seitendifferenz des Bulbusdurchmessers bestand, wurde der intraokulare Druck mittels Applanationstonometer (TonoPen®) gemessen. Bei dieser Messmethode muss die lokale Betäubung der Hornhaut durch ein Lokalanästhetikum wie z.B.

Proparackain® erfolgen, da sonst durch Auslösung des kornealen Reflexes eine Messung verfälscht wird oder nicht durchführbar ist. Alle Untersuchungen dienen dazu, typische Veränderungen im Sinne einer ERU, wie oben beschrieben, zu identifizieren und mit dem Vorbericht in Korrelation zu bringen. Im nachfolgenden wird meist von den Diagnosen „ERU“ und „nicht leptospirenbedingter Uveitis“ gesprochen. Mit der Diagnose „ERU“ ist immer die leptospirenbedingte rezidivierende Uveitis betitelt. Eine einmalig verlaufende traumatische Uveitis oder die chronisch-schleichend verlaufenden Uveitisformen, wie chronische Iritis, Tigerscheckenuveitis oder phakogene Uveitis, werden in der Arbeit unter dem Begriff „nicht leptospirenbedingte Uveitis“ vereint.



**Abbildung 1:** (1) Mittelgradige vordere Uveitis mit diffus hauchartig getrübter Cornea, Fibrinerguss am Boden der vorderen Augenkammer und diffus getrübtem Kammerwasser (2) Geringgradige vordere Uveitis mit einzelnen, in der Pupillenöffnung aufgespannten, Fibrinfäden. Der Patient kam bereits im schmerzfreien Zustand in die Klinik für Pferde der LMU und war durch den Haustierarzt bereits mit einem Mydriatikum vorbehandelt (maximal weite Pupille)





**Abbildung 2:** (1) Hochgradige Panuveitis mit hochgradigem Corneaödem und hochgradigem Hypopyon in der vorderen Augenkammer. (2) Das korrespondierende Ultraschallbild zeigt, zusätzlich zu dem Erguss in der vorderen Augenkammer, einen hochgradigen Fibrinerguss im Glaskörper.



**Abbildung 3:** (1) Reizfreies Auge. Anzeichen für eine bereits abgelaufene innere Augenentzündung: Dyskorie mit zahlreichen, in der dorsalen Hälfte befindlichen, hinteren Synechien und einzelnen Irisresiduen auf der Linsenvorderfläche. (2) Beispiel einer nicht leptospirenbedingten Uveitis („Tigerscheckenuveitis“) ohne vorausgegangene schmerzhafte Entzündungsschübe am rechten Auge. Hochgradige Bulbusatrophie mit Nickhautvorfall, mature Katarakt mit von der Iris ausgehender Vaskularisation der Linsenvorderfläche.

## **4. Probengewinnung und –weiterverarbeitung**

### **4.1. Serumproben**

Die Gewinnung der Serumproben von 86 an ERU erkrankten Pferden erfolgte vor der Guaifenisin/Ketamin-Sturzinfusion zur Narkoseeinleitung im Rahmen der Prüfung, ob der in der Vena jugularis externa liegende Venenverweilkatheter noch korrekt lag (Vygonüle® Bayer). Dabei wurde das abtropfende Blut in einem Kunststoffröhrchen ohne Gerinnungshemmer (Fa. Sarstedt®) aufgefangen. Bei den als Kontrollgruppe dienenden 131 Pferden wurde dementsprechend auch zum Zeitpunkt der Narkoseeinleitung Blut aufgefangen oder unmittelbar nach der Euthanasie mittels Pentobarbital (Euthadorm®) Blut aus der Vena jugularis externa genommen.

Nach Gerinnung und Zentrifugation von etwa 10 ml Vollblut wurde das Serum abpipettiert und in weitere Kunststoffröhrchen abgefüllt: zum einen für den Versand an die IVD Gesellschaft für Innovative Veterinär diagnostik mbH in Seelze-Letter, an das Bayerische Landesamt für Gesundheit und Lebensmittelsicherheit (LGL) in Oberschleißheim und zum anderen zur Beprobung mit dem SNAP-Lepto® der Firma IDEXX® vor Ort.

### **4.2. Intraokulares Probenmaterial**


156 Glaskörperproben von Pferden mit ERU wurden im Rahmen der Vitrektomie gewonnen. Über einen an das Operationsinstrument angeschlossenen 3-Wegehahn konnten zu Beginn der Operation vor Öffnung der Infusionsleitung unproblematisch 3-5 ml unverdünnter Glaskörper mit einer 5-ml Spritze steril zu diagnostischen Zwecken entnommen werden. Bei 77 euthanasierten Pferden erfolgte die Glaskörperentnahme unter zur Hilfenahme eines großlumigen Venenverweilkatheters (Vygonüle® Bayer), welcher etwa 14 mm dorsal des Limbus, wie bei einer Pars-Plana-Vitrektomie, platziert wurde. Auf Besitzerwunsch wurde im Zuge der Vitrektomie bei 32 gesunden Partneraugen eine Kammerwasserprobe zur Leptospirendiagnostik entnommen und der Kontrollgruppe zugeordnet. Dabei wurde mittels limbaler Parazentese und

Tunnelstich durch die Hornhaut mit einer 27 G Kanüle die vordere Augenkammer punktiert und es wurden 0,5-1 ml Kammerwasser entnommen.

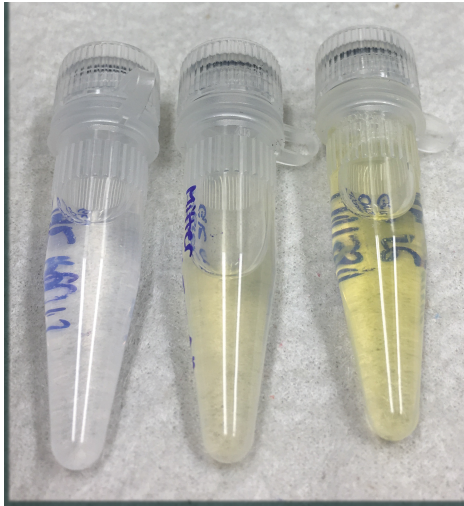
10 Kammerwasserproben wurden bei Glaukompatienten im Rahmen der Narkose für die Laserzyklokoagulation auf Besitzerwunsch entnommen.

Alle intraokularen Proben wurden unmittelbar nach Abschluss der Vitrektomie oder Parazentese makroskopisch beurteilt und sowohl der Grad der diffusen Glaskörpertrübung als auch die Menge der entzündlichen Einlagerungen notiert.

Das Probenmaterial wurde anschließend in Plastikgefäße zur Durchführung des MATs und der PCR an der IVD Gesellschaft für Innovative Veterinärdiagnostik in Seelze-Letter verschickt, der Rest wurde direkt zur Durchführung des SNAP-Lepto<sup>®</sup> von IDEXX<sup>®</sup> verwendet.



**Abbildung 4:** Verdünntes Glaskörpermaterial nach Vitrektomie (1) mittelgradige Glaskörpereinlagerungen, keine Glaskörpertrübung, (2) hochgradige Glaskörpereinlagerungen mit geringgradiger Glaskörpertrübung, (3) geringgradige Glaskörpereinlagerungen, hochgradige gelbliche Glaskörpertrübung



*Abbildung 5: Unverdünntes Glaskörpermaterial, welches am Anfang der Vitrektomie zu diagnostischen Zwecken gewonnen wird. Von links nach rechts: (1) klarer Glaskörper, (2) geringgradig gelblich getrübt, (3) mittelgradig gelblich getrübt Glaskörper*

## **5. Mikrobiologische Untersuchungen auf Leptospiren**

Die Serum-, Glaskörper- und Kammerwasserproben wurden mittels MAT und SNAP-Lepto® auf Leptospirenantikörper und in der PCR (nur intraokulare Proben) direkt auf Antigen untersucht. Ein Teil der Serumproben wurde zusätzlich unter Zuhilfenahme des spezifischen ELISAs auf Leptospirenantikörper getestet. MAT und PCR wurden im durch die DAkks nach DIN EN ISO/IEC 17025 akkreditierten Prüflaboratorium der IVD Gesellschaft für Innovative Veterinärdiagnostik mbH in Seelze-Letter und der spezifische ELISA der Serumproben im Leptospirenlabor des Bayerischen Landesamtes für Gesundheit und Lebensmittelsicherheit in Oberschleißheim (SAL-akkreditiertes Prüflaboratorium, Reg.-Nr.: SAL-BY-L20-04-03) durchgeführt.

Detaillierte Beschreibungen der Untersuchungsvorgänge finden sich bei Brehm und Mitarbeitern (1988) und Gesell (2004).

### 5.1. SNAP-Lepto®

Alle intraokularen Proben und Serumproben wurden mittels SNAP-Lepto® der Firma IDEXX® direkt nach der Entnahme in der Klinik für Pferde der LMU München beprobt. Dieser Test detektiert Antikörper gegen das allen pathogenen Leptospiren gemeine Oberflächenprotein LipL32. Testergebnisse liegen bei dieser Methode innerhalb von zehn Minuten vor, allerdings bietet er keinerlei Differenzierung der Serovare oder der Art der Immunglobulinklassen.

Das LipL32 ist sowohl am Probenpunkt fixiert als auch im Meerrettichperoxidase-Konjugat enthalten. Wird nun eine positive Probe mit diesem Konjugat gemischt, binden Antikörper an dieses LipL32 und werden bei Benetzung des Fließpapiers über den Probenpunkt transportiert. Dabei kommt es im Bereich des Probenpunktes zu einer weiteren Bindung der im Serum enthaltenen Antikörper gegen LipL32, die schon an das freie, im Konjugat enthaltene Antigen gebunden sind. Je mehr Bindungsstellen die Antikörper aus dem Patientenserum besitzen, desto besser funktioniert theoretisch dann auch der Schnelltest (IgG < IgA < IgM). Erreicht die Probenflüssigkeit den Endpunkt, wird durch mechanische Aktivierung der Waschvorgang in Gang gesetzt. Der retrograde chromatografische Fluss der Spülflüssigkeit entfernt zum einen überschüssiges Probenmaterial und enthält das für die Farbreaktion essentielle Substrat.

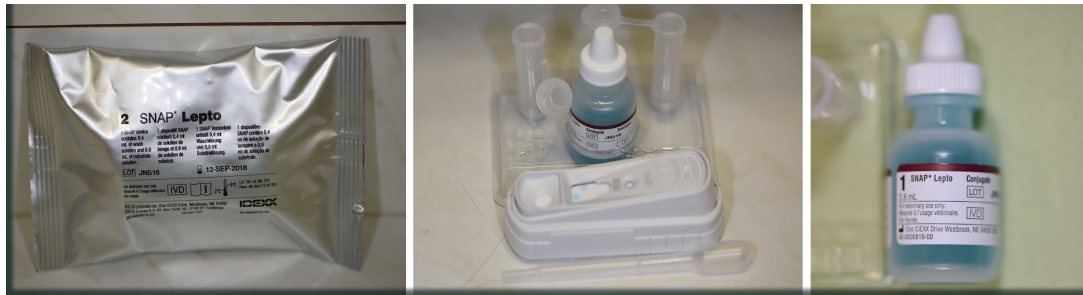
Der Kontrollpunkt auf jeder Testeinheit enthält Antikörper gegen die im Konjugat befindliche Meerrettichperoxidase und garantiert mit seiner, bei jeder Aktivierung der Testeinheit ablaufenden, Farbreaktion, für einen funktionierenden Ablauf des Tests.

Je nachdem wie viel Antikörper mit mindestens 2 Bindungsstellen für LipL32 in der Probe enthalten sind, variiert auch die Intensität der Blaufärbung am Probenpunkt. Eine Serovarspezifität kann auf diese Weise nicht gegeben werden, wodurch sich der Test nur zur klinischen Anwendung eignet.

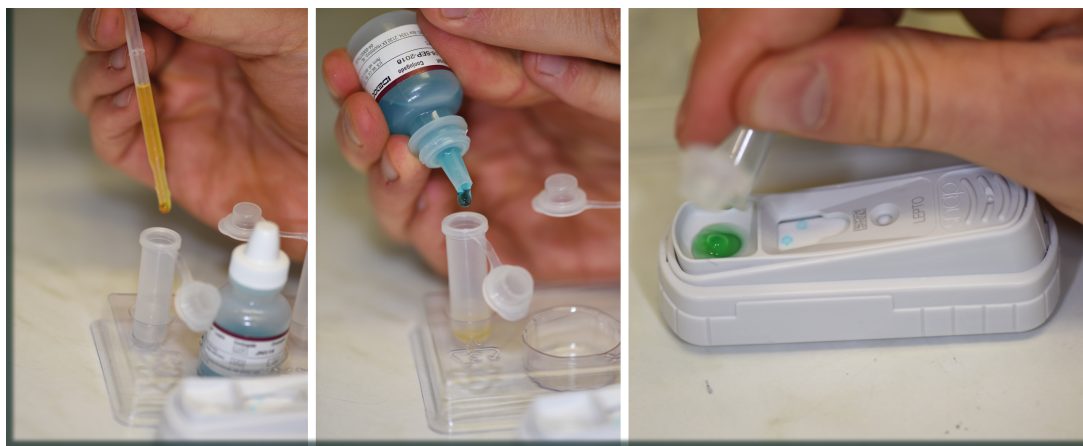Die unterschiedlichen Grade der Blaufärbung wurden in dieser Studie versucht zu differenzieren, wobei aus praktischer Sicht jegliche Färbung am Probenpunkt ein positives Ergebnis bedeutet. Dabei soll der Hinweis gegeben werden, dass alle in der Studie verwendeten Schnelltests regulär bei der Firma IDEXX® erworben wurden und keine finanzielle Unterstützung durch die Firma erfolgte.

**Tabelle 10:** Graduierung der Farbintensität des Probenpunktes eines positiven SNAP-Lepto<sup>®</sup> Ergebnisses

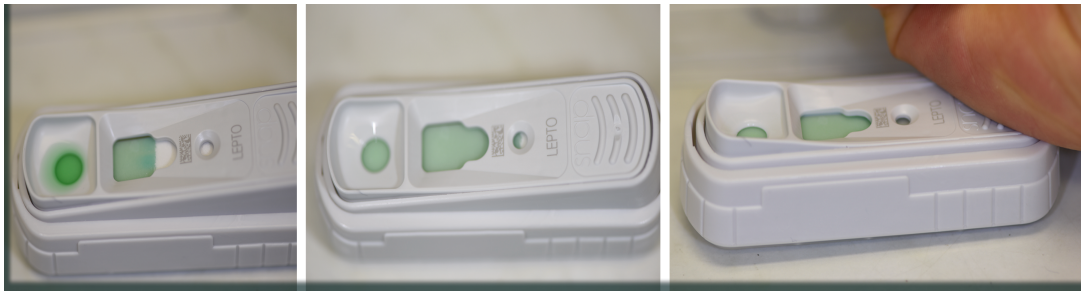Die Grade lauteten:
Undeutlich positiv 1
Geringgradig positiv 2 (heller als der Kontrollpunkt, aber deutlich sichtbar)
Mittelgradig positiv 3 (gleiche Intensität zum Kontrollpunkt)
Hochgradig positiv 4 (dunkler als der Kontrollpunkt)



**Abbildung 6:** (1) Verschlussenes Testkit SNAP-Lepto<sup>®</sup>, (2) zwei Probengefäße, mittig Konjugatflasche, davor Testeinheit mit Pipette, (3) Konjugatflasche separat



**Abbildung 7:** (1) 3 Tropfen der Probenflüssigkeit werden mit der Pipette in das Probengefäß gegeben, (2) 4 Tropfen des Konjugats werden dazugegeben und das verschlossene Probengefäß mehrfach geschwenkt, (3) Das Gemisch wird in die Probenvertiefung der Testeinheit geschüttet



**Abbildung 8:** (1) Das Proben-Konjugat-Gemisch wird durch das Fließpapier über die gesamte Testeinheit transportiert, (2) bis zum Erreichen des Kontrollfensters, welches als Zeichen zur manuellen Aktivierung (3) des Waschvorgangs zu werten ist (Runterdrücken der Testeinheit)



**Abbildung 9:** (1) Bis zur Hälfte fortgeschrittener Waschvorgang. (2) Gesamte Testfeld von überschüssigem Proben-Konjugat-Gemisch befreit.



**Abbildung 10:** (1) Der Kontrollpunkt erscheint bereits nach einigen Minuten als Zeichen für einen einwandfreien Ablauf des Schnelltests. (2) Nur bei positiven Proben erscheint nach spätestens 10 Minuten der Probenpunkt im auf dem Bild oberen Bereich der Testeinheit.

## 5.2. Mikroagglutinationstest

Sowohl Serum als auch Glaskörper- und Kammerwasserproben wurden nach Untersuchung mit dem SNAP-Lepto<sup>®</sup> an die IVD Gesellschaft für Innovative Veterinärdiagnostik versandt und auf Leptospirenantikörper untersucht. Dies erfolgte nach Richtlinien des O.I.E. (Office international des épizooties) und der DGHM (Deutsche Gesellschaft für Hygiene und Mikrobiologie) (OIE, 2014; DGHM 1984). Folgende Leptospirenserovare fanden als Lebendantigene Verwendung: Grippotyphosa, Pomona, Australis, Bratislava, Canicola, Copenhageni, Icterohaemorrhagiae, Hardjo, Saxkoebing, Tarassovi und Altoduro. Antikörpertiter  $\geq 1:100$  wurden als „positives“ Ergebnis gewertet, unter 1:100 als „negativ“. Waren bei einer Probe Antikörper gegen mehrere Serovare vorhanden, wurde die höchste gemessene Titerstufe als Ergebnis gewertet.

Um eine statistische Auswertung der Ergebnisse zu vereinfachen, wurden die Antikörpertiter logarithmisch in ganze Zahlen umgewandelt (Loibl, 2009; Wollanke, 2002).

Die Formel dafür lautet:  $\text{GanzeZahlZ} = \log_2(1/(\text{AK-Titer} \times 100))$

**Tabelle 11:** Codierung der Titerverdünnungsstufen des MATs

AK-Titer	Ganze Zahl
<1:100	-1
1:100	0
1:200	1
1:400	2
1:800	3
1:1600	4
1:3200	5
usw.	usw.

(Wollanke et al., 1998)



### 5.3. Enzyme linked immunosorbent assay

Der Antikörpernachweis im Serum erfolgte nach dem von Kettner (1997) entwickelten Verfahren mit Leptospiren-Vollantigen. Sowohl eine qualitative als auch quantitative Aufzeichnung und Darstellung der Immunantwort kann mit dieser indirekten ELISA-Technik ermöglicht werden, indem die Immunglobulinklassen IgM, IgG und IgA getrennt nachgewiesen werden können. Die Auswertung der Testergebnisse erfolgt über die photometrische Ermittlung der optischen Dichte im Wellenlängenbereich 405 nm.

**Tabelle 12:** Bewertungsschema der spezifischen ELISA-Ergebnisse

Daraus ergeben sich folgende Werte:
negativ (< 250)
grenzwertig (250-300)
schwach positiv (301-500)
positiv (501-1000)
stark positiv (> 1000)

Die verwendeten Serovare waren Grippotyphosa und Bratislava, die beiden am häufigsten in Deutschland vorkommenden Serovare (Wollanke, 2002). Für eine Vereinfachung der statistischen Auswertung der Quantität der humoralen Immunantwort, sowie um eine Vergleichbarkeit der Resultate unterschiedlicher Patienten zu gewährleisten, wurde auf eine Unterteilung der spezifischen ELISA-Ergebnisse in die einzelnen Serovare verzichtet. Zudem ging für jedes Immunglobulin lediglich die höchste gemessene Extinktion in die Auswertung ein.

Zur Codierung der spezifischen ELISA-Ergebnisse für die statistische Auswertung wurde die von Loibl (2009) beschriebene Variante verwendet. Die acht für die drei verschiedenen Immunglobulinklassen IgM, IgG, IgA denkbaren Kombinationen aus positiven und negativen Ergebnissen wurden in ganze Zahlen codiert.

**Tabelle 13:** Codierung der Antikörperkombinationen bei ELISA Ergebnissen

Code	Immunglobulinkombination
0	IgM- IgG- IgA-
1	IgM+ IgG- IgA-
2	IgM- IgG+ IgA-
3	IgM- IgG- IgA+
4	IgM+ IgG+ IgA-
5	IgM+ IgG- IgA+
6	IgM- IgG+ IgA+
7	IgM+ IgG+ IgA+

(Loibl, 2009)

#### 5.4. Polymerasekettenreaktion

An der IVD Gesellschaft für Innovative Veterinärdiagnostik in Seelze-Letter wurden intraokulare Proben von 137 an ERU erkrankten Pferden, 49 augengesunden Pferden und 33 Pferden mit anderen Augenerkrankungen an die IVD Gesellschaft für Innovative Veterinärdiagnostik in Seelze-Letter mittels quantitativer real-time PCR auf das LipL32 Gen pathogener Leptospiren untersucht. Das Verfahren wurde nach dem von Roczek (2008) entwickelten Verfahren durchgeführt.

### 6. Retrospektive Analyse intraokularer Proben von Pferden mit Verdacht auf ERU in den Jahren 2002-2016

Von Januar 2002 bis Dezember 2016 wurden 1873 intraokulare Proben labordiagnostisch auf gegen Leptospiren gerichtete Antikörper in Form des MAT und des spezifischen ELISAs, sowie mittels PCR auf Leptospiren untersucht. Dabei lag bei allen Proben ein MAT-Ergebnis vor, PCR und spezifische ELISA

Ergebnisse waren zum Teil aus Kostengründen nicht durchgeführt worden. Insbesondere kam der kostenintensive immunglobulin-spezifische ELISA erst bei einem negativen MAT- und PCR- Ergebnis zum Einsatz. Die Glaskörper- und Kammerwasserproben wurden bei diagnostischen und therapeutischen operativen Eingriffen (Vitrektomie, Parazentese, Synechiolyse, Bulbusexstirpation) gewonnen und anschließend mikrobiologisch untersucht.

Die Daten wurden retrospektiv aus archivierten Akten und elektronischen Speichermedien ermittelt. Alle dokumentierten Befunde bezüglich der klinischen Augenuntersuchung wurden ausschließlich von ophthalmologisch erfahrenen Tierärzten der Klinik für Pferde der LMU München erhoben. Bei dem Probenmaterial handelte es sich um 520 Kammerwasserproben von zum Teil augengesunden Tieren nach Euthanasie, von einer Parazentese der vorderen Augenkammer des kontralateralen Auges während einer Vitrektomie oder von einer Parazentese bei unklarem klinischem Bild. Die restlichen 1355 Glaskörperproben stammten überwiegend aus Vitrektomien, welche im Zuge einer klinisch und ophthalmologisch diagnostizierten ERU oder zur Visusverbesserung bei Glaukompatienten durchgeführt wurden.

## **7. Statistische Auswertung der Datensätze**

Die erhobenen prospektiven und retrospektiven Datensätze wurden ermittelt und in Microsoft Excel 2011 codiert gesammelt und anschließend in SPSS 25 ausgewertet. Neben den im Untersuchungszeitraum Februar 2017 bis Dezember 2018 vom Autor selbst erhobenen Daten, wurde im Sinne einer retrospektiven Analyse auf vorhandene Daten der Jahre 2002-2016 zurückgegriffen. Um Abhängigkeiten und statistische Zusammenhänge zu ermitteln, wurde der Chi-Quadrat Test nach Pearson verwendet. Falls über 20 % der Zelhäufigkeiten einer Kreuztabelle eine erwartete Häufigkeit von unter 5 aufwiesen, kam der exakte Test nach Fischer zum Einsatz.

Als Nullhypothese wurde die Unabhängigkeit zweier Variablen der Vierfeldertafel definiert. Das Signifikanzniveau lag in diesem Fall bei  $\alpha = 0,05$ . Sofern der p-Wert im Chi-Quadrat Test oder dem exakten Test nach Fischer darunter lag, galt der Zusammenhang als signifikant.

Graduierung des Signifikanzniveaus folglich für :

- $p > 0,05$  nicht signifikant
- $p < 0,05$  signifikant
- $p < 0,01$  hochsignifikant
- $p < 0,001$  höchstsignifikant

Die verschiedenen Labortests MAT, ELISA, PCR und der zu evaluierenden SNAP-Lepto<sup>®</sup> wurden auf statistische Übereinstimmung mittels sogenannten Kappa-Wert bewertet. Wie bereits durch Loibl (2009) zitiert, lautet die Interpretation des Wertes nach Landis und Koch (1977):

$\kappa < 0$  schlechte Übereinstimmung

$\kappa 0-0,2$  schwache Übereinstimmung

$\kappa 0,21-0,40$  ausreichende Übereinstimmung

$\kappa 0,41-0,60$  moderate Übereinstimmung

$\kappa 0,61-0,80$  weitgehende Übereinstimmung

$\kappa 0,81-1,00$  fast bis zu vollständige Übereinstimmung

Negative Kappa-Werte sollten nicht interpretiert werden.

Alle Ergebnisse wurden zur Veranschaulichung mit Tabellen und Graphiken dargestellt. Diese wurden mittels SPSS und Microsoft Excel erstellt.

Bei den epidemiologischen Untersuchungen zwischen der ERU-Population und der gesunden Vergleichspopulation wurde die sogenannte Odds-Ratio, oder auch das Chancenverhältnis genannt, berechnet. Es ist ein Maß für die Stärke des Zusammenhangs zwischen Exposition und Ereignis. Dabei muss die Chance deutlich von einer Wahrscheinlichkeit unterschieden werden. Die Chance stellt dabei den Quotient aus Wahrscheinlichkeit des Ereignisses A/ Wahrscheinlichkeit des Ereignisses B dar. Es gilt dabei: je weiter der errechnete Wert von der 1 ins positive oder negative geht, desto stärker ist der positive oder negativ Zusammenhang zweier Ereignisse.

## **IV. ERGEBNISSE**

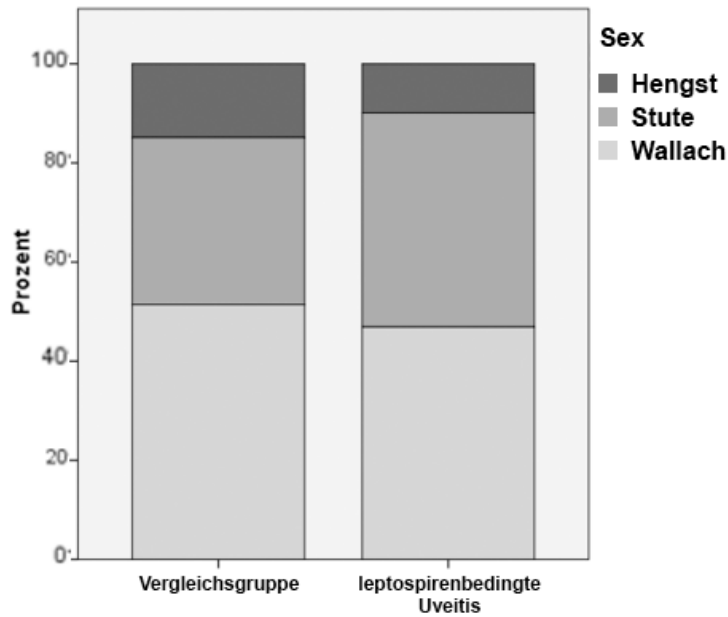
### **1. Signalement und Angaben zum Vorbericht**

Das gesamte untersuchte Probenmaterial stammte aus 2306 Augen von 1782 unterschiedlichen Pferden.

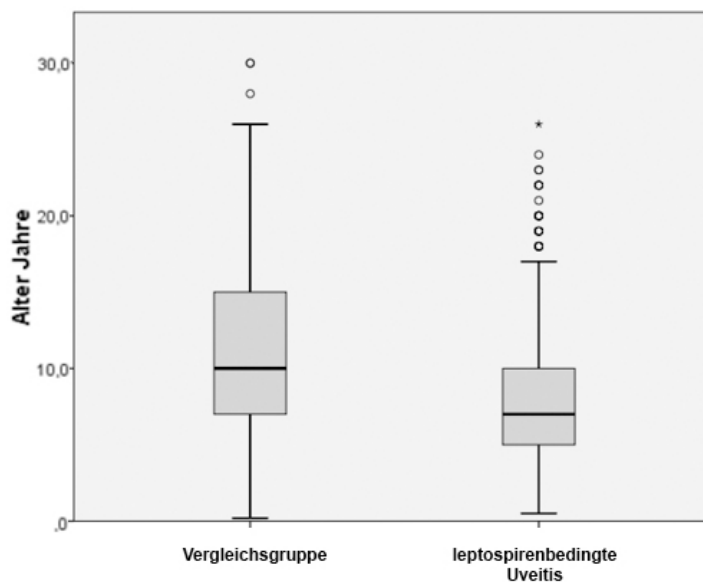
Der Anteil der an ERU erkrankten Augen, aus denen Kammerwasser oder Glaskörper untersucht wurde, betrug 66 % (1523 Augen von 1358 Pferden). Diese Pferde waren zum Zeitpunkt der Einlieferung in die Klinik für Pferde der LMU München im Mittel 7,8 Jahre alt, wobei der jüngste Patient ein 6 Monate altes Fohlen und der älteste eine 26-jährige Stute war. Vergleicht man den Mittelwert von 7,8 Jahren bei Pferden mit ERU mit dem Mittelwert aller anderen untersuchten Pferde (11 Jahre), so zeigt der T-Test in Bezug auf die Diagnose ERU mit einer mittleren Altersverteilung von 7,8 Jahren einen höchstsignifikanten Zusammenhang ( $p < 0,001$ ) (siehe Abbildung 12). Das bedeutet, die Gruppe der ERU-Pferde ist mit durchschnittlich 7,8 Jahren deutlich jünger, als die Vergleichsgruppe.

Unter den 1358 Pferden befanden sich 571 Stuten (42 %), 654 Wallache (48 %) und 133 Hengste (10 %). Die männlichen Pferde waren somit überrepräsentiert (siehe Abbildung 11)

Die Besitzer oder Haustierärzte berichteten bei 637/1263 Pferden (50,4 %) von einer Gesamterkrankungsdauer von unter 6 Monaten und nahezu gleich häufig von einer Erkrankungsdauer über 6 Monaten (626/1263 Pferde = 49,6 %).



**Abbildung 11:** Geschlechtsverteilung der untersuchten Pferde. Innerhalb der ERU-Pferde sind männliche Tiere (dunkelgrau und hellgrau) überrepräsentiert. („Vergleichsgruppe“ = Pferde mit anderen Augenerkrankungen und augengesunde Pferde zusammengefasst, „leptospirenbedingte Uveitis“ = Pferde, die mindestens auf einem Auge an einer leptospireninduzierten ERU erkrankt waren)



**Abbildung 12:** Altersverteilung der Pferde: An ERU erkrankte Pferde waren mit durchschnittlich 7,8 Jahren signifikant jünger als Pferde mit anderweitigen Erkrankungen („Vergleichsgruppe“ = Pferde mit anderen Augenerkrankungen und augengesunde Pferde zusammengefasst, „leptospirenbedingte Uveitis“ = Pferde, die mindestens auf einem Auge an einer leptospireninduzierten ERU erkrankt waren.).

Bei 50,7 % der an leptospirenbedingter Uveitis erkrankten Pferde (594/1171) fanden Untersuchung und anschließende Operation weniger als 2 Wochen nach Ablauf des letzten Uveitisschubes statt. Bei 49,3 % der Pferde (577/1171) lag der letzte Entzündungsschub deutlich länger als 2 Wochen zurück.

Insgesamt zeigten 53,8 % (689/1280) der Pferde im vom Besitzer beobachteten Zeitraum, mehr als zwei Entzündungsschübe. Die restlichen 46,2 % (591/1280) der Pferde hatten unter zwei schmerzhaften Attacken oder auch keine vorausgegangenen Entzündungsschübe am betroffenen Auge. All diese anamnestischen Fragen (Gesamterkrankungsdauer, Anzahl beobachteter Entzündungsschübe und der Abstand zwischen letztem beobachteten Schub und der Vorstellung in der Klinik) waren zum Teil nicht zu eruieren, was die jeweils abweichenden Gesamtanzahlen hinsichtlich der Gesamterkrankungsdauer (1263 Pferde), der Anzahl der Uveitisschübe (1280 Pferde) und den Abstand zum letzten Uveitisschub (1171 Pferde) erklärt.

## **2. Verteilung ophthalmologischer Befunde**

Von den 1358 an Uveitis erkrankten Pferden zeigten 1085 (79,9 %) bereits ein eindeutiges ophthalmologisches Bild im Sinne einer equinen rezidivierenden Uveitis. Bei manchen Pferden waren beide Augen erkrankt, jedoch wurde im Folgenden nur ein betroffenes Auge pro an ERU erkranktem Pferd in die Auswertung aufgenommen. So konnten zum Untersuchungszeitpunkt nur bei 4,6 % der Pferde (62/1358) keine Augenveränderungen mehr erkannt werden. Oftmals wurden diese Pferde im Heimatstall rasch und richtig diagnostiziert und konsequent behandelt, so dass zum Untersuchungszeitpunkt im entzündungsfreien Intervall ophthalmoskopisch keine irreversiblen Folgen der Uveitis vorhanden waren. Die Auflistung der einzelnen Befunde findet sich als Übersicht in Tabelle 14.

**Tabelle 14:** Auflistung der ophthalmologischen Befunde der 1358 Pferde, welche an ERU erkrankt waren. (Die Gesamtzahl von 1358 bedeutet, dass pro Pferd nur ein Auge in die Untersuchung einbezogen wurde, waren beide Augen eines Pferdes betroffen wurde nach Zufallsprinzip nur eines der beiden in die Auswertung aufgenommen.)

		Anzahl	Prozent
Grad der Augenveränderungen	keine	62	4,6 %
	geringgradig	531	39,1 %
	mittelgradig	412	30,3 %
	hochgradig	353	26,0 %
	Gesamt	1358	100 %
Form der Uveitis	keine Anzeichen	557	41,0 %
	vordere Uveitis	111	8,2 %
	intermediäre/hintere Uveitis	629	46,3 %
	Panuveitis	61	4,5 %
	Gesamt	1358	100 %
Grad der diffusen Glaskörpertrübung	keine	593	43,7 %
	geringgradig	343	25,3 %
	mittelgradig	260	19,1 %
	hochgradig	162	11,9 %
	Gesamt	1358	100 %
Grad der diffusen Glaskörpereinlagerungen	keine	388	28,6 %
	geringgradig	319	23,5 %
	mittelgradig	335	24,7 %
	hochgradig	316	23,3 %
	Gesamt	1358	100 %
Bei Pferden mit ERU			

### 3. Direkte und indirekte Leptospirennachweise

#### 3.1. Antikörper gegen Leptospiren in Serumproben

Insgesamt kamen drei verschiedene Nachweisverfahren zur Detektierung von gegen Leptospiren gerichteten Antikörpern zum Einsatz. So wurden 175 Serumproben mittels MAT, 129 Serumproben mit spezifischen ELISA und 178 Serumproben durch den zu evaluierenden SNAP-Lepto<sup>®</sup> untersucht. Die Tests wurden jeweils bei an ERU erkrankten Pferden und nicht an ERU erkrankten Pferden (teilweise mit anderen Augenerkrankungen als einer ERU oder augengesunde Kontrolltiere) angewandt und kamen in unterschiedlichem Maße in unterschiedlicher Anzahl gleichzeitig zum Einsatz. Die jeweiligen Angaben



diesbezüglich finden sich bei den Auswertungen. Es wird bei jeder Auswertung darauf hingewiesen, ob es sich bei den nicht an ERU erkrankten Pferden um anderweitig am Auge erkrankte oder augengesunde Kontrolltiere handelt.

**Tabelle 15:** Vergleich der MAT-Ergebnisse im Serum mit den korrelierenden intraokularen MAT-Untersuchungen ( $n_{\text{gesamt}}$ : 175 ERU-Pferde, bei denen sowohl Serum als auch intraokulares Probenmaterial mittels MAT untersucht wurde) („Serum-MAT“: MAT-Ergebnisse der Seren von ERU-Pferden; „MAT-intraokular“: MAT-Ergebnisse des intraokularen Materials korrespondierend zum Serum).

		MAT-intraokular	
		negativ	positiv
Serum-MAT	negativ	<b>39,5 %</b> (15/38)	<b>60,5 %</b> (23/38)
	positiv	<b>19 %</b> (26/137)	<b>81 %</b> (111/137)

Tabelle 15 verdeutlicht, dass sowohl bei ERU-Pferden, die im Serum ein positives MAT-Ergebnis hatten, als auch bei denen mit negativem Serum-Ergebnis, der MAT zu hohen Teilen im intraokularen Probenmaterial positiv ausfiel.

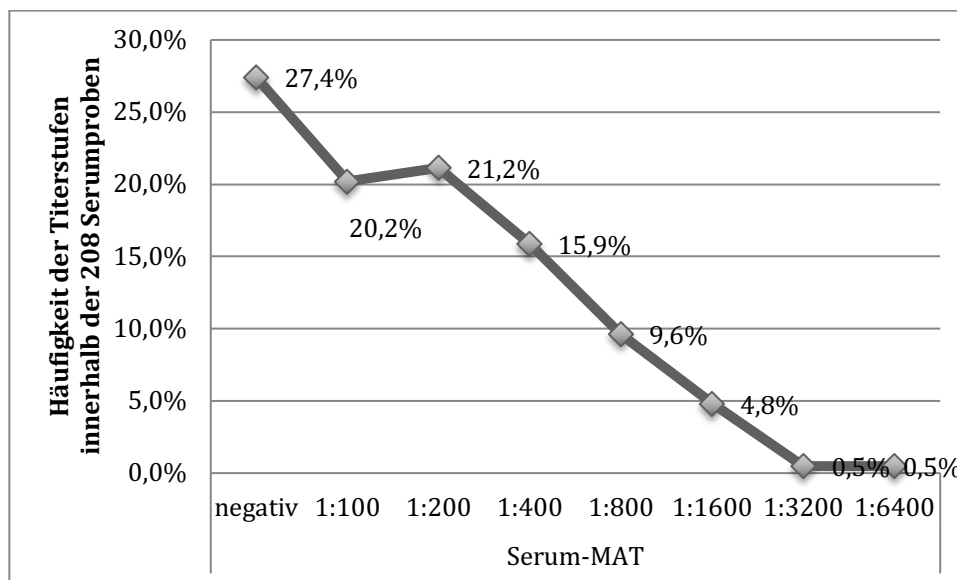
### 3.1.1. Vergleich der positiven und negativen Laborergebnisse jedes Tests mit der Diagnose ERU oder Nicht-ERU

#### Agglutinierende Antikörper im Serum mittels MAT

Insgesamt wurden 208 Seren auf agglutinierende Antikörper gegen Leptospiren im MAT untersucht (siehe Abbildung 13). In diese Anzahl eingeschlossen waren auch tiefgefrorene Proben. Eine genaue Einzelauflistung findet sich in Tabelle 16.

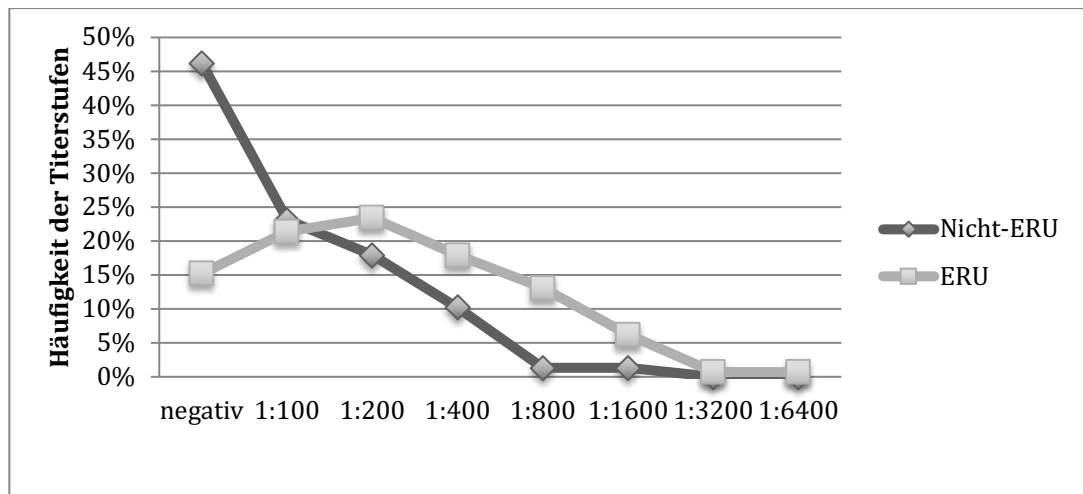
**Tabelle 16:** Auflistung der unterschiedlichen Verdünnungsstufen im MAT bei den 208 untersuchten Seren („Serum-MAT“: MAT-Ergebnisse der Seren von allen diagnoseunabhängig untersuchten Pferden; „negativ“: unter einer Verdünnungsstufe von 1:100; die 208 Proben stammten von augengesunden Tieren, ERU-Pferden und Pferden mit einer Uveitis anderer Genese).

		Anzahl	Prozent
Serum-MAT	negativ	57	27,4 %
	1:100	42	20,2 %
	1:200	44	21,2 %
	1:400	33	15,9 %
	1:800	20	9,6 %
	1:1600	10	4,8 %
	1:3200	1	0,5 %
	1:6400	1	0,5 %
	Gesamt	208	100 %
	Zusammensetzung der 208 Proben	Uveitis anderer Genese	18
ERU		143	68,8 %
augen gesund		47	22,6 %
Gesamt		208	100 %



**Abbildung 13:** Verteilung der unterschiedlichen Titerhöhen bei den 208 mit MAT untersuchten Seren (47 augengesunde Kontrolltiere, 143 ERU-Pferde, 18 Pferde mit nicht leptospirenbedingter Uveitis).

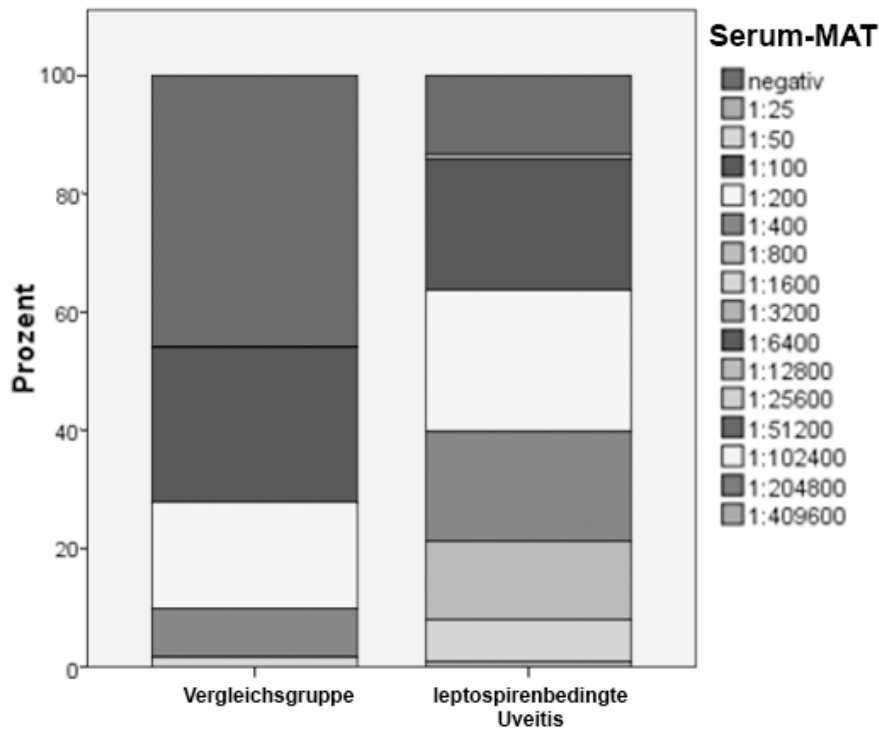
Abbildung 13 zeigt, dass der Hauptanteil der positiven Ergebnisse lag somit zwischen den Verdünnungsstufen 1:100 und 1:400 lag.



**Abbildung 14:** Vergleich von Seren von ERU-Pferden (hellgrau, Quadrate) und nicht an ERU erkrankten (dunkelgrau, Rauten) bezüglich der Verteilung auf die unterschiedlichen Titerhöhen im MAT.

Demnach hatten ERU Pferde deutlich häufiger Antikörpertiter von 1:100 oder höher gegen Leptospiren, als nicht an ERU erkrankte Pferde (augengesunde Kontrolltiere und Pferde mit anderen Augenerkrankungen zusammengefasst) in den ausgewerteten Serumproben. Abbildung 14 und 15 veranschaulicht die Titernachweise in den beiden unterschiedlichen Gruppen graphisch. Dieses Ergebnis stellt einen Zusammenhang des MAT-Ergebnisses mit der klinischen Diagnose „ERU“ oder „Nicht-ERU“ dar. Das Ergebnis ist nach Chi-Quadrat-Test nach Pearson höchstsignifikant  $\chi^2(1) = 19,978$ ;  $p < 0,001$ .

Allerdings muss die klinische Verwendbarkeit bei 54 % der Nicht-ERU-Pferde, die ein positives Serumantikörperergebnis im MAT hatten, angezweifelt werden. Differenziert man innerhalb der nicht an ERU erkrankten Pferde in augengesunde und Pferde mit nicht leptospirenbedingter Uveitis, so sind 49 % (23/47) der augengesunden und 50 % (9/18) der Pferde mit nicht leptospirenbedingter Uveitis positiv im MAT der Serumuntersuchung. Die MAT lässt also keine Differenzierung zu, ob die Pferde augengesund waren oder eine andere Form der Uveitis aufwiesen.



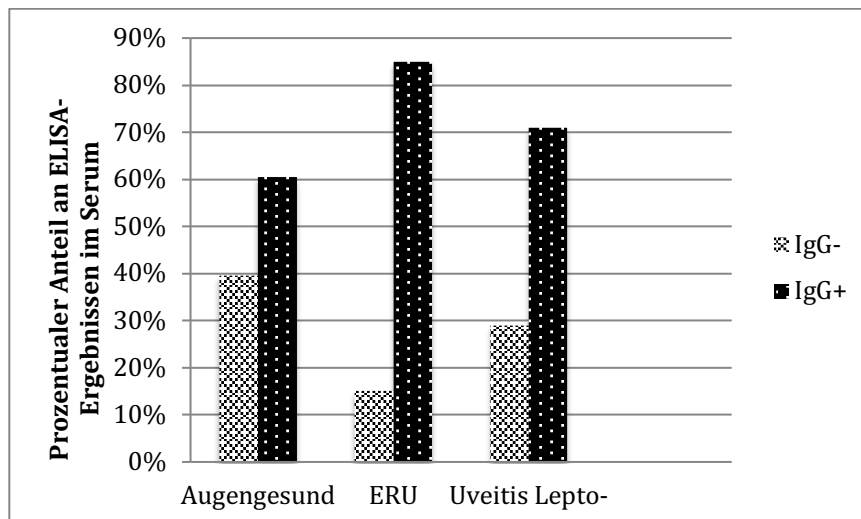
**Abbildung 15:** Prozentuale Verteilung der MAT-Ergebnisse im Serum von 114 an ERU erkrankten (rechts) und 61 nicht an ERU erkrankten Tieren (links). Bei an leptospirenbedingter Uveitis erkrankten Pferden sind deutlich höhere Verdünnungsstufen im Serum nachweisbar als bei der nicht erkrankten Kontrollgruppe.

### 3.1.2. Gegen Leptospiren gerichtete Immunglobuline im spezifischen ELISA bei Serumproben

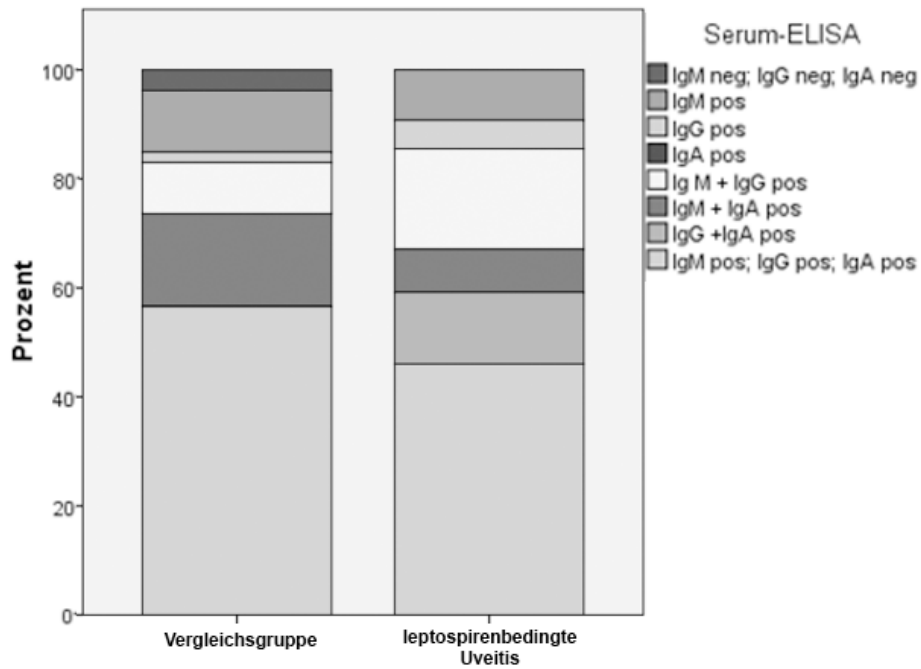
Sowohl bei nicht an ERU erkrankten Pferden ( $51/53 = 96\%$ ) als auch bei an ERU erkrankten Pferden ( $76/76 = 100\%$ ) konnten im spezifischen ELISA-Testverfahren im Blut sehr häufig gegen Leptospiren gerichtete Antikörper nachgewiesen werden. Damit kann, bezogen auf ein positives oder negatives Ergebnis, keine Differenzierung zwischen erkrankten und nicht erkrankten Tieren getroffen werden.

Die Unterteilung der augengesunden Kontrolltiere von der übergeordneten Gruppe der nicht an ERU erkrankten Pferde erbrachte ebenfalls zu  $97\%$  ( $37/38$ ) positive Ergebnisse im ELISA. Insgesamt lieferten nur  $2\%$  ( $2/122$ ) aller untersuchten Pferde negative spezifische ELISA Ergebnisse. Eine klinisch verwertbare Aussage findet sich nur bei Berücksichtigung einzelner Immunglobulinklassen (IgM, IgG

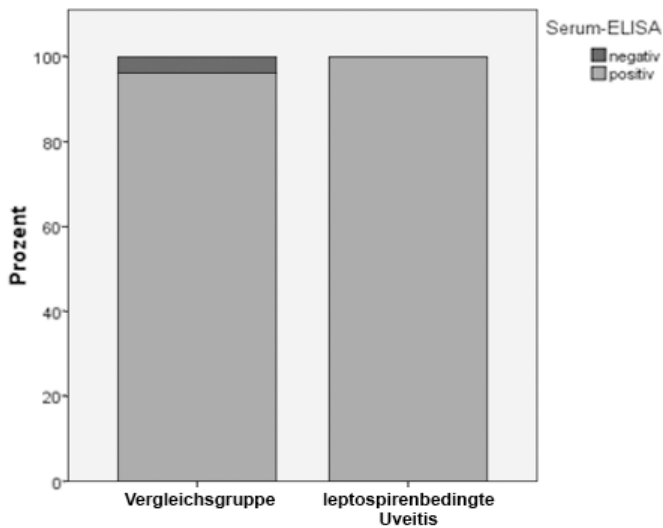
und IgA). So können bei an ERU erkrankten Pferden deutlich häufiger IgG-Antikörper gegen Leptospiren im Serum nachgewiesen werden, als bei augengesunden Kontrolltieren. Es waren 85 % (79/93) der ERU-Proben IgG positiv, aber nur 61 % (23/38) der augengesunden Kontrolltiere. Dies stellt einen signifikanten Unterschied im exakten Test nach Fischer dar ( $p = 0,001$ ). Beim Vergleich von an ERU erkrankten Pferden und Pferden mit einer nicht leptospirenbedingten Uveitis (71 % (10/14) IgG positiv) war der Unterschied im exakten Test nach Fischer zwar deutlich, jedoch nicht signifikant ( $p = 0,053$ ). Somit kann mittels IgG-Nachweis eine sehr vorsichtige Aussage zur Unterscheidung zwischen ERU und augengesunden Pferden getroffen werden (siehe Abbildung 16). Jedoch muss auch bei dieser Untersuchungsmethode mit 61 % falsch-positiver Proben bei augengesunden Pferden der klinische Nutzen in Frage gestellt werden (siehe Abbildung 16, 17,18).



**Abbildung 16:** Vergleich der IgG Nachweise im Serum bei 38 augengesunden Patienten, 93 an ERU erkrankten Pferden und 14 Pferden mit nicht leptospirenbedingter Uveitis. ERU-Patienten haben mit über 80 % deutlich häufiger gegen Leptospiren gerichtetes IgG im Serum nachweisbar. („Augengesund“: Kontrolltiere; „ERU“: an ERU erkrankte Tiere; „Uveitis Lepto-“: Pferde mit Uveitis anderer, nicht leptospirenbedingter Genese; „IgG-“: kein Nachweis von IgG im Serum; „IgG+“: positiver IgG-Nachweis)



**Abbildung 17:** Immunglobulinprofil des ELISAs bei Serumproben von 93 ERU-Pferden (rechts) und 52 Nicht-ERU Pferden (links). IgM prozentual häufigster Immunglobulinnachweis bei an ERU erkrankten Pferden im Serum.



**Abbildung 18:** Vergleich von Serumuntersuchungen mittels spezifischen ELISA auf gegen Leptospiren gerichtete Antikörper bei an ERU erkrankten Pferden (rechts) und der Vergleichsgruppe (nicht an ERU erkrankte) (links). Nur positiv/negativ Ergebnisse wurden herangezogen. Beide Gruppen fast gänzlich positiv im spezifischen ELISA des untersuchten Serums, somit äußerst geringe Spezifität des differenzierten ELISAs bei einer rein positiven und negativen Ergebnisbetrachtung.

### 3.1.3. Gegen LipL32 gerichtete Antikörper in Serumproben bei Verwendung des SNAP-Lepto®

Da noch keinerlei Studien mit equinem Serum vorliegen, sollte der SNAP-Lepto® zunächst mit dem „Goldstandard“ beschriebenen MAT und anschließend mit den klinischen Diagnosen („Augengesund“, „ERU“, „nicht leptospirenbedingter Uveitis“) verglichen werden. Der MAT ist ein bereits an equinem Serum erprobtes Testverfahren und kann, als Vergleichstest für einen neuen Test verwendet werden. 141 Serumproben wurden diagnoseunabhängig sowohl mit dem Schnelltest als auch mit dem MAT auf gegen Leptospiren gerichtete Antikörper untersucht.

**Tabelle 17:** Zusammenhänge zwischen MAT und SNAP-Lepto® in 141 parallel untersuchten Serumproben ohne Bezug zur klinischen Diagnose. („SNAP-Lepto® Serum“: Schnelltestergebnisse in Serumproben aufgeteilt in positive und negative Ergebnisse; „Serum-MAT“: im MAT korrespondierend erfasste Serumergebnisse aufgeteilt in negativ und positiv)

		SNAP-Lepto®-Serum	
		negativ	positiv
Serum MAT	negativ	<b>86,5 %</b> (32/37)	<b>13,5 %</b> (5/37)
	positiv	<b>43,3 %</b> (45/104)	<b>56,7 %</b> (59/104)

Eine hohe Übereinstimmung beider Tests zeigt sich in der Gruppe der MAT-negativen Seren. Eine deutlich geringere Übereinstimmung konnte in der Gruppe der MAT-positiven Pferde notiert werden. So lag hier eine nahezu hälftige Teilung der positiven und negativen Ergebnisse im SNAP-Test vor (siehe Tabelle 17). Das Ergebnis ist im Chi-Quadrat-Test nach Pearson höchstsignifikant ( $\chi^2(1) = 20,56$ ,  $p < 0,001$ ).

Anschließend wurden die Ergebnisse für die Diagnosen „Augengesund“, „ERU“ und „nicht leptospirenbedingter Uveitis“ evaluiert. Dazu dienten 207 Serumproben von 103 augengesunden Pferden, 90 ERU-Pferden und 14 Pferden mit einer anderen, nicht leptospirenbedingten Form der Uveitis. Nur bei einem sehr geringen

Prozentsatz der augengesunden Kontrollpferde waren „falsch positive“ Ergebnisse erzielt worden. In der Gruppe der Pferde mit der Diagnose „ERU“ hatten 71 von 90 Pferden (80 %) auch ein positives SNAP-Test Ergebnis im Serum. Alle 14 Seren von Patienten mit einer anderen Form von Uveitis (insbesondere Tigerscheckenuveitis) hatten ein negatives SNAP-Ergebnis im Serum (siehe Tabelle 18). Für die beiden Gruppen „Augengesund“ und „ERU“ zeigt sich ein höchstsignifikanter Unterschied mit  $\chi^2(1) = 25,58$ ,  $p < 0,001$  im Chi-Quadrat-Test nach Pearson.

**Tabelle 18:** Zusammenhänge zwischen den klinischen Diagnosen und korrelierenden SNAP-Testergebnissen in Serumproben. („SNAP-Lepto<sup>®</sup>-Serum“: Schnelltestergebnisse im Serum aufgeteilt in positive und negative Ergebnisse; Links Gliederung der drei unterschiedlichen Diagnosen „Augengesund“ ( $n_{\text{gesamt}}$ : 103), ERU ( $n_{\text{gesamt}}$ : 90), nicht leptospirenbedingte Uveitis ( $n_{\text{gesamt}}$ : 14))

	SNAP-Lepto <sup>®</sup> -Serum	
	negativ	positiv
Augengesund	<b>92,2 %</b> (97/103)	<b>5,8 %</b> (6/103)
ERU	<b>21,1 %</b> (19/90)	<b>79,8 %</b> (71/90)
Nicht leptospirenbedingte Uveitis	<b>100 %</b> (14/14)	<b>0 %</b> (0/14)

Tabelle 18 veranschaulicht, dass bei ERU-Pferden sich somit signifikant häufiger gegen LipL32 gerichtete Antikörper im Serum nachweisen lassen, als bei augengesunden Pferden oder bei Pferden mit nicht leptospirenbedingter Uveitis.

### 3.1.4. Vergleich der Schnelltestergebnisse mit den unterschiedlichen MAT-Titerhöhen im Serum

Des Weiteren wurden Zusammenhänge zwischen Verdünnungstiterhöhe und Farbintensität des Schnelltests geprüft. Dafür wurden die verschiedenen Titer des



MATs in drei Kategorien unterteilt:

Kein Titer: < 1:100

Niedriger Titer: 1:100-1:800

Hoher Titer: > 1:800

Dabei zeigte sich mit steigender Titerhöhe des MATs, ein linearer Anstieg der Farbintensität des SNAP-Lepto<sup>®</sup>. Dieses Ergebnis kann mit einem Kappa-Wert von 0,011 zumindest als schwache Übereinstimmung gewertet werden. Auch bei einem Vergleich der Titerhöhen im MAT mit positiven und negativen Ergebnissen des Schnelltests zeigen sich ERU-Pferde mit einem hohen Serumtiter im MAT im Schnelltest deutlich häufiger positiv, als Pferde mit einem niedrigen Antikörpertiter. Die Ergebnisse sind für die Diagnosen „ERU“ und „Augengesund“ in nachfolgender Tabelle 19 veranschaulicht.

**Tabelle 19:** Vergleich der ermittelten MAT-Titer im Serum (Serum-Titer) mit korrespondierenden Serumnachweisen bei SNAP-Lepto<sup>®</sup> (SNAP-Serum) bei a: ERU-Pferde  $n_{gesamt}$ : 78 Pferde und b: augengesunde Kontrolltiere  $n_{gesamt}$ : 47 Pferde

		SNAP-Serum		SNAP-Serum	
		negativ	positiv	negativ	positiv
Serum-Titer	kein Titer	44,4 % (4/9)	55,6 % (5/9)	100 % (24/24)	0 % (0/24)
	niedriger Titer	28 % (14/50)	72 % (36/50)	95,2 % (20/21)	4,8 % (1/21)
	hoher Titer	5,3 % (1/19)	94,7 % (18/19)	50 % (1/2)	50 % (1/2)
		a. Diagnose = ERU		b. Diagnose = Augengesund	

Tabelle 19 zeigt, dass ERU-Pferde mit einem hohen Serumtiter im MAT zu 94,7 % im Schnelltest deutlich häufiger positiv waren, als Pferde mit einem niedrigen Antikörpertiter (72,0 %). Lediglich 4,8 % der augengesunden Pferde hatten ein falsch-positives SNAP-Test Resultat.

### 3.1.5. Zusammenhänge zwischen Serum-Antikörperergebnissen und den Diagnosen „Augengesund“ und „ERU“

#### MAT

Es wurden 47 augengesunde und 144 an ERU erkrankte Pferde auf agglutinierende Antikörper im Serum durch den MAT untersucht. Dabei zeigte sich ein deutlicher Unterschied zwischen den beiden Diagnosegruppen. Augengesunde waren fast zu gleichen Teilen positiv oder negativ getestet worden. Dagegen waren ERU-Pferde zu einem sehr hohen Anteil bei Nachweis agglutinierender Antikörper mittels MAT positiv getestet worden (siehe Tabelle 20).

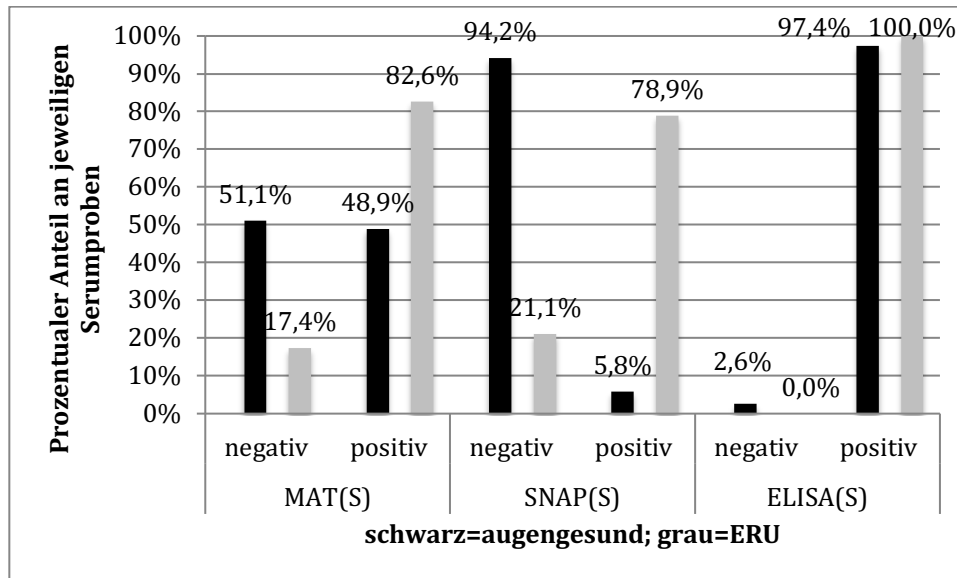
#### SNAP-Lepto®

Ein deutlicheres Bild zur klinischen Aussagekraft zeichnete sich beim Vergleich der Schnelltestergebnisse von „augengesunden“ und „ERU“ Pferden im Serum ab. So wurden über 90 % der augengesunden Patienten negativ auf gegen LipL32 gerichtete Antikörper im Schnelltest getestet. Dagegen wiesen ERU-Pferde zu knapp 80 % im Serum positiv auf gegen Leptospiren gerichtete Antikörper auf. 79 % (71/90) positive SNAP-Befunde der ERU-Tiere sind als klinisch sehr aussagekräftig zu werten. Tabelle 20 und Abbildung 19 zeigen den Vergleich aller drei indirekten Nachweisverfahren im Serum bei „augengesunden“ und ERU-Patienten.

**Tabelle 20:** Zusammenhänge der klinischen Diagnose mit den Ergebnissen im MAT, SNAP-Test und spezifischen ELISA in Serumproben. (Links klinische Diagnose „Augengesund“ und „ERU“, rechts „MAT(S), SNAP (S), ELISA (S)“: jeweils im Serum durchgeführter MAT, SNAP-Test und spezifischer ELISA, jeder Test untergliedert in positive und negative Ergebnisse)

	MAT(S)		SNAP(S)		ELISA(S)	
	negativ	positiv	negativ	positiv	negativ	positiv
Augengesund	51,1 % (24/47)	48,9 % (23/47)	94,2 % (97/103)	5,8 % (6/103)	2,6 % (1/38)	97,4 % (37/38)
ERU	17,4 % (25/144)	82,6 % (119/144)	21,1 % (19/90)	78,9 % (71/90)	0,0 % (0/93)	100 % (93/93)

In Tabelle 20 wird veranschaulicht, dass SNAP-Lepto<sup>®</sup> die meiste klinische Aussagekraft mit 94,2 % negativ getesteter Kontrollpferde und 78,9 % positiv getesteter ERU-Tiere hat.



**Abbildung 19:** Vergleich von Antikörpernachweisen in Serumproben von augengesunden (schwarz) und ERU-Pferden (grau) mit MAT (47 augengesunde, 144 ERU-Tiere), mit SNAP-Lepto<sup>®</sup> (103 augengesunde Pferde, 90 ERU-Pferde) und spezifischen ELISA (38 augengesunde und 93 ERU-Pferde).

Im Diagramm zeigt sich die überlegene klinische Aussagekraft vom SNAP-Lepto<sup>®</sup> mit 94 % negativen Ergebnissen und lediglich 6 % falsch positiven Titernachweisen bei augengesunden Tieren im Vergleich mit dem MAT und dem differenzierten ELISA.

### 3.2. Evaluierung des SNAP-Lepto<sup>®</sup> mit intraokularen Proben

#### 3.2.1. Übereinstimmung von SNAP-Lepto<sup>®</sup> und MAT

Der SNAP-Lepto<sup>®</sup> weist Antikörper gegen das allen pathogenen Leptospiren gemeinsame Oberflächenprotein LipL32 nach. Der Test wurde, neben der

Untersuchung von Serumproben, auch zur Untersuchung von intraokularen Proben eingesetzt. Um diesen Test evaluieren zu können, musste er am MAT, dem aktuellen „Goldstandard“ der intraokularen Leptospirendiagnostik gemessen werden. Dazu lagen die Ergebnisse von MAT und SNAP-Lepto® von 221 Kammerwasser- und Glaskörperproben vor. Die Probenanzahl von 221 beinhaltet auch intraokulare Proben beider Augen eines Patienten und wird deshalb als „Augenanzahl“ definiert (siehe Abbildung 21).

### *Diagnoseunabhängig*

Zunächst wurden beide Verfahren diagnoseunabhängig anhand der 221 Proben verglichen. Dabei zeigte der Schnelltest eine hohe Negativ- und Positivübereinstimmung mit dem MAT in intraokularem Probenmaterial (siehe Tabelle 21) Lediglich 16 % der untersuchten Augen waren, gemessen am MAT, „falsch-negativ“ getestet worden. Der Zusammenhang beider Testverfahren war höchstsignifikant, so konnte die Nullhypothese deutlich verneint werden ( $\chi^2(1) = 121,210$ ;  $p < 0,001$ ). Auch der Kappa Landis Wert mit  $k = 0,735$  beweist eine sehr hohe Übereinstimmung des Goldstandards mit dem evaluierten Test an intraokularem Probenmaterial.

**Tabelle 21:** Vergleich intraokularer Proben hinsichtlich ihrer MAT-Ergebnisse (MAT-intraokular) und ihrer SNAP-Ergebnisse (SNAP-intraokular).  $n_{gesamt}$ : 221 Pferde. 16,3 % dieser Pferde waren, gemessen am Goldstandard MAT, im SNAP-Test falsch negativ. Bezug der beiden Tests ohne klinische Diagnose.

		SNAP-Lepto® intraokular	
		negativ	positiv
MAT-intraokular	negativ	91,3 % (84/92)	8,7 % (8/92)
	positiv	16,3 % (21/129)	83,7 % (108/129)

Tabelle 21 stellt bei diagnoseunabhängigem Vergleich und Verwendung intraokularer Proben somit eine hohe positive (84 %) sowie eine hohe negative (91 %) Übereinstimmung der Ergebnisse des SNAP-Lepto<sup>®</sup> und dem MAT dar.

#### *Mit Berücksichtigung der Diagnose*

Des Weiteren wurden Zusammenhänge der Schnelltestergebnisse (SNAP-Lepto<sup>®</sup>) mit der klinischen Diagnose verglichen. Zu diesem Zweck wurden 189 intraokulare Proben (nur eine Probe pro untersuchtes Pferd) von gesunden Pferden (25 Proben), von an ERU erkrankten (141 Proben) und Pferden mit einer nicht leptospirenbedingten Uveitis (23 Proben) verglichen. In allen klinisch gesunden Augen und denen mit einer nicht leptospirenbedingten Uveitis, zeigte der SNAP-Test ein negatives Ergebnis. Nur ein geringer Prozentsatz der Proben aus Augen mit der klinischen Diagnose „ERU“ reagierte im Schnelltest negativ. Über 80 % der Proben aus klinisch an ERU erkrankten Augen waren auch im Schnelltest positiv. Der Zusammenhang des SNAP-Lepto<sup>®</sup>-Ergebnisses mit der klinischen Diagnose war im Chi-Quadrat nach Pearson höchstsignifikant ( $\chi^2(2) = 111,896$ ;  $p < 0,001$ ).

Um auch im Bereich der klinischen Zuverlässigkeit den Vergleich mit dem bisherigen Goldstandard ziehen zu können, wurde der MAT ebenfalls mit klinisch gesunden Augen, an ERU erkrankten und Augen mit einer anderen Form der Uveitis verglichen. Hierfür standen mit 1912 Befunden aus intraokularen Proben fast 10-mal so viele zur Verfügung, wie für den SNAP-Lepto<sup>®</sup> verwendet werden konnten. Die Ergebnisse waren dennoch ähnlich: bei den MAT-Befunden lag die „falsch negativ“-Rate mit knapp 20 % lediglich etwas höher als beim Schnelltest. Auch der Zusammenhang zwischen MAT-Ergebnissen und klinischer Diagnose konnte im Chi-Quadrat höchstsignifikant bewiesen werden ( $\chi^2(2) = 808,502$ ;  $p < 0,001$ ).

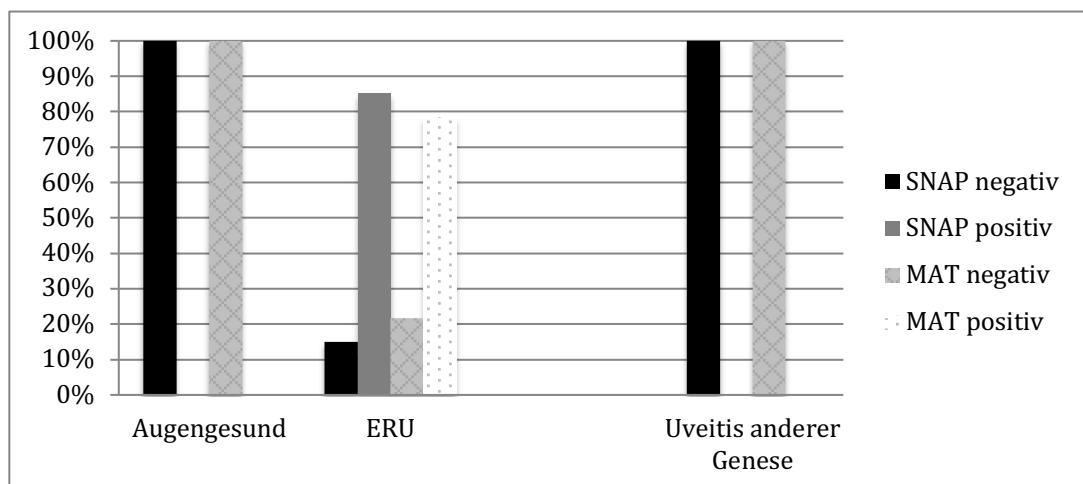
Schließlich wurde noch eine Übereinstimmung des zu evaluierenden Tests (SNAP-Lepto<sup>®</sup>) mit dem Goldstandard (MAT) innerhalb der klinischen Diagnose „ERU“ überprüft. Zu diesem Zweck wurden intraokulare Proben von 137 ERU-Pferden sowohl im MAT, als auch mittels SNAP-Test auf gegen Leptospiren gerichtete Antikörper untersucht. Es wurde nur eine intraokulare Probe pro Patient verwendet. Sowohl der MAT konnte in einzelnen Schnelltest-negativen Proben noch agglutinierende Antikörper detektieren, als auch der Schnelltest gegen LipL32 gerichtete Antikörper in einzelnen MAT-negativen Proben. Beide Tests zeigten

auch hier, wie bereits oben beschrieben, eine hohe Positivübereinstimmung. Der Zusammenhang war allerdings nicht signifikant (exakter Test nach Fischer  $p = 0,254$ ) (siehe Tabelle 23).

**Tabelle 22:** Vergleich der klinischen Diagnosen „augengesund“, „ERU“ und „nicht leptospirenbedingter Uveitis“ mit Ergebnissen intraokularer Proben im SNAP-Lepto<sup>®</sup> („SNAP-intraokular“)  $n_{gesamt-SNAP}$ : 189 Augen und im MAT (MAT-intraokular)  $n_{gesamt-MAT}$ : 1912 Augen.

	SNAP-Lepto <sup>®</sup> intraokular		MAT intraokular	
	negativ	positiv	negativ	positiv
Augengesund	<b>100 %</b> (25/25)	<b>0 %</b> (0/25)	<b>100 %</b> (130/130)	<b>0 %</b> (0/130)
ERU	<b>14,9 %</b> (21/141)	<b>85,1 %</b> (120/141)	<b>21,7 %</b> (331/901523)	<b>78,3 %</b> (1192/1523)
Nicht leptospirenbedingte Uveitis	<b>100 %</b> (23/23)	<b>0 %</b> (0/23)	<b>100 %</b> (259/259)	<b>0 %</b> (0/259)

Tabelle 22 zeigt, dass SNAP-Lepto<sup>®</sup> gegenüber dem MAT, eine höhere Sensitivität bei ERU-Augen aufweist.

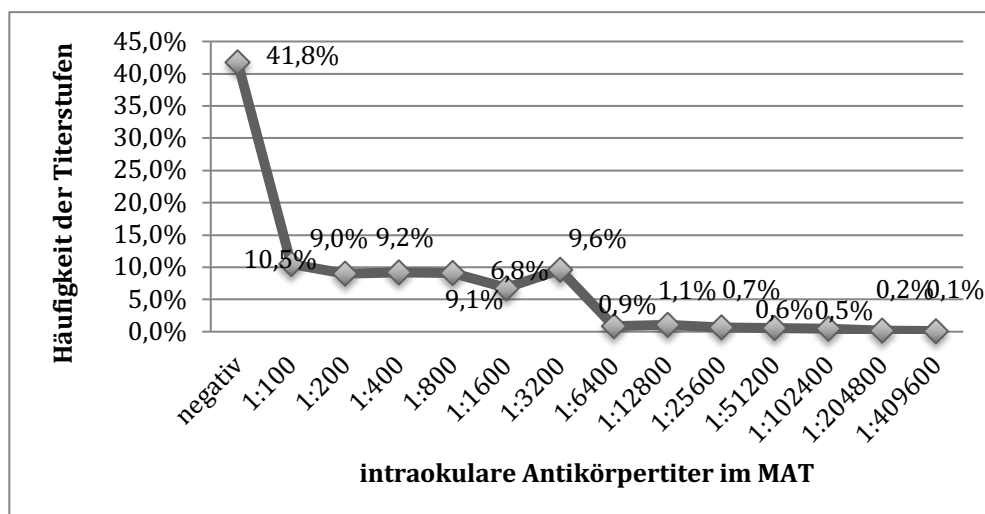


**Abbildung 20:** Graphische Darstellung von Tabelle 22. Vergleich von intraokularen Proben von augengesunden Pferden, Pferden mit ERU und Pferden mit einer nicht leptospirenbedingten Uveitis bezüglich der Antikörpernachweise im SNAP-Lepto<sup>®</sup> (schwarz und grau) und im MAT (gepunktet und kariert). (X-Achse: Die drei verschiedenen Diagnosen „Augengesund“, „ERU“, „Uveitis anderer Genese“, farbliche Unterschiede positiver und negativer Ergebnisse siehe Legende))

**Tabelle 23:** Vergleich der beiden indirekten Antikörpernachweise MAT und SNAP-Lepto<sup>®</sup> bei mit beiden Testverfahren parallel untersuchten intraokularen Proben von ERU-Pferden. („MAT-intraokular“: MAT-Ergebnisse mit intraokularen Proben; „SNAP-Lepto<sup>®</sup> intraokular“: Antikörpernachweise in korrespondierenden Proben mittels Schnelltest, jeweils aufgeteilt in positiv und negativ).

		SNAP-Lepto <sup>®</sup> intraokular	
		negativ	positiv
MAT-intraokular	negativ	<b>0 %</b> (0/8)	<b>100 %</b> (8/8)
	positiv	<b>16,3 %</b> (21/129)	<b>83,7 %</b> (108/129)

Tabelle 23 verdeutlicht, dass mit SNAP-Lepto<sup>®</sup> auch einzelne Proben, welche im MAT negativ reagiert hatten, noch positiv getestet werden konnten.



**Abbildung 21:** Antikörpertiter im MAT in 2152 intraokularen Proben aus an ERU erkrankten Augen. Im Vergleich mit dem Serum waren die Antikörpertiter in intraokularen Proben deutlich höher.

### 3.2.2. Vergleich der Ergebnisse des intraokularen Nachweises von LipL32 mittels PCR mit den Antikörperrnachweisverfahren

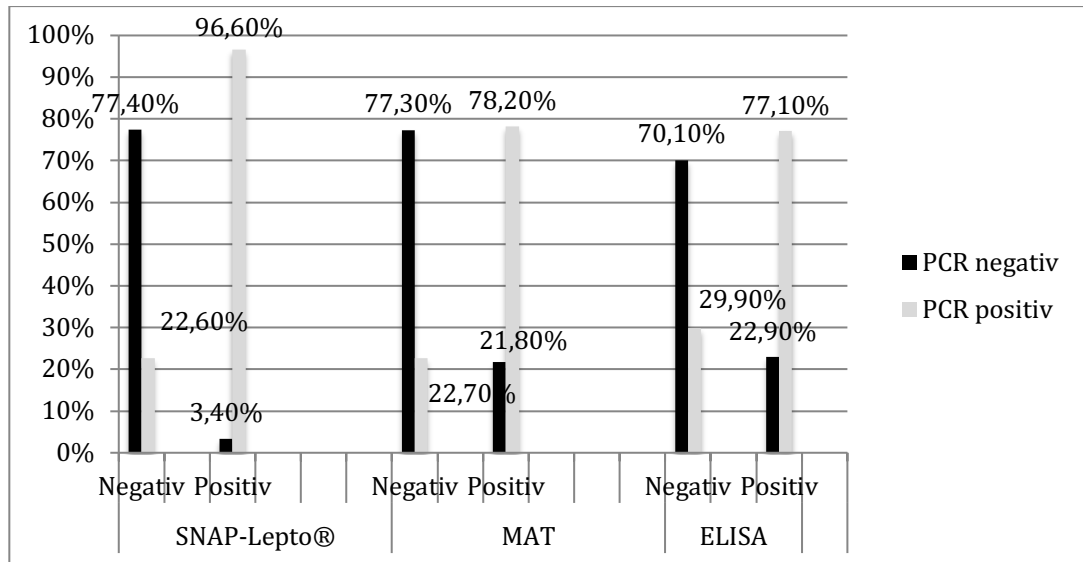
Da von manchen Autoren dem PCR-Nachweis mehr Aussagekraft als dem alleinigen Antikörperrnachweis zugeschrieben wird, sollte der SNAP-Lepto<sup>®</sup> auch mit Ergebnissen der Realtime-PCR bei Verwendung von intraokularem Probenmaterial (Glaskörper und Kammerwasser) verglichen werden. Es wurden hier zunächst diagnoseunabhängig die Ergebnisse der 224 sowohl mittels PCR als auch mittels SNAP-Lepto<sup>®</sup> untersuchten intraokularen Proben von 224 Pferden verglichen. Ein positives PCR-Ergebnis brachte zu 97 % (84/87) auch einen positiven Nachweis von gegen LipL32 gerichteten Antikörpern im SNAP-Lepto<sup>®</sup>. Um die Qualität der Übereinstimmung von Antigen- und Antikörperrnachweis noch besser bewerten zu können, wurden PCR-Ergebnisse zusätzlich mit den MAT- und spezifischen ELISA-Ergebnissen verglichen – auch wenn deren Positivübereinstimmung deutlich unter der des Schnelltests lag (siehe Tabelle 17). Die Übereinstimmung von PCR und SNAP-Lepto<sup>®</sup> ist im Chi-Quadrat nach Pearson höchstsignifikant ( $\chi^2(1) = 116,395$ ;  $p < 0,001$ ) und weist ebenfalls einen sehr hohen Übereinstimmungsgrad mit einem Kappa-Wert von 0,7 auf. Insgesamt ist auch der Zusammenhang von PCR und MAT höchst signifikant ( $\chi^2(1) = 116,395$ ;  $p < 0,001$ ). Der Kappa-Wert von 0,7 zeigt dieselbe hohe Übereinstimmung beider Testverfahren. PCR- und ELISA-Ergebnisse hingen hinsichtlich einer Übereinstimmung in Positiv- und Negativergebnissen, wie bei den beiden anderen Laborverfahren (Schnelltest und MAT) höchstsignifikant zusammen ( $\chi^2(1) = 171,16$ ;  $p < 0,001$ ) und hatten eine mittlere Übereinstimmung mit einem Kappa-Wert von 0,43. In Tabelle 24 und Abbildung 22 sind die diagnoseunabhängigen PCR-Ergebnisse mit denen der indirekten Antikörperrnachweise als Übersicht dargestellt.



**Tabelle 24:** Übereinstimmung der 3 verschiedenen indirekten Antikörper-nachweisverfahren (MAT, spezifischer ELISA, SNAP-Lepto®) mit dem DNA-Nachweis mittels PCR bei Verwendung von intraokularem Probenmaterial und unter diagnoseunabhängiger Betrachtung. (links - positive und negative PCR-Ergebnisse im Vergleich zu rechts - den positiven und negativen Ergebnissen in SNAP-Lepto® ( $n_{gesamt}$ : 224) , MAT ( $n_{gesamt}$ : 1617), ELISA ( $n_{gesamt}$ : 581))

		SNAP-Lepto®	
		negativ	positiv
PCR	negativ	77,4 % (106/137)	22,6 % (31/137)
	positiv	3,4 % (3/87)	96,6 % (84/87)
Gesamt		48,7 % (109/224)	51,3 % (115/224)
		MAT	
		negativ	positiv
PCR	negativ	77,3 % (638/825)	22,7 % (187/825)
	positiv	21,8 % (173/792)	78,2 % (619/792)
Gesamt		50,2 % (811/1617)	49,8 % (806/1617)
		spezifischer ELISA	
		negativ	positiv
PCR	negativ	70,1 % (407/581)	29,9 % (174/581)
	positiv	22,9 % (65/284)	77,1 % (219/284)
Gesamt		54,6% (472/865)	45,4% (393/865)

Der SNAP-Lepto® zeigt demnach mit 96,6 % die höchste Positivübereinstimmung mit den PCR-Ergebnissen, die Übereinstimmung der PCR-Ergebnisse mit den positiven ELISA- und MAT-Ergebnissen ist geringer.



**Abbildung 22:** Übereinstimmung der 3 verschieden indirekten Antikörpernachweisverfahren (SNAP-Lepto®, MAT, spezifischer ELISA) mit dem direkten Erregernachweis durch PCR bei intraokularem Probenmaterial. SNAP-Lepto® zeigt mit 96,6 % die höchste Positivübereinstimmung mit der PCR gegenüber den anderen beiden indirekten Nachweisverfahren.

### 3.2.3. Zusammenhang zwischen indirektem Antikörpernachweis mittels SNAP-Lepto® im Serum und PCR-Ergebnis mit intraokularen Proben

87 Pferde wurden sowohl mittels PCR auf in Kammerwasser oder Glaskörper vorhandenes Leptospirenantigen, als auch mittels SNAP-Lepto® auf gegen LipL32 gerichtete Antikörper im Serum untersucht. Dabei stimmte ein positives Schnelltestergebnis mit einem positiven intraokularen PCR-Ergebnis in 70 % (49/70) der Fälle überein. Gleichlautend negative Ergebnisse konnten bei 59 % der Probenpaare nachgewiesen werden (siehe Tabelle 25). Der Zusammenhang beider Testergebnisse ist mit einem p-Wert von 0,03 im exakten Test nach Fischer als signifikant zu werten.

**Tabelle 25:** Übereinstimmung der intraokularen PCR-Ergebnisse mit korrespondierenden Ergebnissen im Serum durch SNAP-Lepto<sup>®</sup>. („PCR-intraokular“: PCR-Ergebnisse mit Kammerwasser und Glaskörper; „SNAP-Lepto<sup>®</sup> im Serum“: Antikörpernachweise im korrespondierenden Serum mittels Schnelltest)

		PCR-intraokular	
		negativ	positiv
SNAP-Lepto <sup>®</sup> im Serum	negativ	58 % (10/17)	30 % (21/70)
	positiv	41,2 % (7/17)	70 % (49/70)

### 3.2.4. Zusammenhänge von positiven und negativen Schnelltestergebnissen mit dem Vorbericht

Zu 168 an ERU erkrankten Pferden, von denen intraokulare Proben mittels SNAP-Lepto<sup>®</sup> untersucht wurden, war ein auswertbarer Vorbericht vom Besitzer oder vom Haustierarzt verfügbar. Die Gesamterkrankungsdauer wurde dabei in zwei Gruppen – unter oder gleich sechs Monate und über sechs Monate geteilt. Dabei zeigte sich allerdings ein sehr ähnliches Verteilungsmuster der beiden Gruppen bezogen auf positive und negative SNAP-Test Resultate. Insgesamt wurden, mit 98 Augen, etwas mehr mit längerer Erkrankungsdauer vorgestellt, als Augen mit Schubepisoden unter sechs Monaten (siehe Tabelle 26). Der etwas höhere Prozentsatz positiver Ergebnisse bei längerem Krankheitsverlauf war allerdings im Chi-Quadrat-Test nach Pearson nicht signifikant ( $\chi^2(1) = 0.550$ ;  $p = 0,458$ ).

**Tabelle 26:** Zusammenhänge zwischen der Gesamterkrankungsdauer von ERU-Patienten und den ermittelten Schnelltestergebnissen in intraokularen Proben. („SNAP-Lepto<sup>®</sup> intraokular“: Schnelltestergebnisse mit Kammerwasser oder Glaskörper aufgeteilt in positive und negative Ergebnisse; „Gesamterkrankungsdauer“: unterteilt in unter/gleich sechs Monate und über 6 Monate)

		SNAP-Lepto <sup>®</sup> intraokular	
		negativ	positiv
Gesamt- erkrankungsdauer	≤ 6 Monate	32,9 % (23/70)	67,1 % (47/70)
	> 6 Monate	27,6 % (27/98)	72,4 % (71/98)

In Tabelle 26 wird dargestellt, dass bei längerer Erkrankungsdauer sich geringgradig mehr positive Schnelltestergebnisse ergaben. Allerdings war dieses Ergebnis im Chi-Quadrat nach Pearson nicht signifikant.

Für die Anzahl der Uveitisschübe im beobachteten Zeitraum wurden wiederum zwei Gruppen erstellt. Pferde mit bis zu zwei Entzündungsschüben gehörten der einen, Pferde mit über zwei Schüben der anderen Gruppe an. Es zeigte sich bei der Auswertung der Daten ein ähnliches Ergebnis, wie für die Gesamtdauer der Erkrankung. In Proben aus Augen mit mehr als 2 Uveitisschüben war der SNAP-Lepto<sup>®</sup> etwas häufiger positiv als in Proben aus Augen mit maximal 2 Uveitisschüben (siehe Tabelle 27). Auch dieser Unterschied war im Chi-Quadrat-Test nicht signifikant ( $\chi^2(1) = 0.964$ ;  $p = 0,326$ ).

**Tabelle 27:** Zusammenhänge zwischen den vom Besitzer beobachteten Uveitisschüben von ERU-Patienten und den ermittelten Schnelltestergebnissen in intraokularen Proben. („SNAP-Lepto<sup>®</sup> intraokular“: Schnelltestergebnisse mit Kammerwasser oder Glaskörper aufgeteilt in positive und negative Ergebnisse)

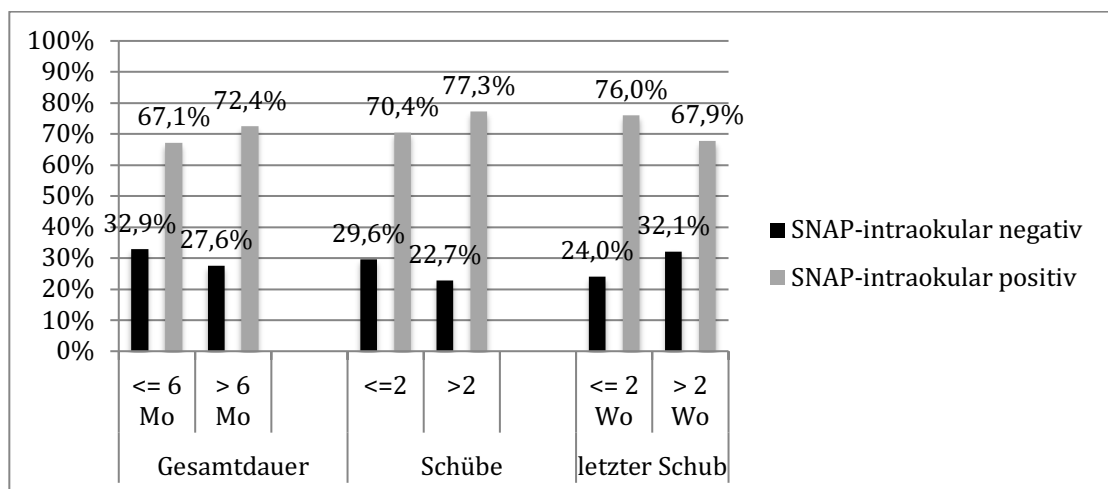
		SNAP-Lepto <sup>®</sup> intraokular	
		negativ	positiv
<b>Anzahl der Uveitisschübe</b>	≤ 2 Schübe	<b>29,6 %</b> (21/71)	<b>70,4 %</b> (50/71)
	> 2 Schübe	<b>22,7 %</b> (20/88)	<b>77,3 %</b> (68/88)

Der letzte ausgewertete Punkt des Vorberichts bei 156 an ERU erkrankten Pferden war der Zeitraum zwischen dem letzten beobachteten Entzündungsschub und der Klinikeinlieferung bzw. der Probenentnahme. Wiederrum wurden zwei Gruppen gebildet. Pferde mit einem Latenzzeitraum von unter oder gleich zwei Wochen stellten die eine, Pferde mit über zwei Wochen stellten die andere Gruppe dar. Insgesamt wurden mit 100 Pferden fast doppelt so viele Pferde mit einem Zeitraum unter zwei Wochen zum letzten beobachteten Schub in die Klinik für Pferde der LMU eingeliefert. 56 Pferde hatten einen längeren Zeitraum zwischen dem letzten akuten Schub und der Operation bzw. Probennahme. Bezogen auf ein positives/negatives Resultat ergab sich ein etwas höherer Prozentsatz an positiven

Antikörpernachweisen durch den Schnelltest bei Pferden mit kurzem Abstand zum akuten Entzündungsschub im Vergleich mit der anderen Gruppe (siehe Tabelle 28 und Abbildung 23). Aber auch dieser Unterschied war im Chi-Quadrat-Test nach Pearson nicht signifikant ( $\chi^2(1) = 1,210$ ;  $p = 0,271$ ).

**Tabelle 28:** Zusammenhänge zwischen dem Abstand des letzten beobachteten Entzündungsschubs von ERU-Patienten und der Klinikeinlieferung und den ermittelten Schnelltestergebnissen in intraokularen Proben. („SNAP-Lepto<sup>®</sup> intraokular“: Schnelltestergebnisse mit Kammerwasser oder Glaskörper aufgeteilt in positive und negative Ergebnisse)

		SNAP-Lepto <sup>®</sup> intraokular	
		negativ	positiv
Abstand zum akuten Schub	≤ 2 Wochen	24 % (24/100)	76 % (76/100)
	> 2 Wochen	32,1 % (18/56)	67,9 % (38/56)



**Abbildung 23:** Graphische Zusammenfassung von intraokularen positiven/negativen Ergebnissen im SNAP-Test, abhängig vom Vorbericht. (Gesamtdauer unter 6 Monate  $n_{\text{gesamt}}$ : 70 Pferde, über 6 Monate  $n_{\text{gesamt}}$ : 98 Pferde; unter zwei Entzündungsschüben  $n_{\text{gesamt}}$ : 71 Pferde, über zwei Entzündungsschüben  $n_{\text{gesamt}}$ : 88 Pferde; Zeitpunkt bis zum letzten Entzündungsschub unter 2 Wochen  $n_{\text{gesamt}}$ : 100 Pferde, über zwei Wochen  $n_{\text{gesamt}}$ : 56 Pferde)

### **3.2.5. Zusammenhänge zwischen positiven und negativen Schnelltestergebnissen mit intraokularen Proben und den klinischen Befunden**

Als klinische Parameter wurden die Eindeutigkeit der Klinik, Grad der Augenveränderung, Form der Uveitis, Grad der diffusen Glaskörpertrübung und Grad der Glaskörpereinlagerung mit einem positiven oder negativen Ergebnis des SNAP-Lepto<sup>®</sup> mit intraokularen Proben verglichen, um mögliche Zusammenhänge darzustellen.

#### **Augenveränderungen**

Der Grad der Augenveränderung reicht von unauffällig, bis zu gering-, mittel-, hochgradigen Veränderungen. Bei keinen auffälligen Veränderungen wurde die Diagnose „ERU“ entweder durch den erhobenen Vorbericht und / oder in Kombination mit einer diagnostischen Kammerwasserentnahme gestellt. Insgesamt gab es 239 Proben, bei denen diese Graduierung der Augenveränderungen möglich war. So hatten 73 keine Veränderung, wobei unter diesen auch 93 % (68/73) keinen Antikörpernachweis im SNAP-Test lieferten. Bei sichtbaren bleibenden Schäden des untersuchten Auges zeigte der Schnelltest bei allen drei Graduierungen (gering-, mittel-, hochgradig) stets einen signifikant höheren Prozentsatz an positiven Ergebnissen an (exakter Test nach Fischer  $p = 0,012$ ) (siehe Tabelle 29).

Bei der Form der Uveitis gab es wiederum einen signifikanten Unterschied (exakter Test nach Fischer  $p = 0,02$ ) der beiden Obergruppen „keine Anzeichen für Uveitis“ (diese Augen zeigten keine klinischen Anzeichen für eine Uveitis, wurden aber zumeist zur Abklärung einer solchen vorgestellt) und „Anzeichen für Uveitis“. So war die Gruppe mit fehlenden eindeutigen Anzeichen für eine Einteilung in die drei Uveitisformen zu 77 % (90/117) auch negativ im Schnelltest, wobei innerhalb der drei Uveitisformen zwischen 60 und 80% positive Nachweise erbracht werden konnten. Allerdings gab es keinen deutlichen Unterschied zwischen einer vorderen, intermediären oder Panuveitis hinsichtlich positiver oder negativer Resultate im SNAP-Test (siehe Tabelle 30).

**Tabelle 29:** Zusammenhänge zwischen den Augenbefunden und korrelierenden SNAP-Testergebnissen und den ermittelten Schnelltestergebnissen in intraokularen Proben von Augen mit ERU. („SNAP-Lepto<sup>®</sup> intraokular“: Schnelltestergebnisse mit Kammerwasser oder Glaskörper aufgeteilt in positive und negative Ergebnisse)

		SNAP-Lepto <sup>®</sup> intraokular	
		negativ	positiv
<b>Grad der Augenveränderungen</b>	keine ERU	<b>93,2 %</b> (68/73)	<b>5,8 %</b> (5/73)
	geringgradig	<b>38,6 %</b> (22/57)	<b>61,4 %</b> (35/57)
	mittelgradig	<b>19,6 %</b> (9/46)	<b>80,4 %</b> (37/46)
	hochgradig	<b>32,7 %</b> (20/63)	<b>68,3 %</b> (43/63)

In Tabelle 29 ist dargestellt: Bei sichtbaren bleibenden Schäden des untersuchten Auges zeigte der Schnelltest bei allen drei Graduierungen (gering-, mittel-, hochgradig) stets einen signifikant höheren Prozentsatz an positiven Ergebnissen an, als bei Proben aus Augen, die klinisch und ophthalmoskopisch unauffällig waren, jedoch aufgrund MAT / PCR / Vorbericht als „ERU“ eingeteilt worden waren.

**Tabelle 30:** Zusammenhänge zwischen der erhobenen Uveitisform und korrelierenden SNAP-Testergebnissen und den ermittelten Schnelltestergebnissen in intraokularen Proben von Augen mit ERU. („SNAP-Lepto<sup>®</sup> intraokular“: Schnelltestergebnisse mit Kammerwasser oder Glaskörper aufgeteilt in positive und negative Ergebnisse)

		SNAP-Lepto <sup>®</sup> intraokular	
		negativ	positiv
<b>Form der Uveitis</b>	keine exakte Einteilung möglich	<b>76,9 %</b> (90/117)	<b>23,1 %</b> (27/117)
	vordere	<b>35,7 %</b> (4/14)	<b>64,3 %</b> (9/14)
	intermediäre	<b>18,3 %</b> (15/82)	<b>81,7 %</b> (67/82)
	Panuveitis	<b>34,6 %</b> (9/26)	<b>65,4 %</b> (17/26)

Tabelle 30 lässt keine signifikanten Unterschiede zwischen den einzelnen Uveitisformen und positiven oder negativen Ergebnissen im SNAP-Test nachweisen.

### Glaskörperbefunde

Eine hohe klinische Aussagekraft bezüglich einer ERU und anderen intraokularen Erkrankungen des Auges hat die Beurteilung der diffusen Glaskörpertrübung, wobei diese Trübung auch mit steigendem zeitlichem Abstand zum akuten Schub oft schnell zurückgeht. Wie bereits in den oben beschriebenen Fällen verlaufen Antikörpernachweise im Schnelltest zwar vermehrt negativ wenn keine Trübung vorliegt, der Grad der Glaskörpertrübung ist jedoch unerheblich (siehe Tabelle 31).

**Tabelle 31:** Zusammenhänge zwischen der diffusen Glaskörpertrübung und korrelierenden SNAP-Testergebnissen in Kammerwasser- oder Glaskörperproben von an ERU erkrankten Augen. („SNAP-Lepto<sup>®</sup> intraokular“: Schnelltestergebnisse mit Kammerwasser oder Glaskörper aufgeteilt in positive und negative Ergebnisse)

	SNAP-Lepto <sup>®</sup> intraokular	
	negativ	positiv
keine	<b>70,1 %</b> (103/147)	<b>29,9 %</b> (44/147)
geringgradig	<b>10,5 %</b> (4/38)	<b>89,5 %</b> (34/38)
mittelgradig	<b>13,8 %</b> (4/29)	<b>86,2 %</b> (25/29)
hochgradig	<b>5,6 %</b> (1/18)	<b>94,4 %</b> (17/18)

Sehr ähnlich verhielt es sich mit dem Vergleich zwischen Glaskörpereinlagerungen und positiven und negativen Ergebnissen des SNAP-Lepto<sup>®</sup>. Bei Augen ohne Glaskörpereinlagerungen lieferte auch ein hoher Prozentsatz der Proben keinen positiven Antikörpernachweis im Schnelltest. Augen mit Einlagerungen im Glaskörper waren hingegen signifikant häufiger positiv (exakter Test nach Fischer  $p = 0,021$ ), aber es bestand kein bedeutender Unterschied der positiven



Antikörpernachweise zwischen geringgradigen und mittelgradigen Einlagerungen. Lediglich bei hochgradigen Einlagerungen im Glaskörper war ein höherer Prozentsatz der beprobten Augen negativ im Schnelltest. Allerdings sind häufig an Glaukom erkrankte Augen mit erheblichen vitrealen Einlagerungen beprobt worden, die auch in anderen Laborverfahren zumeist keine Leptospirengense vermuten ließen (siehe Tabelle 32).

**Tabelle 32:** Zusammenhänge zwischen den befundeten Glaskörpereinlagerungen und den ermittelten Schnelltestergebnissen in intraokularen Proben von Augen mit ERU. („SNAP-Lepto<sup>®</sup> intraokular“: Schnelltestergebnisse mit Kammerwasser oder Glaskörper aufgeteilt in positive und negative Ergebnisse)

	SNAP-Lepto <sup>®</sup> intraokular	
	negativ	Positiv
keine	<b>79,5 %</b> (89/112)	<b>20,5 %</b> (23/112)
geringgradig	<b>15,6 %</b> (5/32)	<b>84,4 %</b> (27/32)
mittelgradig	<b>10,3 %</b> (4/39)	<b>89,7 %</b> (35/39)
hochgradig	<b>32,7 %</b> (17/52)	<b>67,3 %</b> (35/52)

Tabelle 32 zeigt, dass ein deutlicher Unterschied zwischen Augen mit und ohne Glaskörpereinlagerungen besteht. Auffällig ist der etwas erniedrigte Prozentsatz positiver Ergebnisse bei hochgradigen Einlagerungen, welcher auf an Glaukom erkrankte Augen zurückzuführen ist, die zwar meist keine intraokulare Leptospireninfektion aufweisen, die jedoch oft erhebliche Glaskörpereinlagerungen haben.

## **Selektive Auswahl klinisch eindeutig an ERU erkrankter Augen zur Evaluierung des Schnelltestverfahrens**

Unter den 239 beprobten Augen wurden 82 als klinisch nicht eindeutig für eine leptospirenbedingte Uveitis, 117 als klinisch eindeutig für eine leptospirenbedingte Uveitis und 40 erst nach einer vorangegangenen Kammerwasseruntersuchung als leptospirenbedingte Uveitis beurteilt. Werden diese drei Gruppen mit den positiven oder negativen Ergebnissen im SNAP-Test verglichen, so zeigt sich ein deutlicher Unterschied zwischen nicht eindeutiger und eindeutiger Klinik. Als kritisch im Hinblick auf eine chancengleiche Beurteilung aller vier aufgeführten Nachweisverfahren könnte der Zusammenhang zwischen Proben mit einer positiven Labordiagnose durch MAT, spezifischer ELISA oder PCR und Abwesenheit klinisch-ophthalmologischer Befunde gewertet werden. Die 40 zu dieser Kategorie gehörenden Proben waren zu 55 % (22/40) negativ und zu 45 % (18/40) positiv im SNAP-Test getestet worden (siehe Tabelle 33). Versucht man nun einen neuen Test anhand von klinischen Aussagen zu evaluieren, indem Laborergebnisse aller zur Evaluation notwendigen Tests mit verschiedenen Diagnosen verglichen werden, so könnte eine Diskrepanz zwischen dem neuen und den bereits bestehenden Tests entstehen. Grund hierfür ist, dass sich bei diesen Proben, die klinisch nicht eindeutig sind, MAT und spezifischer ELISA selbst die Diagnose sichern und ein abweichendes SNAP-Ergebnis fraglich bewertet werden könnte. Um diesen Faktor ausschließen zu können, wurden alle drei indirekten Leptospirennachweisverfahren mit intraokularem Probenmaterial unter Ausschluss der Proben nach Kammerwasseruntersuchung erneut mit den klinischen Diagnosen „Augengesund, ERU, nicht leptospirenbedingte Uveitis“ verglichen. Dadurch können alle Tests unter gleichen Voraussetzungen verglichen werden. Zudem wurde maximal ein Auge pro Patient in die Auswertung aufgenommen. Es ergaben sich hierbei, wie bereits oben beschrieben, höchstsignifikante Zusammenhänge jedes Testverfahrens mit der klinischen Diagnose ( $p < 0,001$ ) (siehe Abbildung 24). Auffallend ist, dass der SNAP-Lepto<sup>®</sup> unter Ausschluss dieser Proben sogar nur 3% falsch-negative Ergebnisse bei der klinischen Diagnose „ERU“ aufweist.

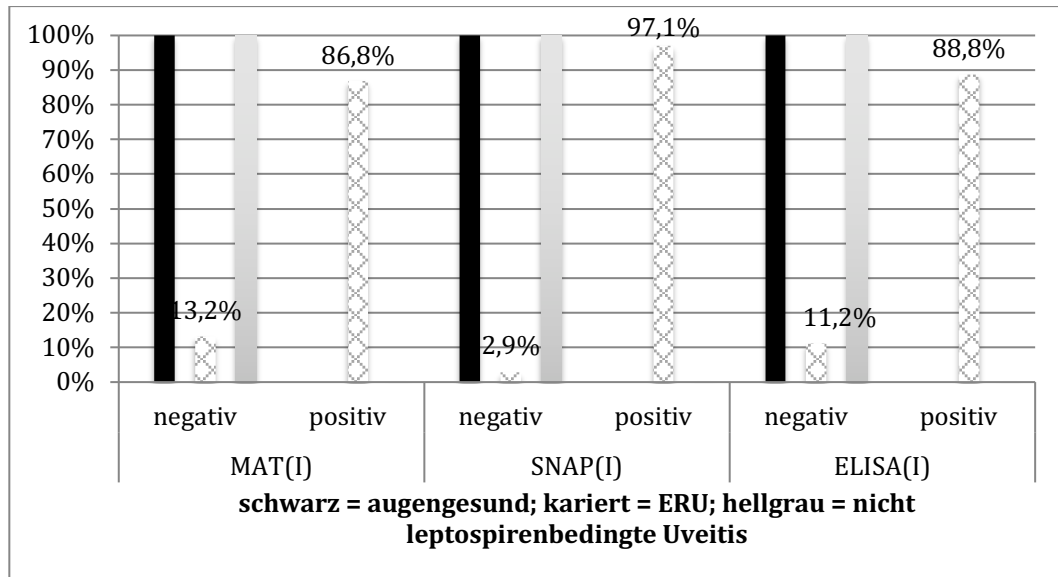
Zusätzlich kann aber, als klinische Aussage, festgehalten werden, dass in frühen Erkrankungsstadien oder bei Abwesenheit eindeutiger klinischer Symptome SNAP-Lepto<sup>®</sup> dem MAT unterlegen ist, bei fortgeschrittenen Krankheitsstadien und

deutlicheren klinischen Befunden jedoch gleichwertig ist. Somit konnte der MAT bei diesen 40 klinisch unauffälligen Augen in 98 % (39/40) der Fälle agglutinierende Antikörper gegen Leptospiren detektieren, gefolgt vom Schnelltest mit einem positiven Antikörpernachweis von 45 % (18/40) und der PCR mit einem positiven Antigennachweis in 22,5 % (9/40) der Fälle.

**Tabelle 33:** Zusammenhänge zwischen klinischer Eindeutigkeit und korrelierenden SNAP-Testergebnissen in intraokularen Proben von Augen mit ERU. („SNAP-Lepto<sup>®</sup> intraokular“: Schnelltestergebnisse mit Kammerwasser oder Glaskörper aufgeteilt in positive und negative Ergebnisse)

		SNAP-Lepto <sup>®</sup> intraokular	
		negativ	positiv
<b>Klinische Eindeutigkeit</b>	keine ERU	<b>100 %</b> (82/82)	<b>0 %</b> (0/82)
	eindeutig	<b>12,8 %</b> (15/117)	<b>87,2 %</b> (102/117)
	nach Labordiagnose	<b>55 %</b> (22/40)	<b>45 %</b> (18/40)

Tabelle 33 stellt dar, dass Augen, welche wegen geringer klinisch-ophthalmologischer Befunde erst nach einer diagnostischen Kammerwasseruntersuchung mittels MAT, ELISA und PCR als leptospiren-positiv befundet worden waren, nur zu 45 % im Schnelltest positiv waren. In frühen Stadien und bei milden Verläufen der ERU sind Antikörper gegen LipL32 also nicht zuverlässig nachweisbar.



**Abbildung 24:** Vergleich von Antikörpernachweisen in intraokularen Proben aus Augen, die klinisch-ophthalmologisch eindeutig als leptospirenbedingte Uveitis eingeteilt worden waren, mittels MAT ( $n_{\text{gesamt}}$ : 1079 ERU-Pferde), spezifischer ELISA ( $n_{\text{gesamt}}$ : 320 ERU-Pferde) und SNAP-Lepto<sup>®</sup> ( $n_{\text{gesamt}}$ : 99 ERU-Pferde). Farblich werden die Diagnosen „Augengesund“ (schwarz), „ERU“ (kariert) und „nicht leptospirenbedingte Uveitis“ (hellgrau) unterschieden. Der SNAP-Lepto<sup>®</sup> zeigt bei dieser Probenauswahl die geringste falsch-negativ Rate von 2,9 % innerhalb der ERU-Pferde.

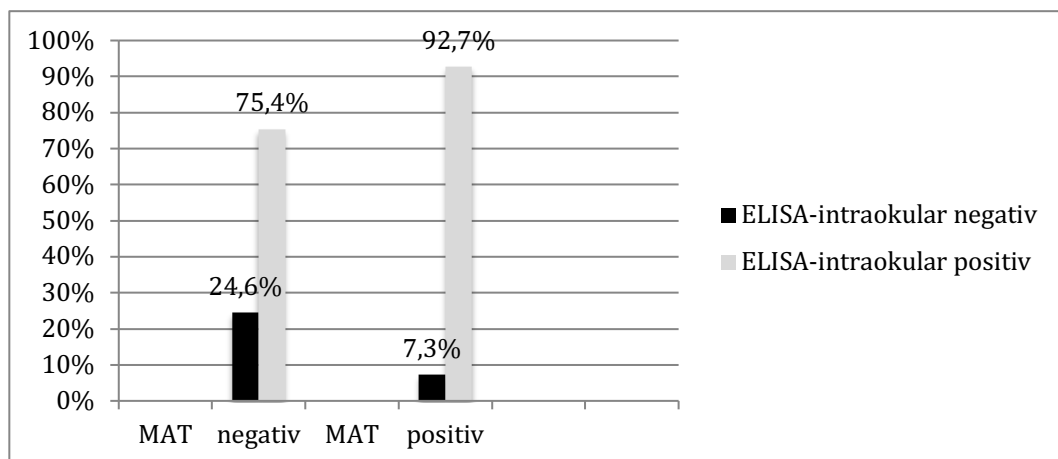
### 3.2.6. Spezifische ELISA-Befunde in intraokularen Proben

Da der in der Arbeit zu evaluierende Schnelltest auf ELISA-Basis beruht, soll auch ein Vergleich zum spezifischen ELISA erbracht werden. Allerdings wurden aus Kostengründen spezifischer ELISA und Schnelltest nicht parallel an intraokularem Probenmaterial verglichen. Um dennoch den Vergleich erheben zu können, wurde der spezifische ELISA mit dem Goldstandard MAT und den klinischen Diagnosen „Augengesund“, „ERU“ und „nicht leptospirenbedingter Uveitis“ in Zusammenhang gebracht. Des Weiteren sollten mit der größeren Probenanzahl der vorliegenden Studie die Hauptaussagen von Loibl (2009) überprüft werden. Zu diesem Zweck wurden die MAT- und spezifischen ELISA-Ergebnisse von 550 intraokularen Proben von an ERU erkrankten Pferden miteinander verglichen. Neben einer hohen Positivübereinstimmung des spezifischen ELISAs bei positiven MAT-Ergebnissen, erbrachte der spezifische ELISA, trotz zu einem hohen

Prozentsatz im MAT negativ, einen positiven Antikörpernachweis (siehe Tabelle 34 und Abbildung 25). Die Übereinstimmung beider Tests ist sowohl durch den Chi-Quadrat Test nach Pearson ( $\chi^2(1) = 28,752$ ;  $p < 0,001$ ), als auch durch den McNemar-Test als höchstsignifikant zu bewerten ( $p < 0,001$ ). Eine moderate Übereinstimmung beider Testverfahren innerhalb der ERU-Proben zeigt sich zudem durch einen Kappawert von 0,159. Die Ergebnisse müssen vor dem Hintergrund bewertet werden, dass der spezifische ELISA vermehrt zum Einsatz kam, wenn bereits ein negatives MAT-Ergebnis vorlag.

**Tabelle 34:** Übereinstimmung der an intraokularem Probenmaterial ermittelten MAT-Ergebnisse mit korrespondierenden Ergebnissen im spezifischen ELISA bei intraokularen Proben. („MAT“: an intraokularen Proben ermittelte MAT-Ergebnisse; „ELISA“: Antikörpernachweise in denselben Proben mittels spezifischen ELISA)

		ELISA	
		negativ	positiv
MAT	negativ	24,6 % (75/305)	75,4 % (230/305)
	positiv	7,3 % (18/245)	92,7 % (227/245)



**Abbildung 25:** Übereinstimmung von spezifischen ELISA und MAT in intraokularem Material bei ERU Pferden ( $n_{\text{gesamt}}$ : 550 parallel untersuchte ERU-Pferde; MAT-negative  $n = 305$ , MAT-positive  $n = 245$ ).

Abbildung 25 veranschaulicht den sehr hohen Prozentsatz der MAT-negativen Proben, die im spezifischen ELISA einen positiven gegen Leptospiren gerichteten Antikörpernachweises hatten.

Bei allen spezifischen ELISA-Ergebnissen fand ein separater Nachweis von IgM, IgG und IgA statt. Die Proben wurden als „positiv“ bewertet, wenn eines der drei Immunglobuline nachweisbar war. Bei an ERU erkrankten Pferden konnte vermehrt IgA in den intraokularen Proben gefunden werden. Bei den 457 Kammerwasser- und Glaskörperproben von an ERU erkrankten Tieren konnte nur in 1 % (6/457) der Proben kein IgA nachgewiesen werden. Somit ist ein positiver spezifischer ELISA in 99 % der Fälle mit einem positiven IgA-Nachweis assoziiert. Würde statt dem Nachweis aller drei Immunglobuline nur noch IgA nachgewiesen werden, würde die Anzahl der falsch negativen lediglich von 93 (17 %) auf 99 (18 %) steigen. Vergleicht man aber nun den Zusammenhang der Diagnose ERU mit dem IgA-Nachweis, so ergibt sich immer noch ein höchstsignifikanter Zusammenhang (exakter Test nach Fischer  $p = 0,001$ ). Sowohl in Proben aus gesunden Augen, als auch aus Augen mit einer nicht leptospirenbedingten Uveitis, waren mittels spezifischen ELISA in intraokularen Proben keine gegen Leptospiren gerichteten Antikörper zu detektieren (siehe Tabelle 35 und Abbildung 24).

**Tabelle 35:** Vergleich des Immunglobulinnachweises mittels spezifischen ELISA in intraokularem Probenmaterial mit der klinischen Diagnose „augengesund“, „ERU“ und „nicht leptospirenbedingter Uveitis“ mit  $n_{\text{gesamt-ELISA}}$ : 896 Pferde. Links sind die Diagnosen aufgeführt, in der ersten Spalte die unterschiedlichen Kombinationen im ELISA-Ergebnis.

	ELISA-AK Code						Gesamt
	negativ	IgM pos	IgG pos	IgA pos	IgG +IgA pos	IgM pos; IgG pos; IgA pos	
<b>Augengesund</b>	100 % (116/116)	0,00 %	0,00 %	0,00 %	0,00 %	0,00 %	116
<b>ERU</b>	16,9 % (93/550)	0,2 % (1/550)	0,9 % (5/550)	22,9 % (12/550)	36,7 % (202/550)	22,4 % (123/550)	550
<b>Nicht leptospirenbedingte Uveitis</b>	100 % (230/230)	0,00 %	0,00 %	0,00 %	0,00 %	0,00 %	230
<b>Gesamt</b>	49,0 %	0,10 %	0,60 %	14,10 %	22,50 %	13,70 %	896

Somit waren nur bei ERU erkrankten Pferden Immunglobulinnachweise in intraokularen Proben vorhanden. Bei diesen war der Nachweis von IgA in 98,7 % der positiven spezifischen ELISA-Ergebnisse am sensitivsten.

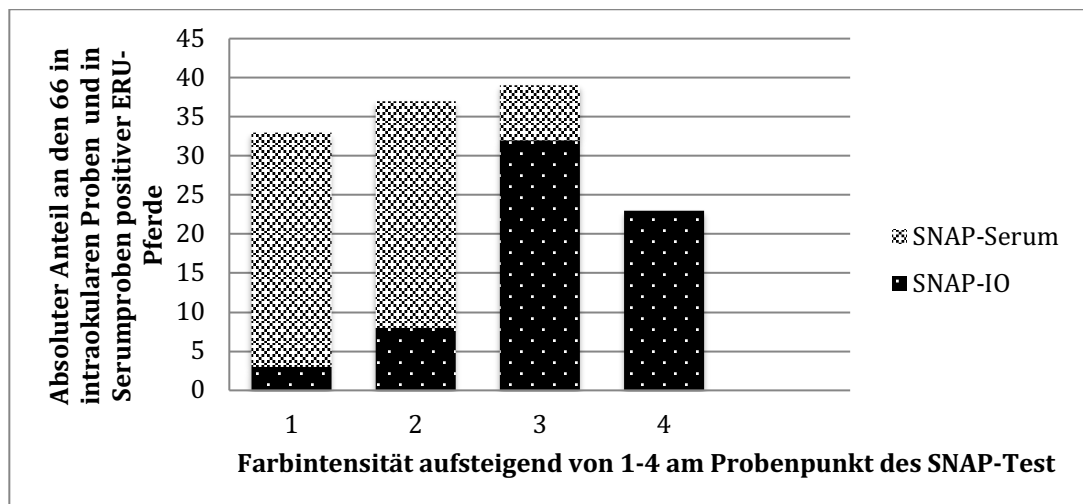
### **3.2.7. Übereinstimmung der Schnelltestergebnisse in intraokularem Probenmaterial und Serum von an ERU erkrankten Pferden**

Bei 90 Pferden mit ERU (jeweils nur 1 Auge pro Patient) wurden parallel intraokulare Proben in Form von Kammerwasser oder Glaskörper des betroffenen Auges und eine Serumprobe jeweils mit SNAP-Lepto<sup>®</sup> auf gegen LipL32 gerichtete Antikörper untersucht. Die Ergebnisse der korrespondierenden Proben zeigten eine hohe Positivübereinstimmung und zum Teil konnten auch bei einem negativen Ergebnis in intraokularen Proben in den korrespondierenden Serumproben gegen LipL32 gerichtete Antikörper nachgewiesen werden. Alle 90 ERU Pferde waren durch mindestens einen anderen Test (MAT, PCR) in intraokularem Material positiv bezüglich gegen Leptospiren gerichtete Antikörper oder Antigen befundet worden. Der Zusammenhang der Ergebnisse in den korrespondierenden intraokularen und Serumproben bei ERU-Pferden war im exakten Test nach Fischer höchstsignifikant  $p < 0,001$  (siehe Tabelle 36). Des Weiteren wurde ein Vergleich der Farbintensitäten des Probenpunktes (siehe Abbildung 28) in 66 korrespondierenden intraokularen und Serumproben mit jeweils positivem Ergebnis durchgeführt. Dabei zeigte sich, dass, abgesehen von der geringsten der vier Farbintensitäten, der Probenpunkt der intraokularen Flüssigkeit meist deutlich intensiver gefärbt war, als der des korrespondierenden Serums (siehe Abbildung 26, 27 und 29).

**Tabelle 36:** Vergleich korrespondierender Serum- und Glaskörper-/Kammerwasserproben bei 90 ERU-Pferden mit SNAP-Lepto®. („SNAP-Lepto® intraokular“: Schnelltest-Ergebnisse, die in Kammerwasser- oder Glaskörperproben erzielt wurden; „SNAP-Lepto® - Serum“: Antikörpernachweise in korrespondierenden Serumproben mittels Schnelltest; jeweils in positiv und negativ aufgeteilt)

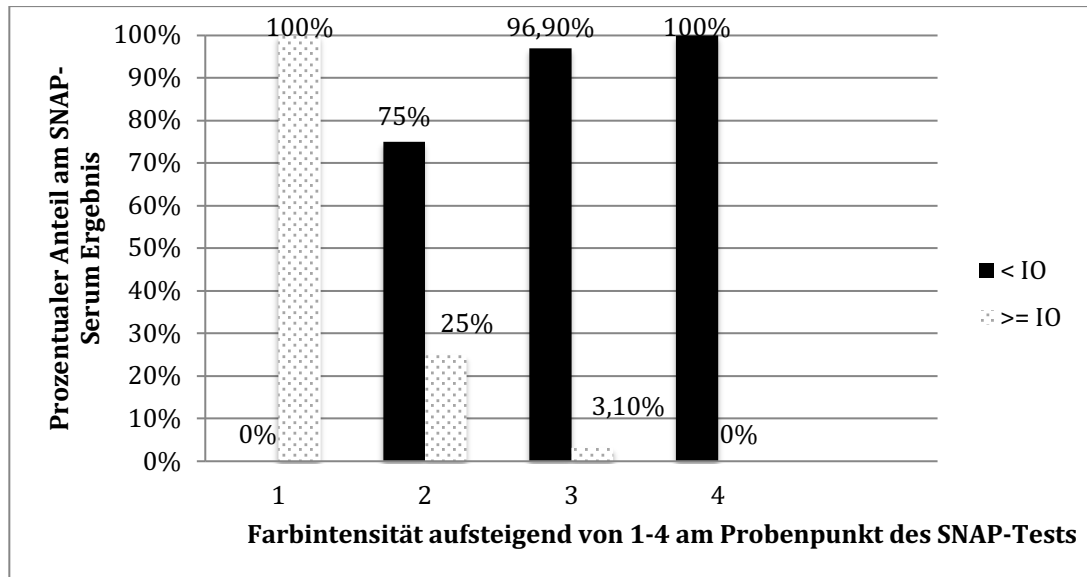
		SNAP-Serum	
		negativ	positiv
SNAP-intraokular	negativ	<b>64 %</b> (9/14)	<b>36 %</b> (5/14)
	positiv	<b>13 %</b> (10/76)	<b>87 %</b> (66/76)

Es bestand somit eine hohe Positivübereinstimmung von intraokularen Proben und korrespondierenden Serumproben. In 36 % der Probenpaare konnte sogar nur im Serum ein positiver Schnelltest notiert werden – die Probenzahl war hier jedoch gering.

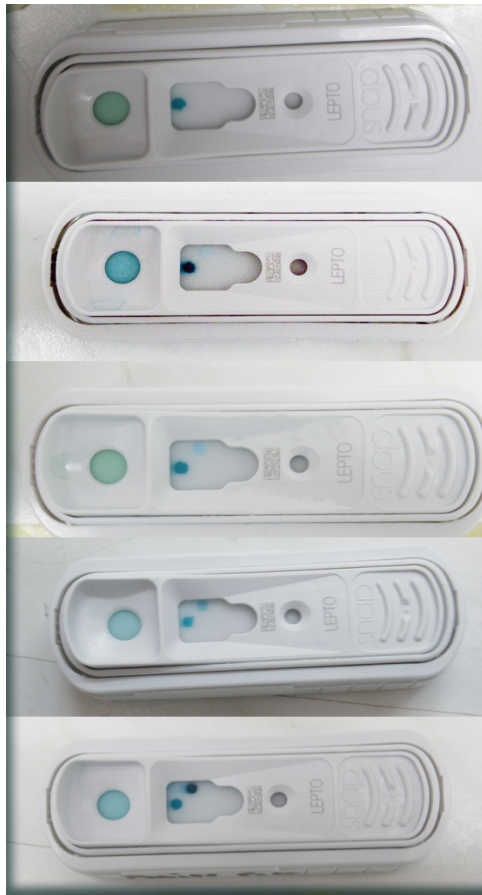

**Abbildung 26:** Vergleich positiver SNAP-Ergebnisse in Serumproben und intraokularem Material ( $n_{\text{gesamt}}$ : 66 ERU-Pferde) unter Berücksichtigung der Farbintensitäten am Probenpunkt. Starke Farbintensitäten (von 4) waren ausschließlich bei intraokularen Proben zu beobachten.



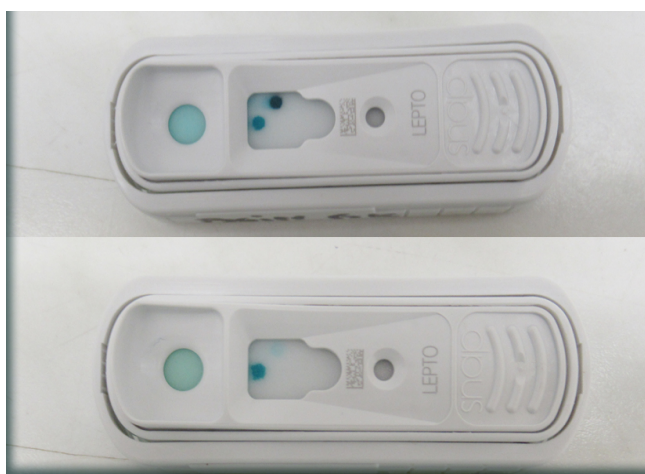

**Abbildung 27:** Vergleich der Farbintensitäten der 66 Serumproben mit den korrespondierenden intraokularen Proben. Schwarz repräsentiert die Serumproben, die eine geringere Farbintensität als die korrespondierende intraokulare (IO) Probe aufwiesen ( $< IO$ ) und gepunktet waren die Serumproben, die eine gleiche oder intensivere Farbe aufwiesen ( $\geq IO$ ). Ab Farbstufe 2 waren die Farbintensitäten im Serum stets mindestens eine Farbstufe schwächer im Vergleich mit der korrespondierenden intraokularen Probe.



**Abbildung 28:** *Unterschiedliche Farbintensitäten des SNAP-Lepto<sup>®</sup>*

*(1) negatives Testergebnis, (2-4) aufsteigende Farbintensität des oben befindlichen Probenpunktes (Von oben nach unten 1-5)*



**Abbildung 29:** *(1) stark positiver Probenpunkt der intraokularen Probe im Vergleich zur (2) schwach positiven Serumprobe des gleichen Pferdes. (Von oben nach unten 1+2)*

### 3.3. Sensitivität und Spezifität

#### *Intraokulare Proben*

In die Berechnung der diagnostischen Sensitivität und Spezifität der einzelnen Testverfahren wurden ausschließlich Patienten einbezogen, welche ein eindeutiges klinisches Bild zeigten (eindeutig augengesund und eindeutig klinisch an ERU erkrankt) und bei denen jeweils nur eine intraokulare Probe pro Tier verwendet wurde. Das bedeutet die Gruppen „augengesund“ und „ERU“ wurden ausschließlich anhand der klinischen Diagnose gebildet. Es wurden bei der Kammerwasser- und Glaskörperdiagnostik für den MAT 1079 ERU-Pferde und 130 augengesunde Kontrolltiere für die Berechnung herangezogen. Für den spezifischen ELISA betrug die Probenzahl 320 ERU-Tiere und 116 augengesunde Kontrollen, für die PCR 711 ERU-Pferde und 154 Kontrolltiere und für den SNAP-Lepto<sup>®</sup> betrug das Patientengut 99 an ERU erkrankte Pferde und 25 augengesunde Tiere.

Sensitivität und Spezifität des Schnelltests können mit denen von MAT, spezifischen ELISA und PCR gleichziehen oder diese zum Teil übertreffen (siehe Tabelle 37).

#### *Serumproben*

In die Serumuntersuchungen wurden wiederum nur Pferde mit eindeutigen klinisch-ophthalmologischen Befunden („augengesund“ oder „ERU“) einbezogen. Es wurden 114 ERU-Pferde und 47 Kontrolltiere mittels MAT untersucht, mit spezifischen ELISA wurden Seren von 76 ERU-Pferden und 38 Kontrolltieren und mit SNAP-Lepto<sup>®</sup> 69 Serumproben von ERU-Patienten und 103 Seren augengesunder Tiere in die Berechnung der Sensitivität und Spezifität einbezogen.

Lediglich der Schnelltest kann im Serum ähnliche Werte wie für intraokulares Probenmaterial liefern. Die geringste Spezifität erbrachte die Serumuntersuchung mittels spezifischen ELISA.

**Tabelle 37:** Diagnostische Sensitivität, Spezifität und positive (PPV) und negative prädiktive Werte (NPV) von MAT, spezifischen ELISA, SNAP-Lepto<sup>®</sup> für Pferde mit eindeutigen klinisch-ophthalmologischen Befunden („augengesund“ oder „ERU“) in intraokularen und Serumproben. Für die PCR wurden ausschließlich intraokulare Proben verwendet. ( $n_{ERU-intraokular}$  : MAT (1079), spezifischer ELISA (320), PCR (711), SNAP-Lepto<sup>®</sup> (99);  $n_{Kontrolltiere-intraokular}$  : MAT (130), spezifischer ELISA (116), PCR (154), SNAP-Lepto<sup>®</sup> (25)) + ( $n_{ERU-Serum}$  : MAT (114), spezifischer ELISA (76), SNAP-Lepto<sup>®</sup> (69);  $n_{Kontrolltiere-Serum}$  : MAT (47), spezifischer ELISA (38), SNAP-Lepto<sup>®</sup> (103))

Probe	Labor	Sensitivität	Spezifität	PPV	NPV
Serum	MAT	85,0 %	51,0 %	81,0 %	59,0 %
	spezifischer ELISA	100,0 %	4 %	67,0 %	100,0 %
	SNAP-Lepto <sup>®</sup>	84,0 %	94,0 %	91,0 %	90,0 %
Intraokular	MAT	87,0 %	100,0 %	100,0 %	89 %
	spezifischer ELISA	89,0 %	100,0 %	100,0 %	90 %
	SNAP-Lepto <sup>®</sup>	97,0 %	100,0 %	100,0 %	97,0 %
PCR	79,0 %	98,00 %	98,00 %	82,0 %	

Es fällt auf, dass bei Verwendung von Serumproben ausschließlich der SNAP-Lepto<sup>®</sup> als indirekter Antikörpernachweis ähnlich zuverlässige Ergebnisse liefern kann, wie es für intraokulare Proben gilt.

### 3.4. Positiver und negativer prädiktiver Wert

Für die gleichen Tierzahlen, wie unter 3.3 aufgeführt, ergaben sich folgende positiven und negativen prädiktiven Werte der unterschiedlichen Laborverfahren (siehe Tabelle 37). Speziell beim negativen prädiktiven Wert kann der Schnelltest deutlich besser als die anderen Laborverfahren abschneiden, allerdings lag für diese auch fast der zehnfache Datensatz, im Vergleich zum SNAP-Test, zur Berechnung vor.

## 4. Bedeutung des Signalements für das Vorkommen der ERU

Um zu prüfen, ob die Rasse oder die Farbe das Auftreten einer ERU begünstigen können, wurde das Signalement der an ERU erkrankten Pferde mit dem Signalement aller Pferde, die in den Jahren 2002 bis 2018 in der Klinik für Pferde der LMU vorgestellt worden waren, verglichen.

### Rasse

Es wurde die Rasse jeweils von 1358 an ERU erkrankten Pferden und 7815 nicht an ERU erkrankten Pferden verglichen. Der prozentuale Anteil der ERU Pferde an allen Klinikpatienten (9173) betrug 14,8 %. Dieser Prozentsatz ist relativ hoch, da in der hiesigen Klinik überproportional viele ERU-Patienten vorgestellt werden. Die Pferde wurden in 17 verschiedene Rassen unterteilt und an Hand ihres prozentualen Vorkommens in beiden Gruppen die sogenannte Odds-Ratio berechnet. Das Chancenverhältnis (Odds-Ratio) gibt dabei die Stärke eines Zusammenhangs vermuteter Risikofaktoren (z. B. Rasse oder Farbe) mit einer Erkrankung an einer leptospirenbedingten oder nicht leptospirenbedingten Uveitis an. Das bedeutet in diesem Fall, dass bei Werten über 1 die jeweilige Rasse einen erhöhten Risikofaktor für eine Erkrankung darstellt (siehe Tabelle 38). Ein erhöhtes Risiko, an ERU zu erkranken, bestand anhand der vorliegenden Daten höchstsignifikant für Warmblüter (Odds-Ratio: 3,02,  $p < 0,001$ ) und Vollblüter (Odds-Ratio: 4,89,  $p < 0,001$ ) sowie mit einem etwas geringeren Risiko für Islandpferde (Odds-Ratio: 1,93,  $p < 0,001$ ).

Ein besonders geringeres Risiko zeigten hingegen Haflinger mit einer Odds-Ratio von 0,18 und Kaltblüter mit 0,24. Auffällig ist der Unterschied zwischen Warmblütern und Trakehnern. Von manchem Betrachter können beide Gruppen an Hand ihres Exterieurs kaum unterschieden werden, dennoch weisen Trakehner eine deutlich geringere Prädisposition für das Auftreten einer ERU auf.

**Tabelle 38:** Die Odds-Ratio (relatives Chancenverhältnis) gibt an, ob einzelne Rassen einen erhöhten Risikofaktor für Pferde darstellen, an ERU zu erkranken. Dabei werden zwei Gruppen miteinander verglichen. Die Gruppe der an ERU erkrankten Pferde mit ( $n : 1358$ ) und die nicht an ERU erkrankten Pferde ( $n : 7815$ ). Die Tiere beider Gruppen wurden in den Jahren 2002-2018 in der hiesigen Pferdeklinik vorgestellt. Werte über 1 stehen hierbei für einen starken Risikofaktor für eine ERU-Erkrankung und Werte unter 1 für einen besonders niedrigen Risikofaktor der jeweiligen Rasse.

Rasse/ zu ERU		Kaltblut	Knabstrupper	Paint	Pony	Spanische Rassen	Quarter
Chancenverhältnis	Odds-ratio	0,24	0,37	0,71	0,68	0,72	0,72
	p-Wert	p < 0,001	p = 0,046	p = 0,16	p = 0,02	p = 0,06	p = 0,017
Interpretation		sehr geringes Risiko	geringes Risiko	nicht signifikant	geringes Risiko	nicht signifikant	geringes Risiko

Rasse/ zu ERU		Traber	Trakehner	Vollblut	Warmblut	Appaloosa	Araber
Chancenverhältnis	Odds-ratio	0,75	0,58	4,89	3,02	0,55	0,51
	p-Wert	p = 0,07	p = 0,007	p < 0,001	p < 0,001	p = 0,025	p < 0,001
Interpretation		nicht signifikant	geringes Risiko	<b>stark erhöhtes Risiko</b>	<b>starke erhöhtes Risiko</b>	geringes Risiko	geringes Risiko

Rasse/ zu ERU		Friese	Haflinger	Isländer	Reitpony
Chancenverhältnis	Odds-ratio	0,49	0,18	1,93	1,10
	p-Wert	p < 0,001	p < 0,001	p < 0,001	p = 0,612
Interpretation		geringes Risiko	Sehr geringes Risiko	erhöhtes Risiko	nicht signifikant

Auf gleiche Weise wurden auch die Rassen innerhalb der 207 Pferde, welche an einer anderen Form der Uveitis (z. B. traumatisch, Tigerschecken etc.) erkrankt waren, verglichen (siehe Tabelle 39). Hier waren die Rassen Appaloosa (Odds-

Ratio: 6,23) und Knabstrupper (Odds-Ratio: 7,14) höchstsignifikant stärker gefährdet, als andere ( $p < 0,001$ ). Die Gruppe des europäischen Warmbluts hatte ebenfalls ein erhöhtes Risiko dafür, andere nicht leptospirenbedingte Uveitisformen zu entwickeln (Odds-Ratio: 2,69,  $p < 0,001$ ). Hingegen wiesen Isländer und Vollblüter kein erhöhtes Risiko dafür auf, an einer nicht leptospirenbedingten Uveitis zu erkranken.

**Tabelle 39:** Die Odds-Ratio (relatives Chancenverhältnis) gibt an, ob einzelne Rassen einen erhöhten Risikofaktor für Pferde darstellen, an einer nicht leptospirenbedingten Uveitis zu erkranken. Dabei werden zwei Gruppen miteinander verglichen. Die Gruppe der an nicht leptospirenbedingter Uveitis erkrankten Pferde mit ( $n : 207$ ) und die Vergleichsgruppe ( $n : 8795$ ). Die Tiere beider Gruppen wurden in den Jahren 2002-2018 in der hiesigen Pferdeklinik vorgestellt. Werte über 1 stehen hierbei für einen starken Risikofaktor für eine Erkrankung und Werte unter 1 für einen besonders niedrigen Risikofaktor der jeweiligen Rasse an einer nicht leptospirenbedingten Uveitis zu erkranken.

Rasse/ zu nicht leptospirenbedingten Uveitis	Warmblut	Vollblut	Trakehner	Traber	Reitpony	Quarter	
Chancenverhältnis	Odds -Ratio	2,69	0,47	0,58	0,79	1,36	0,56
	p-Wert	$p < 0,001$	$p = 0,45$	$p = 0,28$	$p = 0,79$	$p = 0,42$	$p = 0,12$
Interpretation		<b>stark erhöhtes Risiko</b>	nicht signifikant	nicht signifikant	nicht signifikant	nicht signifikant	nicht signifikant

Rasse/ zu nicht leptospirenbedingten Uveitis	Spanische Rassen	Pony	Paint	Kaltblut	isländer	Haflinger	
Chancenverhältnis	Odds -Ratio	1,06	1,61	1,31	0,09	0,59	0,04
	p-Wert	$p = 0,88$	$p = 0,09$	$p = 0,56$	$p = 0,004$	$p = 0,14$	$p < 0,001$
Interpretation		nicht signifikant	nicht signifikant	nicht signifikant	Sehr geringes Risiko	nicht signifikant	Sehr geringes Risiko

Rasse/ zu nicht leptospirenbedingten Uveitis	Friese	Araber	Appaloosa	Knabstrupper	
Chancenverhältnis	Odds -Ratio	0,36	0,47	6,23	7,14
	p-Wert	$p = 0,13$	$p = 0,04$	$p < 0,001$	$p < 0,001$
Interpretation		nicht signifikant	geringes Risiko	<b>stark erhöhtes Risiko</b>	<b>stark erhöhtes Risiko</b>

## Farben

Äquivalent zu den Rassen wurden auch beide Gruppen (ERU und nicht leptospirenbedingte Uveitis bezüglich einer Farbdisposition untersucht. Die 1358 an ERU erkrankten Pferde wurden in 10 verschiedene Farben unterteilt. Die „braunen“ Pferde waren mit 38,2 % (519/1358) mit Abstand die am häufigsten repräsentierte Gruppe, gefolgt von Füchsen mit 18,1 % (246/1358) und Rappen mit 14,1 % (191/1358) (siehe Abbildung 33 und 34). Berechnet man allerdings für alle Farbschläge, wie in Tabelle 40 aufgeführt, das Chancenverhältnis, so wiesen die braunen Pferde kein erhöhtes Risiko auf, eine leptospirenbedingte Uveitis zu entwickeln (Odds-Ratio = 1,0). Lediglich rappfarbene Pferde hatten hier ein erhöhtes Risiko (Odds-Ratio: 1,81,  $p < 0,001$ ).

**Tabelle 40:** Zweiter zu ermittelnder Risikofaktor: Risiko für Pferde mit verschiedenen Fellfarben, eine ERU zu entwickeln (Odds-Ratio) (zugrunde gelegt wurden 1358 an ERU erkrankte Pferde und 7815 nicht an ERU erkrankte Pferde, die im selben Zeitraum in der Klinik für Pferde vorgestellt wurden). Werte über 1 stehen hierbei für einen starken Risikofaktor für eine Erkrankung und Werte unter 1 für einen besonders niedrigen Risikofaktor der Pferde mit dieser Fellfarbe an einer ERU zu erkranken.

Farbe/ERU		Fuchs	Dunkelfuchs	Dunkelbraun	Braun	Isabelle
Chancenverhältnis	Odds -Ratio	1,10	0,36	0,82	1,00	1,06
	p-Wert	p = 0,21	p < 0,001	p = 0,04	p = 0,99	p = 0,1
Interpretation		nicht signifikant	geringes Risiko	geringes Risiko	nicht signifikant	nicht signifikant

Farbe/ERU		Rappe	Schecke	Schimmel	Tigerschecken	Palomino
Chancenverhältnis	Odds -Ratio	1,81	0,79	1,19	0,54	0,35
	p-Wert	p < 0,001	p = 0,15	p = 0,06	p = 0,05	p = 0,07
Interpretation		<b>erhöhtes Risiko</b>	nicht signifikant	Risiko aber nicht signifikant	geringes Risiko	nicht signifikant



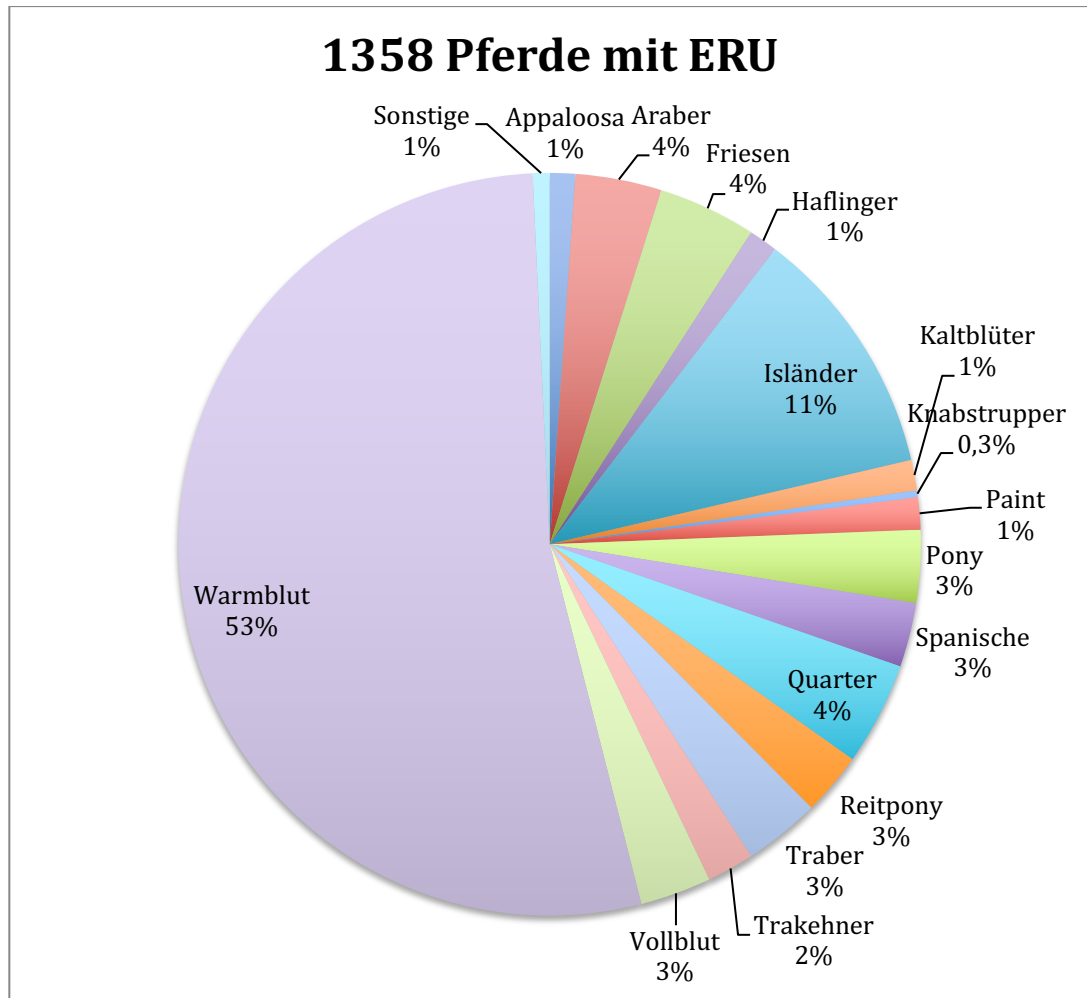
Für die etwas kleinere Gruppe von 207 Pferden, die an einer anderen Uveitisform als einer ERU litten (z. B. traumatische Uveitis, phakogene Uveitis, Tigerscheckenuveitits etc.), wurde ebenfalls ein Zusammenhang mit der Farbe geprüft. Die Gruppe der Tigerschecken hatte hier höchstsignifikant ( $p < 0,001$ ) ein höheres Risiko, eine nicht leptospirenbedingte Uveitis zu entwickeln, als Pferde mit anderen Farben (Odds-Ratio = 10,17). Braune Pferde hatten im Vergleich mit Pferden anderer Fellfarben ein geringgradig erhöhtes Risiko, eine nicht leptospirenbedingte Uveitis zu entwickeln (Odds-Ratio 1,93). Bei Pferden mit anderen Fellfarben war kein signifikanter Zusammenhang mit den Augenbefunden feststellbar (siehe Tabelle 41).

**Tabelle 41:** Risiko für Pferde mit verschiedenen Fellfarben, eine nicht leptospirenbedingte Uveitis zu entwickeln (Odds-Ratio) (zugrunde gelegt wurden 207 an einer nicht leptospirenbedingten Uveitis erkrankte Pferde und 8795 nicht an ERU erkrankte Pferde, die im selben Zeitraum in der Klinik für Pferde vorgestellt wurden). Werte über 1 stehen hierbei für einen starken Risikofaktor für eine Erkrankung und Werte unter 1 für einen besonders niedrigen Risikofaktor der Pferde mit dieser Fellfarbe zu erkranken.

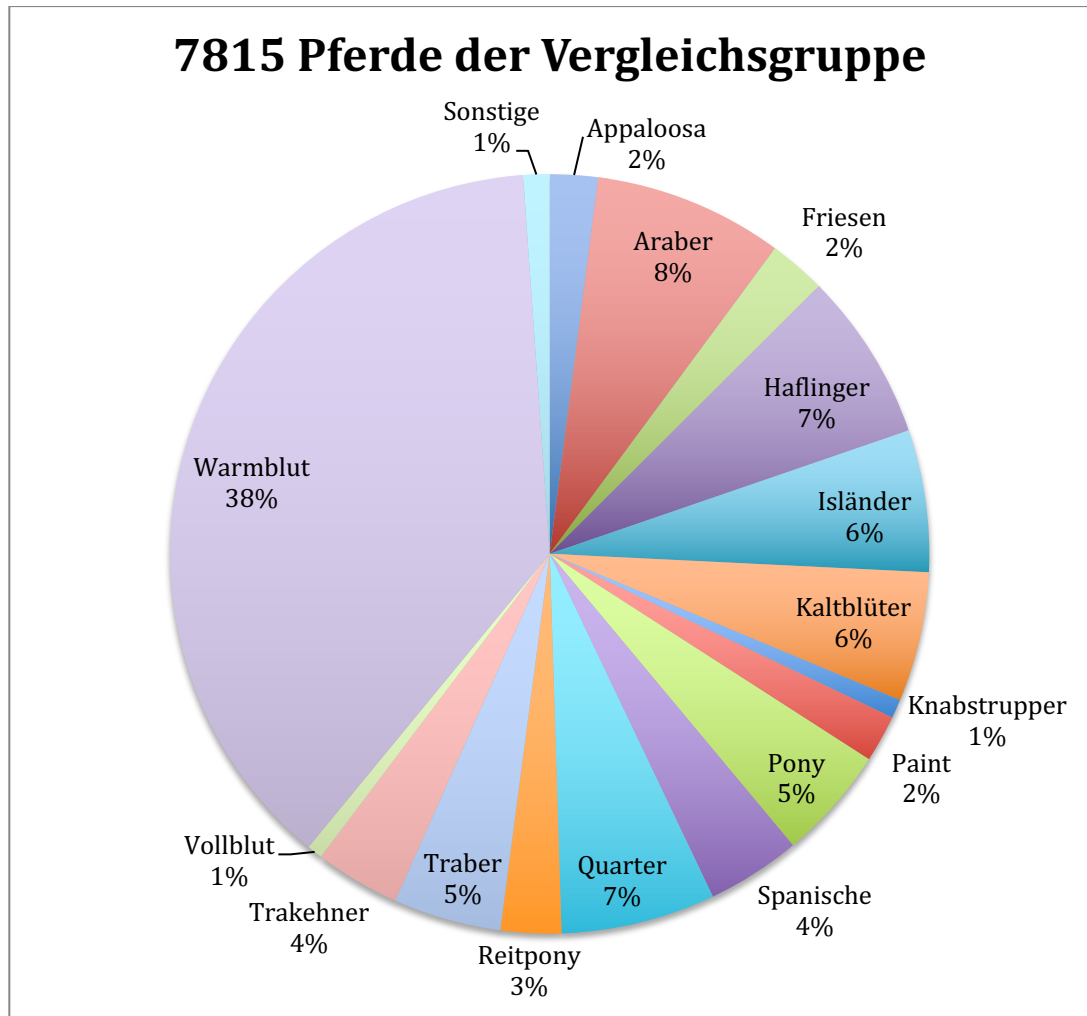
Farbe/ nicht leptospirenbedingte Uveitis		Schimmel	Schecken	Rappe	Palomino	Isabelle	Fuchs
Chancenverhältnis	Odds -Ratio	1,26	1,03	1,08	0,36	1,02	0,52
	p-Wert	p = 0,27	p = 0,94	p = 0,74	p = 0,24	p = 0,99	p = 0,003
Interpretation		nicht signifikant	nicht signifikant	nicht signifikant	nicht signifikant	nicht signifikant	geringes Risiko

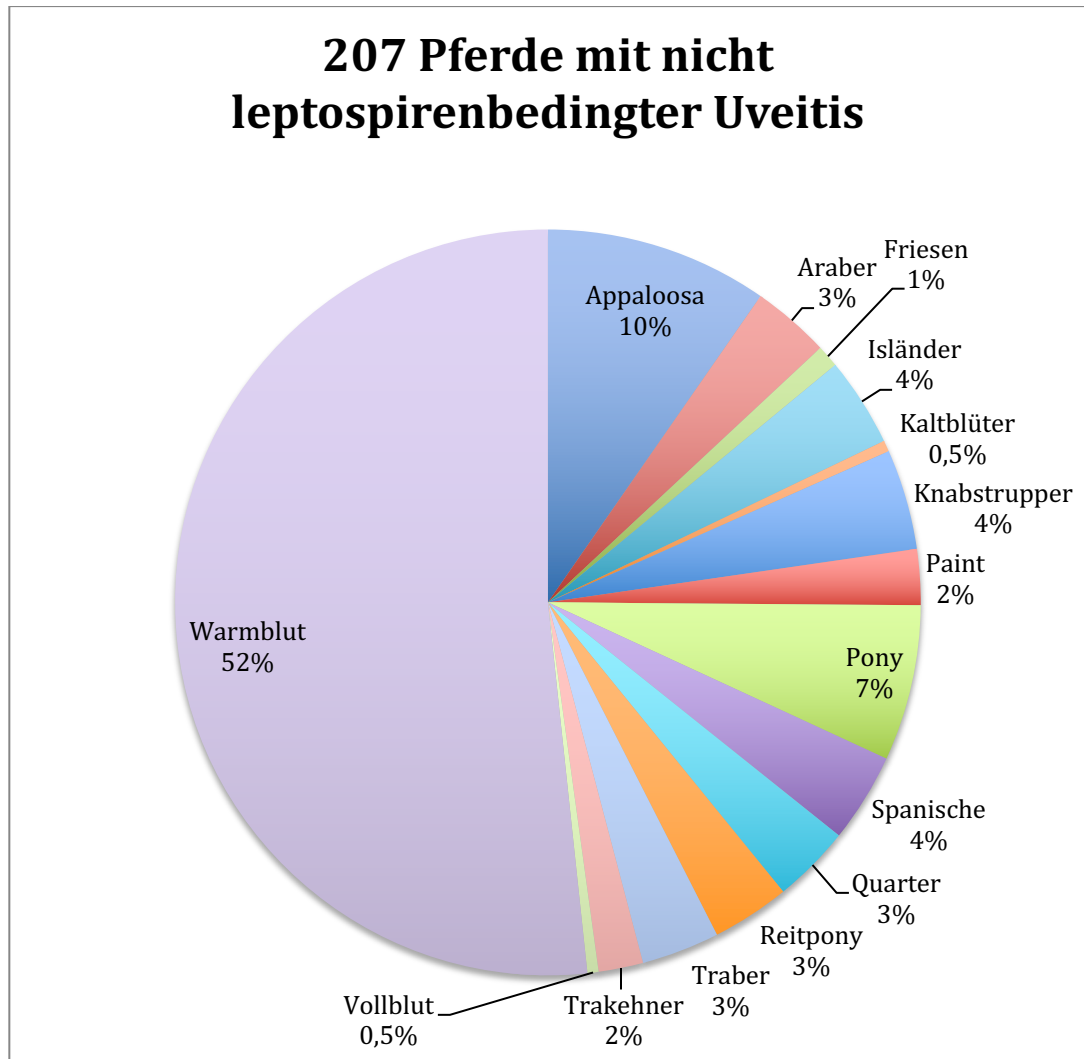
Farbe/ nicht leptospirenbedingte Uveitis		Falbe	Dunkelfuchs	Dunkelbraun	Braun	Tigerschecken
Chancenverhältnis	Odds -Ratio	0,19	0,34	0,82	1,93	10,17
	p-Wert	p = 0,06	p = 0,26	p = 0,48	p < 0,001	p < 0,001
Interpretation		nicht signifikant	nicht signifikant	nicht signifikant	erhöhtes Risiko	stark erhöhtes Risiko



**Abbildung 30:** Rasseverteilung der 1358 an ERU erkrankter Pferde:  
*n* Appaloosa : 15; *n* Araber : 51; *n* Friesen : 58, *n* Haflinger: 17; *n* Isländer: 149; *n* Kaltblüter : 18;  
*n* Knabstrupper : 4; *n* Paint : 19; *n* Pony : 43; *n* Spanische Rassen : 38; *n* Quarter Horse : 61;  
*n* Reitpony : 37; *n* Traber : 45; *n* Trakehner : 28; *n* Vollblut : 42; *n* Warmblut : 723; *n* Sonstige : 10

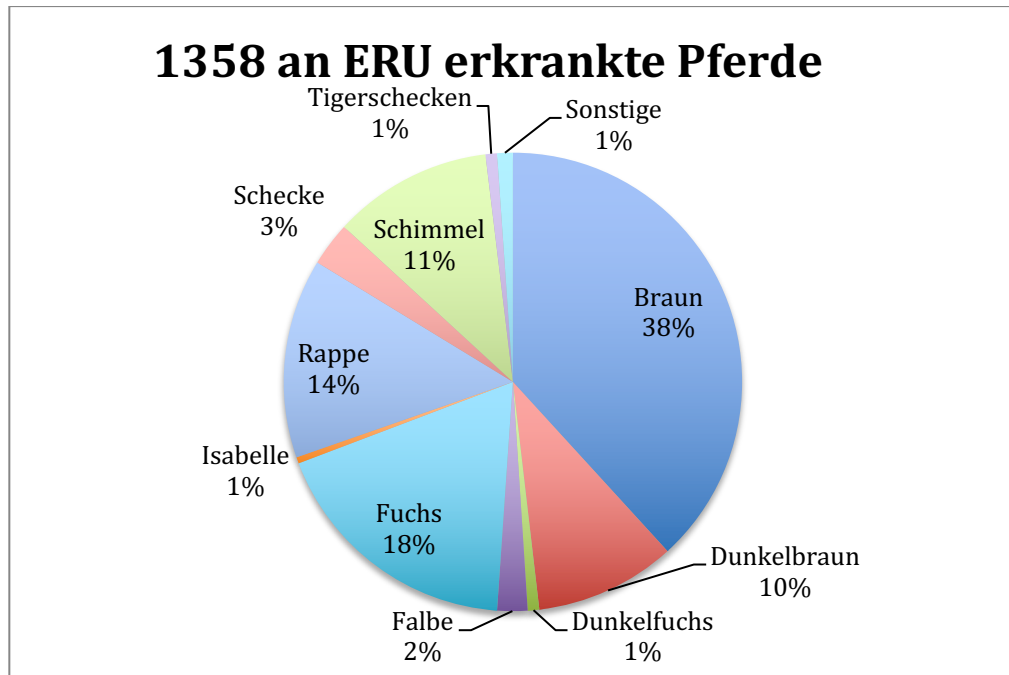


**Abbildung 31:** Rasseverteilung der 7815 Pferde der Vergleichsgruppe:  
*n* Appaloosa : 159; *n* Araber : 627; *n* Friesen : 189, *n* Haflinger: 558; *n* Isländer: 470;  
*n* Kaltblüter : 429; *n* Knabstrupper : 62; *n* Paint : 156; *n* Pony : 375; *n* Spanische Rassen : 311;  
*n* Quarter Horse : 511; *n* Reitpony : 200; *n* Traber : 357; *n* Trakehner : 282; *n* Vollblut : 51;  
*n* Warmblut : 2947; *n* Sonstige : 87

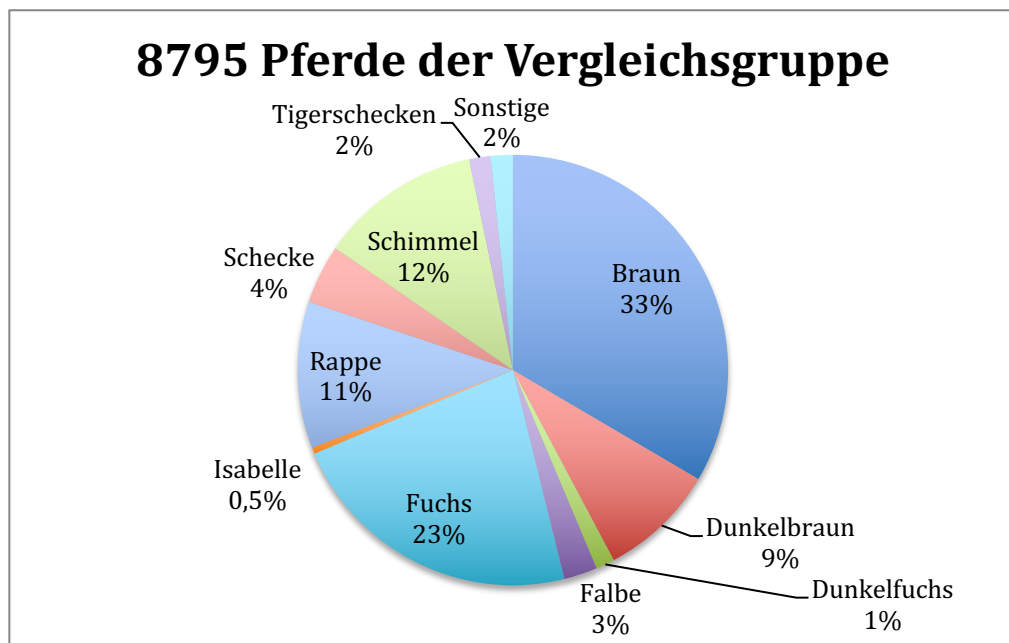


**Abbildung 32:** Rasseverteilung der 207 Pferde mit einer Uveitis anderer Genese:

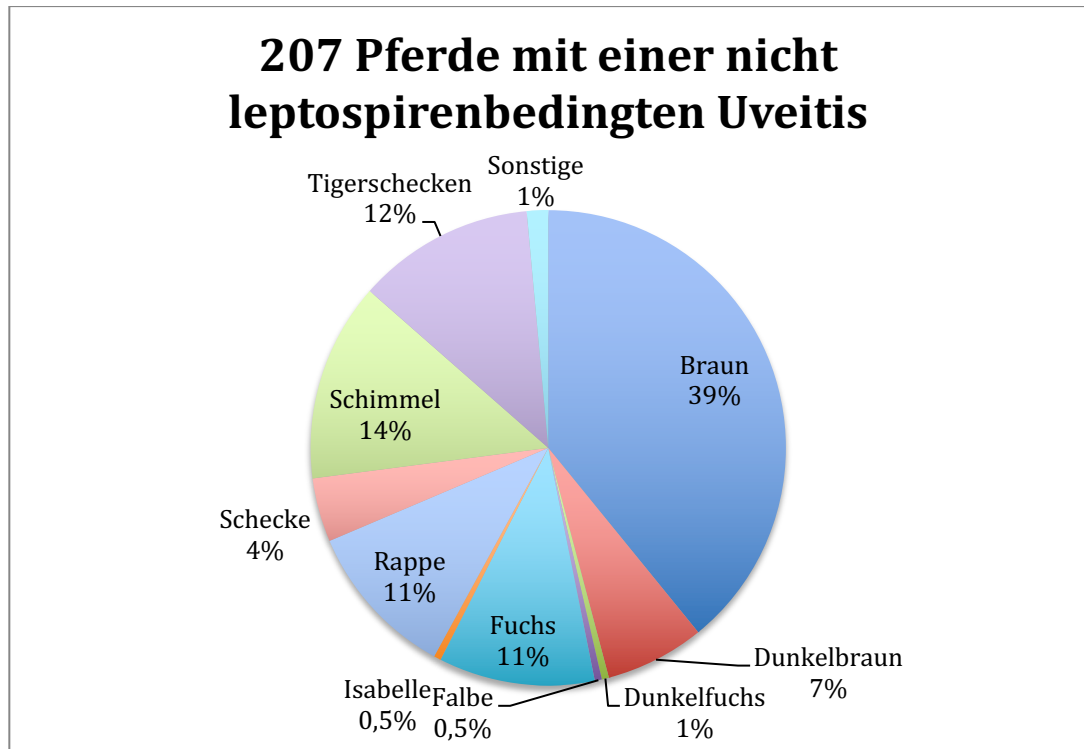
$n$  Appaloosa : 20;  $n$  Araber : 7;  $n$  Friesen : 2,  $n$  Haflinger: 0;  $n$  Isländer: 8;  $n$  Kaltblüter : 1;  
 $n$  Knabstrupper : 9;  $n$  Paint : 5;  $n$  Pony : 14;  $n$  Spanische Rassen : 8;  $n$  Quarter Horse : 7;  $n$  Reitpony : 7;  
 $n$  Traber : 7;  $n$  Trakehner : 4;  $n$  Vollblut : 1;  $n$  Warmblut : 107;  $n$  Sonstige : 0



**Abbildung 33:** Farbverteilung der 1358 ERU-Pferde:  $n$  Tigerschecken : 11;  $n$  Schimmel : 153;  $n$  Schecken : 42,  $n$  Rappen: 191;  $n$  Isabellen: 6;  $n$  Füchse : 246;  $n$  Falbe : 29;  $n$  Dunkel-fuchs : 11;  $n$  Dunkelbraun : 135;  $n$  Braune : 519;  $n$  sonstige : 15



**Abbildung 34:** Farbverteilung der 8795 Pferde der Vergleichsgruppe:  $n$  Tigerschecken : 141;  $n$  Schimmel : 1070;  $n$  Schecken : 390,  $n$  Rappen: 968;  $n$  Isabellen: 42;  $n$  Füchse : 1978;  $n$  Falbe : 222;  $n$  Dunkel-fuchs : 123;  $n$  Dunkelbraun : 772;  $n$  Braune : 2943;  $n$  sonstige : 146



**Abbildung 35:** Farbverteilung der 207 Pferde mit einer nicht leptospirenbedingten Uveitis:  $n$  Tigerschecken : 25;  $n$  Schimmel : 28;  $n$  Schecken : 9;  $n$  Rappen: 22;  $n$  Isabellen: 1;  $n$  Füchse : 22;  $n$  Falbe : 1;  $n$  Dunkelfuchs : 1;  $n$  Dunkelbraun : 14;  $n$  Braune : 81;  $n$  sonstige : 3

### Zusammenfassung der wichtigsten Ergebnisse:

#### Untersuchungen von Serumproben

- Bei der Untersuchung von Serumproben war ausschließlich der SNAP - Lepto<sup>®</sup> mit einer geringen falschpositiven Rate von 6 % brauchbar, um eine klinisch relevante Aussage im Hinblick auf das Vorliegen einer ERU zu erhalten. Serumuntersuchungen mittels MAT und differenzierten ELISA waren zu unspezifisch.
- Bei MAT- und spezifischen ELISA-Untersuchungen in Serumproben konnten anhand großer Probenzahlen Ergebnisse anderer Arbeiten bestätigt werden. ERU-Pferde hatten z. B. signifikant häufiger positive Antikörpertiter gegen Leptospiren als Kontrolltiere. Der Nachweis von IgG im spezifischen ELISA war signifikant häufiger bei ERU-Pferden als bei Kontrolltieren zu führen und auch im Serum augengesunder Pferde waren sehr häufig Antikörper gegen Leptospiren nachweisbar.

*Untersuchungen intraokularer Proben*

- Der Vergleich des SNAP-Tests mit dem Goldstandard MAT zeigt die höchstsignifikante Übereinstimmung beider Methoden mit einem Kappa Landis Wert von 0,735.
- Die Zahl falsch-negativer intraokularer Proben von ERU-Patienten ist im SNAP-Test mit 15 % geringer, als im MAT mit 22 % und geringer als im ELISA mit 17 %; bei Proben aus Augen in sehr frühen Krankheitsstadien der ERU war der SNAP-Test jedoch weniger zuverlässig
- Der Vergleich der SNAP-Lepto<sup>®</sup> Ergebnisse mit einem positiven oder negativen Ergebnis im direkten Erregernachweis mittels PCR, zeigt eine Übereinstimmung positiver Schnelltestergebnisse mit positiver PCR in 97 % der Fälle.
- Eine Korrelation der SNAP-Lepto<sup>®</sup>-Ergebnisse mit dem erhobenen Vorbericht in Form von Gesamterkrankungsdauer, Anzahl der Uveitisschübe und dem Zeitraum zwischen letztem akutem Schub und Probenentnahme bestand nicht.
- Dagegen korrelierten klinische Anzeichen, wie Glaskörpertrübung oder Einlagerungen deutlich mit mehr positiven Schnelltestergebnissen in intraokularen Proben als Proben aus Augen mit unauffälligem klinischem Befund. Eine Graduierung in gering-, mittel- und hochgradige Veränderungen änderte die Ergebnisse im SNAP -Lepto<sup>®</sup> nicht.
- Anhand einer großen Fallzahl von über 500 untersuchten intraokularen Proben mit dem spezifischen ELISA konnten Ergebnisse früherer Arbeiten bestätigt werden: bei an ERU erkrankten Pferden war in 99 % der positiven ELISA-Nachweise IgA gefunden worden. Die falsch-negativ-Rate des spezifischen ELISAs für alle 3 Immunglobulinklassen lag mit 17 % nur geringgradig unter dem des alleinigen IgA-Nachweises mit 18 %.

*Signalement der Pferde und Disposition für Erkrankung an einer ERU oder nicht leptospirenbedingten Uveitis*

- Das Alter der 1358 an ERU erkrankten Pferde lag im Mittel bei 7,8 Jahren.
- Männliche Tiere waren bei an ERU erkrankten Pferden etwas überrepräsentiert
- Das Chancenverhältnis (sog. Odds- Ratio) wurde mit den im Zeitraum 2002 - 2018 in der Klinik für Pferde der LMU vorgestellten und nicht an ERU erkrankten Pferden als Vergleichsgruppe errechnet. Demnach hatten Vollblüter, Isländer und das europäische Warmblut ein signifikant höheres Risiko an ERU zu erkranken, als Pferde anderer Rassen.
- Die Fellfarbe spielte im Hinblick auf das Risiko, eine ERU zu entwickeln, eine untergeordnete Rolle. Lediglich für Rappen bestand ein erhöhtes Risiko, an ERU zu erkranken.



## V. DISKUSSION

In der vorliegenden Arbeit stand der Versuch im Fokus, den SNAP-Lepto<sup>®</sup>, eine leicht und schnell durchführbare, aber dennoch diagnostisch nicht nachstehende Alternative in der praktischen Leptospirendiagnostik in Bezug auf die Diagnose einer equinen rezidivierenden Uveitis, zu testen. Der Test sollte dabei mit bewährten Methoden, im speziellen mit dem als Goldstandard geltenden MAT und mit dem kostenintensiveren und arbeitsaufwendigeren Immunglobulin-spezifischen ELISA verglichen werden.

Hauptaspekt der Studie, den schnellen und kostengünstigen in-house ELISA-Schnelltest aus der Kleintier-Leptospirendiagnostik auf die equine rezidivierende Uveitis zu übertragen, hatte den Hintergrund, zum einen die Kammerwasserdiagnostik unklarer Fälle in der Klinik für Pferde zu optimieren und zum anderen durch die Serumanalyse den überweisenden Haustierärzten eine Entscheidungsstütze zur Therapie an die Hand zu geben.

Um hierfür eine möglichst große Fallzahl erreichen zu können, wurden zum einen SNAP-Lepto<sup>®</sup>, MAT und PCR an prospektiv erhobenen Proben parallel durchgeführt. Zusätzlich wurde durch eine sehr große Fallzahl retrospektiv erhobener Daten versucht, neue Erkenntnisse im Zusammenhang mit intraokularen Antikörpern gegen Leptospiren und dem Nachweis von Leptospiren-Antigen in intraokularen Proben zum Symptombild der equinen rezidivierenden Uveitis zu finden. Im gleichen Zug konnte der SNAP-Lepto<sup>®</sup> in Bezug auf Sensitivität und Spezifität überprüft werden. Erste Untersuchungen intraokularer Proben mit dem SNAP-Lepto<sup>®</sup> hatten relativ gute Ergebnisse gebracht (Wollanke et al., 2018). Dafür wurden klinische Parameter der Augenuntersuchung und des Vorberichts sowie Nachweise von Antikörpern gegen Leptospiren im Serum und Nachweise von Antikörpern gegen Leptospiren oder DNA-Bestandteilen pathogener Leptospiren in Kammerwasser und Glaskörper von an ERU erkrankten und augengesunden Kontrollpferden erhoben.

Der SNAP-Lepto<sup>®</sup> ermöglicht es, bei diagnostischen Kammerwasseruntersuchungen unklarer ERU-Fälle, durch die kurze Durchführungszeit von 10 Minuten, dem ein oder anderen Patienten eine zweite Narkose mit einem bereits in diesem Testverfahren positiven Ergebnis, zu ersparen.

Dass Pferde ein erhöhtes Narkoserisiko haben, ist allseits bekannt und zeigt sich besonders deutlich, wenn man es mit dem Narkoserisiko von Menschen vergleicht. So lag das Narkoserisiko für Menschen bereits 1987 bei nur etwa 0,00054 % (Dettmeyer & Reber, 2003), das Risiko bei Pferden etwa bei 0,9 % (Johnston et al., 2002).

Gerade im Hinblick auf dieses bis zu 200fach erhöhte Narkoserisiko bei Pferden sollte bei elektiven Eingriffen jede Möglichkeit genutzt werden, unnötige Narkosen zu vermeiden.

## **1. SNAP-Lepto<sup>®</sup> zur intraokularen Diagnostik**

In der gängigen Literatur wird oftmals der MAT „als Goldstandard der Leptospirendiagnostik“ bezeichnet (Ellis et al., 1986). Daher sollte, auch um eine Vergleichbarkeit mit anderen Studien gewährleisten zu können, der auf ELISA-Technik basierende Antikörperschnelltest SNAP-Lepto<sup>®</sup> an diesem „Goldstandard“ gemessen werden. Unter den beiden Tests bestand bei Verwendung von intraokularem Probenmaterial ein hochsignifikanter Zusammenhang im Chi-Quadrat-Test nach Pearson. Dabei zeigten beide Tests eine 83,7 % Übereinstimmung in positiven und 91,3 % Übereinstimmung in negativen Ergebnissen. Dies wird durch den hohen Kappa Landis Wert von 0,735 unterstrichen. Ähnlich wie bei der Evaluierung des immunglobulin-spezifischen ELISAs durch Loibl (2009), muss auch für den auf ELISA-Technik basierenden Schnelltest bedacht werden, dass durch den MAT und SNAP-Lepto<sup>®</sup> völlig unterschiedliche Antikörperklassen nachgewiesen werden. Zahlreiche Autoren halten eine Messung einer ELISA-Technik am MAT für fragwürdig. In der Rinderserumdiagnostik wird zum einen mangelnde exakte Korrektheit der MAT-Ergebnisse (Woodward et al., 1997), zum anderen die verzerrte Vorstellung des Infektionsstatus durch den MAT (Yan et al., 1999) bemängelt.

Dass eine ELISA Technik, die auf dem Nachweis von gegen LipL32 gerichteten Antikörpern beruht eine sehr hohe Sensitivität und Spezifität besitzt, wurde bereits von Bomfim und Mitarbeitern (2005) für einen auf rLipL32 basierenden ELISA beschrieben. Dey und Mitarbeiter (2004), welche auch einen auf rLipL32 basierenden ELISA verwendeten, beschrieben eine mindestens gleichwertige und

zum Teil höhere Sensitivität und Spezifität des ELISAs gegenüber dem Goldstandard MAT.

Da bereits seit Jahrzehnten immer wieder die überlegene Sensitivität und Spezifität des ELISAs betont wird, stellt sich auch in dieser Arbeit die Frage, ob eine Evaluierung des Schnelltests besser an diesem Test vorgenommen hätte werden müssen. Allerdings kann dies verneint werden, da ausschließlich ELISA-Ergebnisse vorlagen, die am Bayerischen Landesamt für Gesundheit und Lebensmittelsicherheit erhoben wurden. Denn dieser ELISA weist, wie bereits von Ribotta et al. (2000) beschrieben, sowohl agglutinierende, als auch nichtagglutinierende Antikörper gegen eine Vielzahl von Oberflächenproteinen pathogener Leptospiren nach und sollte demnach ebenso mit Vorsicht mit einem rein gegen LipL32 gerichteten Antikörpernachweis verglichen werden. Eine sinnvolle Variante wäre ein ELISA auf rLipL32 Basis, wie in den Arbeitsgruppen um Bomfim (2005) und Dey (2004) beschrieben, der allerdings in der vorliegenden Arbeit nicht zur Verfügung stand.

Als Kompromiss, ob der für canine Serumdiagnostik entwickelte SNAP-Test auch zuverlässig Antikörper gegen LipL32 in intraokularem Probenmaterial equiner Patienten nachweist, kam der Vergleich mit dem direkten LipL32 Nachweis durch die realtime PCR zum Einsatz. Dabei fand an 224 Proben sowohl der indirekte als auch der direkte LipL32 Nachweis statt und beide Tests hatten eine höchstsignifikante Positivübereinstimmung von 97 %. In 23 % der Fälle konnten zwar Antikörper im Schnelltest, aber kein Antigen in der PCR detektiert werden. Dieser Antikörpernachweis mit fehlendem Antigennachweis (negatives PCR-Ergebnis) korreliert in etwa mit anderen Antikörpernachweisen als gegen LipL32 gerichtete, wie durch MAT (gegen LPS gerichtete Antikörper) und den Immunglobulin-spezifischen ELISA, welche sowohl in der vorliegenden Arbeit mit 23 % im MAT und 30 % im spezifischen ELISA (bei negativer PCR) etwa gleich zum SNAP-Test zu bewerten sind. Diese Ergebnisse korrelieren auch mit anderen Studienergebnissen (Gesell, 2004; Loibl, 2009; Wollanke et al., 2004). Wie bei den genannten Autoren beschrieben, könnten diese positiven Antikörpernachweise ohne korrespondierenden Antigennachweis auf eine bereits stattgefundenen Erregerelimination oder auf eine Dezymierung der Erreger oder auch auf ein „immunologisches Versteck“ der Leptospiren zurückzuführen sein, so dass zum Zeitpunkt der Probennahme ein falsch-negativer PCR-Befund erhoben wurde.

Allerdings rechtfertigen die vorliegenden Ergebnisse, bei einer Übereinstimmung von 97 % eines positiven PCR-Ergebnisses mit dem Schnelltest, aus rein diagnostischen Zwecken zunächst nur die schnelle und kostengünstige Untersuchung mittels SNAP-Lepto<sup>®</sup> durchzuführen und weitere Tests ggf. nur bei einem negativen SNAP-Test-Ergebnis einzuleiten .

## **2. SNAP-Lepto<sup>®</sup> als Screening-Methode für Serumproben**

### **2.1. Vergleich der Antikörpernachweise im Serum im SNAP-Lepto<sup>®</sup>, spezifischen ELISA und MAT**

Zahlreiche Studien, speziell der letzten 20 Jahre, hatten gezeigt, dass eine ERU über die Serumuntersuchung nicht zuverlässig zu identifizieren ist und Serum daher, trotz einfacher und wenig invasiver Probengewinnung keinen diagnostischen Mehrwert für die Praxis erbringen konnte (Dorrego-Keiter et al., 2016; Gesell, 2004; Loibl, 2009; Malalana et al., 2015; Wollanke et al., 1998; Wollanke et al., 2001). Hauptgrund dafür ist, dass mit dem seit den frühen 1930er Jahren durchgeführten MAT auch zahlreiche augengesunde Pferde Antikörpertiter gegen pathogene Leptospiren aufwiesen (Hathaway et al., 1981). Ein zudem häufiger und höherer Nachweis von gegen Leptospiren gerichteten Antikörpern im Serum an ERU erkrankter Pferde, wurde auch in der Literatur zahlreich publiziert (Alexander et al., 1990; Dwyer et al., 1995; Halliwell et al., 1985; Hathaway et al., 1981; Wollanke, 2002). Dieser Nachweis konnte allerdings oft keine verlässliche Entscheidungshilfe liefern (Wollanke, 2002).

In der Studie von Loibl (2009), welche 44 Seren von an ERU-erkrankten und 22 Seren augengesunder Pferde mittels spezifischen ELISA untersucht hatte, konnte in Seren an ERU erkrankter Pferde Immunglobuline der Klassen IgG, IgA und IgM vermehrt nachweisen. Allerdings erbrachte nur der Anstieg von IgG bei an ERU erkrankten Tieren einen signifikanten Unterschied der beiden Untersuchungsgruppen. Betrachtet man ein binäres positives oder negatives Ergebnis, reagierten in Arbeit 73 % der augengesunden und 98 % der ERU-Pferde positiv im ELISA bei Verwendung von Serum (Loibl, 2009).

In der vorliegenden Arbeit wurden ebenfalls Serumproben von an ERU erkrankten Pferden und Proben augengesunder Kontrolltiere mit allen drei indirekten Antikörpernachweisverfahren (MAT, ELISA, SNAP-Lepto<sup>®</sup>) auf gegen Leptospiren gerichtete Antikörper untersucht. Ziel war es, den Schnelltest-ELISA (SNAP-Lepto<sup>®</sup>) in Serumproben am Goldstandard der Leptospirendiagnostik, dem MAT, zu messen. Auch ein Vergleich zum Immunglobulin- und Serovar-spezifischen ELISA, wie er zum Beispiel bei Loibl (2009) verwendet wurde, sollte hergestellt werden. Wie in zahlreichen Studien zuvor, hatte sich auch in dieser Arbeit der MAT nicht als diagnostisch hilfreich erwiesen. So zeigen die hier erhobenen Ergebnisse mit einem Positivergebnis von 85 % (97/114) bei ERU Patienten und 49 % (23/47) bei gesunden Kontrolltieren zwar einen höchstsignifikanten Unterschied ( $\chi^2(1) = 19,978$ ;  $p < 0,001$ ), die klinische Verwendbarkeit ist jedoch bei 49 % falsch-positiven Befunden bei augengesunden Pferden als fraglich zu werten. Dieses Ergebnis stützt unter anderem die Aussagen von Wollanke und Mitarbeitern (2004), welche an einer noch deutlich größeren Probenzahl (724 Seren von ERU-Pferden und 132 Seren augengesunder Pferde) Positivergebnisse von 86 % zu 80 % beschrieben hatten. Loibl (2009) zeigte bei 44 Seren von erkrankten und 22 Seren von Kontrolltieren Positivergebnisse von 68% bzw. 55 %. Auch eine in Norddeutschland angefertigte Studie reiht sich mit einer Untersuchung von 221 Seren an ERU leidender Pferde und 20 Seren von augengesunden Kontrolltieren in diese Aussage ein: bei 57 % der an ERU erkrankten Pferde und bei 50 % der augengesunden Pferde konnten gegen Leptospiren gerichtete Antikörper im Serum nachgewiesen werden (Dorrego-Keiter et al., 2016). Die in verschiedenen Untersuchungen oft sehr differierenden Nachweishäufigkeiten von Antikörpern gegen Leptospiren im Serum können durch die unterschiedlichen Laboratorien, in denen die Untersuchungen durchgeführt wurden (ggf. Verwendung nicht immer identischer Serovare), durch unterschiedliche Regionen (feuchter oder trockener), aus denen die Pferde stammen und auch durch die unterschiedlichen als „positiv“ angesehenen Titerhöhen erklärt werden.

Ein erstaunliches Ergebnis lieferte dagegen der In-house ELISA-Schnelltest (SNAP-Lepto<sup>®</sup>) in der vorliegenden Arbeit. Dabei konnten bei 71 von 89 (79 %) an equiner rezidivierender Uveitis erkrankten Pferden gegen LipL32 gerichtete Antikörper im Serum nachgewiesen werden, dahingegen nur bei 6 % (6/104) der

augengesunden Kontrolltiere. Dieser Unterschied ist hochsignifikant und wirft zu den Ergebnissen des parallel angefertigten spezifischen ELISAs (100 % versus 97 %) und MATs (85 % versus 49 %) einige Fragen auf. Bereits in den 1980er Jahren wurde beobachtet, dass MAT und ein Immunglobulinspezifischer ELISA eine unterschiedliche Antikörperdynamik aufweisen und folglich eine unterschiedliche Antikörper-Antigen-Beziehung haben müssen (Adler et al., 1980; Leonard et al., 1993). Die Begründung könnte der Nachweis von jeweils unterschiedlichen Antikörpern gegen spezifische Leptospirenoberflächenproteine sein. So unterscheidet man die sogenannten Lipopolysaccharide (LPS), die stets auf der Oberfläche von Leptospiren zu finden sind und die speziell während einer Infektion exprimierte Lipoproteine (p76, p62, p48, p45, p41, p37 und p32) (Guerreiro et al., 2001).

Der als Goldstandard in der Serumdiagnostik geltende MAT weist insbesondere Antikörper gegen diese LPS nach, wobei die hohe antigenetische Variabilität dieser Leptospiren-LPS den Grund für Kreuzreaktionen zwischen den Serovaren darstellt (Faine et al., 1999; Guerreiro et al., 2001). Guerreiro und Mitarbeiter (2001) versuchten mittels eines zweidimensionalen Immunoblots die humorale Immunantwort von akut an Leptospirose erkrankten humanen Patienten darzustellen. Das Ziel dabei war ein Oberflächenprotein zu finden, welches speziell bei akuten und abklingenden Infektionen exprimiert wird und möglichst vielen pathogenen Leptospiren gemein zu sein scheint. Neben den zwei Hitzeschockproteinen (GroEL und DnaK), die auch bei Infektionen mit apathogenen Leptospirenarten nachzuweisen sind, stellte sich vor allem das sogenannte „major outer membran protein“ (Omp) LipL32 als das dominante immunoreaktive Antigen bei natürlichen Infektionen heraus (Guerreiro et al., 2001). Dieses Lipoprotein erfüllt neben seiner starken Immunoreaktivität auch noch die hohe genetische Übereinstimmung aller pathogener Leptospirenarten (Haake et al., 2000). Auch im Immunoblot stellte die Arbeitsgruppe um Guerreiro (2001) die verschiedenen Lipoproteine bei verschiedenen Leptospirenarten dar, wobei p32 nur bei den untersuchten pathogenen Arten nachzuweisen war, nicht aber bei den apathogenen (Guerreiro et al., 2001).

In der beschriebenen Humanstudie waren die beiden Hitzeschockproteine neben LipL32 die Proteine mit der höchsten Seroreaktivität (LipL32 84 %, GroEL 59 %, DnaK 49 %). Sie waren allerdings bei pathogenen und apathogenen Arten

nachweisbar. Die Autoren begründen das Vorkommen dieser Proteine bei Eubakterien mit der von Zügel und Mitarbeitern (1999) beschriebenen Fähigkeit von Hitzeschockproteinen, diverse Immunreaktionen auslösen zu können.

Diese Aussage kann nun auch zur Begründung einer hohen positiven Ergebnisrate bei augengesunden Kontrolltieren im ELISA herangezogen werden. Denn die meisten ELISAs sind dafür entwickelt, Antikörper gegen eine möglichst große Bandbreite serovarspezifischer Hüllbestandteile zu detektieren, wie die meisten Lipoproteinen, z.B. LipL32, LigA, LPS oder auch Omp11 (Adler & de la Peña Moctezuma, 2010). Somit könnte eine über 90 % falsch-positive Rate des immunglobulinspezifischen ELISAs in Serumproben von gesunden Pferden mit der niedrigen falsch-positive Rate des Schnelltests im zusätzlichen Nachweis von Antikörpern gegen LPS begründet werden oder auch im Nachweis der Hitzeschockproteine GroEL und DanK bei apathogenen Umweltleptospiren. Die hohe Infektionsrate von Equiden mit pathogenen Leptospiren bei der Haltung in der gemäßigten, subtropischen und tropischen Zone zeigen die in Tabelle 7 aufgeführten Studien. Die klinische Bedeutung wird hierbei nicht beurteilt. Ob der immunglobulin-spezifische ELISA tatsächlich zusätzliche Hitzeschockproteine in equinem Serum nachweist ist zunächst spekulativ und zu großen Teilen aus der Humanmedizin übertragen und sollte deshalb in naher Zukunft, auch speziell fürs Pferd, weitergehend immunologisch, eventuell auch mittels Immunoblotverfahren, untersucht werden.

Dennoch können anhand der Ergebnisse Serumproben von Pferden mit einer hohen Verlässlichkeit, sprich einer Sensitivität von 84 % und Spezifität von 94 %, im SNAP-Lepto<sup>®</sup> getestet werden. Dies hat besonders für die Pferdepraxis eine besondere Bedeutung, da eine leptospirenbedingte Uveitis mit einer hohen Wahrscheinlichkeit ausgeschlossen oder angenommen werden kann, ohne dass die Entnahme von Kammerwasser erforderlich ist. Oft scheuen Besitzer weite Pferdetransporte, wenn ihnen im Vorfeld aufgrund mangelnder Augenbefunde durch den Haustierarzt lediglich ein Verdacht auf eine ERU mitgeteilt werden kann. Auch könnte der Test für Haustierärzte mit geringer ophthalmologischer Erfahrung wichtige Hinweise für eine Dringlichkeit der Klinikeinweisung in eine auf Vitrektomien spezialisierte Klinik liefern.

## 2.2. Hinweise auf eine intraokulare Leptospireninfektion

Ein positives Ergebnis im Schnelltest mit intraokularen Proben von an ERU erkrankten Pferden korrelierte zu 87 % mit einem positiven Schnelltestergebnis in Serumproben. Die subjektiv gemessene Farbintensität des Probenpunktes einer intraokularen Probe war in 75-100 % der Fälle jeweils mindestens eine Farbstufe stärker als die Farbintensität des Probenpunktes in der korrespondierenden Serumprobe. Zudem zeigten ERU-Pferde mit einem positiven SNAP-Lepto<sup>®</sup> Ergebnis im Serum zu 94 % (67/71) Antikörpernachweise in intraokularen Proben mittels MAT und zu 70 % einen positiven direkten LipL32-Nachweis mittels PCR in der korrespondierenden Glaskörper-/Kammerwasserprobe. Auch Ergebnisse von anderen Autoren konnten bestätigt werden. So waren bei einer sehr hohen Anzahl okularer Proben von ERU-Pferden positive PCR Ergebnisse vorhanden, wie sie auch in anderen Studien veröffentlicht wurden (Baake et al., 2016; Brem et al., 1999; Faber et al., 2000; Fischer et al., 2019; Loibl, 2009; Popp, 2011; Wollanke, 2002; Wollanke et al., 2004).

Ebenfalls bestätigt werden konnten die deutlich höheren intraokularen MAT-Titer im Vergleich mit den Serumproben (intraokular bis zu 1:409.800, Serum maximal bis 1:1600), wie von Wollanke (2002) bereits festgehalten wurde und ein divergentes ELISA Immunglobulin-Profil von intraokularen Proben und korrespondierenden Serumproben, wie es Loibl (2009) darstellte. So war intraokular höchstsignifikant IgA und im Serum hochsignifikant IgG das am häufigsten nachgewiesene Immunglobulin.

## 3. Retrospektive Prävalenzermittlung

Anhand des großen retrospektiven Datensatzes der letzten 18 Jahre wurde in der vorliegenden Arbeit versucht, auch Zusammenhänge einer ERU-Erkrankung mit der Rasse und Farbschlägen in Verbindung zu bringen. Dabei wurde für alle aufgelisteten Rassen und Farbschläge das Chancenverhältnis, die sogenannte Odds-Ratio, ermittelt.



*Rassen*

Auffallend waren dabei die Rassen Vollblüter, europäisches Warmblut und Islandpferde, mit jeweils einem höchstsignifikant erhöhten Risiko einer Erkrankung. Die Gruppe der Islandpferde wurde bereits bei Wiehen (2012) mit einem grenzwertig signifikanten Zusammenhang zu einer leptospirenbedingten Uveitis bewertet, die Odds-Ratio wurde damals jedoch nicht ermittelt. Wiehen (2012) beschrieb dabei in ihrer Arbeit auch mögliche Gründe für ein erhöhtes Risiko für das Auftreten einer ERU bei Islandpferden: die hohe Exposition gegenüber Leptospiren durch die Robusthaltung und eine eventuelle Immunschwäche von speziell aus Island selbst importierten Tieren. Bislang gibt es auch heute noch keine Leptospirenstudien auf Island, wobei die Infektionslast angesichts der klimatischen Bedingungen als eher gering zu vermuten ist.

Auch andere Studien wie bei Dwyer und Mitarbeitern (1995) oder Szemes und Gerhards (2000) hatten sich mit Rassedispositionen bezüglich dem Auftreten einer equinen rezidivierenden Uveitis auseinandergesetzt. Allerdings müssen all diese Datenerhebungen mit dem Hintergrund der in den letzten Jahren rasant fortschreitenden, equinen Genomanalyse verglichen werden. So beschreiben Kulbrock und Koautoren (2013) die Ergebnisse einer GWAS (genome wide association study), in der zwei Genloci beim deutschen Warmblut beschrieben wurden, die mit einem erhöhten Risiko für die Erkrankung an ERU in Verbindung gebracht werden. Es handelt sich dabei um SNPs (single nucleotide polymorphism) im Bereich der Chromosome 20 und 18. Bei Chromosom 20 liegt der SNP zwischen den Interleukinen IL-17A und IL-17F, was für das generelle Erkrankungsrisiko eine Rolle spielt. Die Veränderung bei Chromosom 18 zwischen den crystallinen Genen CRYGA und CRGYGF soll mit einem erhöhten Risiko für die im Krankheitsverlauf auftretende Kataraktentwicklung einhergehen.

Auch in der vorliegenden retrospektiven Studie waren die Warmblüter die größte Gruppe der ERU-Population mit einer Odds-Ratio von 3,02. Ein interessanter Aspekt scheint hierbei der Vergleich der Warmblüter mit Trakehnern. Bei zwei vom äußeren Erscheinungsbild sehr ähnlichen Zuchtstämmen, aber durch starke Abgrenzung von Seiten des Trakehnerzuchtverbandes eben genetisch abweichende Rasse, hatte der Trakehner in der vorliegenden Arbeit, mit der geringen Odds-Ratio von 0,58 kein erhöhtes Risiko, eine ERU zu entwickeln. Definitive Aussagen werden sich darüber auch nur mittels weiterer Genomanalysen treffen lassen. Als

hinweisendes Ergebnis kann es aber durchaus gewertet werden. Derzeit wird für Warmblüter zwar noch kein kommerzieller „ERU-Gentest“ wie für Appaloosas angeboten (Bellone, 2017), aber dies könnte nur noch eine Frage der Zeit sein.

### *Farbschläge*

Weniger deutlich waren die Ergebnisse bei der Untersuchung der Farbschläge. Trotz des großen Anteils an braunen Pferden in der ERU-Population konnten die Rappen mit einem höchstsignifikanten Risiko und einer Odds-Ratio von 1,81, als die gefährdete Farbgruppe identifiziert werden. Dieses Ergebnis stimmt mit einigen anderen Studien überein und kann, aufgrund des großen Datensatzes, diese Aussage untermauern. So beschreiben dieses vermehrte Vorkommen der ERU bei Rappen bereits Wollanke (1995) und Hassenkamp (1974). Auch Wiehen (2012) konnte das häufige Vorkommen der ERU beim Rappen in Ihrer Arbeit bestätigen.

Mittlerweile wird ein sogenannter Silber-Faktor (silbergraue Fellfarbe) bei Pferden mit einem vermehrten Vorkommen von multiplen congenitalen Augenerkrankungen (MCOA= Equine multiple congenital ocular anomalies) in Zusammenhang gebracht. Diese Silberfärbung in Kombination mit MCOAs ist einer Mutation innerhalb des Premelanosom Protein (PMEL17) der Aminosäure Arginin zu Cystein geschuldet (Brunberg et al., 2006; Komáromy et al., 2011). Die in Deutschland häufigste Pferderasse mit Silberfaktor sind Islandpferde. Um zu prüfen, ob dieser Silberfaktor auch mit einer erhöhten Erkrankungsrate bezüglich einer ERU korreliert, wurden alle 173 an ERU erkrankten Isländer hinsichtlich ihres Farbschlags unterteilt. Dabei zeigten sich 27 % Rappen, 26 % (45/173) Braune, 22 % Füchse (38/173), 8 % Schimmel (13/173), 7 % Schecken (12/173), 4 % Isabellen (6/173) und 8 % (13/173) Falben. Es zeigt sich dabei ein ähnliches Farbverteilungsmuster wie innerhalb der gesamten ERU-Population mit hauptsächlich Braunen, Rappen, Füchsen und Schimmeln. Dass Pferde mit Silberfärbung vermehrt vertreten sind, konnte nicht bestätigt werden, da unter den 8 % Falben nur 1 Silberfalbe war. Dieser machte lediglich 0,6 % aller betroffenen Isländer aus (1/173). Inwiefern die anderen Falben eventuell heterogote Silberfaktorträger waren, kann nicht angegeben werden, da keines der Pferde genetisch untersucht wurde.

Auf Pferde mit Tigerscheckenfärbung soll nur kurz eingegangen werden, da diesbezüglich auch schon kommerzielle Gentests bezüglich einer Prädisposition für Uveitiden angeboten werden (Bellone, 2017). Einzig ergänzend kann das unterschiedlich ausgeprägte Chancenverhältnis von Appaloosas und Knabstrupperrn zur leptospirenbedingten ERU (Odds-Ratio von 0,55 und 0,37) und zur genetisch bedingten Uveitis (Odds-Ratio von 6,23 und 7,14) als bestätigendes Ergebnis gesehen werden.

### *Alter*

Unter den 1358 an ERU erkrankten Pferden ergab sich bei den eigenen Untersuchungen ein Durchschnittsalter von 7,8 Jahren, welches im T-Test höchstsignifikant mit der ERU in Zusammenhang stand ( $p < 0,001$ ). Wiehen (2012) fand damals ein Durchschnittsalter von 8,4 Jahren und zwei Häufigkeitsspitzen im Zeitraum 4-7 und 8-11 Jahren heraus. Eine etwas jüngere Altersgruppe beschreiben Wollanke (2002) und Gilger und Koautoren (2004) mit einer Spitze zwischen 4-6 Jahren. Auch Stavitsky (1945) beschrieb bereits eine Disposition junger Tiere zu einer Leptospireninfektion. Warum so viele Pferde erst in einer mittleren Altersgruppe vorgestellt werden, erklären sich Wollanke und Mitarbeiter (2004) in der zwar frühen Infektionsphase im Zeitraum der Aufzucht in Robustherdenhaltung, der aber anfangs nur dezent ablaufenden Entzündungsschübe mit fehlenden intraokularen Veränderungen. Damit zeigen viele Jungpferde zwar frühe klinische Anzeichen, werden oft jedoch erst bei sehr ausgeprägten Entzündungsschüben im mittleren Alter in der Klinik vorgestellt.

### **Statistische Zusammenhänge zwischen dem direkten Erregernachweis und dem SNAP-Lepto<sup>®</sup> bei Verwendung von intraokularem Probenmaterial**

Die Frage, wie es trotz teils hoher Antikörpernachweise in Glaskörpermaterial noch zu einem kulturellen Leptospirennachweis kommen kann, wurde sich bereits von einigen Autoren gestellt (Brandes et al., 2007; Brem et al., 1998). Warum die spezifischen Antikörper es nicht schaffen, die intraokulare Infektion zu beseitigen, ist noch ungeklärt, könnte aber wie bereits durch Faine (1994) vermutet, an einer

Maskierung des Erregers mit wirtseigenen Proteinen liegen. Brandes und Mitarbeiter (2007) favorisierten die ständige Änderung der Oberflächenstruktur der Bakterien, um einer möglichen Immunantwort zu entgehen. Wie es die Leptospiren letztendlich schaffen, sich dem körpereigenen Immunsystem im Glaskörper zu entziehen, muss noch in weiteren Studien weiter beleuchtet werden. Zum Beispiel wäre die Frage nach der die Leptospiren umhüllenden Masse (Brandes et al., 2007; Niedermaier, 2002; Niedermaier et al., 2006) oder gar der Fähigkeit zu einer Art Biofilmbildung zu klären. Eine derartige Biofilmbildung von Leptospiren wurde bereits in den Tubuli von Rattennieren dokumentiert (Ristow et al., 2008) und könnte demnach denkbar auch auf intraokulare Leptospiren übertragbar sein. Die vorliegende Arbeit kann nur in diesem Punkt weiterführen, dass das von vielen Autoren beschriebene LipL32, welches besonders bei akuten Infektionen durch Leptospiren exprimiert wird (Guerreiro et al., 2001), wohl als intraokulares Infektionszeichen mit einer 97 % Übereinstimmung von intraokularem Antigen und gegen LipL32 gerichtetem Antikörpernachweis gewertet werden kann.

## VI. ZUSAMMENFASSUNG

Eine systemische Leptospireninfektion kann bei Pferden zu einer chronischen intravitrealen Infektion und in deren Folge zur equinen rezidivierenden Uveitis (ERU) führen. Therapeutisches Mittel der Wahl mit den besten Langzeitergebnissen stellt die Vitrektomie dar. Ein eindeutiges klinisches Bild oder entsprechende Laborbefunde bei Untersuchung intraokularer Flüssigkeiten als Hinweis auf eine intraokulare Leptospireninfektion sind essentiell sowohl für die Indikationsstellung für die Operation als auch für die Rezidivfreiheit nach Vitrektomie.

In Fällen eines klinisch und ophthalmologisch nicht eindeutigen Bildes im Sinne einer ERU wurde die Diagnose meist nach Kammerwasserpunktion in Form eines Antikörper- oder Antigennachweises gestellt, da Untersuchungen von Serum mit den zur Verfügung stehenden Labortests bisher zu unspezifisch waren, um eine leptospirenbedingte Uveitis zu diagnostizieren. Die Entnahme von Kammerwasser hat für den Besitzer meist eine längere Anfahrt zu auf intraokulare Eingriffe spezialisierten Kliniken mit Zeit- und Kostenaufwand zur Folge. Zum Einsatz kommende Verfahren in der Diagnostik waren bisher der Mikroagglutinationstest (MAT) und ein Immunglobulin- und Serovar-spezifischer ELISA (für IgM, IgG, IgA) als Antikörpernachweise, sowie die Polymerasekettenreaktion (PCR) als Antigennachweis. Die Kammerwasserentnahme wird am sichersten in einer Kurznarkose durchgeführt und das entnommene Material wird in akkreditierte Labore versandt. Ein positives Ergebnis bedeutet für das Pferd dann eine zweite Narkose für die Vitrektomie.

Ziel dieser Arbeit war es, den für die canine Serumdiagnostik entwickelten, jedoch nicht Spezies-spezifischen SNAP-Lepto<sup>®</sup> zu evaluieren. Es sollte geprüft werden, ob der SNAP-Lepto<sup>®</sup> mit Serum und intraokularen Flüssigkeiten von Pferden funktioniert. Zudem sollte untersucht werden, wie er sich vergleichend mit den bereits im Einsatz befindlichen Tests („Goldstandard“ MAT, ELISA und PCR) bezüglich Sensitivität, Spezifität, negativem und positivem Prädiktiven Wert bewährt und ob ein Zusammenhang zwischen den Schnelltestergebnissen und dem erhobenen Vorbericht sowie den klinischen und ophthalmologischen Befunden

besteht. Zusätzlich sollte untersucht werden, ob ein Antikörpernachweis in equinem Serum mittels Schnelltest mit dem klinischen Bild der ERU korreliert und damit möglicherweise auf die invasivere Kammerwasserentnahme für eine präoperative Labordiagnostik verzichtet werden kann.

Der SNAP-Lepto<sup>®</sup> basiert auf dem Spezies-übergreifend anwendbaren Nachweis von Antikörpern gegen das allen pathogenen Leptospiren gemeinsame Oberflächenprotein LipL32, das während Leptospireninfektionen exprimiert wird. Zum einen bietet der SNAP-Lepto<sup>®</sup> mit seiner schnellen und leichten Handhabung für Serumuntersuchungen im Stall die Möglichkeit, Besitzern ggf. Transportentscheidungen zu erleichtern. Zum anderen könnte durch die kurze Auswertungszeit von 10 Minuten bei Pferden mit unklaren klinischen und ophthalmologischen Befunden eine Zweitnarkose entfallen, wenn nach positivem Schnelltestergebnis im Kammerwasser in derselben Narkose gleich eine Vitrektomie angeschlossen wird.

221 intraokulare Proben wurden jeweils mittels MAT und SNAP-Lepto<sup>®</sup> auf Antikörper gegen Leptospiren untersucht. Dabei wurde jeweils nur ein Auge pro erkranktem Pferd in die Untersuchung einbezogen. Schnelltest und MAT hatten eine negative Übereinstimmung von 92 % (84/92), die positive Übereinstimmung lag bei 84 % (108/129) und ein Kappa-Wert von 0,735 verdeutlicht die hohe Übereinstimmung dieser beiden Testverfahren. Intraokulare Proben, in denen im MAT Antikörper gegen Leptospiren nachgewiesen werden konnten, reagierten im SNAP-Lepto<sup>®</sup> in 16 % der Proben (falsch-) negativ. Im Vergleich waren es im spezifischen ELISA lediglich 7 %, in der PCR jedoch 23 % (falsch-) negativer Ergebnisse bei Abgleich mit den MAT-Befunden. Unter diesen Proben befanden sich einige aus Augen in sehr frühen Krankheitsstadien, bei denen die klinisch-ophthalmologischen Befunde nicht eindeutig für eine ERU gesprochen hatten und aus denen vor der Vitrektomie Kammerwasser entnommen worden war.

Bei klinisch-ophthalmologisch eindeutigen Befunden im Sinne der ERU ergaben die Laboruntersuchungen im SNAP-Lepto<sup>®</sup> lediglich 3 % (3/99) „falsch-negative“ Ergebnisse. Im MAT waren es hingegen 13 % (141/1079), im spezifischen ELISA 11 % (36/320) und in der PCR sogar 21 % (149/711) „falsch-negative“ Ergebnisse. Vergleichend wurde für alle vier Labortests bei Verwendung intraokularer Proben auch Sensitivität, Spezifität und positiver/negativer prädiktiver Wert bestimmt. In der Reihenfolge MAT, ELISA, PCR und SNAP-Lepto<sup>®</sup> lag die Sensitivität bei

87 %, 89 %, 79 % und 97 % und die Spezifität betrug 100 %, 100 %, 98 % und 100 %. Der positive prädiktive Wert betrug jeweils 100 %, 100 %, 98 % und 100 %, der negative prädiktive Wert 89 %, 90 %, 82 % und 97 %.

Somit kann aus diagnostischer Sicht der SNAP-Lepto<sup>®</sup> mit den anderen Laborverfahren gleich ziehen bzw. diese sogar übertreffen, was seine Zuverlässigkeit angeht. Einem Einsatz zu klinischen Zwecken, wenn es um die negativ/positiv Aussage bezüglich einer intraokularen Leptospireninfektion geht, steht somit für diagnostische Kammerwasserentnahmen nichts entgegen. Insbesondere die hohe Spezifität von 100% lässt zwar falsch-negative, aber mit an Sicherheit grenzender Wahrscheinlichkeit keine falsch positiven Ergebnisse zu, sodass bei einer Kammerwasseranalyse mittels SNAP-Lepto<sup>®</sup> und einem Nachweis von Antikörpern gegen LipL32 ohne die Bestätigung durch einen Zweittest unmittelbar eine Vitrektomie angeschlossen werden kann. Auf diese Weise kann vielen Pferden eine zweite Narkose erspart und der Klinikaufenthalt verkürzt werden. Die Behandlungskosten für die Besitzer reduzieren sich.

Der Schnelltest erbrachte auch erstaunliche Ergebnisse in der Serumdiagnostik. 103 Seren augengesunder und 90 Seren von an ERU erkrankten Pferden wurden mit SNAP-Lepto<sup>®</sup> untersucht. Dabei war das Serum von 94 % (97/103) augengesunder Pferde auch negativ bezüglich gegen LipL32 gerichteter Antikörper, lediglich 6 % (6/103) dieser Pferde wiesen ohne klinische Zeichen einer ERU im Serum zirkulierende Antikörper auf. Bei den klinisch an ERU erkrankten Tieren waren mit SNAP-Test zu 79 % (71/90) auch gegen Leptospiren gerichtete Antikörper im Serum detektierbar.

Durch die erstaunlich hohe Spezifität des Schnelltests bei Verwendung von Serum (93 %) und hohen prädiktiven Werten, eröffnen sich neue diagnostische Einsatzbereiche. Haustierärzten bietet der SNAP-Lepto<sup>®</sup> somit eine Möglichkeit, dem Besitzer bei schmerzhaften Entzündungsschüben eines Auges mit minimalem Aufwand einen guten Screening-Test für Hinweise auf eine mögliche intraokulare Leptospirenbeteiligung direkt vor Ort anbieten zu können. Auf Grund der zwar geringen aber dennoch vorhandenen falsch-positiven Testergebnisse, sollte die Serumuntersuchung jedoch nicht als ausschließlich entscheidendes Diagnostikum zur Vitrektomie herangezogen, sondern ergänzend zur klinischen Untersuchung eingesetzt werden.





## VII. SUMMARY

Systemic leptospirosis can lead to a chronic intravitreal infection in horses and, consequently, to equine recurrent uveitis (ERU). A vitrectomy is the therapeutic measure of choice with the best long-term results. A clear clinical picture or corresponding laboratory findings when analysing intraocular fluids as an indication of intraocular leptospirosis are both essential for providing indications for surgery as well as for being in remission following a vitrectomy.

In cases where an unclear picture in terms of an ERU on a clinical and an ophthalmological level, diagnosis has mostly been made following an aqueous humour tap in the form of an antibody or antigen detection since serum analyses using the laboratory tests available have been too vague up until this point for diagnosing *Leptospira*-related uveitis. The extraction of aqueous humour usually results in a longer journey to clinics specialised in intraocular interventions associated with time and cost expenditures for the animal owner.

Up to this point, methods used for diagnosis included microscopic agglutination testing (MAT) and an immunoglobulin- and serovar-specific ELISA (for IgM, IgG, IgA) for antibody detection, as well as polymerase chain reaction (PCR) for antigen detection. Aqueous humour extraction is carried out in the safest way possible under short-acting anaesthesia and the extracted material is sent to accredited laboratories. Positive results then indicate a second anaesthesia for the horse for the vitrectomy.

The aim of this work was to evaluate SNAP-Lepto<sup>®</sup>, which was developed for canine serum diagnostics, however, not being specific to a certain species. An investigation should be made on if SNAP-Lepto<sup>®</sup> works with the serum and intraocular fluids of horses. In addition, an investigation should be made on how reliable it is in comparison to the other tests in use ("gold standard" MAT, ELISA and PCR) with regard to sensitivity, specificity, negative and positive predictive value and if a relationship exists between the rapid test results and the preliminary report, as well as the clinical and the ophthalmological findings. In addition, analysis should be performed concerning if an antibody detection in equine serum by means of a rapid test correlates with the clinical picture of ERU and thereby

doing without more invasive aqueous humour extraction in the case of pre-operative laboratory diagnostics.

SNAP-Lepto<sup>®</sup> is based on the detection of antibodies against the surface protein LipL32 that is common to all pathogenic *Leptospira* that is expressed during cases of leptospirosis and this test is applicable across all species. On the one hand, with its quick and easy use for serum testing, SNAP-Lepto<sup>®</sup> offers the possibility to facilitate transport decisions for animal owners if necessary. On the other hand, a second anaesthesia could be avoided due to the short analysis time of 10 minutes in horses with unclear clinical and ophthalmological findings if a vitrectomy is then performed immediately during the same anaesthesia following positive rapid aqueous-humour test results.

221 intraocular samples were tested for antibodies against *Leptospira* by means of MAT and SNAP-Lepto<sup>®</sup>. In each case, only one eye for each ill horse was included. The rapid test and MAT had a negative agreement of 92 % (84/92), the positive agreement was 84 % (108/129) and a Kappa value of 0.735 illustrates the high level of agreement of these two test methods.

Intraocular samples, in which antibodies against *Leptospira* could be detected by MAT, showed (false-) negative results with SNAP-Lepto<sup>®</sup> testing in 16 % of the samples. In comparison, this was 7 % using the specific ELISA, however, 23 % were (false-) negative PCR- results when comparing with MAT results. Among these samples, several derived from eyes in very early stages of the disease when the clinical-ophthalmological findings had inconclusively indicated ERU and from which aqueous humour had been extracted prior to the vitrectomy.

In the case of clear findings on a clinical-ophthalmological level in terms of ERU, the SNAP-Lepto<sup>®</sup> showed "false-negative" results in only 3 % (3/99) of the results. In contrast, "false-negative" results were achieved in 13 % (141/1079) of the MAT-results in 11 % (36/320) of the specific ELISA and in even 21 % (149/711) using PCR.

In comparison, for all four laboratory tests, sensitivity, specificity, and positive/negative predictive value were also determined under the use of intraocular samples.

In the order MAT, ELISA, PCR, and SNAP-Lepto<sup>®</sup>, sensitivity was 87 %, 89 %, 79 %, and 97 % and specificity was 100 %, 100 %, 98 %, and 100 %. The positive predictive value was respectively 100 %, 100 %, 98 %, and 100 % and the negative predictive value was 88,5 %, 90 %, 82 %, and 97 %.

Thereby, from a diagnostics perspective, SNAP-Lepto<sup>®</sup> can perform on an equal level with other laboratory methods or can even surpass these with regard to its reliability. For diagnostic aqueous humour extraction, nothing stands in the way of its use for clinical purposes concerning the negative / positive assertion of intraocular leptospirosis. In particular, the high specificity of 100% allows for false-negative results, however, with a probability that is close to certainty, no false-positive results arise so that, in the case of an aqueous humour analysis by means of SNAP-Lepto<sup>®</sup> and a detection of antibodies against LipL32 without the confirmation by means of a second test, a vitrectomy can be immediately performed. In this way, a second anaesthesia can be spared for many horses, the stay at the clinic can be shortened and the treatment costs for the animal owner are reduced.

The rapid test also brought about amazing results in serum diagnostics. 103 serums from horses with healthy eyes and 90 serums from horses afflicted with ERU were analysed using SNAP-Lepto<sup>®</sup>. Thereby, the serum of 94% (97/103) of horses with healthy eyes also showed to be negative with reference to antibodies against LipL32, only 6 % (6/103) of these horses had antibodies circulating in serum without clinical signs of ERU. Using the test, in 79 % (71/90) of the animals clinically afflicted with ERU, antibodies against *Leptospira* could be detected in serum.

Due to the surprisingly high specificity of the rapid test under the use of serum (93 %) and high predictive values, new diagnostic applications open up. Thereby, SNAP-Lepto<sup>®</sup> offers veterinarians a possibility to be able to offer animal owners a good screening test at a minimum level of effort for indicating a possible intraocular *Leptospira* involvement directly on site in the case of painful flare-ups of eye inflammation. Due to the low level, but nevertheless existing number of false-positive test results, the serum analysis should not be taken into consideration as a sole decision-making diagnostic technique for indicating a vitrectomy, but should be used as a complement to clinical examination.



## VIII. LITERATURVERZEICHNIS

Abdoel, T. H., Houwers, D. J., Adesiyun, A., Jiménez-Coelloe, M., Cardoso, L., Suepaul, S. M., Ortega-Pachaco, A., & Smits, H. L. (2011). Rapid test for the serodiagnosis of acute canine leptospirosis. *Veterinary microbiology*, *150*(1-2), 211-213.

Adler, B., & de la Peña Moctezuma, A. (2010). Leptospira and leptospirosis. *Veterinary microbiology*, *140*(3-4), 287-296.

Adler, B., Murphy, A., Locarnini, S., & Faine, S. (1980). Detection of specific anti-leptospiral immunoglobulins M and G in human serum by solid-phase enzyme-linked immunosorbent assay. *Journal of clinical microbiology*, *11*(5), 452-457.

Alexander, C., & Keller, H. (1990). Aetiology and occurrence of periodic ophthalmia among horses in Berlin. *Tierärztliche Praxis*, *18*(6), 623-627.

Baake, E. I. A., v. Borstel, M., Rohn, K., & Ohnesorge, B. (2016). Detection of intraokular leptospiral DNA, antibodies and *Leptospira* spp. in horses with equine recurrent uveitis in different laboratories. *Pferdeheilkunde*, *32*(4), 346-356.

Barnett, K. (1987). Equine periodic ophthalmia: a continuing aetiological riddle. *Equine veterinary journal*, *19*(2), 90-91.

Baumgart, A. (2014). *Cyclosporin A und dessen möglicher Einsatz bei der Tigerschecken-Uveitis*. (Dissertation), LMU München.

Båverud, V., Gunnarsson, A., Engvall, E. O., Franzén, P., & Egenvall, A. (2009). Leptospira seroprevalence and associations between seropositivity, clinical disease and host factors in horses. *Acta Veterinaria Scandinavica*, *51*(1), 15.

Bellone, R. R. (2017). Genetic Testing as a Tool to Identify Horses with or at Risk for Ocular Disorders. *Veterinary Clinics: Equine Practice*, 33(3), 627-645.

Bergmann, M., Llewellyn, J.-R., & Hartmann, K. (2017). Diagnose der Leptospirose beim Hund. *Tierärztliche Praxis K: Kleintiere/Heimtiere*, 45(03), 170-177.

Bernhard, W. V. (1993). Leptospirosis. . *Vet Clin North Am Equine Pract*, 9(2), 435-444.

Blatti, S., Overesch, G., Gerber, V., Frey, J., & Hüsey, D. (2011). Seroprevalence of *Leptospira* spp. in clinically healthy horses in Switzerland. *Schweizer Archiv für Tierheilkunde*, 153(10), 449.

Bolwell, C., Benschop, J., Rogers, C., Collins-Emerson, J., Gee, E., Wilkinson, D., & Forsyth, S. (2017). Sero-Prevalence of *Leptospira* in horses in New Zealand. Paper presented at the *ILS 2017*, New Zealand.

Bomfim, M. R. Q., Ko, A., & Koury, M. C. (2005). Evaluation of the recombinant LipL32 in enzyme-linked immunosorbent assay for the serodiagnosis of bovine leptospirosis. *Veterinary microbiology*, 109(1-2), 89-94.

Brandes, K., Wollanke, B., Niedermaier, G., Brem, S., & Gerhards, H. (2007). Recurrent uveitis in horses: vitreal examinations with ultrastructural detection of leptospire. *Transboundary and Emerging Diseases*, 54(5), 270-275.

Brem, S., Gerhards, H., Wollanke, B., Meyer, P., & Kopp, H. (1998). Intraokularer Leptospirennachweis bei 4 Pferden mit rezidivierender Uveitis (ERU). *Berliner und Münchener tierärztliche Wochenschrift*, 111(11-12), 415-417.

Brem, S., Staak, C., Schönberg, A., Kopp, H., & Meyer, P. (1999). Beitrag zur Leptospiren-Serologie des Hundes: Vergleich von MAR- und ELISA Ergebnissen. *Tierärztliche Umschau*, 54(2), 83-87.

Brown, P., Gravekamp, C., Carrington, D., Van de Kemp, H., Hartskeerl, R., Edwards, C., Everard, C., Terpstra, W., & Levett, P. (1995). Evaluation of the polymerase chain reaction for early diagnosis of leptospirosis. *Journal of medical microbiology*, 43(2), 110-114.

Brunberg, E., Andersson, L., Cothran, G., Sandberg, K., Mikko, S., & Lindgren, G. (2006). A missense mutation in PMEL17 is associated with the Silver coat color in the horse. *BMC genetics*, 7(1), 46.

Cibulski, S. (2016). *Untersuchung von wildlebenden Kleinsäugetern und Wasserproben auf DNA pathogener Leptospiren mittels real-time PCR*. (Dissertation), LMU, München.

Cibulski, S., & Wollanke, B. (2016). Untersuchungen von wildlebenden Kleinsäugetern und Wasserproben von Pferdebetrieben auf DNA pathogener Leptospiren mittels real-time PCR. *Pferdeheilkunde*(6), 635-641.

Cook, C. S., Peiffer, R., & Harling, D. (1983). Equine recurrent uveitis. *Equine veterinary journal*, 15(S2), 57-60.

Cousins, D., Robertson, G., & Hustas, L. (1985). The use of the enzyme-linked immunosorbent assay (ELISA) to detect the IgM and IgG antibody response to *Leptospira interrogans* serovars hardjo, pomona and tarassovi in cattle. *Veterinary microbiology*, 10(5), 439-450.

Deeg, C. A., Amann, B., Raith, A. J., & Kaspers, B. (2006a). Inter- and intramolecular epitope spreading in equine recurrent uveitis. *Investigative ophthalmology & visual science*, 47(2), 652-656.

Deeg, C. A., Ehrenhofer, M., Thurau, S., Reese, S., Wildner, G., & Kaspers, B. (2002a). Immunopathology of recurrent uveitis in spontaneously diseased horses. *Experimental eye research*, 75(2), 127-133.

Deeg, C. A., Hauck, S. M., Amann, B., Pompetzki, D., Altmann, F., Raith, A., Schmalzl, T., Stangassinger, M., & Ueffing, M. (2008). Equine recurrent uveitis – a spontaneous horse model of uveitis. *Ophthalmic research*, 40(3-4), 151-153.

Deeg, C. A., Kaspers, B., Gerhards, H., Thurau, S. R., Wollanke, B., & Wildner, G. (2001). Immune responses to retinal autoantigens and peptides in equine recurrent uveitis. *Investigative ophthalmology & visual science*, 42(2), 393-398.

Deeg, C. A., Marti, E., Gaillard, C., & Kaspers, B. (2004). Equine recurrent uveitis is strongly associated with the MHC class I haplotype ELA-A9. *Equine veterinary journal*, 36(1), 73-75.

Deeg, C. A., Pompetzki, D., Raith, A. J., Hauck, S. M., Amann, B., Suppmann, S., Goebel, T. W., Olazabal, U., Gerhards, H., & Reese, S. (2006b). Identification and functional validation of novel autoantigens in equine uveitis. *Molecular & Cellular Proteomics*, 5(8), 1462-1470.

Deeg, C. A., Thurau, S. R., Gerhards, H., Ehrenhofer, M., Wildner, G., & Kaspers, B. (2002b). Uveitis in horses induced by interphotoreceptor retinoid-binding protein is similar to the spontaneous disease. *European journal of immunology*, 32(9), 2598-2606.

Dettmeyer, R., & Reber, A. (2003). *Der Anästhesist*, 52(12).

Dey, S., Mohan, C. M., Kumar, T. S., Ramadass, P., Nainar, A. M., & Nachimuthu, K. (2004). Recombinant LipL32 antigen-based single serum dilution ELISA for detection of canine leptospirosis. *Veterinary microbiology*, 103(1-2), 99-106.

Dorrego-Keiter, E., Tóth, J., Dikker, L., Sielhorst, J., & Schusser, G. F. (2016). Detection of *Leptospira* by culture of vitreous humor and detection of antibodies against *Leptospira* in vitreous humor and serum of 225 horses with equine recurrent uveitis. *Berliner und Münchener tierärztliche Wochenschrift*, 129(5-6), 209-215.



Drommer, W., Romeike, A., & Deegen, E. (1996). Immunpathologische Befunde bei equiner rezidivierender Uveitis. *Arbeitstagung-Fachgruppe Pferdekrankheiten deutsche veterinärmedizinische Gesellschaft e. V.*, 14, 334-334.

Dwyer, A. E., Crockett, R., & Kalsow, C. (1995). Association of leptospiral seroreactivity and breed with uveitis and blindness in horses: 372 cases (1986-1993). *Journal of the American Veterinary Medical Association*, 207(10), 1327-1331.

Dwyer, A. E., & Gilger, B. C. (2005). Equine recurrent uveitis. *Equine ophthalmology*, 285-322.

Ellis, W., McParland, P., Bryson, D., & McNulty, M. (1985). Leptospire in pig urogenital tracts and fetuses. *Veterinary Record*, 117(3), 66-67.

Ellis, W., Songer, J., Montgomery, J., & Cassells, J. (1986). Prevalence of *Leptospira interrogans* serovar hardjo in the genital and urinary tracts of non-pregnant cattle. *The Veterinary Record*, 118(1), 11-13.

Faber, N. A., Crawford, M., LeFebvre, R. B., Buyukmihci, N. C., Madigan, J. E., & Willits, N. H. (2000). Detection of *Leptospira* spp. in the aqueous humor of horses with naturally acquired recurrent uveitis. *Journal of clinical microbiology*, 38(7), 2731-2733.

Faine, S. (1994). *Leptospira and leptospirosis*: CRC Press Inc.

Faine, S., Adler, B., Bolin, C., & Perolat, P. (1999). *Leptospira and leptospirosis*. . Melbourne, Australia: MediSci, 2.

Finger, M. A., Barros Filho, I. R. d., Leutenegger, C., Estrada, M., Ullmann, L. S., Langoni, H., Kikuti, M., Dornbush, P. T., Deconto, I., & Biondo, A. W. (2014). Serological and molecular survey of *Leptospira* spp. among cart horses from an endemic area of human leptospirosis in Curitiba, southern Brazil. *Revista do Instituto de Medicina Tropical de São Paulo*, 56(6), 473-476.

Fischer, B. M., Brehm, W., & McMullen, R. J. (2016). Treatment of recurrent uveitis in horses with intravitreal low-dose gentamicin injection. Paper presented at *the Dorothy Havemeyer Equine Ophthalmology Symposium*, Malahide, Ireland.

Fischer, B. M., McMullen, R. J., Reese, S., & Brehm, W. (2019). Intravitreal injection of low-dose gentamicin for treatment of recurrent or persistent uveitis in horses: Preliminary results. *BMC Veterinary Research*. doi:10.1186/s12917-1722-7

Fritz, K., Kaese, H., Valberg, S., Hendrickson, J. A., Rendahl, A., Bellone, R., Dynes, K., Wagner, M., Lucio, M., & Cuomo, F. (2014). Genetic risk factors for insidious equine recurrent uveitis in Appaloosa horses. *Animal genetics*, 45(3), 392-399.

Gerhards, H., & Wollanke, B. (2001). Uveitis bei Pferden-Diagnose und Therapie. *Pferdeheilkunde*, 17(4), 319-329.

Gerhards, H., & Wollanke, B. (2005). Surgical treatment of equine recurrent uveitis: Trans-pars-plana vitrectomy in horses. In B. C. Gilger (Ed.), *Equine ophthalmology*. St. Louis: Elsevier Saunders.

Gerhards, H., Wollanke, B., & Brem, S. (1999). Vitrectomy as a diagnostic and therapeutic approach for equine recurrent uveitis (ERU). *Proceedings 45th Ann. Conv. AAEP, Albuquerque*, 89-93.

Gesell, S. (2004). Gibt es eine asymptomatische intraokulare Leptospireninfektion beim Pferd? (*Dissertation*), LMU München.

Gesell, S., Wollanke, B., Brem, S., & Gerhards, H. (2006). Vergleich der Antikörpertiter gegen Leptospiren in Kammerwasser- und Glaskörperproben bei Pferden mit rezidivierender Uveitis. *Poster 19. DVG-Fachtagung Pferdekrankheiten, Hannover.*

Gilger, B. C., & Deeg, C. (2011). Equine recurrent uveitis *Equine Ophthalmology (Second Edition)* (S. 317-349): Elsevier.

Gilger, B. C., & Hollingsworth, S. R. (2017). *Equine Ophthalmology* (Vol. 3). Philadelphia: John Wiley & Sons.

Gilger, B. C., Malok, E., Cutter, K. V., Stewart, T., Horohov, D. W., & Allen, J. B. (1999). Characterization of T-lymphocytes in the anterior uvea of eyes with chronic equine recurrent uveitis. *Veterinary immunology and immunopathology*, *71*(1), 17-28.

Gilger, B. C., & Michau, T. M. (2004). Equine recurrent uveitis: new methods of management. *Veterinary Clinics of North America: Equine Practice*, *20*(2), 417-427.

Gilger, B. C., Wilkie, D. A., Clode, A. B., McMullen, R. J., Utter, M. E., Komaromy, A. M., Brooks, D. E., & Salmon, J. H. (2010). Longterm outcome after implantation of a suprachoroidal cyclosporine drug delivery device in horses with recurrent uveitis. *Veterinary ophthalmology*, *13*(5), 294-300.

Goldmann, H. t., & Witmer, R. (1954). Antikörper im kammerwasser. *Ophthalmologica*, *127*(4-5), 323-330.

Gsell, O., Rehsteiner, K., & Verrey, F. (1946). Iridocyclitis als Spätfolge von Leptospirosis Pomona (Schweinehüterkrankheit). *Ophthalmologica*, *112*(6), 320-334.

Guerreiro, H., Croda, J., Flannery, B., Mazel, M., Matsunaga, J., Reis, M. G., Levett, P. N., Ko, A. I., & Haake, D. A. (2001). Leptospiral proteins recognized during the humoral immune response to leptospirosis in humans. *Infection and immunity*, 69(8), 4958-4968.

Haake, D. A., Chao, G., Zuerner, R. L., Barnett, J. K., Barnett, D., Mazel, M., Matsunaga, J., Levett, P. N., & Bolin, C. A. (2000). The leptospiral major outer membrane protein LipL32 is a lipoprotein expressed during mammalian infection. *Infection and immunity*, 68(4), 2276-2285.

Halliwell, R. E., Brim, T. A., Mines, M. T., Wolf, D., & White, F. H. (1985). Studies on equine recurrent uveitis. II: The role of infection with *Leptospira interrogans* serovar pomona. *Current eye research*, 4(10), 1033-1040.

Hamond, C., Martins, G., & Lilenbaum, W. (2012). Subclinical leptospirosis may impair athletic performance in racing horses. *Tropical animal health and production*, 44(8), 1927-1930.

Hanno, H. A., & Cleveland, A. F. (1949). Leptospiral uveitis. *American journal of ophthalmology*, 32(11), 1564-1566.

Hartwigk, H., & Stoebbe, E. (1952). Kultureller Nachweis von Leptospiren bei Hund und Pferd. *Berliner und Münchener tierärztliche Wochenschrift*, 65(9), 188-190.

Hathaway, S., Little, T., Finch, S., & Stevens, A. (1981). Leptospiral infection in horses in England: a serological study. *The Veterinary Record*, 108(18), 396-398.

Heusser, H. (1952). Zur Ätiologie der periodischen Augenentzündung. *Schweiz Arch Tierheilk*, 94, 296-306.

Horsch, F. (1980). *Infektionskrankheiten der Haustiere* (Vol. 2). Jena: VEB Gustav Fischer Verlag

- Houwers, D., Goris, M., Abdoel, T., Kas, J., Knobbe, S., Van Dongen, A., Westerduin, F., Klein, W., & Hartskeerl, R. (2011). Agglutinating antibodies against pathogenic *Leptospira* in healthy dogs and horses indicate common exposure and regular occurrence of subclinical infections. *Veterinary microbiology*, *148*(2-4), 449-451.
- Johnston, G., Eastment, J., Wood, J., & Taylor, P. (2002). The confidential enquiry into perioperative equine fatalities (CEPEF): mortality results of Phases 1 and 2. *Veterinary Anaesthesia and Analgesia*, *29*(4), 159-170.
- Jung, B. Y., Lee, K. W., & Ha, T. Y. (2010). Seroprevalence of *Leptospira* spp. in clinically healthy racing horses in Korea. *Journal of Veterinary Medical Science*, *72*(2), 197-201.
- Kalisch, J. (1952). Leptospirose und periodische Augenentzündung. *Berliner und Münchener tierärztliche Wochenschrift*, *65*(1), 5-9.
- Kathe, J. (1941). Das Schlamm- oder Feldfieber *Ergebnisse der Hygiene Bakteriologie Immunitätsforschung und Experimentellen Therapie* (S. 159-225): Springer.
- Kayser, F. H., Böttger, E. C., Haller, O., Deplazes, P., & Roers, A. (2014). *Taschenlehrbuch Medizinische Mikrobiologie*: Georg Thieme Verlag.
- Kettner, H. (1997). *Untersuchungen zur klinischen Epizootiologie und Diagnostik der Leptospireninfektion beim Pferd*. Ludwig-Maximilians-Universität München.
- Khurana, S., Malik, P., Nandal, A., & Srivastava, S. (2003). Seroprevalence of Leptospirosis in Equines in India. *Indian Journal of comparative Microbiology, Immunology and Infectious Diseases*, *24*, 93-95.

- Komáromy, A. M., Rowlan, J. S., La Croix, N. C., & Mangan, B. G. (2011). Equine Multiple Congenital Ocular Anomalies (MCOA) syndrome in PMEL17 (Silver) mutant ponies: five cases. *Veterinary ophthalmology*, *14*(5), 313-320.
- Krauss, H. (2004). *Zoonosen: von Tier zu Mensch übertragbare Infektionskrankheiten*: Deutscher Ärzteverlag.
- Kulbrock, M., Lehner, S., Metzger, J., Ohnesorge, B., & Distl, O. (2013). A genome-wide association study identifies risk loci to equine recurrent uveitis in German warmblood horses. *PLoS One*, *8*(8), e71619.
- Lavach, J. D. (1990). *Large animal ophthalmology*: Mosby.
- Leonard, F., Quinn, P., Ellis, W., & O'Farrell, K. (1993). Association between cessation of leptospiruria in cattle and urinary antibody levels. *Research in veterinary science*, *55*(2), 195-202.
- Levett, P. N. (2001). Leptospirosis. *Clinical Microbiology Reviews*, *14*(2), 296-326.
- Levett, P. N., Morey, R. E., Galloway, R. L., Turner, D. E., Steigerwalt, A. G., & Mayer, L. W. (2005). Detection of pathogenic leptospires by real-time quantitative PCR. *Journal of medical microbiology*, *54*(1), 45-49.
- Lizer, J., Velineni, S., Weber, A., Loenser, M., Krecic, M., Calleja, C., & Meeus, P. (2018). Evaluation of three serological tests for detection of acute leptospirosis in experimentally infected dogs. *Paper presented at the ELS Scientific Meeting on leptospirosis and other rodent borne haemorrhagic fevers 2018*, Alghero-Sardinia.
- Loibl, J. (2009). Immunologische und mikrobiologische Untersuchungen zur intraokular persistierenden Leptospireninfektion bei Pferden mit rezidivierender Uveitis. (*Dissertation*), LMU München.

Loibl, J., Gerhards, H., Brem, S., & Wollanke, B. (2018). Verbesserung der Labordiagnostik der Leptospirenuveitis bei Pferden mittels Anwendung eines indirekten ELISAs zum Nachweis von Antikörpern gegen *Leptospira* spp. in intraokularen Proben. *Pferdeheilkunde*, 34(3), 267-277. doi:10.21836/PEM20180308

Mair, T., & Crispin, S. (1989). Immunological mechanisms in uveitis. *Equine veterinary journal*, 21(6), 391-393.

Malalana, F., Stylianides, A., & McGowan, C. (2015). Equine recurrent uveitis: human and equine perspectives. *The Veterinary Journal*, 206(1), 22-29.

Miklossy, J. (2016). Bacterial amyloid and DNA are important constituents of senile plaques: further evidence of the spirochetal and biofilm nature of senile plaques. *Journal of Alzheimer's Disease*, 53(4), 1459-1473.

Morter, R., Williams, R., Bolte, H., & Freeman, M. (1969). Equine leptospirosis. *Journal of the American Veterinary Medical Association*, 155(2), 436.

Naito, M., Sakoda, Y., Kamikawa, T., Nitta, Y., Hirose, K., Sakashita, M., Kurokawa, S., & Kida, H. (2007). Serological evidence of leptospiral infection in pig populations in different districts in Japan. *Microbiology and immunology*, 51(6), 593-599.

Nepereny, J., Tremi, F., & Vrzal, V. (2018). Prevalenz of antileptospiral Serum antibodies in clinically healthy horses in Czech Republic. *Paper presented at the ELS- Scientific Meeting on leptospirosis and other rodent borne haemorrhagic fevers*, Alghero-Sardinia.

Niedermaier, G. (2002). Elektronenmikroskopische Untersuchung des Glaskörpers des Pferdes mit equiner rezidivierender Uveitis. (*Dissertation*), LMU München.

Niedermaier, G., Wollanke, B., Hoffmann, R., Matiasek, K., & Gerhards, H. (2006). Darstellung der Glaskörperstruktur von augengesunden Pferden und von Pferden mit equiner rezidivierender Uveitis (ERU) mittels Transmissions-Elektronenmikroskopie. *DTW. Deutsche tierärztliche Wochenschrift*, 113(6), 211-217.

OIE. (2014). 2.1.9. Leptospirosis.

Palaniappan, R. U., Chang, Y.-F., Chang, C.-F., Pan, M., Yang, C., Harpending, P., McDonough, S. P., Dubovi, E., Divers, T., & Qu, J. (2005). Evaluation of lig-based conventional and real time PCR for the detection of pathogenic leptospire. *Molecular and cellular probes*, 19(2), 111-117.

Pikalo, J., Sattler, T., Eichinger, M., Loitsch, A., Sun, H., Schmoll, F., & Schusser, G. F. (2016). Occurrence of antibodies against *Leptospira* in horses in Middle Germany. *Berliner und Münchener tierärztliche Wochenschrift*, 129(5-6), 202-208.

Polle, F., Storey, E., Eades, S., Alt, D., Hornsby, R., Zuerner, R., & Carter, R. (2014). Role of intraocular *Leptospira* infections in the pathogenesis of equine recurrent uveitis in the southern United States. *Journal of Equine Veterinary Science*, 34(11-12), 1300-1306.

Popp, M. K. (2011). Enrofloxacin im Glaskörper an Equiner rezidivierender Uveitis erkrankter Pferde. (*Dissertation*), LMU München.

Poppensiek, G. (1969). Report of the panel for the symposium on immunity to selected equine infectious diseases. Summary. *Journal of the American Veterinary Medical Association*, 155(2), 474.

Ristow, P., Bourhy, P., Kerneis, S., Schmitt, C., Prevost, M.-C., Lilenbaum, W., & Picardeau, M. (2008). Biofilm formation by saprophytic and pathogenic leptospire. *Microbiology*, 154(5), 1309-1317.



Roberts, S. (1958). Sequelae of leptospirosis in horses on a small farm. *Journal of the American Veterinary Medical Association*, 133(4), 189.

Roczek, A. (2008). Entwicklung einer quantitativen PCR zum Nachweis von DNA pathogener Leptospiren in Glaskörper- und Kammerwasserproben von Pferden. (Dissertation), LMU München.

Romeike, A., Brüggemann, M., & Drommer, W. (1998). Immunohistochemical studies in equine recurrent uveitis (ERU). *Veterinary pathology*, 35(6), 515-526.

Schinagl, C. (2017). Pars-Plana-Vitrektomie bei Equiner Rezidivierender Uveitis. (Dissertation), LMU, München.

Schwink, K. L. (1992). Equine uveitis. *Veterinary Clinics of North America: Equine Practice*, 8(3), 557-574.

Soboleva, G., Aliper, T., Nepoklonova, I., Demkina, M., Belousov, V., & Nurlygaianova, G. (2018). Serological aspects of leptospirosis of animals in the Russian Federation. Paper presented at the ELS-Scientific Meeting on leptospirosis and other rodent borne haemorrhagic fevers, Alghero-Sardinia.

Sohail, M., Khan, M., Ijaz, M., Fatima, Z., Naseer, O., Ahamad, W., & Ahmad, A. (2017). Seroprevalence of *Leptospira* spp. in horses of distinct climatic regions of Punjab, Pakistan. Paper presented at the ILS 2017, New Zealand.

Spiess, B. (2010). Equine recurrent uveitis: the European viewpoint. *Equine veterinary journal*, 42(S37), 50-56.

Stavitsky, A. B. (1945). Studies on the pathogenesis of leptospirosis. *The Journal of Infectious Diseases*, 76(3), 179-192.

- Straubinger, R. (2015). Spirochäten *Tiermedizinische Mikrobiologie, Infektions-und Seuchenlehre*: Selbitz, Hans-Joachim, Truyen, Uwe, Valentin-Weigand, Peter.
- Szemes, P., & Gerhards, H. (2000). Untersuchungen zur Prävalenz der equinen rezidivierenden Uveitis im Großraum Köln-Bonn. *Praktischer Tierarzt*, 81, 408-420.
- Thiermann, A. (1984). Leptospirosis: current developments and trends. *Journal of the American Veterinary Medical Association*, 184(6), 722-725.
- Thiermann, A., & Garrett, L. (1983). Enzyme-linked immunosorbent assay for the detection of antibodies to *Leptospira interrogans* serovars hardjo and pomona in cattle. *American journal of veterinary research*, 44(5), 884-887.
- Torten, M., & Marshall, R. B. (1994). *Leptospirosis*: CRC press.
- Troia, R., Balboni, A., Zamagni, S., Frigo, S., Magna, L., Perissinotto, L., Battilani, M., & Dondi, F. (2018). Prospective evaluation of rapid point-of-care tests for the diagnosis of acute leptospirosis in dogs. *The Veterinary Journal*, 237, 37-42.
- Tsegay, K., Potts, A., Aklilu, N., Lötter, C., & Gummow, B. (2016). Circulating serovars of *Leptospira* in cart horses of central and southern Ethiopia and associated risk factors. *Preventive veterinary medicine*, 125, 106-115.
- Turner, L. (1968). Leptospirosis II serology. *Transactions of the Royal Society of Tropical Medicine and Hygiene*, 62(6), 880-899.
- Verma, A., Kumar, P., Babb, K., Timoney, J. F., & Stevenson, B. (2010). Cross-reactivity of antibodies against leptospiral recurrent uveitis-associated proteins A and B (LruA and LruB) with eye proteins. *PLoS neglected tropical diseases*, 4(8), e778.

- Verma, A., Rathinam, S., Priya, C. G., Muthukkaruppan, V., Stevenson, B., & Timoney, J. F. (2008). LruA and LruB antibodies in sera of humans with leptospiral uveitis. *Clinical and Vaccine Immunology*, 15(6), 1019-1023.
- Verma, A., & Stevenson, B. (2012). Leptospiral uveitis – there is more to it than meets the eye! *Zoonoses and public health*, 59(s2), 132-141.
- Verma, A., Stevenson, B., & Adler, B. (2013). Leptospirosis in horses. *Veterinary microbiology*, 167(1-2), 61-66.
- Wagenaar, J. A., Segers, R. P., & Van der Zeijst, B. A. (1994). Rapid and specific detection of pathogenic *Leptospira* species by amplification of ribosomal sequences. *Molecular biotechnology*, 2(1), 1-14.
- Waid, H., Tóth, J., Lieke, B., & Schusser, G. F. (2018). Clinical experiences after the insertion of a Cyclosporin-A drug delivery device in horses with Equine Recurrent Uveitis. *Pferdeheilkunde* 34, 113-120; doi: 10.21836/PEM20180202.
- Waldner, J. S. (2017). Untersuchungen zum Vorkommen von Serum Amyloid A im Pferdeauge. (Dissertation), LMU, München.
- Werry, H., & Gerhards, H. (1992). The surgical therapy of equine recurrent uveitis. *Tierärztliche Praxis*, 20(2), 178-186.
- Wiehen, L. E. (2012). Retrospektive Analyse zum Vorkommen der Equinen rezidivierenden Uveitis-unter Berücksichtigung der Leptospireninfektion-an der LMU München von 01/2005-06/2012. (Dissertation), LMU, München.
- Williams, R., Morter, R., Freeman, M., & Lavignette, A. (1971). Experimental chronic uveitis: ophthalmic signs following equine leptospirosis. *Investigative ophthalmology & visual science*, 10(12), 948-954.

Williams, R. D. (1968). *The Presence and Duration of Persistence of Leptospira pomona in Equine Ocular Tissues Following Experimentally Induced Systemic Infection*. Purdue University.

Witmer, R. (1954). Periodic ophthalmia in horses. *American journal of ophthalmology*, 37(2), 243-253.

Wollanke, B. (1995). Untersuchungen zur Ätiologie der equinen rezidivierenden Uveitis. (Dissertation), LMU, München.

Wollanke, B. (2002). Die equine rezidivierende Uveitis. (Habil. med. vet.), LMU, München.

Wollanke, B., Geiger, T., & Gerhards, H. (2018). Evaluation of “SNAP® Lepto”-ELISA and comparison with MAT and PCR results for diagnosis of leptospiral uveitis in horses using intraocular samples. *Pferdeheilkunde*, 34(6), 508-516. doi:10.21836/PEM20180601

Wollanke, B., & Gerhards, H. (2009). Equine rezidivierende Uveitis: *Veterinär-Verl.*

Wollanke, B., Gerhards, H., Brem, S., Kopp, H., & Meyer, P. (1998). Intraokulare und Serumantikörpertiter gegen Leptospiren bei 150 wegen equiner rezidivierender Uveitis (ERU) vitrektomierten Pferden. *Berliner und Münchener tierärztliche Wochenschrift*, 111, 134-139.

Wollanke, B., Gerhards, H., Brem, S., Meyer, P., & Kopp, H. (2004). Ätiologie der equinen rezidivierenden Uveitis (ERU): Autoimmunkrankheit oder intraokulare Leptospireninfektion? *Pferdeheilkunde*, 20(4), 327-340.

Wollanke, B., Rohrbach, B. W., & Gerhards, H. (2001). (2001) Serum and vitreous humor antibody titers in and isolation of *Leptospira interrogans* from horses with recurrent uveitis. *Journal of the American Veterinary Medical Association*, 219(6), 795-800.

Woodward, M. J., Swallow, C., Kitching, A., Dalley, C., & Sayers, A. (1997). *Leptospira hardjo* serodiagnosis: a comparison of MAT, ELISA and Immunocomb. *British Medical Journal Publishing Group*.

Yan, K.-T., Ellis, W., Mackie, D., Taylor, M., McDowell, S., & Montgomery, J. (1999). Development of an ELISA to detect antibodies to a protective lipopolysaccharide fraction of *Leptospira borgpetersenii* serovar *hardjo* in cattle. *Veterinary microbiology*, *69*(3), 173-187.

Zierhut, M., Klein, R., Berg, P., & Thiel, H.-J. (1991). Zur Bedeutung der Autoimmunität bei verschiedenen Uveitisformen. *Klinische Monatsblätter für Augenheilkunde*, *198*(03), 165-173.

Zügel, U., & Kaufmann, S. H. (1999). Role of heat shock proteins in protection from and pathogenesis of infectious diseases. *Clinical Microbiology Reviews*, *12*(1), 19-39.



## IX. ABBILDUNGSVERZEICHNIS

- Abbildung 1: (1) Mittelgradige vordere Uveitis mit diffus hauchartig getrübler Cornea, Fibrinerguss am Boden der vorderen Augenkammer und diffus getrübttem Kammerwasser (2) Geringgradige vordere Uveitis mit einzelnen, in der Pupillenöffnung aufgespannten, Fibrinfäden. Der Patient kam bereits im schmerzfreien Zustand in die Klinik für Pferde der LMU und war durch den Haustierarzt bereits mit einem Mydriatikum vorbehandelt (maximal weite Pupille) ..... 26*
- Abbildung 2: (1) Hochgradige Panuveitis mit hochgradigem Corneaödem und hochgradigem Hypopyon in der vorderen Augenkammer. (2) Das korrespondierende Ultraschallbild zeigt, zusätzlich zu dem Erguss in der vorderen Augenkammer, einen hochgradigen Fibrinerguss im Glaskörper. .... 27*
- Abbildung 3: (1) Reizfreies Auge. Anzeichen für eine bereits abgelaufene innere Augenentzündung: Dyskorie mit zahlreichen, in der dorsalen Hälfte befindlichen, hinteren Synechien und einzelnen Irisresiduen auf der Linsenvorderfläche. (2) Beispiel einer nicht leptospirenbedingten Uveitis („Tigerschekenuveitis“) ohne vorausgegangene schmerzhafte Entzündungsschübe am rechten Auge. Hochgradige Bulbusatrophie mit Nickhautvorfall, mature Katarakt mit von der Iris ausgehender Vaskularisation der Linsenvorderfläche. .... 27*
- Abbildung 4: Verdünntes Glaskörpermaterial nach Vitrektomie (1) mittelgradige Glaskörpereinlagerungen, keine Glaskörpertrübung, (2) hochgradige Glaskörpereinlagerungen mit geringgradiger Glaskörpertrübung, (3) geringgradige Glaskörpereinlagerungen, hochgradige gelbliche Glaskörpertrübung ..... 29*
- Abbildung 5: Unverdünntes Glaskörpermaterial, welches am Anfang der Vitrektomie zu diagnostischen Zwecken gewonnen wird. Von links nach rechts: (1) klarer Glaskörper, (2) geringgradig gelblich getrübt, (3) mittelgradig gelblich getrübt Glaskörper. .... 30*
- Abbildung 6: (1) Verschlossenes Testkit SNAP-Lepto<sup>®</sup>, (2) zwei Probengefäße, mittig Konjugatflasche, davor Testeinheit mit Pipette, (3) Konjugatflasche separat ..... 32*
- Abbildung 7: (1) 3 Tropfen der Probenflüssigkeit werden mit der Pipette in das*

- Probengefäß gegeben, (2) 4 Tropfen des Konjugats werden dazugegeben und das verschlossene Probengefäß mehrfach geschwenkt, (3) Das Gemisch wird in die Probenvertiefung der Testeinheit geschüttet..... 32*
- Abbildung 8: (1) Das Proben-Konjugat-Gemisch wird durch das Fließpapier über die gesamte Testeinheit transportiert, (2) bis zum Erreichen des Kontrollfensters, welches als Zeichen zur manuellen Aktivierung (3) des Waschvorgangs zu werten ist (Runterdrücken der Testeinheit)..... 33*
- Abbildung 9: (1) Bis zur Hälfte fortgeschrittener Waschvorgang. (2) Gesamte Testfeld von überschüssigem Proben-Konjugat-Gemisch befreit. .... 33*
- Abbildung 10: (1) Der Kontrollpunkt erscheint bereits nach einigen Minuten als Zeichen für einen einwandfreien Ablauf des Schnelltests. (2) Nur bei positiven Proben erscheint nach spätestens 10 Minuten der Probenpunkt im auf dem Bild oberen Bereich der Testeinheit..... 33*
- Abbildung 11: Geschlechtsverteilung der untersuchten Pferde. Innerhalb der ERU-Pferde sind männliche Tiere (dunkelgrau und hellgrau) überrepräsentiert. („Vergleichsgruppe“ = Pferde mit anderen Augenerkrankungen und augengesunde Pferde zusammengefasst, „leptospirenbedingte Uveitis“ = Pferde, die mindestens auf einem Auge an einer leptospireninduzierten ERU erkrankt waren) ..... 40*
- Abbildung 12: Altersverteilung der Pferde: An ERU erkrankte Pferde waren mit durchschnittlich 7,8 Jahren signifikant jünger als Pferde mit anderweitigen Erkrankungen („Vergleichsgruppe“ = Pferde mit anderen Augenerkrankungen und augengesunde Pferde zusammengefasst, „leptospirenbedingte Uveitis“ = Pferde, die mindestens auf einem Auge an einer leptospireninduzierten ERU erkrankt waren.)..... 40*
- Abbildung 13: Verteilung der unterschiedlichen Titerhöhen bei den 208 mit MAT untersuchten Seren (47 augengesunde Kontrolltiere, 143 ERU-Pferde, 18 Pferde mit nicht leptospirenbedingter Uveitis)..... 44*
- Abbildung 14: Vergleich von Seren von ERU-Pferden (hellgrau, Quadrate) und nicht an ERU erkrankten (dunkelgrau, Rauten) bezüglich der Verteilung auf die unterschiedlichen Titerhöhen im MAT..... 45*
- Abbildung 15: Prozentuale Verteilung der MAT-Ergebnisse im Serum von 114 an ERU erkrankten (rechts) und 61 nicht an ERU erkrankten Tieren (links). Bei an*



- leptospirenbedingter Uveitis erkrankten Pferden sind deutlich höhere Verdünnungsstufen im Serum nachweisbar als bei der nicht erkrankten Kontrollgruppe..... 46*
- Abbildung 16: Vergleich der IgG Nachweise im Serum bei 38 augengesunden Patienten, 93 an ERU erkrankten Pferden und 14 Pferden mit nicht leptospirenbedingter Uveitis. ERU-Patienten haben mit über 80 % deutlich häufiger gegen Leptospiren gerichtetes IgG im Serum nachweisbar. („Augengesund“: Kontrolltiere; „ERU“: an ERU erkrankte Tiere; „Uveitis Lepto“: Pferde mit Uveitis anderer, nicht leptospirenbedingter Genese; „IgG-“: kein Nachweis von IgG im Serum; „IgG+“: positiver IgG-Nachweis)..... 47*
- Abbildung 17: Immunglobulinprofil des ELISAs bei Serumproben von 93 ERU-Pferden (rechts) und 52 Nicht-ERU Pferden (links). IgM prozentual häufigster Immunglobulinnachweis bei an ERU erkrankten Pferden im Serum..... 48*
- Abbildung 18: Vergleich von Serumuntersuchungen mittels spezifischen ELISA auf gegen Leptospiren gerichtete Antikörper bei an ERU erkrankten Pferden (rechts) und der Vergleichsgruppe (nicht an ERU erkrankte) (links). Nur positiv/negativ Ergebnisse wurden herangezogen. Beide Gruppen fast gänzlich positiv im spezifischen ELISA des untersuchten Serums, somit äußerst geringe Spezifität des differenzierten ELISAs bei einer rein positiven und negativen Ergebnisbetrachtung. .... 48*
- Abbildung 19: Vergleich von Antikörpernachweisen in Serumproben von augengesunden (schwarz) und ERU-Pferden (grau) mit MAT (47 augengesunde, 144 ERU-Tiere), mit SNAP-Lepto® (103 augengesunde Pferde, 90 ERU-Pferde) und spezifischen ELISA (38 augengesunde und 93 ERU-Pferde)..... 53*
- Abbildung 20: Graphische Darstellung von Tabelle 22. Vergleich von intraokularen Proben von augengesunden Pferden, Pferden mit ERU und Pferden mit einer nicht leptospirenbedingten Uveitis bezüglich der Antikörpernachweise im SNAP-Lepto® (schwarz und grau) und im MAT (gepunktet und kariert). (X-Achse: Die drei verschiedenen Diagnosen „Augengesund“, „ERU“, „Uveitis anderer Genese“, farbliche Unterschiede positiver und negativer Ergebnisse siehe Legende))..... 56*
- Abbildung 21: Antikörpertiter im MAT in 2152 intraokularen Proben aus an ERU*

- erkrankten Augen. Im Vergleich mit dem Serum waren die Antikörpertiter in intraokularen Proben deutlich höher. .... 57
- Abbildung 22: Übereinstimmung der 3 verschiedenen indirekten Antikörperrnachweisverfahren (SNAP-Lepto<sup>®</sup>, MAT, spezifischer ELISA) mit dem direkten Erregernachweis durch PCR bei intraokularem Probenmaterial. SNAP-Lepto<sup>®</sup> zeigt mit 96,6 % die höchste Positivübereinstimmung mit der PCR gegenüber den anderen beiden indirekten Nachweisverfahren. .... 60
- Abbildung 23: Graphische Zusammenfassung von intraokularen positiven/negativen Ergebnissen im SNAP-Test, abhängig vom Vorbericht. (Gesamtdauer unter 6 Monate  $n_{\text{gesamt}}$ : 70 Pferde, über 6 Monate  $n_{\text{gesamt}}$ : 98 Pferde; unter zwei Entzündungsschübe  $n_{\text{gesamt}}$ : 71 Pferde, über zwei Entzündungsschübe  $n_{\text{gesamt}}$ : 88 Pferde; Zeitpunkt bis zum letzten Entzündungsschub unter 2 Wochen  $n_{\text{gesamt}}$ : 100 Pferde, über zwei Wochen  $n_{\text{gesamt}}$ : 56 Pferde) ..... 63
- Abbildung 24: Vergleich von Antikörperrnachweisen in intraokularen Proben aus Augen, die klinisch-ophthalmologisch eindeutig als leptospirenbedingte Uveitis eingeteilt worden waren, mittels MAT ( $n_{\text{gesamt}}$ : 1079 ERU-Pferde), spezifischer ELISA ( $n_{\text{gesamt}}$ : 320 ERU-Pferde) und SNAP-Lepto<sup>®</sup> ( $n_{\text{gesamt}}$ : 99 ERU-Pferde). Farblich werden die Diagnosen „Augengesund“ (schwarz), „ERU“ (kariert) und „nicht leptospirenbedingte Uveitis“ (hellgrau) unterschieden. Der SNAP-Lepto<sup>®</sup> zeigt bei dieser Probenauswahl die geringste falsch-negativ Rate von 2,9 % innerhalb der ERU-Pferde. .... 70
- Abbildung 25: Übereinstimmung von spezifischen ELISA und MAT in intraokularem Material bei ERU Pferden ( $n_{\text{gesamt}}$ : 550 parallel untersuchte ERU-Pferde; MAT-negative  $n = 305$ , MAT-positive  $n = 245$ )..... 71
- Abbildung 26: Vergleich positiver SNAP-Ergebnisse in Serumproben und intraokularem Material ( $n_{\text{gesamt}}$ : 66 ERU-Pferde) unter Berücksichtigung der Farbintensitäten am Probenpunkt. Starke Farbintensitäten (von 4) waren ausschließlich bei intraokularen Proben zu beobachten. .... 74
- Abbildung 27: Vergleich der Farbintensitäten der 66 Serumproben mit den korrespondierenden intraokularen Proben. Schwarz repräsentiert die Serumproben, die eine geringere Farbintensität als die korrespondierende intraokulare (IO) Probe aufwiesen ( $<IO$ ) und gepunktet waren die Serumproben,

- die eine gleiche oder intensivere Farbe aufwiesen ( $\geq 10$ ). Ab Farbstufe 2 waren die Farbintensitäten im Serum stets mindestens eine Farbstufe schwächer im Vergleich mit der korrespondierenden intraokularen Probe..... 75
- Abbildung 28: Unterschiedliche Farbintensitäten des SNAP-Lepto® ..... 76
- Abbildung 29: (1) stark positiver Probenpunkt der intraokularen Probe im Vergleich zur (2) schwach positiven Serumprobe des gleichen Pferdes. (Von oben nach unten 1+2) ..... 76
- Abbildung 30: Rasseverteilung der 1358 an ERU erkrankter Pferde: n Appaloosa : 15; n Araber : 51; n Friesen : 58, n Haflinger: 17; n Isländer: 149; n Kaltblüter : 18; n Knabstrupper : 4; n Paint : 19; n Pony : 43; n Spanische Rassen : 38; n Quarter Horse : 61; n Reitpony : 37; n Traber : 45; n Trakehner : 28; n Vollblut : 42; n Warmblut : 723; n Sonstige : 10 ..... 84
- Abbildung 31: Rasseverteilung der 7815 Pferde der Vergleichsgruppe: n Appaloosa : 159; n Araber : 627; n Friesen : 189, n Haflinger: 558; n Isländer: 470; n Kaltblüter : 429; n Knabstrupper : 62; n Paint : 156; n Pony : 375; n Spanische Rassen : 311; n Quarter Horse : 511; n Reitpony : 200; n Traber : 357; n Trakehner : 282; n Vollblut : 51; n Warmblut : 2947; n Sonstige : 87 ..... 85
- Abbildung 32: Rasseverteilung der 207 Pferde mit einer Uveitis anderer Genese: n Appaloosa : 20; n Araber : 7; n Friesen : 2, n Haflinger: 0; n Isländer: 8; n Kaltblüter : 1; n Knabstrupper : 9; n Paint : 5; n Pony : 14; n Spanische Rassen : 8; n Quarter Horse : 7; n Reitpony : 7; n Traber : 7; n Trakehner : 4; n Vollblut : 1; n Warmblut : 107; n Sonstige : 0 ..... 86
- Abbildung 33: Farbverteilung der 1358 ERU-Pferde: n Tigerschecken : 11; n Schimmel : 153; n Schecken : 42, n Rappen: 191; n Isabellen: 6; n Füchse : 246; n Falbe : 29; n Dunkelfuchs : 11; n Dunkelbraun : 135; n Braune : 519; n sonstige : 15 ..... 87
- Abbildung 34: Farbverteilung der 8795 Pferde der Vergleichsgruppe: n Tigerschecken : 141; n Schimmel : 1070; n Schecken : 390, n Rappen: 968; n Isabellen: 42; n Füchse : 1978; n Falbe : 222; n Dunkelfuchs : 123; n Dunkelbraun : 772; n Braune : 2943; n sonstige : 146 ..... 87
- Abbildung 35: Farbverteilung der 207 Pferde mit einer nicht leptospirenbedingten Uveitis: n Tigerschecken : 25; n Schimmel : 28; n Schecken : 9, n Rappen: 22; n Isabellen: 1; n Füchse : 22; n Falbe : 1; n Dunkelfuchs : 1; n Dunkelbraun : 14; n Braune : 81; n sonstige : 3 ..... 88



## **X. TABELLENVERZEICHNIS**

<i>Tabelle 1: Europäische Einteilung der ERU-Formen.....</i>	<i>7</i>
<i>Tabelle 2: Angelsächsische Einteilung der ERU-Formen .....</i>	<i>8</i>
<i>Tabelle 3: Zusammenfassung akuter Symptome einer Uveitis.....</i>	<i>8</i>
<i>Tabelle 4: Zusammenfassung chronischer Uveitisveränderungen .....</i>	<i>8</i>
<i>Tabelle 5: Konservative Therapiemöglichkeit einer ERU .....</i>	<i>10</i>
<i>Tabelle 6: Probleme der Serumdiagnostik.....</i>	<i>19</i>
<i>Tabelle 7: Zusammenfassung regionaler bzw. kontinentaler Unterschiede in der Serumprävalenz gesunder Pferde.....</i>	<i>20</i>
<i>Tabelle 8: Erhobener intraokularer Datensatz. Links Gesamtanzahl, welche sich nach rechts weiter differenziert in Augen von ERU-Pferden, augengesunden Kontrolltieren und anderweitigen Augenerkrankungen usw.....</i>	<i>23</i>
<i>Tabelle 9: Erhebung des Vorberichts für die statistische Auswertung .....</i>	<i>24</i>
<i>Tabelle 10: Graduierung der Farbintensität des Probenpunktes eines positiven SNAP-Lepto® Ergebnisses.....</i>	<i>32</i>
<i>Tabelle 11: Codierung der Titerverdünnungsstufen des MATs .....</i>	<i>34</i>
<i>Tabelle 12: Bewertungsschema der spezifischen ELISA-Ergebnisse.....</i>	<i>35</i>
<i>Tabelle 13: Codierung der Antikörperkombinationen bei ELISA Ergebnissen.....</i>	<i>36</i>
<i>Tabelle 14: Auflistung der ophthalmologischen Befunde der 1358 Pferde, welche an ERU erkrankt waren. (Die Gesamtzahl von 1358 bedeutet, dass pro Pferd nur ein Auge in die Untersuchung einbezogen wurde, waren beide Augen eines Pferdes betroffen wurde nach Zufallsprinzip nur eines der beiden in die Auswertung aufgenommen.) .....</i>	<i>42</i>
<i>Tabelle 15: Vergleich der MAT-Ergebnisse im Serum mit den korrelierenden intraokularen MAT-Untersuchungen (n<sub>gesamt</sub>: 175 ERU-Pferde, bei denen sowohl Serum als auch intraokulares Probenmaterial mittels MAT untersucht wurde) („Serum-MAT“: MAT-Ergebnisse der Seren von ERU-Pferden; „MAT-intraokular“: MAT-Ergebnisse des intraokularen Materials korrespondierend zum</i>	

<i>Serum).</i> .....	43
<i>Tabelle 16: Auflistung der unterschiedlichen Verdünnungsstufen im MAT bei den 208 untersuchten Seren („Serum-MAT“: MAT-Ergebnisse der Seren von allen diagnoseunabhängig untersuchten Pferden; „negativ“: unter einer Verdünnungsstufe von 1:100; die 208 Proben stammten von augengesunden Tieren, ERU-Pferden und Pferden mit einer Uveitis anderer Genese).</i> .....	44
<i>Tabelle 17: Zusammenhänge zwischen MAT und SNAP-Lepto<sup>®</sup> in 141 parallel untersuchten Serumproben ohne Bezug zur klinischen Diagnose. („SNAP-Lepto<sup>®</sup> Serum“: Schnelltestergebnisse in Serumproben aufgeteilt in positive und negative Ergebnisse; „Serum-MAT“: im MAT korrespondierend erfasste Serumergebnisse aufgeteilt in negativ und positiv) .....</i>	49
<i>Tabelle 18: Zusammenhänge zwischen den klinischen Diagnosen und korrelierenden SNAP-Testergebnissen in Serumproben. („SNAP-Lepto<sup>®</sup>- Serum“: Schnelltestergebnisse im Serum aufgeteilt in positive und negative Ergebnisse; Links Gliederung der drei unterschiedlichen Diagnosen „Augengesund“ (n<sub>gesamt</sub>: 103), ERU (n<sub>gesamt</sub>: 90), nicht leptospirenbedingte Uveitis (n<sub>gesamt</sub>: 14)) .....</i>	50
<i>Tabelle 19: Vergleich der ermittelten MAT-Titer im Serum (Serum-Titer) mit korrespondierenden Serumnachweisen bei SNAP-Lepto<sup>®</sup> (SNAP-Serum) bei a: ERU-Pferde n<sub>gesamt</sub>: 78 Pferde und b: augengesunde Kontrolltiere n<sub>gesamt</sub>: 47 Pferde .....</i>	51
<i>Tabelle 20: Zusammenhänge der klinischen Diagnose mit den Ergebnissen im MAT, SNAP-Test und spezifischen ELISA in Serumproben. (Links klinische Diagnose „Augengesund“ und „ERU“, rechts „MAT(S), SNAP (S), ELISA (S)“: jeweils im Serum durchgeführter MAT, SNAP-Test und spezifischer ELISA, jeder Test untergliedert in positive und negative Ergebnisse) .....</i>	52
<i>Tabelle 21: Vergleich intraokularer Proben hinsichtlich ihrer MAT-Ergebnisse (MAT-intraokular) und ihrer SNAP-Ergebnisse (SNAP-intraokular). n<sub>gesamt</sub>: 221 Pferde. 16,3 % dieser Pferde waren, gemessen am Goldstandard MAT, im SNAP-Test falsch negativ. Bezug der beiden Tests ohne klinische Diagnose.....</i>	54
<i>Tabelle 22: Vergleich der klinischen Diagnosen „augengesund“, „ERU“ und „nicht leptospirenbedingter Uveitis“ mit Ergebnissen intraokularer Proben im SNAP-Lepto<sup>®</sup> („SNAP-intraokular“) n<sub>gesamt-SNAP</sub>: 189 Augen und im MAT (MAT-</i>	

<i>intraokular) n<sub>gesamt-MAT</sub>: 1912 Augen. ....</i>	<i>56</i>
<i>Tabelle 23: Vergleich der beiden indirekten Antikörpernachweise MAT und SNAP-Lepto<sup>®</sup> bei mit beiden Testverfahren parallel untersuchten intraokularen Proben von ERU-Pferden. („MAT-intraokular“: MAT-Ergebnisse mit intraokularen Proben; „SNAP-Lepto<sup>®</sup> intraokular“: Antikörpernachweise in korrespondierenden Proben mittels Schnelltest, jeweils aufgeteilt in positiv und negativ). ....</i>	<i>57</i>
<i>Tabelle 24: Übereinstimmung der 3 verschiedenen indirekten Antikörpernachweisverfahren (MAT, spezifischer ELISA, SNAP-Lepto<sup>®</sup>) mit dem DNA-Nachweis mittels PCR bei Verwendung von intraokularem Probenmaterial und unter diagnoseunabhängiger Betrachtung. (links - positive und negative PCR-Ergebnisse im Vergleich zu rechts - den positiven und negativen Ergebnissen in SNAP-Lepto<sup>®</sup> (n<sub>gesamt</sub>: 224), MAT (n<sub>gesamt</sub>: 1617), ELISA (n<sub>gesamt</sub>: 581)) ....</i>	<i>59</i>
<i>Tabelle 25: Übereinstimmung der intraokularen PCR-Ergebnisse mit korrespondierenden Ergebnissen im Serum durch SNAP-Lepto<sup>®</sup>. („PCR-intraokular“: PCR-Ergebnisse mit Kammerwasser und Glaskörper; „SNAP-Lepto<sup>®</sup> im Serum“: Antikörpernachweise im korrespondierenden Serum mittels Schnelltest) ....</i>	<i>61</i>
<i>Tabelle 26: Zusammenhänge zwischen der Gesamterkrankungsdauer von ERU-Patienten und den ermittelten Schnelltestergebnissen in intraokularen Proben. („SNAP-Lepto<sup>®</sup> intraokular“: Schnelltestergebnisse mit Kammerwasser oder Glaskörper aufgeteilt in positive und negative Ergebnisse; „Gesamterkrankungsdauer“: unterteilt in unter/gleich sechs Monate und über 6 Monate) ....</i>	<i>61</i>
<i>Tabelle 27: Zusammenhänge zwischen den vom Besitzer beobachteten Uveitischüben von ERU-Patienten und den ermittelten Schnelltestergebnissen in intraokularen Proben. („SNAP-Lepto<sup>®</sup> intraokular“: Schnelltestergebnisse mit Kammerwasser oder Glaskörper aufgeteilt in positive und negative Ergebnisse). ....</i>	<i>62</i>
<i>Tabelle 28: Zusammenhänge zwischen dem Abstand des letzten beobachteten Entzündungsschubs von ERU-Patienten und der Klinikeinlieferung und den ermittelten Schnelltestergebnissen in intraokularen Proben. („SNAP-Lepto<sup>®</sup> intraokular“: Schnelltestergebnisse mit Kammerwasser oder Glaskörper aufgeteilt in positive und negative Ergebnisse).....</i>	<i>63</i>
<i>Tabelle 29: Zusammenhänge zwischen den Augenbefunden und korrelierenden SNAP-Testergebnissen und den ermittelten Schnelltestergebnissen in intraokularen</i>	

<i>Proben von Augen mit ERU. („SNAP-Lepto<sup>®</sup> intraokular“: Schnelltestergebnisse mit Kammerwasser oder Glaskörper aufgeteilt in positive und negative Ergebnisse)</i> .....	65
<i>Tabelle 30: Zusammenhänge zwischen der erhobenen Uveitisform und korrelierenden SNAP-Testergebnissen und den ermittelten Schnelltestergebnissen in intraokularen Proben von Augen mit ERU. („SNAP-Lepto<sup>®</sup> intraokular“: Schnelltestergebnisse mit Kammerwasser oder Glaskörper aufgeteilt in positive und negative Ergebnisse)</i> .....	65
<i>Tabelle 31: Zusammenhänge zwischen der diffusen Glaskörpertrübung und korrelierenden SNAP-Testergebnissen in Kammerwasser- oder Glaskörperproben von an ERU erkrankten Augen. („SNAP-Lepto<sup>®</sup> intraokular“: Schnelltestergebnisse mit Kammerwasser oder Glaskörper aufgeteilt in positive und negative Ergebnisse)</i> .....	66
<i>Tabelle 32: Zusammenhänge zwischen den befundeten Glaskörpereinlagerungen und den ermittelten Schnelltestergebnissen in intraokularen Proben von Augen mit ERU. („SNAP-Lepto<sup>®</sup> intraokular“: Schnelltestergebnisse mit Kammerwasser oder Glaskörper aufgeteilt in positive und negative Ergebnisse)</i> .....	67
<i>Tabelle 33: Zusammenhänge zwischen klinischer Eindeutigkeit und korrelierenden SNAP-Testergebnissen in intraokularen Proben von Augen mit ERU. („SNAP-Lepto<sup>®</sup> intraokular“: Schnelltestergebnisse mit Kammerwasser oder Glaskörper aufgeteilt in positive und negative Ergebnisse)</i> .....	69
<i>Tabelle 34: Übereinstimmung der an intraokularem Probenmaterial ermittelten MAT-Ergebnisse mit korrespondierenden Ergebnissen im spezifischen ELISA bei intraokularen Proben. („MAT“: an intraokularen Proben ermittelte MAT-Ergebnisse; „ELISA“: Antikörpernachweise in denselben Proben mittels spezifischen ELISA)</i> .....	71
<i>Tabelle 35: Vergleich des Immunglobulinnachweises mittels spezifischen ELISA in intraokularem Probenmaterial mit der klinischen Diagnose „augengesund“, „ERU“ und „nicht leptospirenbedingter Uveitis“ mit n<sub>gesamt-ELISA</sub>: 896 Pferde. Links sind die Diagnosen aufgeführt, in der ersten Spalte die unterschiedlichen Kombinationen im ELISA-Ergebnis.</i> .....	72
<i>Tabelle 36: Vergleich korrespondierender Serum- und Glaskörper-/Kammer-</i>	



wasserproben bei 90 ERU-Pferden mit SNAP-Lepto<sup>®</sup>. („SNAP-Lepto<sup>®</sup> intraokular“: Schnelltest-Ergebnisse, die in Kammerwasser- oder Glaskörperproben erzielt wurden; „SNAP-Lepto<sup>®</sup> - Serum“: Antikörpernachweise in korrespondierenden Serumproben mittels Schnelltest; jeweils in positiv und negativ aufgeteilt)..... 74

Tabelle 37: Diagnostische Sensitivität, Spezifität und positive (PPV) und negative prädiktive Werte (NPV) von MAT, spezifischen ELISA, SNAP-Lepto<sup>®</sup> für Pferde mit eindeutigen klinisch-ophthalmologischen Befunden („augengesund“ oder „ERU“) in intraokularen und Serumproben. Für die PCR wurden ausschließlich intraokulare Proben verwendet. ( $n_{ERU\text{-intraokular}}$  : MAT (1079), spezifischer ELISA (320), PCR (711), SNAP-Lepto<sup>®</sup> (99);  $n_{Kontrolltiere\text{-intraokular}}$  : MAT (130), spezifischer ELISA (116), PCR (154), SNAP-Lepto<sup>®</sup> (25)) + ( $n_{ERU\text{-Serum}}$  : MAT (114), spezifischer ELISA (76), SNAP-Lepto<sup>®</sup> (69);  $n_{Kontrolltiere\text{-Serum}}$  : MAT (47), spezifischer ELISA (38), SNAP-Lepto<sup>®</sup> (103))..... 78

Tabelle 38: Die Odds-Ratio (relatives Chancenverhältnis) gibt an, ob einzelne Rassen einen erhöhten Risikofaktor für Pferde darstellen, an ERU zu erkranken. Dabei werden zwei Gruppen miteinander verglichen. Die Gruppe der an ERU erkrankten Pferde mit ( $n$  :1358) und die nicht an ERU erkrankten Pferde ( $n$  :7815). Die Tiere beider Gruppen wurden in den Jahren 2002-2018 in der hiesigen Pferdeklinik vorgestellt. Werte über 1 stehen hierbei für einen starken Risikofaktor für eine ERU-Erkrankung und Werte unter 1 für einen besonders niedrigen Risikofaktor der jeweiligen Rasse. .... 80

Tabelle 39: Die Odds-Ratio (relatives Chancenverhältnis) gibt an, ob einzelne Rassen einen erhöhten Risikofaktor für Pferde darstellen, an einer nicht leptospirenbedingten Uveitis zu erkranken. Dabei werden zwei Gruppen miteinander verglichen. Die Gruppe der an nicht leptospirenbedingter Uveitis erkrankten Pferde mit ( $n$  :207) und die Vergleichsgruppe ( $n$  :8795). Die Tiere beider Gruppen wurden in den Jahren 2002-2018 in der hiesigen Pferdeklinik vorgestellt. Werte über 1 stehen hierbei für einen starken Risikofaktor für eine Erkrankung und Werte unter 1 für einen besonders niedrigen Risikofaktor der jeweiligen Rasse an einer nicht leptospirenbedingten Uveitis zu erkranken. .... 81

Tabelle 40: Zweiter zu ermittelnder Risikofaktor: Risiko für Pferde mit verschiedenen Fellfarben, eine ERU zu entwickeln (Odds-Ratio) (zugrunde gelegt

wurden 1358 an ERU erkrankte Pferde und 7815 nicht an ERU erkrankte Pferde, die im selben Zeitraum in der Klinik für Pferde vorgestellt wurden). Werte über 1 stehen hierbei für einen starken Risikofaktor für eine Erkrankung und Werte unter 1 für einen besonders niedrigen Risikofaktor der Pferde mit dieser Fellfarbe an einer ERU zu erkranken. .... 82

Tabelle 41: Risiko für Pferde mit verschiedenen Fellfarben, eine nicht leptospirenbedingte Uveitis zu entwickeln (Odds-Ratio) (zugrunde gelegt wurden 207 an einer nicht leptospirenbedingten Uveitis erkrankte Pferde und 8795 nicht an ERU erkrankte Pferde, die im selben Zeitraum in der Klinik für Pferde vorgestellt wurden). Werte über 1 stehen hierbei für einen starken Risikofaktor für eine Erkrankung und Werte unter 1 für einen besonders niedrigen Risikofaktor der Pferde mit dieser Fellfarbe zu erkranken. .... 83

## **XI. DANKSAGUNG**

Mein besonderer Dank gilt meiner Doktormutter PD Dr. Bettina Wollanke für die Überlassung dieses spannenden Themas und der zu jeder Zeit hervorragenden Betreuung und Unterstützung bei Anfertigung der Arbeit. Vielen Dank auch für die kritischen und konstruktiven Vorschläge vor der Abgabe, die zur Verbesserung der Arbeit beigetragen haben.

Mein Dank gilt Herrn Prof. Dr. H. Gerhards für das Bereitstellen von Laborutensilien und Gerätschaften für die Augenuntersuchungen. Vielen Dank für die zahlreichen beantworteten Fachfragen und die äußerst lehrreiche Zeit, die ich bisher als wissenschaftlicher Mitarbeiter in der Klinik für Pferde verbringen durfte.

Herrn PD Dr. Sven Reese und Dr. Sebastian Kaiser möchte ich sehr herzlich für die kompetente und wertvolle Hilfe bei der Auswertung der statistischen Daten danken. Ein ganz besonderer Dank geht dabei an die Bereitschaft von PD Dr. Sven Reese in kürzester Zeit auch viele Stunden am Stück bei der Auswertung mit Rat und Tat zur Seite zu stehen.

Großer Dank gebührt auch meinen Schwestern Dr. Carmen Geiger und Nicole Geiger, sowie Dr. Ralf Linke für das akribische Korrekturlesen des Manuskriptes, sowie an Patrick Beck für die kompetente Unterstützung bei Verfassung der englischen Zusammenfassung.

Ganz herzlich möchte ich mich bei meinen Kolleginnen für ihre moralische Unterstützung und die Rücksichtnahme während der Abgabezeit bedanken.

Ein ganz besonderer und herzlicher Dank gilt nicht zuletzt meinen Eltern für ihre bedingungslose Unterstützung und die Ermöglichung einer sorgenfreien Studien- und Promotionszeit.