

HEIKKI JULKUNEN

dosentti, yllääkäri
HYKS, Sisätaudit ja kuntoutus,
Peijaksen sairaala

MARTINA LOHMAN

dosentti, erikoislääkäri, tuki- ja
liikuntaelinradiologi
HYKS, Kuvantaminen, Peijaksen,
Meilahden ja Töölön sairaala

Kalsiumpyrofosfaattikertymät aiheuttavat monenlaisia taudinkuvia

- Nivelrustoissa ja niveliä ympäröivissä rakenteissa esiintyvät kalsiumpyrofosfaatti (CPP) -kertymät ovat yleisiä iäkkäillä.
- Akuutissa artriitissa CPP-kiteet välittävät reumaattisen tulehduksen.
- Krooninen CPP-artropatia voi olla nivelrikon tai seronegatiivisen polyartriitin kaltainen.
- Tukirangan ja pehmytkudosten CPP-kertymät saattavat aiheuttaa yllättäviä taudinkuvia.
- Hoidossa voidaan käyttää tulehduskipulääkkeitä, kortikosteroideja, kolkisiinia, hydroksiklorokiiniä, metotrek-saattia ja interleukiini-1:n salpaajia.

Natriumuraatin välittämä kihti on tunnetuin taudinkuvista, joita niveliin ja niitä ympäröiviin kudoksiin kertyvät epäorgaaniset kiderakenteet voivat aiheuttaa. Emäksisiä kalsiumfosfaattiyhdisteitä (erityisesti hydroksiapatiittia) tavataan varsinkin periartikulaarisissa rakenteissa, mm. jänteissä ja bursissa. Parhaiten tunnettu esimerkki tästä on supraspinatuksen kalkkitendiitti. Myös oksalaatti- ja kortikosteroidikiteet voivat välittää niveltulehduksen.

Purulenti artriitti, kihti ja valekihti voidaan diagnosoida nivelpunktion avulla.

Kalsiumpyrofosfaatti (CPP) -kertymiä esiintyy pääasiassa nivelensisäisissä rakenteissa. Niihin liittyvät taudinkuvat on esitetty taulukossa (taulukko 1). Yleisin ilmentymä on suurten nivelten kuvantamistutkimuksissa todettava kondrokalsinoosi. Sitä voi esiintyä sekä nivelpintojen lasirustossa (hyaline cartilage) että nivelkierukoiden syyrustossa (fibrocartilage) (kuva 1).

Oireinen CPP-kertymänsairaus voi olla akuutti artriitti (valekihti), jonka käynnistää kiteiden vapautuminen nivelen sisään. Krooninen CPP-artropatia muistuttaa joko artroosia tai se voi olla oireiltaan seronegatiivisen polyartriitin kaltainen (1,2). CPP-kertymiä voidaan todeta myös pehmytkudoksissa ja tukirangan alueella. Tällöin taudinkuvat saattavat olla yllättäviä (3–5).

Natriumuraatti-, kalsiumfosfaatti- ja CPP-kiteisiin liittyvät kliiniset oireet voivat olla samankaltaisia, sillä kaikkia kertymiä tavataan sekä intra- että periartikulaarisissa rakenteissa.

Tässä katsauksessa kuvaamme CPP-kertymänsairauden taudinkuvan, diagnostiikan ja hoidon. Esitämme myös kolme potilastapausta.

Potilastapaus 1

Potilas on 77-vuotias nainen, jonka molempiin polviin oli asennettu tekonivelet nivelrikon takia yli 10 vuotta aiemmin.

Potilaan ranteet kipeytyivät ja turposivat verhojen ripustamisen jälkeen. Sairaalan päivystyspoliklinikalla todettiin rannenivelten synoviitit ja molempien polvien turvotus.

Punktionäytteessä vasemmasta polvesta oli leukosyyttejä $18\,202 \times 10^6/l$ (91 % neutrofiilejä), ja näytteessä todettiin CPP-kiteitä. C-reaktiivinen proteiini (CRP) oli 81 mg/l ja reumaserologia negatiivista.

Käsien natiiviröntgenkuville todettiin kondrokalsinoosia (kuva 2). Ranneniveliin laitettiin 40 mg metyyliyprednisolonia. Punktionäytteitä niistä ei saatu. Työdiagnosi oli valekihti ja kotiin määrättiin lyhyt peroraalinen prednisoni-kuuri.

Kolmen viikon kuluttua potilas lähetettiin uudestaan sairaalan päivystyspoliklinikalle väsymyksen ja poikkeavien laboratorioarvojen takia. Hb oli 96 g/l, CRP 120 mg/l ja lasko 84 mm/h. Potilaille aloitettiin suonensisäinen antibioottihoito, ja hänet otettiin osastolle.

Ranteissa ja molemmissa polvinivelissä oli turvotusta. Polvipunktionäytteiden leukosyyttimäärät olivat $18\,658$ ja $20\,819 \times 10^6/l$, mutta kiteitä ei nyt todettu. Bakteerinäytteet olivat jatkuvasti negatiiviset. Ranteet hoidettiin paikallisesti kortisonilla, ja potilaalle aloitettiin antireumaattinen yhdistelmähoito (prednisoni, hydroksiklorokiini, metotrek-saatti).

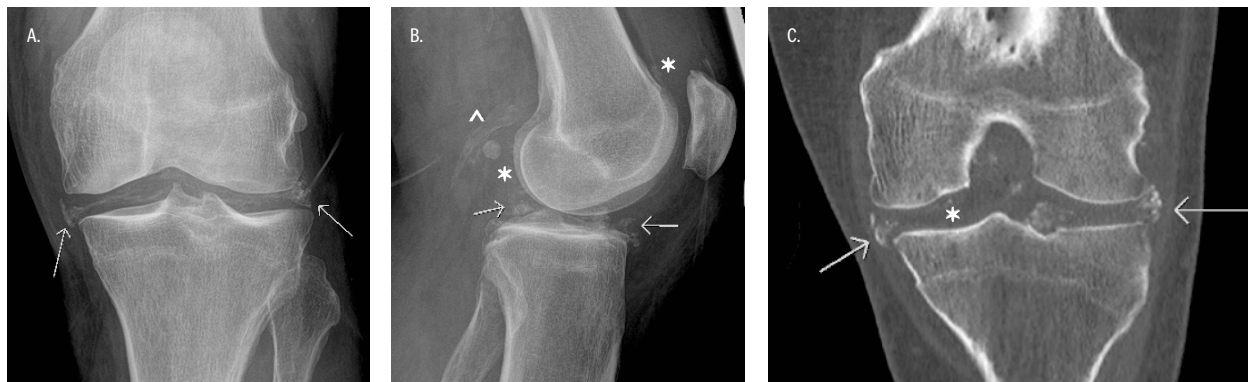
KIRJALLISUUTTA

- 1 Rosenthal AK, Lawrence RM. Calcium Pyrophosphate Deposition Disease. *N Engl J Med* 2016;374:2575–84.
- 2 Zhang W, Doherty M, Bardin T ym. European League Against Rheumatism recommendations for calcium pyrophosphate deposition. I. Terminology and diagnosis. *Ann Rheum Dis* 2011;70:563–70.
- 3 Godfrin-Valnet M, Godfrin G, Godard J ym. Eighteen cases of crowned dens syndrome: presentation and diagnosis. *Neurochirurgie* 2013;59:115–20.
- 4 Ranki-Pesonen M, Lohman M, Valleala H. Valekihti-kohtaus ja medianushermon vaurio. *Duodecim* 2018;134:1956–60.
- 5 Yamakawa K, Iwasaki H, Ohjimi Y ym. Tumoral calcium pyrophosphate dihydrate crystal deposition disease: a clinicopathological analysis of five cases. *Pathol Res Pract* 2001; 197:499–506.
- 6 Neame RL, Carr AJ, Muir K, Doherty M. UK community prevalence of knee chondrocalcinosis: evidence that correlation is through a shared association with osteophyte. *Ann Rheum Dis* 2003;62:513–8.

1 KUVU 1.

Polven CPP-kertymiä samalla potilaalla vasemman polven röntgenkuvassa (A ja B) sekä tietokonetomografiakuvauksessa (C)

Etukuvassa (A) nähdään meniskikalkkia (nuolet). Sivukuvassa (B) näkyvät meniskikalkit (nuolet), hyaliiniruston kalkkeuma (*) ja kalkkeumat Bakerin kystassa (*). TT-kuvassa (koronaalisuunnassa C) nähdään kalkkeumaa meniskeissä (nuolet) ja hyaliinirustossa (*).



1 TAULUKKO 1.

Kalsiumpyrofosfaatti (CPP) -kertymänsairaus

Taudinkuva	Oireet, ominaispiirteet, diagnostiikka pääpiirteissään
Kondrokalsinoosi	Oireeton. Nivelten natiiviröntgenkuivissa hyaliini- ja/tai syyruston kalkkeumia
Akuutti artriitti (valekihti)	Äkillinen mono- tai oligoartriitti. Erityisesti polvissa, ranteissa, olkapäissä. Kondrokalsinoosi, CPP-kiteet
Krooninen artropatia (artroosi ja CPP-kertymät)	Oireet kuten artroosissa. Lieviä niveltulehdusvaiheita. Erityisesti polvissa, ranteissa, olkapäissä, nilkoissa. Nivelten natiiviröntgenkuivissa kondrokalsinoosi, kystia ja osteofyyttejä, CPP-kiteet
Krooninen inflammatorinen artropatia	Krooninen oligo- tai polyartriitti. Vaihtelevia akuutteja niveltulehdusvaiheita. Nivelten natiiviröntgenkuivissa kondrokalsinoosi, kystia ja osteofyyttejä, CPP-kiteet
Muut taudinkuvat	Tendiniitit, bursiitit, tukirangan ja pehmytkudosten inflammatoriset oireet, "crowned dens" -oireyhtymä CPP-kertymät kuvantamistutkimuksissa (natiiviröntgenkuva, tietokonetomografia, kaikukuvaus), CPP-kiteet

- 7 Wilkins E, Dieppe P, Maddison P ym. Osteoarthritis and articular chondrocalcinosis in the elderly. *Ann Rheum Dis* 1983;42:280-4.
- 8 Goldman A, Boije af Gennäs G, Xhaard H ym. Pyrofosfaatti lääketieteessä. *Duodecim* 2016;132:1111-7.
- 9 Junttila I, Meri S, Rämetsä M. Inflammation - tulehduksen keskeinen säätelijä. *Duodecim* 2013;129:705-11.

Kolmen kuukauden kuluttua ajanvarauspoliklinikan kontrollissa nivelten tila oli aivan rauhallinen. Lasko oli 9 mm/h ja CRP 4 mg/l. Puolen vuoden remission jälkeen prednisoni- ja metotreksaattilääkitys lopetettiin. Polvet turposivat kuitenkin uudestaan. Tällä kertaa punktionäytteessä oli 33 194 leukosyyttiä $\times 10^6/l$ (neutrofiilejä 88 %) eikä kiteitä todettu. Metotreksaatti- ja prednisonilääkitys aloitettiin uudestaan.

Nivelten tila rauhoittui, ja yhdistelmähoitoa jatkettiin.

Potilastapaus 2

Potilas on 75-vuotias nainen, jolla on verenpainetauti ja hyperlipidemia. Nivelrikko-oireet olivat vaivanneet pitkään erityisesti suurissa nivelissä.

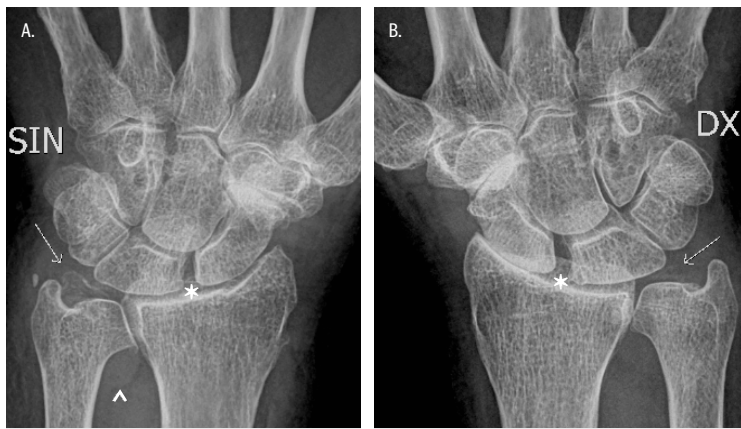
Vasempaan polveen asennettiin tekonivel. Kuukauden kuluttua leikkauksesta molemmat ranteet turposivat. CRP oli 141 mg/l. Potilaalle aloitettiin suonensisäinen antibioottihoito, ja hänet otettiin osastolle.

Rannenivelten punktiosta todettiin CPP-kiteitä, ja röntgenkuivissa oli CPP-artropatiaan sopivia muutoksia (kuva 3). Ranneniveliin laitettiin 40 mg metyyliiprednisolonia, ja potilas kotiutettiin oireenmukaisella lääkityksellä (analgetti ja tulehduskipulääkitys tarpeen mukaan). Seurannassa vasempaan nilkkaan tehtiin tripleartrodeesi.

Muutoksia (kuva 3). Ranneniveliin laitettiin 40 mg metyyliiprednisolonia, ja potilas kotiutettiin oireenmukaisella lääkityksellä (analgetti ja tulehduskipulääkitys tarpeen mukaan). Seurannassa vasempaan nilkkaan tehtiin tripleartrodeesi. Myöhemmässä polikliinisessä arvioissa potilaalla todettiin laaja-alaiseen krooniseen CPP-artropatiaan sopivat oireet ja löydökset. Kipu oli polvissa, olkapäissä, nilkoissa ja sormien pikkunivelissä. Oikeassa jalkaterässä oli tarkkarajaisia kystia tarsometatarsaalinielissä (kuva 3). Aktiivista artriittia tai vaihtelevia akuutteja niveltulehdusvaiheita ei todettu, ja tulehdusarvot olivat normaalit. Oireenmukaista lääkitystä jatkettiin.

Vasen (A) ja oikea (B) ranne, etusuunnan kuva

Kummassakin ranteessa nähdään kolmioruston kalkkeumaa (nuoli) sekä leveä scaphoideumin ja lunatumin väli (*). Vasemmassa distaalaisessa radioulnaariniivessä nivelessä on artroosia ja nestelisiä (*). Scaphoideumin ja radiuksen välinen nivelrako on kaventunut, enemmän oikealla. Nämä muutokset viittaavat kalsiumpyrofosfaattitropatiaan. Kummassakin ranteessa nähdään lisäksi artroosia tyypipaikoilla: scaphoideumin – trapeziumin – trapezoideumin välisessä nivelessä sekä peukalon karpometakarpaaliniivessä.



10 Reuben PM, Wenger L, Cruz M ym. Induction of matrix-metalloproteinase-8 in human fibroblasts by basic calcium phosphate and calcium pyrophosphate dihydrate crystals: effect of phosphocitrate. *Connect Tissue Res* 2001;42:1-12.

11 Hammesfahr JF, Knopf AB, Stitik T. Safety of intra-articular hyaluronates for pain associated with osteoarthritis of the knee. *Am J Ortop* 2003;32:277-83.

12 Yahia SA, Zeller V, Desplaces N ym. Crystal-induced arthritis after arthroplasty: 7 cases. *Joint Bone Spine* 2016;83:559-62.

13 Miksanek J, Rosenthal AK. Imaging of calcium pyrophosphate deposition disease. *Curr Rheumatol Rep* 2015; 42:513-20.

14 Wu Y, Chen K, Terkeltaub R. Systematic review and quality analysis of emerging diagnostic measures for calcium pyrophosphate crystal deposition disease. *RMD Open* 2016 Nov 3;2(2): e000339. eCollection 2016.

15 Frediani P, Filippou G, Falsetti P ym. Diagnosis of calcium pyrophosphate dihydrate deposition disease: ultrasonographic criteria proposed. *Ann Rheum Dis* 2005;64:638-40.

Potilastapaus 3

Potilas on 72-vuotias nainen. Toiseen polveen oli asennettu tekonivel, ja kaularangassa oli todettu spondyloosimuutoksia. Potilas saapui sairaalan päivystyspoliklinikalle ambulanssilla kovan niskakivun takia. Kipujen takia hän ei päässyt ylös sängystä omatoimisesti. Oire tulkittiin niskalihasperäiseksi, ja potilas voitiin kotiuttaa kivun hoidon jälkeen.

Kahden päivän kuluttua hän hakeutui jatkuvan kovan niskakivun takia ambulanssilla uudestaan sairaalan päivystyspoliklinikalle. Kuumetta oli 38,5 astetta ja CRP oli 156 mg/l. Päivystystutkimuksena suoritettussa kaularangan tietokonetomografiassa (TT) todettiin runsaasti diskusdegeneratiivisia muutoksia, mutta ei paravertebraalista turvotusta.

Potilas otettiin osastolle ja hänelle aloitettiin suonensisäinen antibioottihoito. Kaularangan TT:n jälkilausunnon mukaan C1- ja C2-nikamien alueella todettiin kalkkeumia, ja diagnoosiksi ehdotettiin valekihtiä (kuva 4). Antibioottihoito lopetettiin, ja lääkitykseksi aloitettiin prednisoni annoksella 40 mg x 1. Kotiutettaessa pahimmat niskakivut alkoivat helpottaa, ja CRP oli 20 mg/l.

Ajanvarauspoliklinikan kontrollissa kahden viikon kuluttua lasko ja CRP olivat jo normaalit. Prednisonin annosta pienennettiin, ja lääkitys lopetettiin kuukauden kuluessa.

Yleisyys

Suurten nivelten natiiviröntgenkuivissa todettava kondrokalsinoosi on harvinainen alle 60-vuotiailla (6). Muutokset yleistyvät iän mukana siten, että niitä on jo 44 %:lla yli 85-vuotiaista (7). Oireisen CPP-artropatian esiintyvyyttä ei tarkasti tunneta, mutta sen arvellaan länsimaissa ainakin iäkkäämmällä väestöllä olevan useiden prosenttien luokkaa.

Etiopatogeneesi

Ikä ja nivelrikko ovat CPP-kertymäsairauden suurimpia riskitekijöitä. Niihin liittyvät etiopatogeneettiset mekanismit tunnetaan puutteellisesti. Keskeinen tekijä CPP-kertymien muodostumisessa on kondrosyyttien tuottama epäorgaanisen pyrofosfaatin ylimäärä. Näillä potilailla myös CPP-kiteitä hajottavien pyrofosfataasien pitoisuudet ovat pienentyneet. CPP-kertymäsairauden riskiä lisäävät myös nivelten traumat ja leikkaukset.

Jos CPP-kertymäsairaus todetaan nuorelta potilaalta, tulisi huomioida taudin harvinaiset periytyvät muodot tai taustalla olevan metabolisen sairauden mahdollisuus. Familiaalista tautia esiintyy pyrofosfaattia solunulkoiseen tilaan kuljettavan ANK-transembraanikuljettajaproteiinin mutaatioissa, jotka johtavat nivelnesteen suurentuneeseen pyrofosfaattipitoisuuteen (8).

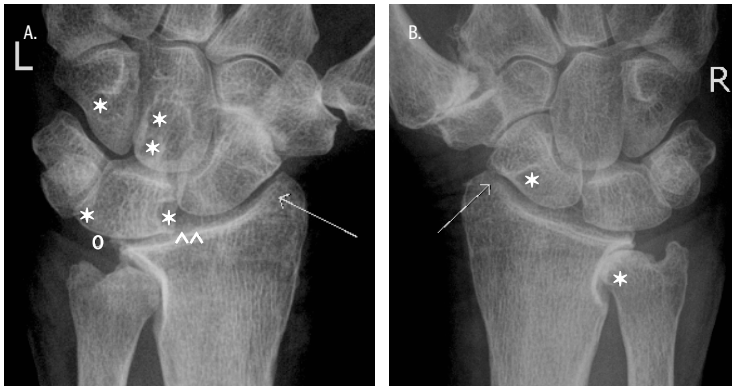
Näissä taudeissa kehittyä jo nuorella iällä runsas kondrokalsinoosi, joka edeltää laaja-alaisia kliinisiä ilmentymiä. Tämä tukee CPP-kiteiden patogeneettistä merkitystä nivelvaurioiden synnyssä. Kondrokalsinoosia esiintyy myös harvinaisessa hypofosfataasiassa, joka johtuu kudosepäsifesifen alkalisen fosfataasin mutaatioista.

CPP-kertymiin liittyviä metabolisia sairauksia ovat hyperparatyreoosi, hemokromatoosi ja hypomagnesemia. Hyperparatyreoosi muuttaa kalsiumin metaboliaa ja lisää CPP-kertymäsairauden riskiä myös lisäkilpirauhasten poiston jälkeen. Hemokromatoosissa mekanismina arvellaan olevan rautaylimäärän estävä vaikutus pyrofosfataasientsyymeihin, ja magnesiumin on todettu lisäävän pyrofosfaatin liukoisuutta. Laboratoriokokeita (S-Ca-ion, fP-PTH, fS-TrFe-Sat, S-Ferriit, S-Mg) em. metabolisten sairauksien...

KUVA 3.

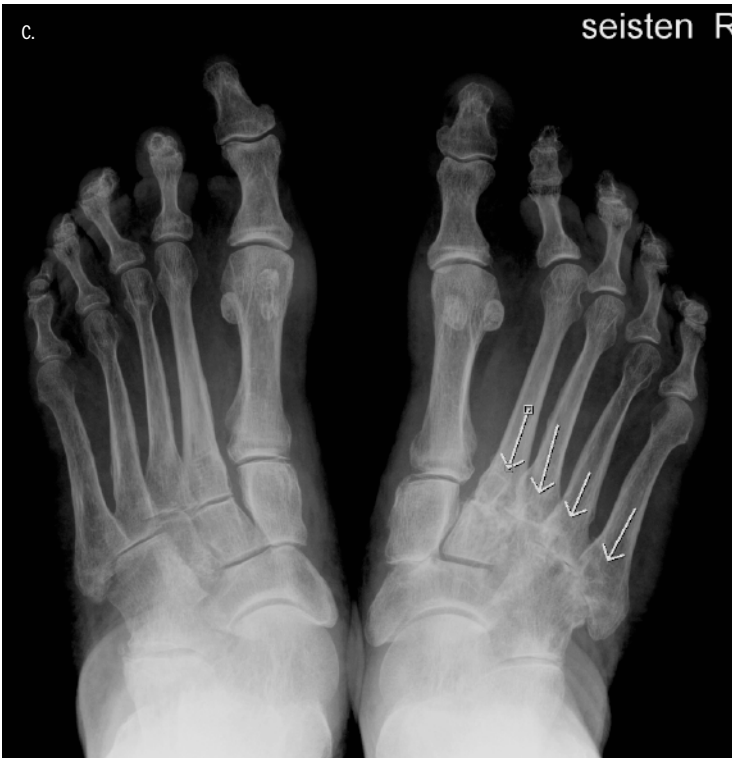Vasen (A) ja oikea (B) ranne

Kummassakin ranteessa on artroosia distaalissa radioulnaarineivessä. Radiokarpaaliniivessä on artroosia ja nivelrako on molemminpuolisesti kaventunut (nuolet). Karpaaliluissa on useita tarkkarajaisia kystia (*). Vasemmassa ranteessa on scaphoideumin ja lunatumin välistä inkongruenssia (^) ja vähäistä kalkkeumaa kolmioruston kiinnitysalueella ranneluuhun (o). Artroosia nähdään molemminpuolisesti tyypialueilla scaphoideumin, trapeziumin ja trapezoideumin välisessä nivelessä sekä peukalon karpometakarpaaliniivessä, oikeassa ranteessa enemmän.



Jalkaterät seistessä (C)

AP-suunnan kuvassa nähdään oikeassa jalkaterässä runsaasti tarkkarajaisia kystia tarsometatarsaalineivissä 2–5 (nuolet) sekä nivelraon kaventumista.



sien toteamiseksi tai poissulkemiseksi suositellaan alle 55-vuotiaille potilaille, joilla todetaan CPP-kertymiä.

Kun CPP-kertymät ovat muodostuneet, ne voivat välittää tulehdusta ja kudosaaurioita monilla eri mekanismeilla. Valekihdistä (myös kihdistä) nivelensisäiset kiteet indusoivat interleukiini 1-beeta -sytokiinin vapautumisen inflammasomivälitteisesti (4,9). Kiteillä on myös suora hajottava vaikutus kondrosyytteihin ja fibroblasteihin. Tällöin vapautuu kudoksia vaurioittavia metalloproteinaaseja ja prostaglandiineja (10). Kertymät voivat myös muuttaa ruston mekaanisia ominaisuuksia, mikä nopeuttaa nivelvaurioiden kehittymistä.

Taudinkuvat ja diagnostiikka

Oireettomat CPP-kertymät

CPP-kertymiä on paitsi rustoissa myös nivelkapseleissa, jänteissä, ligamenteissa, nikaman välilevyissä ja joskus harvoin myös muualla pehmytkudoksissa. Suurin osa henkilöistä, joilla näitä kertymiä todetaan, on oireettomia.

Akuutti CPP-artriitti (valekihti)

Valekihti on yhden tai harvemmin muutaman suuren nivelen äkillinen monoartriitti, joka kestää muutamia päiviä tai korkeintaan pari viikkoa. Potilaalla on lieviä yleisoireita (lämpö < 38,5 °C) ja CRP:n pitoisuus suurenee. Kuten kihdistäkin, niveltulehdukset voivat toistua vaihtelevan ajan kuluessa joko samassa tai muissa nivelissä.

Tyypillinen potilas on vanhempi henkilö, jonka polvi tai ranne tulehtuu rasituksen tai pienen vamman jälkeen (potilas 1). Myös jokin muu sairaus (infektio), akuutti leikkaus tai artoosin hoidossa käytetty nivelensisäinen hyaluronihappo (11) voivat laukaista valekihtihohtauksen. Tauti on selvästi yleisempi polvissa, joihin on tehty nivelkierukoiden poisto. Myös proteesinivelen synoviitti voi olla valekihti (potilas 1) (12).

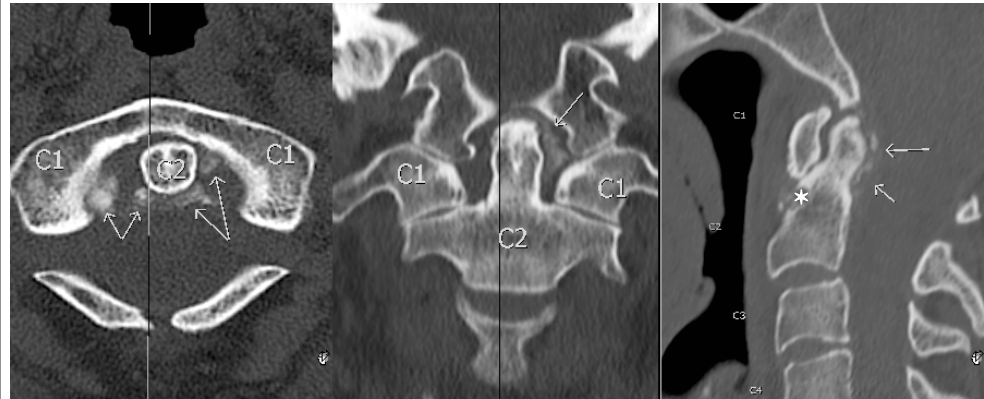
Kun kyseessä on yhden tai harvojen nivelten epäselvä tulehdus, on aina pyrittävä ottamaan nivelnestenäyte. Steriilisti otettu näyte voidaan viedä punktiouriskussa laboratorioon, ja siitä pyydetään määrittämään solut ja kiteet. Purulenttia artriittia epäiltäessä pyydetään myös bakteerivärjäys ja -viljely sekä erityistapauksissa nukleinihapon osoitustestit. Jos näyte on niukka, bakteeriviljely ja -värjäys sekä kidemääritykset ovat ensisijaisia.

- 16 McCarty D Jr. Patterns of joint involvement associated with calcium pyrophosphate dihydrate crystal deposition. *Bull Rheum Dis* 1975;25:804–9.
- 17 Zhang W, Doherty M, Pascual E ym. EULAR recommendations for calcium pyrophosphate deposition: II. Management. *Ann Rheum Dis* 2011;70:571–5.
- 18 Alvarellos A, Spilberg I. Colchicine prophylaxis in pseudogout. *J Rheumatol* 1986;13:804–5.
- 19 Rothschild B, Yakubov LE. Prospective 6-month, double-blind trial of hydroxychloroquine treatment of CPPD. *Compr Ther* 1997; 23:327–31.
- 20 Finckh A, Mc Carthy GM, Madigan A ym. Methotrexate in chronic-recurrent calcium pyrophosphate deposition disease: no significant effect in a randomized cross-over trial. *Arthritis Res Ther* 2014;16:458.
- 21 Ottaviani S, Brunier I, Sibilia J ym. Efficacy of anakinra in calcium pyrophosphate crystal-induced arthritis: a report of 16 cases and review of the literature. *Joint Bone Spine* 2013;80:178–82.
- 22 McCarty D Jr, Kohn NN, Faires JS. The significance of calcium pyrophosphate crystals in the synovial fluid of arthritic patients: the “pseudogout syndrome” I. Clinical aspects. *Ann Intern Med* 1962;56:711–37.

] **KUVA 4.**

Kaularangan TT, kohdennetut kuvat atlantoakiaaliniivelestä

Aksiaali-, koronaali- ja sagittaalisuunnan kuvat. Aksista (C2) atlakseen (C1) yhdistävässä aksiaaliligamentissa ja densiä kallonpohjaan yhdistävässä alaariligamentissa on kalkkeumaa (nuolet). C2-nikamassa anteriorisesti on tarkkarajainen kysta (*). Löydökset sopivat kalsiumpyrofosfaattiarthropatiaan. Aksiaalisuunnan kuvissa näkyy sivulöydöksenä C1-nikaman takakaaren synnynnäinen defekti.



Kidemäärityksiä varten näyte voidaan ottaa myös litium-hepariiniputkeen (säilyy tunteja). Solut voidaan laskea litium-hepariiniputkesta (säilyy 1–2 tuntia) tai EDTA-putkesta (säilyy 6 tuntia, ei kiteitä). Akuutissa CPP-artriitissa nivelnesteeseen solumäärä on yleensä 5 000–50 000 x 10⁶/l. Sitä pienemmät määrät viittaavat artroosiin ja suuremmat purulenttiin artriittiin.

Tulehtuneesta nivelestä löytyvät kulmikkaat ja kaksoistaittavat CPP-kiteet varmentavat diagnoosin. Positiivinen löydös ei kuitenkaan sulje pois samanaikaista muuta niveltulehdusta. On mahdollista, että potilaan 1 nivelsairaus on seronegatiivinen oligoartriitti, inflammatorinen CPP-artriitti tai molemmat.

Nivelpunktion avulla voidaan varmasti diagnosoida myös purulentti artriitti ja kihti. Harvoin akuuttia artriittia aiheuttavia kalsiumpyrofosfaattikiteitä ei voida havaita valomikroskooppilla niiden pienen koon takia.

Krooninen CPP-artropatia

Kroonisen CPP-artropatian ja nivelrikon kliininen taudinkuva on samankaltainen. Jos nivelrikkoon liittyy CPP-kertymiä, voivat poikkeavana oireena olla ajoittaiset lievät niveltulehdusvaiheet. Kliinisen epäilyn CPP-artropatiasta saattaa herättää myös oireiden paikallistuminen olkapäihin, ranteisiin (erityisesti radiokarpaaliniveeliin), MCP-niveeliin ja nilkkoihin, jotka usein

säästyvät tavallisessa artroosissa (potilas 2).

Krooninen inflammatorinen CPP-artropatia voi olla oligo- tai polyartriitti. Potilaalla on jatkuva niveltulehdus, johon liittyy akuutteja ja vaihtelevia pahenemisvaiheita. Näissä tilanteissa tulehdusarvot suurenevat ja punktionäytteessä voidaan todeta CPP-kiteitä. Erotusdiagnoosiin on huomioitava muut polyartriitit, ennen kaikkea seronegatiivinen nivelreuma.

Vaikka diagnostiikan standardi on CPP-kiteiden löytyminen nivelnesteestä, akuutin ja kroonisen CPP-kertymänsairauden taudinmäärittäystä tukevat kuvantamistutkimukset (13,14). Kondrokalsinoosi ei kuitenkaan aina näy natiiviröntgenkuvissa. Kidemäärityksellä varmistettujen tulehtuneiden nivelten kuvauksissa on todettu kondrokalsinoosia keskimäärin n. 40 %:ssa tapauksista (13).

Nivelten natiiviröntgenkuvissa kroonisen CPP-artropatian aiheuttamia tyypillisiä muutoksia ovat – artroosiin ja nivelreumaan verrattuna – myös nivelruston alaiset kookkaat kystat, koukkumaiset osteofyytit, jänneiden ja ligamenttien kalkkeumat. Tyypillistä on lisäksi patellofemoraali- ja radiokarpaalinivelten nivelraon ”häviäminen” sekä yleensä vaikea ja edennyt nivelten tuhoutuminen. Kondrokalsinoosi voi myös komplisoida nivelreuman taudinkuvaa. Tällöin natiivikuvissa voidaan todeta molempiin sairauksiin sopivia muutoksia.

SIDONNAISUDET

Heikki Julkunen, Martina Lohman:
Ei sidonnaisuuksia.

Runsaskaikuiset CPP-kidemuutokset voivat näkyä herkemmin kaikututkimuksessa kuin natiivikuvassa, ainakin taudin varhaisemmassa vaiheessa (15). Tietokonetomografia (TT) on suositeltava tutkimus epäiltäessä tukirangan muutoksia (potilas 3). Kalkkikertymät näkyvät tavanomaisessa TT-kuvassa hyvin, ja kaksois-energiakuvausta voidaan käyttää kihtikiteiden poissulkemiseksi.

Kalkkeumilla on magneettikuvauksessa heikko signaali-intensiteetti, eivätkä pienet kiteet aina luotettavasti näy. Nivelraon kaventuminen, tulehdusmuutokset sekä luun sisäiset kystat näkyvät magneettikuvauksella, mutta muutokset ovat epäspesifejä.

Muut harvinaisemmat ilmentymät

CPP-kertymäsairaus on melko harvoin tendiniitti, tenosynoviitti tai bursiitti. Tukirangan alueella kertymiä on erityisesti nikamien välilyvyissä ja ligamenteissa, joissa ne voivat aiheuttaa äkillisiä infektiota muistuttavia selkäkipuvaiheita. Kaularangassa toisen nikaman alueella esiintyvä muutos kulkee nimellä ”crownedens”-oireyhtymä (3), joka voi liittyä myös kalsiumfosfaattikertymiin.

Äkillinen ja kova niskan alueen kipu, kuume ja korkeat tulehdusarvot voivat simuloida bakteritulehdusta, mm. meningiittiä tai epiduraaliabskessia. Potilaan 3 oireet rauhoittuivat ja tulehdusarvot normalisoituivat peroraalisen kortikosteroidihoidon aikana.

CPP-kertymät on yhdistetty myös suurten nivelten (lonkka, olkapää, polvi) vaikeaan mutiloivaan artriittiin, joka muistuttaa Charcot’n artropatiaa (16). Joskus tuumorimaisia kertymiä tavataan pehmytkudoksissa, ja ne voivat simuloida pahanlaatuisia sairauksia (5).

Hoito

Oireettomia CPP-kertymiä ei tarvitse eikä voi hoitaa. Ei ole voitu osoittaa, että millään lääkityksellä tai hyperparatyreoosin tai hemokromatoosin hoidolla voitaisiin vähentää kondrokalsiinoosimuutoksia tai estää niiden lisääntymistä. Mahdolliseen hypomagnesemiaan on syytä aloittaa korvaushoito.

Akuutissa CPP-monoartriitissa ensisijainen hoito on kylmä, lepo, tulehduskipulääkitys ja paikallinen kortikosteroidipistos. Oligo- tai polyartriitissa voi käyttää myös lyhyttä suun kautta otettavaa kortikosteroidikuuria. Akuutissa koh-

tauksessa on käytetty myös kolkisiinia alkuanoksella 1 mg ja jatkaen annoksella 0,5 mg kahdesti päivässä. Hyvin vaikeissa muulle hoidolle resistentissä tapauksissa on vaihtoehtona interleukiini 1:n salpaaja (esim. anakinra).

Kroonisen CPP-artropatian lääkehoito on myös oireenmukaista ja tähtää tulehduksen rauhoittamiseen. Vaihtoehtoja ovat tulehduskipulääkkeet, kolkisiini, paikallinen tai suun kautta otettava kortikosteroidi, hydroksiklorokiini, metotreksaatti ja/tai interleukiini 1:n estäjä (17).

Lieväoireisessa taudissa riittää tulehduskipulääkitys, jota potilas voi käyttää tarpeen mukaan tai kuureittain. Kolkisiini annoksella 0,5 mg 1–2 kertaa päivässä saattaa vähentää tautiin liittyviä akuutteja tulehdusvaiheita (18). Akuutteja tulehdusellisia vaiheita voi myös hoitaa paikallisesti kortikosteroidipistoksilla tai lyhytaikaisesti suun kautta otettavalla lääkityksellä.

Kroonisemmassa tilanteessa on käytetty pientä prednisoniannosta ylläpitohoitona (esim. 5–10 mg aamuisin). Myös hydroksiklorokiinista ja metotreksaattista on positiivisia kokemuksia (19). Kontrolloidussa tutkimuksessa metotreksaatti (ihon alle 15 mg kerran viikossa) ei kuitenkaan osoittautunut tehokkaammaksi kuin lume (20).

Hoitoresistenteissä tapauksissa kannattaa käyttää em. lääkitysten erilaisia yhdistelmiä. Interleukiini 1:n estäjiä voi harkita, jos kaikki muut vaihtoehdot ovat olleet tehotomia tai eivät ole sopineet (21). Ne ovat kuitenkin hyvin kalliita eivätkä ole korvattavia. Vaikeissa nivelmuutoksissa joudutaan suorittamaan suurten nivelten tekonivelleikkauksia.

Lopuksi

Vaikka jo lähes 60 vuotta sitten ensimmäisen kerran kuvattu CPP-kertymäsairaus (22) näyttää yleistyneen väestön keski-ikäen noustessa, se on yhä kohtalaisen tuntematon ja alidiagnosoitu. Sairauden taudinkuvat on hyvä tuntea, sillä oikealla diagnostiikalla ja tehokkaalla oireenmukaisella hoidolla voidaan nopeuttaa potilaan toipumista hankalista oireista. ●

ENGLISH SUMMARY

www.laakarilehti.fi

in english

Calcium pyrophosphate deposition associated with many clinical pictures

HEIKKI JULKUNEN

Docent, Head of Department
Helsinki University Central
Hospital, Internal Medicine
Outpatient Clinic, Peijas Hospital

MARTINA LOHMAN

Calcium pyrophosphate deposition associated with many clinical pictures

Calcium pyrophosphate deposition (CPPD) occurs almost exclusively in articular tissues, predominantly in fibrocartilage and hyaline cartilage. It is the most common cause of chondrocalcinosis, which is frequently seen in x-rays of large joints in asymptomatic elderly people. Acute CPP arthritis (pseudogout) is a self-limiting synovitis in one or a few large joints mediated by CPP crystals. Osteoarthritis with CPPD is a chronic arthropathy, which – in comparison with common osteoarthritis – usually affects shoulders, wrists, MCP joints and ankles and can be associated with acute and mild exacerbations of synovitis. The clinical picture of chronic inflammatory CPP crystal arthritis can be quite similar to that of seronegative polyarthritis. CPP crystals in intervertebral discs, spinal ligaments and around the C2 vertebra can cause acute attacks of neck and back pain with fever and high levels of inflammatory markers.

Risk factors for CPPD are ageing, osteoarthritis, previous joint trauma/injury, familial predisposition and metabolic disease including hyperparathyroidism, haemochromatosis and hypomagnesaemia. The gold standard for the diagnosis of CPPD disease is the demonstration of CPP crystals in synovial fluid, or occasionally biopsied tissue. The presence of radiographic chondrocalcinosis is indirect diagnostic evidence, and ultrasonography appears to be useful in peripheral joints and computed tomography in the axial skeleton. Asymptomatic CPPD does not need to and cannot be treated. The treatment of acute arthritis is rest, nonsteroidal anti-inflammatory drugs (NSAIDs) and intra-articular injection of or a short course of oral corticosteroids. The choices for the treatment of chronic inflammatory CPPD arthritis are NSAIDs, corticosteroids, hydroxychloroquine and methotrexate. Colchicine and interleukin-1 inhibitors can be used in both acute and chronic CPPD arthritis.