

## Smjernice za liječenje kroničnog rinosinuitisa s polipima

### *Guidelines for chronic rhinosinusitis with nasal polyposis*

Gorazd Poje, Neven Skitarelj\*

---

#### Sažetak

Kronični rinosinuitis s polipima čini oko 20% slučajeva kroničnog rinosinuitisa. Dijagnoza nosne polipoze prvenstveno je klinička i temelji se na anamnezi i kliničkom pregledu. Endoskopski pregled nosa najvažniji je u dijagnostici, jer se njime utvrđuje status polipa. Kompjuteriziranu tomografiju sinusa inicijalno nije potrebno raditi, osim u slučaju sumnje na komplikacije. Kod bolesnika koji nemaju značajnu nosnu opstrukciju polipima i imaju sačuvan osjet mirisa, preporučuje se u terapiju uvesti ispiranje nosa fiziološkom otopinom i intranazalne kortikosteroide (u obzir dolazi i intranazalna primjena kombinacije kortikosteroida i antihistaminika). Ukoliko je nosna opstrukcija značajna i/ili postoji hiposmija ili anosmija, uz gore navedenu terapiju, u obzir dolazne niske silazne doze oralnih kortikosteroida tijekom dva do tri tjedna do dva puta godišnje. Endoskopska operacija sinusa dolazi u obzir ukoliko bolesnici nisu dobro reagirali na konzervativnu terapiju. Biološka terapija je novija opcija za bolesnike s refraktornom bolešću, naročito ukoliko imaju pridruženu i tešku astmu.

**Ključne riječi:** kronični rinosinuitis s polipima, smjernice, Hrvatska

---

#### Summary

Chronic rhinosinusitis with polyps accounts for 20% of all cases of chronic rhinosinusitis. The diagnosis of nasal polyposis is primarily clinical and is based on history and clinical examination. Endoscopic examination of the nose is the most important in diagnostics because it determines the status of the polyps. Initially, a CT-scan is not required unless complications are suspected. In patients without significant obstruction and a sense of smell preserved intranasal corticosteroids (an option is a combination of corticosteroid intranasal administration of the antihistamine) and nasal lavage with saline are recommended. If significant nasal obstruction and/or hyposmia or anosmia exists short-term, low descending doses of oral corticosteroids for two to three weeks up to two times a year are recommended. Endoscopic sinus surgery is considered if patients have not responded well to conservative therapy. Biological therapy is a novel option for patients with refractory disease, especially if they have severe asthma.

**Key words:** chronic rhinosinusitis with nasal polyps, practice guidelines, Croatia

*Med Jad 2020;50(3):227-230*

#### Uvod

U kronični rinosinuitis uključeni su različiti klinički fenotipovi i upalni endotipovi, a najčešće se dijeli na dva glavna klinička fenotipa koji su temeljeni na prisutnosti ili odsutnosti nosnih polipa pri endoskopskom pregledu nosa:

1. kronični rinosinuitis bez nosnih polipa (engl. CRSsNP – *chronic rhinosinusitis without nasal polyps*),
2. kronični rinosinuitis s nosnim polipima (engl. CRSwNP – *chronic rhinosinusitis with nasal polyps*), koji se obostrano mogu vizualizirati u srednjem nosnom hodniku i izvan njega.<sup>1</sup>

---

\* **Klinički bolnički centar Zagreb**, Klinika za bolesti uha, nosa i grla i kirurgiju glave i vrata (prim. dr. sc. Gorazd Poje, dr. med.); **Opća bolnica Zadar**, Odjel za otorinolaringologiju; **Sveučilište u Zadru**, Odjel za zdravstvene studije; **Sveučilište u Rijeci**, Medicinski fakultet (prof. dr. sc. Neven Skitarelj, dr. med.).

Adresa za dopisivanje / *Correspondence address*: prim. dr. sc. Gorazd Poje, Klinika za bolesti uha, nosa i grla i kirurgiju glave i vrata, KBC Zagreb, Kišpatićeva 12, 10 000 Zagreb; e-mail: [gpoje@kbc-zagreb.hr](mailto:gpoje@kbc-zagreb.hr)

Primljeno/*Received* 2020-07-06; Ispravljeno/*Revised* 2020-07-20; Prihvaćeno/*Accepted* 2020-07-27

Za drugi fenotip u hrvatskom jeziku uvriježen je naziv *nosna polipoza* (NP).

Dosadašnja istraživanja pokazuju da nosni polipi nastaju u nosnoj sluznici kao posljedica tipa dva kronične upale. Aktivirane epitelne stanice i upalni citokini tipa 2 (IL-4, IL-5 i IL-13), te IgE doprinose trajnoj upali povezanoj s razvojem NP-e. NP je često povezana s drugim atopijskim komorbiditetima vođenim upalom tipa 2, uključujući alergijskim rinitisom (~ 66%) i astmom (~ 55%).<sup>2,3</sup>

### Epidemiologija

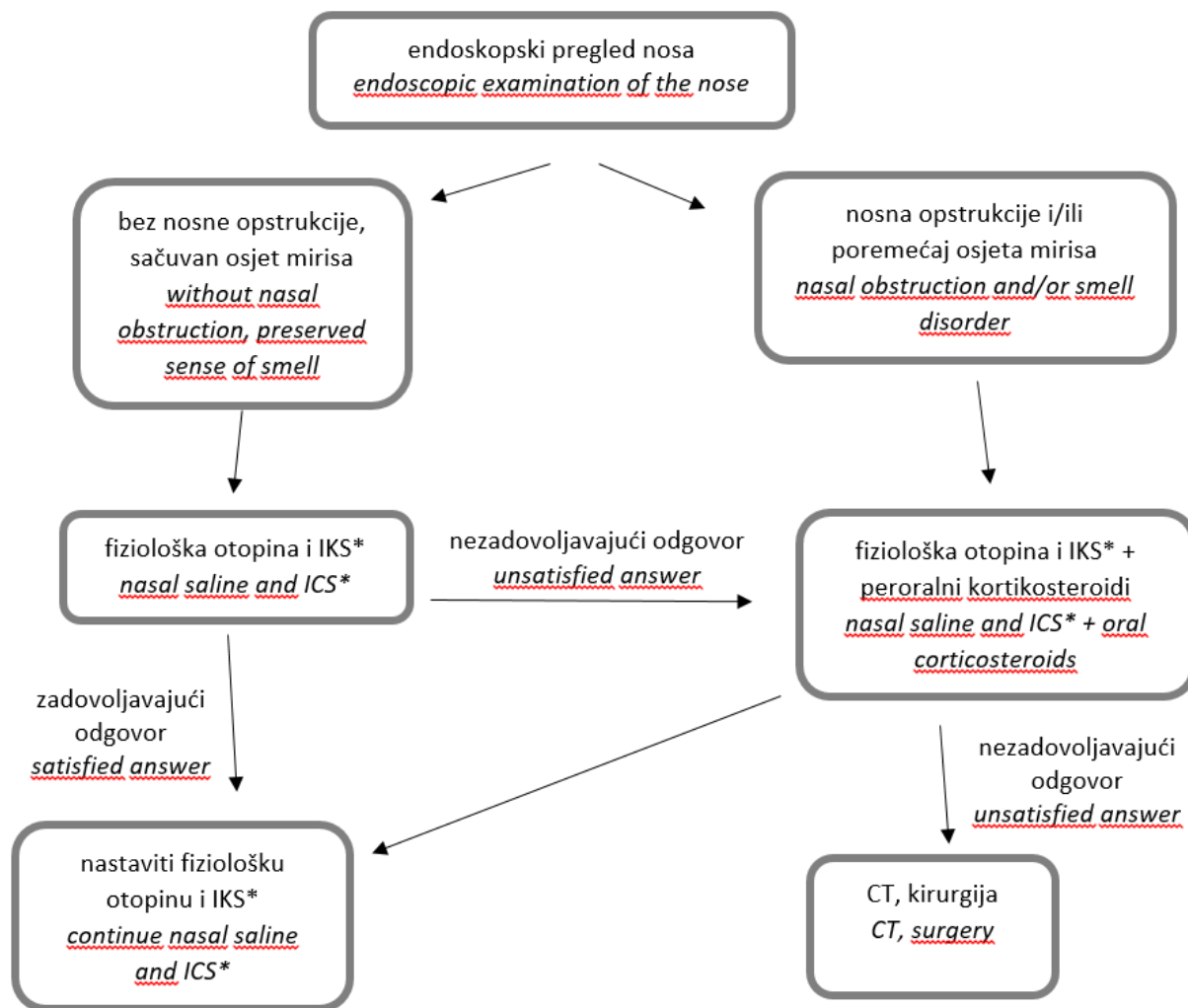
Bolesnici s NP-om čine oko 20% slučajeva kroničnog rinosinuitisa, ali imaju teži klinički tijek i troše više zdravstvenih resursa.<sup>4</sup>

### Dijagnostika

Dijagnoza NP-e prvenstveno je klinička i temelji se na anamnezi i kliničkom pregledu koji obuhvaća i endoskopiju nosa.

#### Anamneza

Nosna opstrukcija, te promjene osjeta mirisa i okusa, najteži su i najčešći simptomi kod NP-e. Treba isključiti, odnosno potvrditi eventualne alergije, plućne simptome, te preosjetljivost na salicilate.<sup>2,3</sup> Na Slici 1 shematski su prikazane smjernice za dijagnostičku obradu i liječenje bolesnika s kroničnim rinosinuitisom i nosnom polipozom.



\*IKS – intranazalni kortikosteroidi / \*ICS – intranasal corticosteroids

Slika 1. Shematski prikaz smjernica za dijagnostičku obradu i liječenje bolesnika s kroničnim rinosinuitisom i nosnom polipozom  
Figure 1 Schematic guidelines presentation for diagnosis and therapy of patients with chronic rhinosinusitis and nasal polyposis

## Endoskopski pregled nosa

Uz kompletni otorinolaringološki pregled, endoskopski pregled nosa najvažniji je u dijagnostici i treba ga učiniti već kod prvog pregleda bolesnika. Dijagnostička endoskopija smanjiti će broj ponovljenih radioloških pretraga kompjuteriziranom tomografijom (CT), čime će se smanjiti izloženosti zračenju bolesnika, ali i nepotrebno opterećenje zdravstvenoga sustava suvišnim troškovima. Za opis statusa polipa u nosu, preporučuje se koristiti klasifikaciju po Malmeu<sup>5</sup> (Tablica 1).

Tablica 1. Klasifikacija nosnih polipa  
Table 1 Staging of nasal polyps

Stupanj Stage	Lokalizacija i veličina polipa Localization and size of the polyps
0	bez polipa without polyps
1	polipi unutar srednjeg nosnog hodnika polyps within the middle nasal meatus
2	polipi izvan srednjeg nosnog hodnika, ali ne niže od konveksiteta donje nosne školjke polyps outside the middle nasal meatus but not lower than the convexity of the lower nasal turbinate
3	polipi niže od konveksiteta donje nosne školjke polyps lower than the convexity of the lower nasal turbinate

## CT paranazalnih šupljina

Nakon inicijalnog pregleda nije potrebno indicirati CT paranazalnih šupljina, osim u slučaju sumnje na komplikacije bolesti ili sumnje na destrukciju kosti. Preporučuje se CT napraviti neposredno nakon završetka terapije oralnim kortikosteroidima, osobito u slučaju pripreme bolesnika za operativni zahvat. Zbog niske osjetljivosti i specifičnosti, standardni rendgenogrami sinusa kod NP-e ne preporučuju se niti u svrhu screeninga, niti u svrhu dijagnostičke obrade bolesnika.

## Dodatna obrada

Kod bolesnika s NP-om, osobito u slučaju pozitivne alergološke anamneze, potrebno je učiniti kompletno alergološko testiranje, prick skin test, citogram nosne sluznice, određivanje ukupnih imunoglobulina E (IgE), te specifičnih IgE prema nalazima kožnoga testa. Uz to preporučena je obrada plućne funkcije.<sup>1-4</sup>

## Diferencijalna dijagnoza

NP se u pravilu javlja obostrano, no ne nužno i simetrično. U slučaju jednostrane polipoze potrebno je isključiti invertirni papilom, odnosno zloćudni tumor.<sup>3</sup>

U djece s NP-om treba posumnjati na cističnu fibrozu i primarnu cilijarnu diskineziju.<sup>2,3</sup>

## Liječenje

### Konzervativno liječenje

1. U bolesnika koji nemaju značajnu nosnu opstrukciju polipima, klasificiranim kao Malm 1 i koji imaju sačuvan osjet mirisa, ispiranje nosa fiziološkom otopinom i intranazalni kortikosteroidi izbor su pri inicijalnom liječenju.<sup>6</sup> Umjesto intranazalnih kortikosteroida u obzir dolazi i intranazalna primjena kombinacije kortikosteroida i antihistaminika, naročito kod bolesnika kod kojih je dokazana hipersenzitivnost. Intranazalni kortikosteroidi zadnje generacije ne bi trebali utjecati na intraokularni tlak ili zamućenje leće, no ipak kod bolesnika s glaukomom potrebna je redovita oftalmološka kontrola.<sup>6</sup>

2. Ukoliko je nosna opstrukcija značajna i/ili postoji hiposmija ili anosmija, uz gore navedenu terapiju, u obzir dolazne niske silazne doze peroralnih kortikosteroida tijekom dva do tri tjedna. Ova terapija preporučuje se do dva puta tijekom jedne godine. Značajan je učinak peroralnih kortikosteroida na smanjenje veličine polipa, čime se omogućuje lakša i bolja primjena lokalne terapije.<sup>2,6</sup>

Shematski prikaz terapije peroralnim kortikosteroidima, npr. prednizon tabletama, preporučuje se po sljedećoj shemi:

- 15 mg tijekom 5-7 dana, ujutro,
- 10 mg tijekom 5-7 dana, ujutro,
- 5 mg tijekom 5-7 dana, ujutro.

### Refraktorna nosna polipoza

Kod bolesnika s polipozom koji ne pokazuje odgovor na konzervativnu terapiju, indicirano je kirurško liječenje.

Ukoliko, intranazalni i oralni kortikosteroidi dovoljno ne reduciraju tkivo polipa i bolesnik ima trajnu opstrukciju ili anosmiju, u obzir dolazi endoskopska operacija sinusa. Neposredno pred operaciju preporučuje se ponoviti terapiju sistemskim kortikosteroidima i nakon nje napraviti CT. Nakon endoskopske operacije sinusa treba propisati intranazalne kortikosteroide radi sprječavanja recidiva polipa.<sup>1,6</sup>

### *Biološka terapija*

Biološka terapija je novija opcija za bolesnike s refraktornom bolešću, naročito ukoliko imaju i tešku astmu. Prema EPOS kriterijima<sup>2</sup>, biološko liječenje NP-e indicirano je kod bolesnika s bilateralnim polipima, kojima su prethodno operirani sinusi ili koji nisu mogli biti podvrgnuti operativnom zahvatu i koji imaju najmanje tri od sljedećih pet navedenih kriterija:

- dokaz upale tipa 2,
- potreba uzimanja sistemskih kortikosteroida, najmanje dva puta godišnje ili kontinuirano uzimanje sistemskih kortikosteroida najmanje tri mjeseca,
- značajno narušena kvaliteta života,
- značajan gubitak osjeta mirisa,
- astma u komorbiditetu.

### *Aspirinska desenzibilizacija*

Bolesnici s kombinacijom NP-e, astmom i intolerancijom na aspirin (Samterov trijas), mogu biti

kandidati za desenzibilizaciju aspirina. Preporučuje se operacija sinusa prije desenzibilizacije, radi smanjenja težine simptoma tijekom postupka desenzibilizacije.<sup>6</sup>

### *Antibiotsko liječenje*

Antibiotici se kod bolesnika s NP ne preporučuju, osim kod sumnje na infekciju. Na infekciju upućuje facijalna bol, „nivo“ (zrak-tekućina) na CT-u i/ili gnojni sekret u srednjem nosnom hodniku. Preporučuje se, pod kontrolom endoskopa, uzeti obrisak za mikrobiološku analizu.<sup>6</sup>

### **Praćenje**

Bolesnike s NP-om potrebno je redovito kontrolirati. Preporučuju se kontrole u razmacima od tri do šest mjeseci, kako bi se na vrijeme uočio rast polipa ili pojava recidiva. Bolesnike treba upozoriti da se jave i u slučaju poremećaja osjeta mirisa i/ili nastanka nosne opstrukcije.

### *Literatura*

1. Scadding GK, Durham SR, Mirakian R et al. BSACI guidelines for the management of rhinosinusitis and nasal polyposis. *Clin Exp Allergy* 2008;38(2):260-75.
2. Fokkens WJ, Lund VJ, Hopkins C et al. European Position Paper on Rhinosinusitis and Nasal Polyps 2020. *Rhinology* 2020;58(Suppl S29):1-464.
3. Orlandi RR, Kingdom TT, Hwang PH et al. International consensus statement on allergy and rhinology: rhinosinusitis. *Int Forum Allergy Rhinol* 2016;6(Suppl1): S22-209.
4. Benjamin MR, Stevens WW, Li N et al. Clinical Characteristics of Patients with Chronic Rhinosinusitis without Nasal Polyps in an Academic Setting. *J Allergy Clin Immunol Pract* 2019;7(3):1010-16.
5. Malm L. Assessment and staging of nasal polyposis. *Acta Otolaryngol* 1997;117(4):465-7.
6. Hamilos DL, Holbrook EH. Chronic rhinosinusitis: Management. UpToDate 2020 <https://www.uptodate.com/contents/chronic-rhinosinusitis-management> Date accessed: March 7, 2020