

Ultrazvuk pluća kod bolesnika s COVID-19

Lung Ultrasound in Patients with COVID-19

NEVENKA PISKAČ ŽIVKOVIĆ¹, MARINA ZELENKA MARGETA¹, IVONA KOVAČEVIĆ¹, ĐIVO LJUBIČIĆ¹, ANDREJ ŠRIBAR², JASMINKA PERŠEC², IVICA GRGUREVIĆ³

¹Zavod za pulmologiju, Klinika za unutarnje bolesti Medicinskog fakulteta Sveučilišta u Zagrebu, Primarni respiracijsko-intenzivistički centar za liječenje bolesnika oboljelih od COVID-19, Klinička bolnica Dubrava, Zagreb

²Klinika za anesteziologiju, reanimatologiju i intenzivnu medicinu, Stomatološki fakultet Sveučilišta u Zagrebu, Primarni respiracijsko-intenzivistički centar za liječenje bolesnika oboljelih od COVID-19, Klinička bolnica Dubrava, Zagreb

³Zavod za gastroenterologiju, hepatologiju i kliničku prehranu, Klinika za unutarnje bolesti Medicinskog fakulteta Sveučilišta u Zagrebu, Klinička bolnica Dubrava, Zagreb

SAŽETAK _____ COVID-19 je infektivna bolest koja se nakon pojave (prosinac 2019., Wuhan, Kina) tijekom sljedeća 3 mjeseca proširila na sve kontinente i izazvala pandemiju s kojom je čovječanstvo prvi put suočeno. S obzirom na to da bolesnici imaju pretežito respiratornu simptomatologiju često s razvojem intersticijske upale pluća te da se radi o visoko kontagioznoj bolesti, nameće se potreba brze, pouzdane i sigurne dijagnostike plućnih komplikacija ove bolesti. U COVID-19 bolesnika ciljani ultrazvuk pluća je superioran u odnosu na klasičnu Rtg snimku srca i pluća te se u dijagnostičkoj pouzdanosti približio MSCT-u toraksa. Razlog tomu je činjenica da su upalni infiltrati lokalizirani prvenstveno bazalno i periferno gdje su dostupni UZV pregledu. Najčešće zahvaćene regije su 5 i 6 obostrano, a u nalazu dominiraju multiple B linije u 2 i više regija u kombinaciji s pojedinačnim B linijama. U ožujku 2020. osnovan je Primarni respiracijsko-intenzivistički centar u KB Dubrava (PRIC KBD) s ciljem zbrinjavanja COVID-19 bolesnika s umjerenom do teškom kliničkom slikom i znacima respiracijske insuficijencije. Za dijagnostiku i praćenje bolesnika, uz Rtg snimku srca i pluća te MSCT toraksa, korišten je ciljani UZV pluća. Osim dobre korelacije s kliničkom slikom i stupnjem respiracijske insuficijencije, ciljani UZV pluća pokazao se korisnim zbog kratke izloženosti aerosolu tijekom pretrage, a bez potrebe za mobilizacijom bolesnika ili korištenjem mobilnog Rtg uređaja. Postao je suverena zamjena za stetoskop uz mogućnost pridržavanja svih mjera za prevenciju širenja aerosola: mobilni uređaj bez kabela, mogućnost dezinfekcije pa čak i korištenje samo jednog uređaja po bolesniku u intenzivističkom centru, čime je postao važna dijagnostička metoda kod COVID-19 pozitivnih bolesnika.

KLJUČNE RIJEČI: COVID-19, ciljani ultrazvuk pluća

SUMMARY _____ COVID-19 is an infectious disease which surfaced in December 2019 (Wuhan, China) and swept across all the continents in a matter of 3 months, triggering a pandemic faced by humanity for the first time. Given the predominance of respiratory symptoms in patients, often accompanied by the development of interstitial pneumonia, and the fact that it is a highly contagious disease, it called for a prompt, reliable and safe diagnosis of pulmonary complications of the disease. In COVID-19 patients, focused lung ultrasound is superior to the classical heart or chest X-ray, and in terms of diagnostic reliability, is almost up to par to an MSCT of the thorax. This is due to the fact that inflammatory infiltrates are localized primarily basally and peripherally where they are accessible to ultrasound examinations. Regions 5 and 6 (both sides) are most commonly affected, and medical reports show a predominance of multiple B lines in 2 or more regions in combination with individual B lines. In March 2020, the Primary Respiratory Intensive Care Center at Clinical Hospital Dubrava (PRIC KBD) was founded to treat COVID-19 patients with a moderate to severe clinical picture and signs of respiratory failure. In addition to an X-ray of the heart and lungs and MSCT of the thorax, patients were diagnosed and monitored using focused lung ultrasound. Besides a good correlation with the clinical picture and degree of respiratory failure, focused lung ultrasound has shown to be favorable due to short aerosol exposure during screening, without the need to mobilize patients or use a mobile X-ray device. It has become an unrivalled replacement for the stethoscope, capable of adhering to all measures to prevent the spread of aerosols: a cordless mobile device, disinfectable, with even the ability to use only one device per patient in the intensive care unit, rendering it an important diagnostic tool in COVID-19 positive patients.

KEY WORDS: COVID-19, focused lung ultrasound

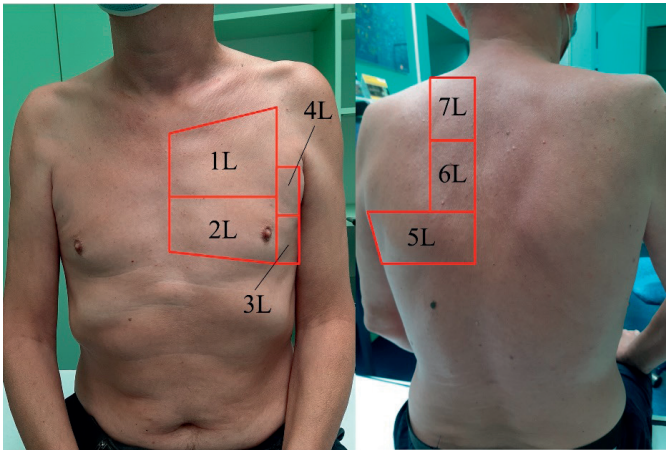


UVOD

Ultrazvuk pluća je dijagnostička metoda koja se u kliničkoj praksi najčešće koristi za prikaz i najmanje količine pleuralnog izljeva. Pod kontrolom ultrazvuka danas se rutin-

ski provodi pleuralna punkcija, biopsija pleure, a koristi se i za procjenu količine tekućine neposredno prije evakuacije. Dijagnostički ultrazvuk pluća također obuhvaća analizu parijetalne i visceralne pleure, dijafragme, perifernih infiltrata

SLIKA 1. Podjela prsnoga koša prema regijama 1 – 7 lijevo (1 – 7 L). Svaku pojedinu regiju potrebno je ultrazvučno pregledati i odgovoriti na ciljana pitanja. Identično je i desna strana prsnoga koša podijeljena na 7 regija (1 – 7 R).



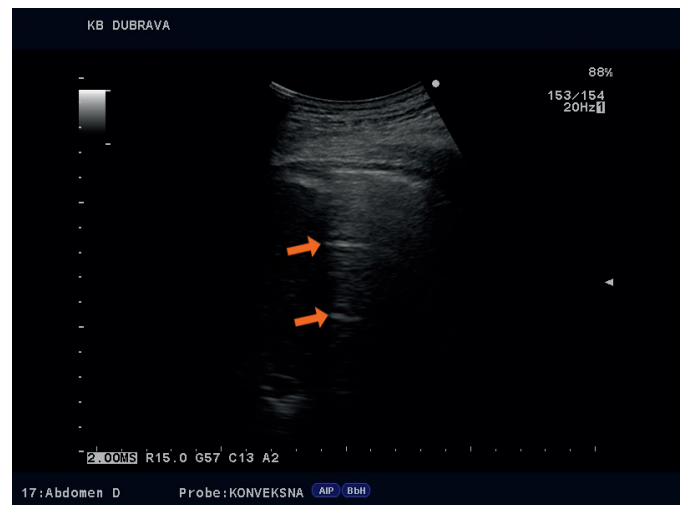
plućnog parenhima, kao i ostalih struktura prsnoga koša. Osim dijagnostičkog ultrazvuka pluća, koji najčešće provode pulmolozi i radiolozi, danas se sve više koristi tzv. ciljani ultrazvuk pluća (engl. *Focused Lung Ultrasound*), koji u svega nekoliko minuta treba odgovoriti na određena klinička pitanja. Primarno je namijenjen liječnicima u hitnoj službi i jedinicama intenzivnog liječenja. Upravo zbog ovih karakteristika postao je metoda izbora za COVID-19 pozitivne bolesnike.

Ciljani ultrazvuk pluća

Ultrazvuk pluća, do početka 90-ih godina prošlog stoljeća, bio je rezerviran uglavnom za prikaz pleuralnog izljeva zbog činjenice da zrak u plućima dovodi do refleksije ultrazvučnih valova i onemogućava prikaz plućnog parenhima. Začetnikom modernog ultrazvuka pluća smatra se Daniel Lichtenstein. Njegovi brojni radovi značajno su utjecali na dijagnostiku i liječenje bolesnika s akutnom respiracijskom insuficijencijom i doveli kasnije do razvoja koncepta ciljanog ultrazvuka pluća.

Za razliku od dijagnostičkog ultrazvuka, koncept ultrazvučnog pretraživanja prsnoga koša, koji treba odgovoriti na ciljana klinička pitanja, brz je i jednostavan za primjenu. Temelji se na analizi artefakata koji nastaju prolazom, odnosno refleksijom ultrazvučnih valova, ovisno o prisutnosti tekućine u plućnom parenhimu (1 – 4). Primarno je koncipiran za procjenu etiologije akutne respiracijske insuficijencije kod bolesnika u jedinicama intenzivnog liječenja (5). Tijekom sljedećih godina pojavljuju se brojni radovi na temu primjene ultrazvuka u Jedinici intenzivnog liječenja (6 – 8). Slijedi zajednički konsenzus (engl. *Evidence Based Recommendations for Point of Care Lung Ultrasound, POCUS*) (9) koji se danas primjenjuje. Osim ultrazvuka pluća koji treba odgovoriti na ciljana klinička pitanja, nastaje koncept ciljanog ultrazvuka

SLIKA 2. Prikaz urednog ultrazvučnog nalaza plućnog parenhima – A linije (strelice).



srca (engl. *Focused Cardiac Ultrasound, FoCUS*) (10). S obzirom na značajni doprinos ovih dijagnostičkih metoda za pravovremeno i ciljano liječenje bolesnika u Jedinici intenzivnog liječenja, pojavljuje se koncept ciljanog ultrazvuka i ostalih regija, primarno abdomena i vena donjih ekstremiteta, a nazvan je ciljani ultrazvuk čitavog tijela (engl. *Whole Body Focused Ultrasonography, wbf-us*) (11). Europsko respiratorno društvo (engl. *European Respiratory Society, Thoracic Ultrasound Group*) uvodi koncept (engl. *Focused Lung Ultrasound, FLUS*), modificiranu verziju POCUS protokola, namijenjenu liječnicima u Hitnoj službi i Jedinici intenzivnog liječenja (12).

Protokoli ciljanog ultrazvuka pluća i srca

1. POCUS

Bolesnik je u ležećem ili polusjedećem položaju u slučaju jače dispneje. Prsni koš je podijeljen u 8 regija. Svaku regiju treba ultrazvučno pregledati s pomoću konveksne sonde 2 – 5 MHz (*abdominal preset*). Kod pretraživanja posteriornih regija pluća bolesnik leži na boku. Pretraga u prosjeku traje 5 do 10 minuta.

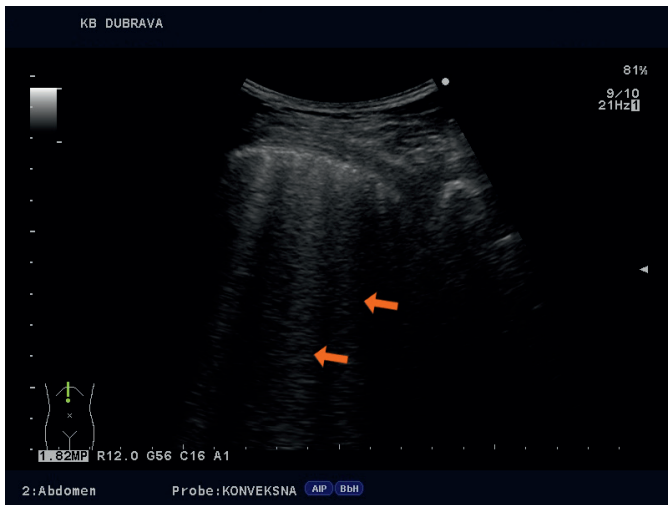
Potrebno je odgovoriti na ciljana pitanja za svaku regiju:

- je li vidljivo klizanje pleure (engl. *sliding*) tijekom respiracije (DA/NE),
- jesu li vidljivi artefakti plućnog parenhima, a to su A linije i B linije koje mogu biti pojedinačne ili multiple (≥ 3 po jednom interkostalnom prostoru) (DA/NE),
- je li vidljiv pleuralni izljev (DA/NE),
- je li prisutna konsolidacija plućnog parenhima (DA/NE).

2. FoCUS

Bolesnik je u ležećem položaju. Ultrazvučna kardiološka

SLIKA 3. Prikaz multiplih B linija (strelice) – ukazuju na patološke promjene plućnog parenhima.



sonda postavlja se u nekoliko položaja koji omogućavaju prikaz srčanih struktura: subkostalni, parasternalni (duga i kratka os), apikalni (četiri srčane šupljine). Pretraga u prosjeku traje 5 do 10 minuta.

Ciljani ultrazvuk srca treba odgovoriti na pitanja:

- ima li bolesnik perikardijalni izljev (DA/NE),
- ima li dilatirane srčane šupljine (DA/NE),
- ima li smanjenu globalnu kontraktilnost lijeve klijetke (DA/NE),
- ima li znakove opterećenja desne klijetke uz procjenu volumnog statusa prema promjeru i respiratornom kolapsu donje šuplje vene.

3. FLUS

Bolesnik je u ležećem položaju za pretraživanje regija 1 – 4, potom zauzima sjedeći položaj za pretraživanje regija 5 – 7 (slika 1.). Svaku regiju treba ultrazvučno pregledati s pomoću konveksne sonde 2 – 5 MHz (*abdominal preset*). Pretraga u prosjeku traje 5 do 10 minuta.

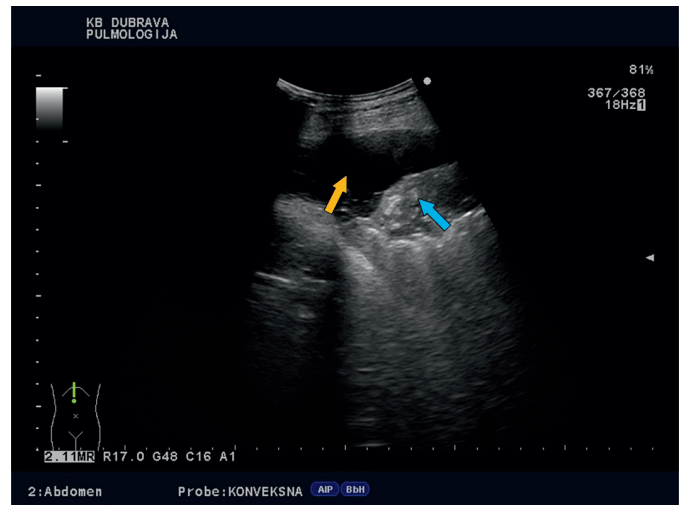
Potrebno je odgovoriti na ciljana pitanja za svaku regiju:

- je li vidljivo klizanje pleure tijekom respiracije (DA/NE),
- jesu li vidljivi artefakti plućnog parenhima, a to su A linije i B linije koje mogu biti pojedinačne ili multiple,
- je li vidljiv pleuralni izljev (DA/NE),
- je li prisutna konsolidacija plućnog parenhima (DA/NE).

Ciljani ultrazvuk pluća – prikaz ultrazvučnih karakteristika

Kako bi se moglo odgovoriti na jasan klinički upit, za svaku je regiju potrebno savladati vještine ultrazvučnog pretraživanja prsnoga koša. Reverberacijski artefakti na temelju kojih se indirektno zaključuje o mogućim patološkim promjenama u plućnom parenhimu su A i B linije.

SLIKA 4. Pleuralni izljev označen je žutom strelicom, a periferna konsolidacija plućnog parenhima s vidljivim zračnim bronhogramom plavom strelicom.



A linije su horizontalne linije (slika 2.) koje isključuju patološke promjene plućnog parenhima. Prisutnost A linija uz uredno gibanje visceralne pleure bez znakova pleuralnog izljeva odgovara urednom nalazu ultrazvuka pluća u pojedinoj regiji.

B linije su hiperehogene, vertikalne linije (engl. *laser like*), zapravo reverberacijski artefakti ultrazvučnih valova. Polazište im je visceralna pleura i dosežu do dna ultrazvučne slike (slika 3.). Razlikuju se pojedinačne B linije (1 – 2 po jednom interkostalnom prostoru) koje se mogu naći kod zdrave osobe bez patoloških promjena u plućnom parenhimu i multiple B linije (≥ 3 po jednom interkostalnom prostoru). Multiple B linije samo u jednoj regiji (fokalne) mogu biti znak atipične bakterijske ili virusne pneumonije, pneumonitisa druge etiologije, primjerice autoimune bolesti ili plućne manifestacije lijekova. Treba napomenuti da 20 do 30 % zdravih osoba može imati takav ultrazvučni nalaz.

Multiple B linije (≥ 3 po jednom interkostalnom prostoru) u dvije i više regija, obostrano, označavaju intersticijski sindrom koji u kliničkoj medicini ukazuje na kardiogeni plućni edem, bilateralnu intersticijsku pneumoniju, nekardiogeni plućni edem, ARDS, ali i neke kronične bolesti plućnog parenhima (primjerice plućnu fibrozu).

Anamnestički podaci, klinička slika i FoCUS ultrazvuk srca mogu pomoći pri razlikovanju ovih kliničkih entiteta. Ciljani ultrazvuk pluća također treba odgovoriti na pitanje je li vidljiv pleuralni izljev (najčešće regija 3 i 5) ili periferna konsolidacija plućnog parenhima (slika 4.). U regiji 1 i 2 može se na temelju ultrazvučnih karakteristika dijagnosticirati pneumotoraks. Siguran znak je (engl. *lung point*) u B modu gdje se dotiču visceralna pleura koja se normalno giba i „nepokretna“ visceralna pleura. Vjerojatni znak je smanjeno gibanje visceralne pleure u regiji 1 i 2 uz izostanak B linija. Sve

navedene ultrazvučne karakteristike potrebno je poznavati, a na ultrazvučnim radionicama, tečajevima i drugim oblicima edukacije savladati.

COVID-19 i nalaz ciljanog ultrazvuka pluća

COVID-19 (engl. *CO*rona*V*irus *D*isease-19) je infektivna bolest koju uzrokuje virus SARS-CoV-2 (engl. *S*evere *A*cute *R*espiratory *S*ndrome *C*oronavirus 2). Nakon pojave (prosinac 2019. u Wuhanu, Kina) nova se infektivna bolest tijekom sljedeća 3 mjeseca proširila na sve kontinente i izazvala pandemiju s kojom je čovječanstvo prvi puta suočeno. Prvi bolesnik u Republici Hrvatskoj zabilježen je 25. veljače 2020. U KB Dubrava u ožujku 2020. osnovan je Primarni respiracijsko-intenzivistički centar (PRIC KBD) s ciljem zbrinjavanja COVID-19 bolesnika s umjerenom do teškom kliničkom slikom i znacima respiracijske insuficijencije. Bili smo prisiljeni, kao i kolege u ostalim državama, prikupiti sve znanje i primijeniti kod naših bolesnika (13 – 17). Ciljani ultrazvuk pluća koristio se za praćenje bolesnika s dokazanom respiracijskom insuficijencijom, ne samo kritično bolesnih i onih na respiratoru, već i za COVID-19 pozitivne bolesnike koji su primali oksigenu terapiju. Prema dostupnim radovima (17 – 23) ciljani ultrazvuk pluća pokazao je superiornost u odnosu na klasičnu Rtg snimku srca i pluća, a prema rezultatima približio se nalazu MSCT toraksa kod COVID-19 pozitivnih bolesnika. Razlog tomu je činjenica da su pneumonični infiltrati lokalizirani prvenstveno bazalno i periferno. Najčešće zahvaćene regije su 5 i 6 bilateralno, a u nalazu dominiraju multiple B linije u 2 i više regija u kombinaciji s pojedinačnim B linijama u više regija. Osim dobre korelacije s kliničkom slikom i stupnjem respiracijske insuficijencije, ciljani ultrazvuk pluća pokazao se korisnim zbog kratke izloženosti aerosolu tijekom pretrage, bez potrebe za mobilizacijom bolesnika ili korištenjem mobilnog Rtg uređaja. Postao je

suverena zamjena za stetoskop uz mogućnost pridržavanja svih mjera za prevenciju širenja aerosola (mobilni uređaj bez kabela, mogućnost dezinfekcije pa čak i korištenje samo jednog uređaja po bolesniku u intenzivističkom centru).

U PRIC KBD-u u razdoblju od 4. ožujka 2020. do 1. svibnja 2020. metodom ciljanog ultrazvuka pluća pregledana su 32 bolesnika. U smjenskom radu, prema protokolu za rad s COVID-19 bolesnicima, ciljani ultrazvuk pluća prakticiralo je 18 liječnika koji su obavili trening za odgovarajući protokol. Ciljani ultrazvuk pluća, u komparaciji s Rtg snimkom srca i pluća, kod bolesnika sa znacima respiracijske insuficijencije, u našoj skupini bolesnika pokazao je bolju osjetljivost prvenstveno za detekciju manje količine pleuralnog izljeva i patoloških promjena plućnog parenhima u regiji 5 obostrano. U slučaju pogoršanja, progresija nalaza opisana je kod obje dijagnostičke metode. Kliničko poboljšanje praćeno je regresivnom dinamikom radioloških infiltrata, kao i regresijom broja multiplih B linija u nalazu ciljanog ultrazvuka pluća. Do razdvajanja ponovo dolazi u slučaju nalaza minimalnih pleuralnih izljeva i promjena u regiji 5 prije otpusta bolesnika. S pomoću ciljanog ultrazvuka pluća vidljive su i periferne plućne konsolidacije, koje su u komparaciji s Rtg snimkom srca i pluća nešto manjih dimenzija, s napomenom da se s pomoću ultrazvuka pluća prikazuju konsolidacije plućnog parenhima lokalizirane neposredno uz visceralnu pleuru.

Zaključak

Prema našem kliničkom iskustvu i podacima iz literature možemo zaključiti da je ciljani ultrazvuk pluća kod COVID-19 bolesnika siguran za primjenu i vrlo praktičan u uvjetima liječenja infektivnih bolesnika, a što je najvažnije, dobro korelira s kliničkom slikom i stupnjem respiracijske insuficijencije.

LITERATURA

- Lichtenstein D. Ultrasound diagnosis of pulmonary edema. *Rev Im Med* 1994;6:561-2.
- Lichtenstein DA, Menu Y. A bedside ultrasound sign ruling out pneumothorax in the critically ill. Lung sliding. *Chest* 1995;108:1345-8. DOI:10.1378/chest.108.5.1345.
- Lichtenstein D, Mézière G, Biderman P, Gepner A, Barré O. The comet-tail artifact. An ultrasound sign of alveolar-interstitial syndrome. *Am J Respir Crit Care Med* 1997;156:1640-6. DOI:10.1164/ajrccm.156.5.96-07096.
- Lichtenstein D, Mezière G. A lung ultrasound sign allowing bedside distinction between pulmonary edema and COPD: the comet-tail artifact. *Intensive Care Med* 1998;24:1331-4. DOI:10.1007/s001340050771.
- Lichtenstein DA, Mezière GA. Relevance of lung ultrasound in the diagnosis of acute respiratory failure: the BLUE protocol [published correction appears in *Chest* 2013;144(2):721]. *Chest* 2008;134:117-25. DOI:10.1378/chest.07-2800.
- Reissig A, Kroegel C. Transthoracic sonography of diffuse parenchymal lung disease: the role of comet tail artifacts. *J Ultrasound Med* 2003;22:173-80. DOI:10.7863/jum.2003.22.2.173.
- Moore CL, Copel JA. Point-of-care ultrasonography. *N Engl J Med* 2011;364:749-57. DOI:10.1056/NEJMra0909487.
- Laursen CB, Sloth E, Lassen AT i sur. Point-of-care ultrasonography in patients admitted with respiratory symptoms: a single-blind, randomised controlled trial. *Lancet Respir Med* 2014;2:638-46. DOI:10.1016/S2213-2600(14)70135-3.
- Volpicelli G, Elbarbary M, Blaivas M i sur. International evidence-based recommendations for point-of-care lung ultrasound. *Intensive Care Med* 2012;38:577-91. DOI:10.1007/s00134-012-2513-4.
- Via G, Hussain A, Wells M i sur. International evidence-based recommendations for focused cardiac ultrasound. *J Am Soc Echocardiogr* 2014;27:683.e1-683.e33. DOI:10.1016/j.echo.2014.05.001
- Riishede M, Laursen CB, Teglbjærg LS i sur. Diagnostic value of whole-body-focused ultrasonography in high-acuity patients in the emergency department: a prospective single-center cross-sectional study. *Ultrasound J* 2019;11:11. DOI:10.1186/s13089-019-0126-7
- Laursen CB, Sloth E, Lambrechtsen J i sur. Focused sonography of the heart, lungs, and deep veins identifies missed life-threatening conditions in admitted patients with acute respiratory symptoms. *Chest* 2013;144:1868-75. DOI:10.1378/chest.13-0882.
- Zhu N, Zhang D, Wang W i sur. A Novel Coronavirus from Patients with Pneumonia in China, 2019. *N Engl J Med* 2020;382:727-33. DOI:10.1056/NEJMoa2001017.
- Huang C, Wang Y, Li X i sur. Clinical features of patients infected with 2019 novel coronavirus in Wuhan, China. *Lancet* 2020;395:497-506. DOI:10.1016/S0140-6736(20)30183-5.
- Wang D, Hu B, Hu C i sur. Clinical Characteristics of 138 Hospitalized Patients With 2019 Novel Coronavirus-Infected Pneumonia in Wuhan, China. *JAMA* 2020;323:1061-9. DOI:10.1001/jama.2020.1585.
- Pan F, Ye T, Sun P i sur. Time Course of Lung Changes at Chest CT during Recovery from Coronavirus Disease 2019 (COVID-19). *Radiology* 2020;295:715-21. DOI:10.1148/radiol.2020200370.
- Wong HYF, Lam HYS, Fong AH i sur. Frequency and Distribution of Chest Radiographic Findings in Patients Positive for COVID-19. *Radiology* 2020;296:E72-E78. DOI:10.1148/radiol.2020201160.
- Buonsenso D, Pata D, Chiaretti A. COVID-19 outbreak: less stethoscope, more ultrasound. *Lancet Respir Med* 2020;8:e27. DOI:10.1016/S2213-2600(20)30120-X.
- Soldati G, Smargiassi A, Inchingolo R i sur. Is There a Role for Lung Ultrasound During the COVID-19 Pandemic? *J Ultrasound Med* 2020;39:1459-62. DOI:10.1002/jum.15284.
- Sun Z, Zhang N, Li Y, Xu X. A systematic review of chest imaging findings in COVID-19. *Quant Imaging Med Surg* 2020;10:1058-79. DOI:10.21037/qims-20-564
- Jacobi A, Chung M, Bernheim A, Eber C. Portable chest X-ray in coronavirus disease-19 (COVID-19): A pictorial review. *Clin Imaging* 2020;64:35-42. DOI:10.1016/j.clinimag.2020.04.001.
- Smith MJ, Hayward SA, Innes SM, Miller ASC. Point-of-care lung ultrasound in patients with COVID-19 - a narrative review. *Anaesthesia* 2020;75:1096-104. DOI:10.1111/anae.15082.
- Poggiali E, Dacrema A, Bastoni D i sur. Can Lung US Help Critical Care Clinicians in the Early Diagnosis of Novel Coronavirus (COVID-19) Pneumonia? *Radiology* 2020;295:E6. DOI:10.1148/radiol.2020200847



ADRESA ZA DOPISIVANJE:

dr. sc. Nevenka Piskač Živković, dr. med.
 Zavod za pulmologiju, Klinika za unutarnje bolesti
 Medicinskog fakulteta Sveučilišta u Zagrebu
 Primarni respiracijsko-intenzivistički centar za
 liječenje bolesnika oboljelih od COVID-19
 Klinička bolnica Dubrava
 Avenija Gojka Šuška 6, 10 000 Zagreb
 e-mail: npiskac@kbd.hr

PRIMLJENO/RECEIVED:

24. kolovoza 2020./August 24, 2020

PRIHVAĆENO/ACCEPTED:

27. kolovoza 2020./August 27, 2020

