



Mnemonička procjena uspješnosti osteosinteze u pasa i mačaka

Mnemonic evaluation of osteosynthesis in dogs and cats

Filipović, M.^{1*}, D. Stanin², M. Pećin³

Sažetak

Koštani sustav životinja jest čvrsti dio lokomotornog sustava te sa skeletnim mišićjem sudjeluje u kretanju organizma i pruža zaštitu središnjem živčanom sustavu. S obzirom na to da je koštani sustav izložen raznim mehaničkim silama, često dolazi do ozljeda koje rezultiraju prekidom kontinuiteta kosti ili hrskavice, odnosno lomom. Većina tih ozljeda zahtijeva operacijsko liječenje odnosno osteosinteze. Rendgensko snimanje mjesta prijeloma treba napraviti prije operacije, odmah nakon operacije te u redovitim vremenskim razmacima poslije operacije kako bi se nadziralo stanje i napredak pacijenta te na vrijeme reagiralo ako cijeljenje kosti izostane ili bude usporeno. Za analizu i praćenje cijeljenja prijeloma nakon osteosinteze te uspješnosti osteosinteze primjenjuje se 4A metoda kojom promatramo sljedeće čimbenike: poravnavanje fragmenata (*Alignment*), apozicija fragmenata (*Apposition*), stanje implantata (*Apparatus*) i aktivnost kosti (*Activity*). U ovom je radu opisana 4A mnemonička procjena osteosinteze u nekoliko kliničkih slučajeva.

Abstract

The skeletal system of animals is the solid part of the locomotor system and together with the skeletal muscles, it participates in the movement of the organism and provides protection to the central nervous system. Due to the fact that the skeletal system is exposed to various mechanical forces, injuries often occur which result in a break in the continuity of the bone or cartilage, i.e. fractures. Most of these injuries require treatment or osteosynthesis. Radiology of the fracture should be performed before surgery, immediately after, and at regular intervals after surgery, in order to monitor the patient's condition and progress properly, and to respond promptly if bone healing is not progressing or has slowed down. For analysis and monitoring of fracture healing after osteosynthesis and the success of osteosynthesis, the 4A method is used to observe the following factors: Alignment, Fragment Apposition, Apparatus, and Activity. This paper describes a 4A mnemonic evaluation of osteosynthesis through several case study examples.

UVOD

Koštani sustav životinja čvrsti je dio lokomotornog sustava te sa skeletnim mišićjem sudjeluje u kretanju organizma i pruža zaštitu središnjem živčanom sustavu (Evans i DeLahunta, 2012.). Ima vrlo važnu ulogu u homeostazi mineralnih tvari jer se upravo u kostima nalazi glavni rezervoar kalcija u organizmu,

dok se u šupljini dugih cjevastih kostiju nalazi koštana srž u kojoj se stvaraju stanice krvi. Koštano tkivo je, nakon cakline, najtvrdje tkivo u organizmu, a sastoji se od organske i anorganske tvari. Organske tvari od kojih se sastoji kost jesu stanice (osteoblasti, osteociti i osteoklasti) i ekstracelularni matriks. Minerali koji ulaze u sastav kosti jesu kalcij, fosfor, magnezij, natrij,

¹ Mirta Filipović, dr. med. vet.
² prof. dr. sc. Damir Stanin, Zavod za rendgenologiju, ultrazvučnu dijagnostiku i fizikalnu terapiju, Veterinarski fakultet Sveučilišta u Zagrebu
³ doc. dr. sc. Marko Pećin, Klinika za kirurgiju, ortopediju i oftalmologiju, Veterinarski fakultet Sveučilišta u Zagrebu

*e-adresa: mirtafilipovic7@gmail.com

Ključne riječi: mnemonika, osteosinteza, procjena, rendgenogram

Key words: mnemonics, osteosynthesis, evaluation, X-ray

kalij, klor i fluor kao i ostali neorganski elementi. Neorganske se tvari u kostima nalaze u obliku kristala kalcijeva hidroksiapatita (HA) koji im daje tvrdoću i stabilnost (Dunnung, 2002.). Glavna komponenta ekstracelularnog matriksa, kolagen tipa 1, čini 90 % organske tvari matriksa, dok ostalih 10 % čine glikoproteini, proteoglikani i osteokalcin.

S obzirom na to da je koštani sustav izložen raznim mehaničkim silama, nerijetko dolazi do ozljeda koje rezultiraju prekidom kontinuiteta kosti ili hrskavice, odnosno lomom. Čimbenici kao što su veličina, starost, opće stanje životinje, način držanja, namjena i mogućnosti rehabilitacije imaju presudnu ulogu u odabiru liječenja, metode osteosinteze te brzini i kvaliteti oporavka i cijeljenju loma. Rendgensko snimanje mjesta prijeloma treba napraviti prije operacije, odmah nakon operacije te u redovitim vremenskim razmacima poslije operacije kako bi se pravilno nadziralo stanje i napredak pacijenta te na vrijeme reagiralo ako cijeljenje kosti izostane ili bude usporeno. Za analizu i praćenje cijeljenja prijeloma nakon osteosinteze primjenjuje se nekoliko sustava od kojih su najčešći ABCDS sustav i 4A sustav procjene osteosinteze. Obje metode imaju svrhu objektivizirati nalaz rendgenskog oslikavanja osteosinteze.

Mnemonika je tehnika pamćenja. To je kombinacija metoda i tehnika smišljenih za lakše pohranjivanje informacija u mozgu te kako bi se povećala količina podataka koju osoba percipira stvaranjem umjetnih asocijacija. Izraz potječe iz grčke riječi *mnemonikon*, što u prijevodu znači umijeće sjećanja. Mnemoničkim metodama pamćenja, asocijacijama i povezivanjem čimbenika koje proučavamo s jednostavnim početnim slovom A pokušava se olakšati veterinarima pravilno korištenje sustava 4A procjene osteosinteze. U ovom radu opisuje se upravo mnemonička metoda 4A.

RENDGENSKA PROCJENA OSTEOSINTEZE

Rendgenska dijagnostika jedna je od važnijih dijagnostičkih metoda u veterinarskoj medicini, a svakako najbolja dijagnostička metoda za ispitivanje poremećaja koštanog sustava. U kostima je pohranjena velika količina kalcija i fosfora u obliku kristala hidroksiapatita što ko-

štanom tkivu omogućuje apsorpciju X-zraka te na rendgenskoj snimci daje sjenu najvećeg intenziteta. Radiologija, osim što nas upućuje na promjene na koštanom sustavu za koje klinički sumnjamo da su promijenjene, daje nam i procjenu opsega te starosti ozljede. Samim time nam olakšava izbor najbolje metode za pristupanje problemu. Također, rendgenska nam pretraga služi i za procjenu uspješnosti kirurških zahvata jer je moguće praćenje cijeljenja kosti. Također, ovom se dijagnostičkom metodom mogu otkriti dodatne lezije koje klinički možda nisu vidljive (Morgan i Wolvekamp, 2004.).

ABCDS sustav temelji se na procjeni osteosinteze promatrajući sljedeće čimbenike: A (*alignment*) ili osovinsko poravnanje, apoziciju i biološke aktivnosti, B (*bone*) odnosi se na zaraštanje kosti, C (*cartilage*) na stanje hrskavice, D (*device*) odnosi se na alantezu i S (*soft tissue*) na procjenu stanja mekoga tkiva. U jednostavnijoj 4A metodi promatramo sljedeće čimbenike: *Alignment* (poravnavanje fragmenata), *Apposition* (apozicija fragmenata), *Apparatus* (stanje implantata) i *Activity* (aktivnost kosti). Pri poravnavanju fragmenata procjenjujemo stanje ekstremiteta i zglobova proksimalno i distalno od prijeloma, odnosno je li došlo do kutne ili torzijske dislokacije, a cilj je vratiti i zadržati ud u fiziološkom položaju u odnosu na dužinsku osovinu kosti. Procjenjuje se kontakt fragmenata te način na koji će implantat osigurati njihovu stabilnost pri cijeljenju. Procjenjuje se prikladnost i stanje implantata koji su korišteni te na kraju i biološka aktivnost kosti nakon osteosinteze kao i mjesto loma zbog mogućnosti pojave patoloških procesa (sporog cijeljenja ili izostanka cijeljenja loma te infekcije kosti). Prilikom provjere cijeljenja procjenjuje se i stvaranje kalusa, postojanje znakova infekcije te periostalnog stvaranja nove kosti (Piermattei i sur., 2006.).

PRIMJERI MNEMONIČKE INTERPRETACIJE OSTEOSINTEZE

Kao što je spomenuto, 4A sustav procjene osteosinteze koristi se za analizu cijeljenja prijeloma nakon operacije i procjene ishoda osteosinteze. Procjenjuje se:

- osovinsko poravnavanje fragmenata (*Alignment*)

- anatomska repozicija fragmenata (*Apposition*)
- stanje implantata (*Apparatus*)
- aktivnost kosti (*Activity*).

Poravnavanje fragmenata nužno je da bi se funkcija kosti vratila u fiziološko stanje. Na osnovi poravnavanja procjenjuje se je li došlo do kutnog ili torzijskog pomaka koštanih ulomaka na temelju rendgenskih snimki poslije operacijskog zahvata. Dode li do poremećaja poravnavanja, treba procijeniti je li do toga došlo zbog popuštanja implantata i je li klinički značajno. Procjena anatomske repozicije podrazumijeva utvrđivanje kontakta odlomnih fragmenata te osigurava li implantat stabilnost sve dok prijelom ne zaraste. Rendgenskim snimkama poslije operacije utvrđuje se je li došlo do pucanja, olabavljanja, savijanja ili migracije implantata. Oštećeni implantati i nakon cijeljenja prijeloma mogu dovesti do hromosti te ih je upravo zbog toga potrebno izvaditi. Na kraju, procjenjuje se biološka aktivnost kosti, no prije toga je važno znati starost životinje, vrijeme stabilizacije loma te stupanj korištenja ekstremiteta. Važno je znati je li došlo do infekcije te je li tijekom liječenja bilo otvorenih ili devaskulariziranih rana.

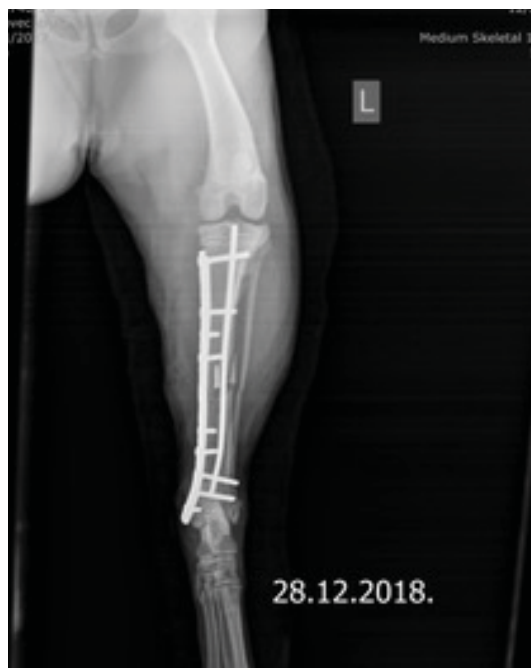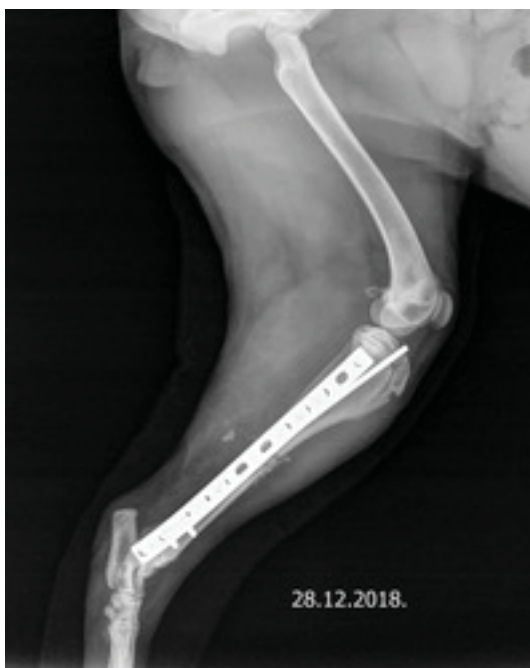U nekoliko sljedećih primjera bit će prikazan način procjene uspješnosti osteosinteze pomo-

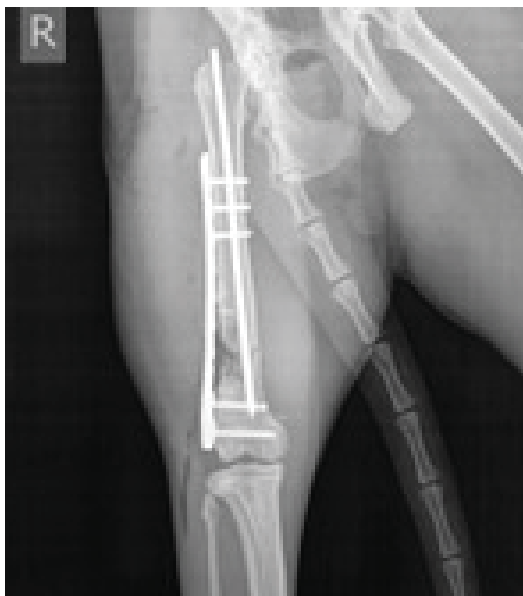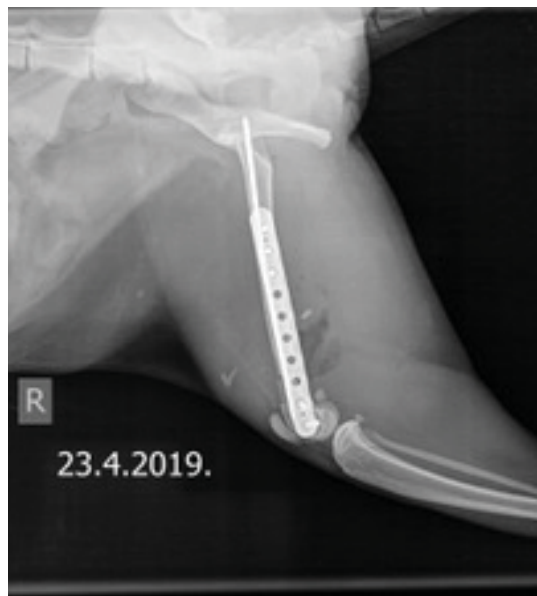ću mnemoničke metode 4A. Slučajevi su uzeti iz arhive Zavoda za rendgenologiju, ultrazvučnu dijagnostiku i fizikalnu terapiju Veterinarskoga fakulteta u Zagrebu, a pacijenti su prethodno operirani na Klinici za kirurgiju, ortopediju i oftalmologiju Veterinarskoga fakulteta u Zagrebu.

Slučaj 1.

Prvi primjer je procjena osteosinteze potkoljenice psa starog 11 mjeseci. Osteosinteza je učinjena pločom i intramedularnim pinom (*plate and rod construction, PRC*). *Alignment*: u profilnoj i sagitalnoj projekciji potkoljenice psa vidljivo je osovinsko poravnavanje. *Apposition*: anatomski repozicija koštanih ulomaka nije potpuna jer postoji manji koštani ulomak medijalno koji se ne poklapa u potpunosti s korteksom distalnog koštanog segmenta (slika 2). Fibula u poravnanju uz poklapanje korteksa u oko 50 %. *Apparatus*: ploča se doima dovoljno dugačka, udaljena od proksimalne fize tibije, no doima se prenisko postavljena u odnosu na talokruralni zglob (slika 1). Vijci u središnjem dijelu su monokortikalni, distalni vijak je također monokortikalan te blizu zgloba (granično). Dva vijka u distalnom dijelu su preduga te ulaze u fibulu. Intramedularni pin dovoljne je debljine (30 % medule) i dovoljno dugačak, postavljen pravilno, ali povijen u distalnom dijelu (pritisak vij-

Slika 1. i 2. Profilna i sagitalna projekcija lijeve potkoljenice psa nakon osteosinteze tibije pinom i pločom. (Izvor: arhiva Zavoda za rendgenologiju, ultrazvučnu dijagnostiku i fizikalnu terapiju Veterinarskog fakulteta u Zagrebu).





Slika 3. i 4. Profilna i sagitalna projekcija desne bedrene kosti mačke nakon osteosinteze pinom i pločom. (Izvor: arhiva Zavoda za rendgenologiju, ultrazvučnu dijagnostiku i fizikalnu terapiju Veterinarskog fakulteta u Zagrebu).

ka). *Activity*: aktivnost kosti nije vidljiva te nema znakova sanacije loma. Nema znakova osteomielitisa, prisutan je edem mekih česti. U meduli proksimalnog koštanog segmenta vidljiv je dio nareznog svrdla koji je odlomljen najvjerojatnije pri narezivanju korteksa pri pokušaju postavljanja priteznog vijka.

Slučaj 2.

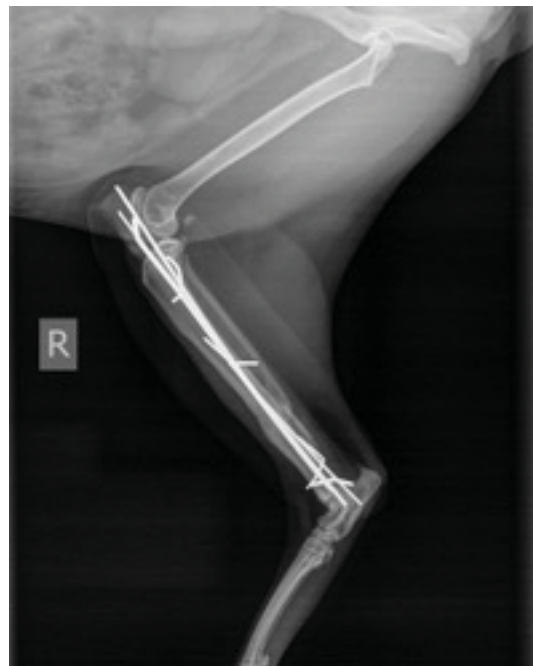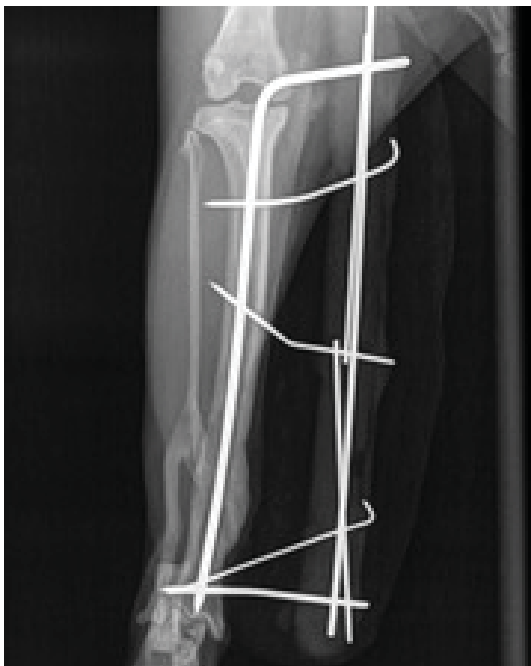Drugi je primjer procjena osteosinteze bedrene kosti u mačke stare dvije godine. Osteosinteza je učinjena pločom i intramedularnim pinom (engl. *plate and rod construction*, PRC). *Alignment*: u profilnoj i sagitalnoj projekciji potkoljenice vidljivo je osovinsko poravnanje. *Apposition*: anatomska repozicija koštanih ulomaka nije potpuna jer postoji manji koštani defekt lateralno u distalnom dijelu (slika 4). *Apparatus*: ploča se doima dovoljno dugačkom u distalnom dijelu, dok je u proksimalnom dijelu prekratka. Također, u profilnoj projekciji ploča se doima preširoka za kost te je smještena previše kranijalno uz rub trohleje femura (slika 4). Budući da se radi o konstrukciji zaključavajuće ploče i pina, dva vijka u distalnom segmentu kosti dovoljna su, vijci su pravilno postavljeni. Intramedularni pin dovoljne je debljine (30 % medule), ali je kratak u distalnom dijelu, dok se u profilnoj projekciji doima suviše izvan kosti. *Activity*: ima znakova stvaranja kalusa i cijeljenja uz izraženu lomnu liniju medijalno, blaga

periostalna reakcija. Nešto plina, uz umjeren edem, vidljivo je u mekim tkivima (infekcija?) u profilnoj projekciji kaudalno (slika 4). Naime nalaz plina u RTG oslikavanju neposredno nakon operacije moguć je jer je otvarano mjesto loma. Nalaz zraka (plina) ili sjene plina na RTG snimci u kasnijoj fazi oporavka može upućivati na to da je došlo do infekcije (Cytevala i Bourdon, 2012.).

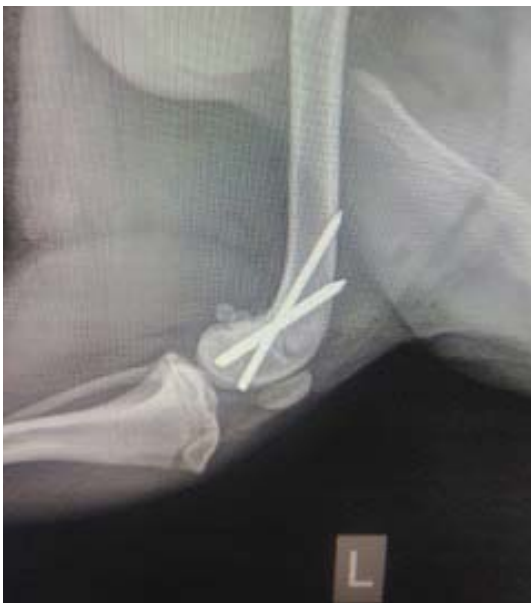Slučaj 3.

Treći je primjer procjena osteosinteze potkoljenice mačke stare tri godine. Osteosinteza je učinjena unilateralnim vanjskim fiksatorom u *tie-in* formaciji (intramedularni pin povezan je u vanjski fiksator). Zbog nedostatka sjene metala u spojnoj šipki i kopčama najvjerojatnije se radi o akrilnom fiksatoru. *Alignment*: u profilnoj i sagitalnoj projekciji potkoljenice vidljivo je osovinsko poravnanje tibije. *Apposition*: anatomska repozicija koštanih ulomaka nije potpuna, osobito na fibuli gdje se vidi lom saniran jakim koštanim kalusom bez anatomske repozicije (slika 5). *Apparatus*: intramedularni pin doima se dovoljno jakim (više od 50 % medule) (slika 5) i dovoljno dugim u distalnom dijelu. Pinovi na vanjskom fiksatoru su bez navoja, postavljeni u različitim smjerovima te povijeni kako bi se lakše uklopili u fiksator. Proksimalni su pinovi malo izvan korteksa, ali budući da su u prostoru između tibije i fibule bez doticanja fibule, neće smetati. U distalnom dijelu oba pina završavaju

Slika 5. i 6. Rendgenske snimke osteosinteze potkoljenice u mačke u dvije standardne projekcije. (Izvor: arhiva Zavoda za rendgenologiju, ultrazvučnu dijagnostiku i fizikalnu terapiju Veterinarskog fakulteta u Zagrebu).



Slika 7. Rendgenska snimka koljena psa u profilnoj projekciji nakon osteosinteze distalne epifize lijeve bedrene kosti (Izvor: arhiva Zavoda za rendgenologiju, ultrazvučnu dijagnostiku i fizikalnu terapiju Veterinarskog fakulteta u Zagrebu).



jedan blizu drugoga. *Activity*: u obje projekcije vidljiva je potpuna sanacija loma uz pregradnju kosti te je vidljiv bogati kalus na fibuli koji dijelom dodiruje periost tibije.

Slučaj 4.

Četvrti je primjer procjena osteosinteze nakon loma u distalnoj epifizi bedrene kosti u psa starog devet mjeseci. Nažalost (iz tehničkih

razloga), nedostaje sagitalna projekcija za potpunu procjenu stanja. Osteosinteza je učinjena ukriženim kiršnerovim bušnim iglama (engl. *cross pin*). *Alignment*: u profilnoj projekciji natkoljenice vidljivo je osovinsko poravnavanje bedrene kosti. *Apposition*: anatomska repozicija koštanih ulomaka potpuna je u profilnoj projekciji. *Apparatus*: bušne se igle doimaju dovoljno jakim, pravilno postavljenima te prolaze kroz drugi korteks. Za pravilnu procjenu mjesta postavljanja igala u kondilima nužna je sagitalna projekcija. *Activity*: nije vidljiva sanacija loma ni periostalna reakcija, iako se zbog potpune anatomske repozicije očekuje primarno cijeljenje kosti bez stvaranja bogatog kalusa.


ZAKLJUČAK

Rendgensko oslikavanje koštanog sustava sastavni je dio pregleda ortopedskog pacijenta osobito pri lomu kosti. Pažljiv sustavan pristup pomaže u izbjegavanju pogrešaka i omogućuje rano otkrivanje komplikacija, što rezultira brзом intervencijom koja sprečava negativan ishod. 4A sustav procjene osteosinteze, koji se primjenjuje za analizu poslijeoperacijskog cijeljenja prijeloma, nužan je za utvrđivanje uspješnosti zahvata, sprečavanje komplikacija i pravodobno djelovanje u slučaju njihove poja-

ve. Mnemoničkim metodama pamćenja, asocijacijama i povezivanjem čimbenika pokušava se olakšati veterinarima pravilna primjena jednostavnog sustava 4A procjene osteosinteze.

LITERATURA

- CYTEVALA, C., A. BOURDON (2012): Imaging orthopedic implant infections. *Diagn. Intervent. Imag.* 93, 547-557.
- DUNNUNG, D. (2002): Basic mammalian bone anatomy and healing. *Vet. Clin. North. Am. Exot. Anim. Pract.: Orthopedics.* 5, 115-121.
- EVANS, H., A. DELAHUNTA (2012): The Skeleton. In: *Miller's anatomy of the dog.* 4th ed., St. Louis, Missouri. Elsevier. p. 80-81.
- MORGAN, J., P. WOLVEKAMP (2004): Radiology of Musculoskeletal Trauma and Emergency Cases. In: *Atlas of the Traumatized Dog and Cat.* 2nd ed., Germany. Hannover. Schlütersche. p. 270-276.
- PIERMATTEI, D., G. FLO, C. DECAMP (2006): Fractures: Classification, Diagnosis, and Treatment. In: *Brinker, Piermattei, and Flo's handbook of small animal orthopedics and fracture repair,* 4th ed., St. Louis, Missouri. Elsevier. p. 25-49.



Ulica grada Vukovara 249, 10000 Zagreb

Kontakt broj: 099/ 860 6441