

AVALIAÇÃO ULTRA-SONOGRÁFICA DO DESENVOLVIMENTO EMBRIONÁRIO-FETAL DE OVINOS DA RAÇA SANTA INÊS

ÉRICA PAES BARRETO XAVIER DE MORAES,¹ MAICO HENRIQUE BARBOSA DOS SANTOS,¹
CRISTIANO ROCHA AGUIAR FILHO,¹ JAIRO PEREIRA NEVES,² MARCOS ANTONIO LEMOS OLIVEIRA¹ E
PAULO FERNANDES DE LIMA¹

1. Laboratório de Biotécnicas Reprodutivas do Departamento de Medicina Veterinária - UFRPE, Av. Dom Manoel de Medeiros, s/n, Dois Irmãos, 52171 900 Recife-PE (maloufrpe@uol.com.br)

2. Faculdade de Agronomia e Medicina Veterinária, UNB, Campus Universitário Darcy Ribeiro, Brasília, DF

RESUMO

Avaliou-se, por ultra-sonografia transretal, o desenvolvimento embrionário-fetal de ovinos Santa Inês, identificando o dia da primeira visualização dos principais parâmetros da gestação de sessenta ovelhas entre o 15° e o 45° dia de gestação. A identificação mais precoce e mais tardia dos parâmetros avaliados ocorreu entre os dias 15 e 19 ($16,7 \pm 1,3$) da gestação para líquido intra-uterino, 16 e 22 ($18,6 \pm 1,4$) para vesícula embrionária, 18 e 26 ($22,8 \pm 1,9$) para embrião, 20 e 29 ($25,1 \pm 2,0$) para placentomas, 24 e 29 ($25,9 \pm 1,4$) para batimento cardíaco, 24 e 32 ($27,4$

$\pm 1,8$) para membrana amniótica, 30 e 37 ($33,4 \pm 2,2$) para diferenciação entre cabeça e tronco, 30 e 38 ($34,2 \pm 2,0$) para movimento do feto, 32 e 39 ($35,1 \pm 1,5$) para cordão umbilical, 34 e 39 ($36,7 \pm 1,5$) para botão dos membros anteriores e posteriores e entre os dias 39 e 43 ($40,9 \pm 1,2$) para globo ocular. Conclui-se que é possível identificar os primeiros sinais de gestação já no 15° dia, todavia, é prudente que o diagnóstico de gestação somente seja emitido a partir do 24° dia, quando é possível visualizar o embrião e seus batimentos cardíacos.

PALAVRAS-CHAVES: Diagnóstico, gestação, embrião, feto, ultra-sonografia.

ABSTRACT

ULTRASONOGRAPHIC EVALUATION OF EMBRYO-FETAL DEVELOPMENT OF SAINT INES BREED OF EWES

This study was evaluated, by transretal ultrasound, the embryonic-fetal development from days 15th to 45th of gestation visualizing the first signs of gestation in 60 Saint Inês ewes. The identification of the earliest and the latest parameters of evaluation were performed between days 15th to 19th (16.7 ± 1.3) of pregnancy for intra-uterine fluid, embryonic vesicle between days 16th to 22nd (18.6 ± 1.4), embryo between 18th to 26th (22.8 ± 1.9), placentoms between 20th to 29th (25.1 ± 2.0), heartbeat between days 24th to 29th (25.9 ± 1.4), amniotic membrane between 24th

to 32nd (27.4 ± 1.8), head and upper body differentiation between 30th to 37th (33.4 ± 2.2), fetus movement between 30th to 38th (34.2 ± 2.0), umbilical cord between 32nd to 39th (35.1 ± 1.5), button of the anterior and posterior members between 34th to 39th (36.7 ± 1.5) and ocular globe between days 39th to 43th (40.9 ± 1.2). It was concluded that the first signs of gestation can be identified as soon as day 15th days of gestation. However, it is wise diagnosing pregnancy after day 24th, when it is possible to visualize the fetus and the heart beat.

KEY WORDS: Diagnostics, embryo, fetus, pregnancy, ultrasonography.

INTRODUÇÃO

A ovinocultura no Brasil, particularmente na Região Nordeste, tem sido intensificada nos últimos anos com a introdução de animais geneticamente superiores e o monitoramento reprodutivo é um dos principais alicerces da cadeia de eventos do processo produtivo. Esse novo direcionamento tem modificado o modelo de produção, deixando de ser apenas uma atividade de subsistência para se tornar uma atividade tecnificada e dependente da adoção de biotécnicas que assegurem o melhoramento genético dos rebanhos e viabilizem o retorno do capital investido, pelo menos a médio prazo (BANDEIRA et al., 2004).

O diagnóstico precoce da gestação pode qualificar e agregar valor ao comércio de animais na medida em que o tipo de gestação é definido, permitindo racionalizar tanto as ações de manejo, adequando-se um plano de nutrição específico para fêmeas com gestação simples e múltipla, quanto as de comercialização de animais, descartando-se somente as fêmeas vazias (BANDEIRA et al., 2004). Dos diversos meios disponíveis para diagnosticar a gestação em ovinos, a ultra-sonografia é a que merece maior destaque, pelo fato de ser um método não-invasivo, precoce e de alta acurácia (SANTOS et al., 2004).

A gestação pode ser dividida em três períodos, sendo o primeiro denominado fase de ovo ou zigoto, o segundo, fase embrionária e o terceiro, fase fetal (HAFEZ & HAFEZ, 2000). O período de ovo está compreendido desde o momento da fecundação até o desenvolvimento das membranas primitivas (ROBERTS, 1979). O período embrionário, compreendido entre o 11º e o 34º dia de gestação, consiste num rápido crescimento e diferenciação dos principais tecidos, órgãos e sistemas, estabelecendo as características da forma externa do corpo (ISHWAR, 1995; JAINUDEEN & HAFEZ, 2000). O período fetal é o mais longo. Ele estende-se do 35º dia de gestação até o dia do parto, em média com 150 dias, caracterizando-se pelo crescimento e pelas modificações da forma do feto (ISHWAR, 1995; CHALHOUB, 2000; HAFEZ & HAFEZ, 2000).

As principais imagens ultra-sonográficas que caracterizam uma gestação são presença de líquido intra-uterino, visualização da vesícula embrionária, detecção de embrião, visualização dos batimentos cardíacos, identificação da membrana amniótica, visualização dos placentomas, diferenciação da cabeça e tronco, identificação do botão germinativo dos membros, movimento embrionário/fetal, delimitação do cordão umbilical e visualização do globo ocular (ISHWAR, 1995; CHALHOUB, 2000; CHALHOUB & RIBEIRO FILHO, 2002). Todavia, a data da primeira visualização das diferentes características do concepto é variável e os fatores mais importantes que determinam essa variação são a frequência e a via de acesso do transdutor (KÄHN, 1994).

O objetivo deste trabalho foi avaliar, através da ultra-sonografia em tempo real, o desenvolvimento embrionário-fetal de ovinos da raça Santa Inês, com o intuito de identificar a data da primeira visualização das principais características gestacionais.

MATERIAL E MÉTODOS

Utilizaram-se sessenta ovelhas da raça Santa Inês com idade entre dois e seis anos pertencentes à Fazenda Pocinhos D'água, localizada no distrito de Fazenda Nova, município de Brejo da Madre de Deus, Região do Agreste Meridional de Pernambuco.

A propriedade adotava o sistema de criação semi-intensivo e os animais eram submetidos à monta natural controlada. Quando em piquetes, tinham acesso à pastagem nativa, além de água e sal mineral *ad libitum*. No estábulo eram ofertadas palma-forrageira (*Opuntia ficusindica*), capim-buffel (*Cenchrus ciliaris* L.), capim-corrente (*Urochloa moçambicensis* Dandy), algaroba (*Prosopis juliflora*) e ração comercial (Tecth -ovino da Socil).

Realizaram-se os exames ultra-sonográficos no período de março a setembro de 2005, entre o 15º e o 25º dias de gestação, intercalados a cada 24 horas, entre o 26º e o 35º dias, a cada 48 horas, e entre o 36º e o 45º, a cada 72 horas.

Procedeu-se às observações ultra-sonográficas com o aparelho de ultra-som Parus 240 (Pie Medical) equipado com transdutor linear (6 e 8 MHz) e utilizado por via transretal. Foi utilizado gel de contato (Contact gel - Limed) para facilitar introdução do transdutor, bem como para evitar interferências de ar entre o reto e a probe. Obtiveram-se registros das imagens com impressora Seikosha VP/200 (Sony), através de papel termográfico.

As estruturas visualizadas foram presenças de líquido intra-uterino, vesícula embrionária, embrião, membrana amniótica, placentomas, cordão umbilical, cabeça e tronco, botões dos membros anteriores e posteriores, globo ocular, movimento e batimento cardíaco embrionário-fetal.

Calcularam-se a média, o desvio-padrão e o coeficiente de variação dos dados da primeira visualização de cada estrutura avaliada, de acordo com DIGGLE et al. (1994).

RESULTADOS E DISCUSSÃO

A presença de líquido intra-uterino é geralmente o primeiro indicativo de gestação. Entretanto, nem sempre ocorre em forma de vesículas, podendo ser confundido com líquido proveniente da fase estrogênica (KÄHN, 1994; AZEVEDO et al., 2001) ou com líquido oriundo de casos de hidrometra (LÊGA & TONIOLO, 1999). Neste experimento, como o de SCHRICK & INSKEEP

(1993), foi possível detectar a presença de líquido intra-uterino a partir do 15º dia da cobertura em 16,7% dos animais e o 19º foi o dia mais tardio de observação desse parâmetro, que ocorreu em 10 dos exames. Em animais da raça Bergamácia, CHALHOUB (2000) relatou ter verificado a presença de líquido intra-uterino no 15º de gestação em 42,1% dos animais e no 20º dia em apenas 5,3%. Apesar de a visualização do líquido intra-uterino ocorrer num maior número de animais da raça Bergamácia no 15º da gestação, o valor médio de $16,1 \pm 1,4$ dias foi similar aos $16,7 \pm 1,3$ deste trabalho (Tabela 1).

Ultra-sonograficamente, o líquido intra-uterino apresenta-se anecóico, semelhante à urina (BUCKRELL, 1988; KÄHN, 1994; KAULFUSS et al., 1996; DOIZÉ et al., 1997), ocorrência que motivou GEARHART et al. (1988) e DOIZÉ et al. (1997) a afirmarem ser possível confundir a bexiga com o útero contendo líquido, principalmente quando está repleta de urina. Neste trabalho, não houve qualquer situação que sugerisse essa possibilidade de equívoco, de modo que a bexiga serviu como ponto de referência importante para observação e determinação dos parâmetros aqui estudados. É possível que a diferença entre a qualidade de equipamentos e a via de acesso contribua para facilitar a diferenciação entre estruturas de características semelhantes, fato que, em algumas situações, induz autores a divergirem sobre uma mesma característica.

TABELA 1. Momento da primeira visualização ultra-sonográfica das características da gestação de ovelhas Santa Inês (n = 60).

Caracteres da gestação	Dia da primeira visualização ($\bar{X} \pm s$)	Amplitude de variação (dias)	CV (%)
Líquido intra-uterino	16,7±1,3	15 - 19	1,6
Vesícula embrionária	18,6±1,4	16 - 22	1,9
Embrião	22,8±1,9	18 - 26	3,6
Membrana amniótica	27,4±1,8	24 - 32	3,3
Placentomas	25,1±2,0	20 - 29	4,1
Batimento cardíaco	25,9±1,4	24 - 29	1,8
Cordão umbilical	35,1±1,5	32 - 39	2,2
Diferenciação da cabeça e tronco	33,4±2,2	30 - 37	5,0
Botão dos membros	36,7±1,5	34 - 39	2,1
Movimentação fetal	34,2±2,0	30 - 38	3,9
Globo ocular	40,9±1,2	39 - 43	1,5

A vesícula embrionária (Figura 1A) foi inicialmente visualizada no 16º dia de gestação em 5,0% dos animais examinados e, tardiamente, no 22º dia, em 3,3%, perfazendo uma média de $18,6 \pm 1,4$ dias (Tabela 1). Em fêmeas da raça Bergamácia, CHALHOUB (2000) registrou um valor médio equivalente a $17,6 \pm 1,7$ dias, mas as primeiras observações ocorreram já a partir do 15º dia em 10,6% dos animais e no 21º em 5,3%. Avaliando ultra-sonograficamente ovelhas sem raça definida, DOMINGUES & TREIN (1995) detectaram a presença da vesícula embrionária somente no 21º dia de prenhez, comentando ser possível identificar uma área anecóica bem delimitada. Pela via transabdominal, a visualização da vesícula embrionária pode ocorrer no 20º (GEARHRT et al., 1988), 25º (DAVEY, 1986) ou ainda no 26º (LEVY et al., 1990).

A visualização inicial do embrião (Figura 1B) já foi possível no 18º dia de gestação em 1,7% dos animais e no 26º dia em 3,3%, resultando num valor médio de $22,8 \pm 1,9$ dias. Em outros trabalhos, essa variação pode ocorrer entre o 20º e o 35º dia, como observado por LEVY et al. (1990), MATTOS et al. (1991), PICAZO et al. (1991), SCHRICK & INSKEEP (1993), DOMINGUES & TREIN (1995), SANTIAGO MORENO et al. (1995), CHALHOUB (2000) e AZEVEDO et al. (2001).

A detecção da membrana amniótica foi possível a partir do 24º dia da gestação em 1,7% dos animais e coincidentemente em 17% no 32º dia, perfazendo uma média $27,4 \pm 1,8$ dias. Sua formação ocorre entre o 13º e o 16º dia de gestação (PERRY, 1981; ROBERTS, 1979), mas ultra-sonograficamente é identificada apenas entre o 23º e o 32º dia (BUCKRELL, 1988; KÄHN, 1994; CHALHOUB, 2000; AZEVEDO et al., 2001). Considerando os dados da literatura consultada, é possível comentar que em alguns animais foi possível identificar a membrana amniótica de forma precoce, possivelmente em virtude da via de exame utilizada ou a qualidade do equipamento, já que o transdutor de dupla frequência oferece maior opção na obtenção das imagens.

Os batimentos cardíacos foram visualizados pela primeira vez no 24º dia de gestação em

15% dos animais, estendendo-se até 29º dia em apenas 5% dos animais examinados, resultando num valor médio de $25,9 \pm 1,4$ dias. Em ovinos mestiços, detectaram-se batimentos cardíacos a partir do 18º dia de prenhez com a utilização de transdutor com frequência de 7,5 MHz por via transretal (SCHRICK & INSKEEP, 1993). Utilizando a via transretal de exame com transdutor de 5 MHz, CALAMARI et al. (2002) afirmaram ser possível reconhecer os batimentos cardíacos já no 21º dia da gestação, sem indicação da raça.

A identificação mais precoce dos placentomas foi possível no 20º dia em 3,3% dos animais e a mais tardia no 29º em 3,3% dos animais, promovendo uma média equivalente a $25,1 \pm 2,0$ dias. Anatomicamente, os placentomas podem ser vistos como pequenos nódulos a partir do 21º dia de gestação (CLOETE, 1939). Ultra-sonograficamente, pela via transabdominal, é possível detectar essas estruturas entre o 32º e o 45º, de acordo com LEVY et al. (1990), MATTOS et al. (1991) e ALVES (1992). Pela via transretal, existe uma grande disparidade entre autores. De acordo com SANTIAGO MORENO (1995), os placentomas podem ser visualizados a partir do 16º dia com transdutor de 7,5 MHz. Utilizando transdutores de 5,0 MHz, BUCKRELL et al. (1986) identificaram placentomas a partir do 20º dia, FERNANDES (1996), a partir do 28º, DOI-ZÉ et al. (1997), a partir do 32º, AZEVEDO et al. (2001), do 28º e CALAMARI et al. (2002) do 25º dia de gestação. Com transdutor de dupla frequência (5,0 e 7,5 MHz), CHALHOUB (2000) visualizou placentomas a partir do 24º dia de gestação. Diante do exposto, é possível ressaltar que os dados aqui obtidos foram bastante precoces em relação à maioria dos autores.

A diferenciação do embrião em cabeça e tronco (Figura 1C) ocorreu pela primeira vez no 30º dia de gestação em 18,3% dos animais e pela última no 37º dia em 1,7% dos animais, com uma média de $34,2 \pm 2,0$ dias. Essa diferenciação, segundo KAULFUSS et al. (1996), ocorreu de forma mais precoce em ovinos das raças Merino, no 26º dia gestação, e Bergamácia, que variou entre o 25º e o 31º dia, resultando numa média

equivalente a $28,4 \pm 1,7$ dias (CHALHOUB, 2000). Por outro lado, o resultado aqui obtido foi mais precoce do que o registrado por MATTOS et al. (1991), que não visualizaram essa diferenciação em ovinos aos 45 dias, e por AZEVEDO et al. (2001), com ovinos da raça Santa Inês, que somente identificaram a separação entre cabeça e tronco a partir do 36º dia de gestação. Como já anteriormente abordado, a qualidade do equipamento e a via de exame são variáveis que podem contribuir para a diversidade de resultados entre os autores. Todavia, é também necessário levar em consideração os fatores raça e linhagem dos animais, que podem determinar um desenvolvimento embrionário-fetal diferenciado. Essa hipótese pode ser facilmente verificada quando são comparados os achados deste trabalho com os de AZEVEDO et al. (2001).

Na espécie ovina, o dia de identificação do botão dos membros anteriores e posteriores (Figura 1D) é também bastante variável segundo a literatura, podendo ocorrer entre o 29º e o 41º de gestação (PICAZO et al., 1991; KAULFUSS et al., 1996; AZEVEDO et al., 2001; CHALHOUB

et al., 2001). Neste estudo, o botão dos membros foi inicialmente detectado a partir do 34º dia de gestação em 1,7% dos animais, estendendo-se até o 39º dia, quando ocorreu em 20% dos animais, perfazendo uma média de $36,7 \pm 1,5$ dias. Considerando o dia inicial da visualização dessa característica é possível observar que foi mais precoce do que o reportado por PICAZO et al. (1991), no 41º dia. Além disso, foi verificado por MATTOS et al. (1991), quando relataram não ter identificado o botão dos membros, no 45º dia de gestação. Uma diferença considerável é registrada ao se comparar os achados dos animais da raça Santa Inês com os da raça Bergamécia. Enquanto CHALHOUB (2000) observou que, na maioria dos animais dessa última raça (94,4%), já foi possível visualizar a presença dos botões dos membros no 30º dia da gestação, neste trabalho ocorreu somente em 1,7% no 34º dia. Assim, o valor médio obtido com os animais da raça Bergamécia ($32,4 \pm 2,0$ dias) foi 4,3 dias mais precoce do que o dos animais da raça Santa Inês.

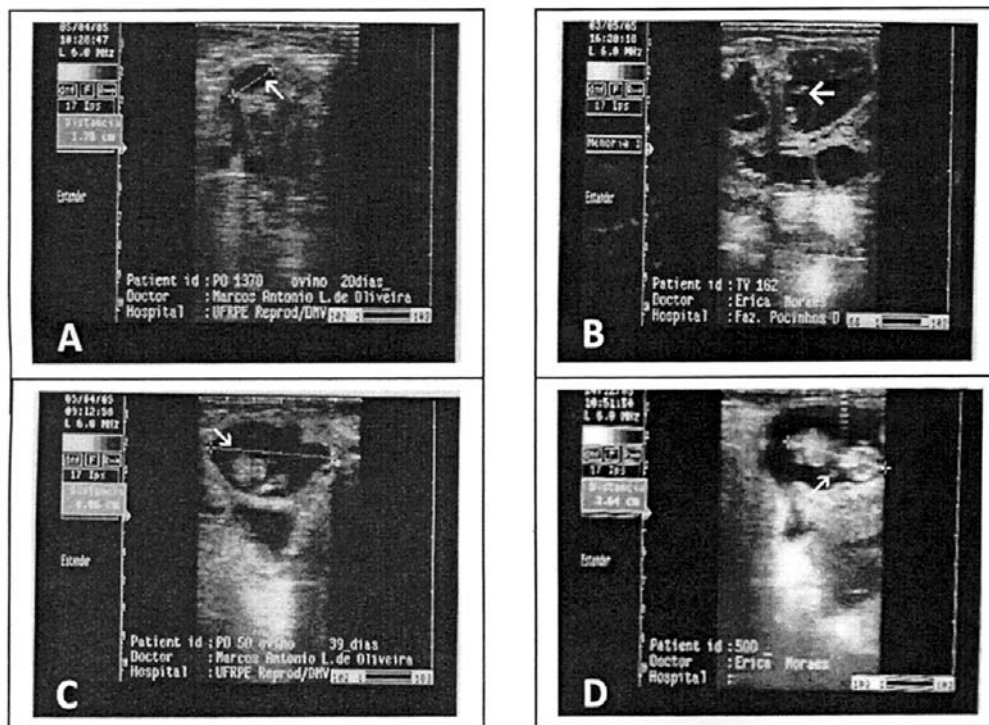


FIGURA 1. Visualização da vesícula embrionária (A \blacktriangledown), embrião (B \leftarrow) e feto apresentando diferenciação entre cabeça e tronco (C \blacktriangleright) e botões dos membros (D \blacktriangleright).

Segundo NICOLA et al. (1984) e CHALHOUB (2000), o movimento embrionário-fetal é caracterizado por rápido deslocamento e lento retorno ao ponto de partida, podendo ser observado entre o 35° e o 40° dia de gestação (NICOLA et al., 1984). Neste trabalho foi possível constatar movimento ainda no período embrionário a partir do 30° dia em 5% dos animais, sendo finalizado no período fetal no 38° dia em 2%. O valor médio da identificação desse parâmetro aqui obtido, $34,2 \pm 2,0$ dias, foi ligeiramente menor do que a média ($35,5 \pm 2,6$ dias) encontrada por CHALHOUB (2000), fato que reforça a opinião de KÄHN (1994) de ser bem variável o aparecimento das características gestacionais e que nem todos podem estar relacionadas com precocidade da raça.

A identificação do globo ocular já é possível a partir do 41° dia de gestação na raça Corriedale (PICAZO et al., 1991), no 30° dia na raça Merino (KAULFUSS, 1996), no 33° dia na raça Bergamácia (CHALHOUB, 2000) e no 42° dia na raça Santa Inês (AZEVEDO et al., 2001). Neste trabalho, a primeira visualização do globo ocular ocorreu no 39° dia da gestação em 13,3% dos animais e a última foi no 43° dia em 8,3%, portanto, três dias mais precoce do que os apresentados com animais da mesma raça por AZEVEDO et al. (2001). Essa comparação reforça a hipótese anteriormente aventada de que a linhagem dos animais pode influenciar na precocidade do aparecimento das características de gestação. O valor médio de $40,9 \pm 1,2$ dias foi maior do que a média ($36,8 \pm 2,2$ dias) obtida por CHALHOUB (2000) e, do mesmo modo como aconteceu com outros parâmetros gestacionais, os animais da raça Bergamácia mostraram-se mais precoces do que os da raça Santa Inês.

Segundo KÄHN (1994), a data da primeira visualização das diferentes características do concepto é variável, e os fatores mais importantes para a determinação dessa variação são a frequência do transdutor e a via de acesso, bem como a facilidade operacional e a prática do operador, de acordo com SANTOS et al. (2004). Contudo, é oportuno ressaltar, com os resultados aqui obtidos, que o porte da raça é um outro fator a ser

levado em consideração, uma vez que, das onze características estudadas, não foi encontrada na literatura nenhuma raça de pequeno porte que apresentasse precocidade para essas características.

Os resultados obtidos permitem concluir que na raça Santa Inês é possível identificar os primeiros sinais de gestação a partir do 15° dia de gestação de cobertura. Todavia, é recomendável emitir diagnóstico somente a partir do 24° dia, diante da possibilidade de visualização tanto do embrião quanto do batimento cardíaco.

REFERÊNCIAS

- ALVES, L. C. **Biópsia vaginal, dosagem de progesterona, laparoscopia e ultra-sonografia, com meios de diagnóstico de gestação em ovinos**. Santa Maria, 1992. 60 f. Dissertação (Mestrado em Medicina Veterinária) □ Faculdade de Medicina Veterinária, Universidade Federal de Santa Maria.
- AZEVEDO, A.; CHALHOUB, M.; FURST, R.; MOURA NETO, A. V.; RIBEIRO FILHO, A. I. Momento de detecção ultra-sonográfica de algumas características do concepto ovino Santa Inês do 20° ao 46° dia de prenhez. **Revista Brasileira de Reprodução Animal**, v. 25, n. 2, p. 147-1148, 2001.
- BANDEIRA, D. A.; SANTOS, M. H. B.; CORREIO NETO, J.; NUNES, J. F. Aspectos gerais da caprino-ovino cultura no Brasil e seus reflexos produtivo e reprodutivo. In: SANTOS, M. H. B.; OLIVEIRA, M. A. L.; LIMA, P. F. **Diagnóstico de gestação na cabra e na ovelha**. São Paulo: Varela, 2004. p. 85-96.
- BICUDO, S. D. **O Diagnóstico ultra-sonográfico de gestação em ovinos**. Disponível em: <<http://www.fmvz.unesp.br/ovinos/repman3.htm>>. Acesso em: 10 ago. 2004.
- BUCKRELL, B. C.; BONNETT, B. N.; JOHNSON, W. H. The use of real-time ultrasound rectally for early pregnancy diagnosis in sheep. **Theriogenology**, v. 25, p. 665-73, 1986.
- BUCKRELL, B. C. Application of ultrasonography in reproduction in sheep and goats. **Theriogenology**, v. 29, p. 71-84, 1988.
- CALAMARI, C. V.; FERRARI, S.; LEINZ, F. F.; RODRIGUES, C. F. C.; BIANCHINI, D. Acurácia da ultra-sonografia transretal para diagnóstico precoce de gestação

- em ovelhas. **Revista Brasileira de Reprodução Animal**, v. 26, n. 3, p. 258-259, 2002.
- CHALHOUB, M. **Aspectos ultra-sonográficos e aspecto hormonal da gestação ovina (*Ovis Aires*) nas raças Bergamácia e ideal**. Botucatu, 2000. 120 f. Tese (Doutorado em Medicina Veterinária) □ Faculdade de Medicina Veterinária e Zootecnia, Universidade Estadual Paulista.
- CHALHOUB, M.; PRESTES, N. C.; LOPES, M. D. Relação entre comprimento craniocaudal e diâmetro da vesícula embrionária/fetal com idade de gestação por meio de avaliação ultra-sonográfica em ovino da raça bergamácia. **Arquivo Brasileiro de Medicina Veterinária e Zootecnia**, v. 53, n. 1, p. 71-77, 2001.
- CHALHOUB, M.; RIBEIRO FILHO, A. L. Diagnóstico de gestação em pequenos ruminantes por ultra-sonografia de tempo real. **Revista Brasileira de Reprodução Animal**, supl. 5, p. 27-30, 2002.
- CLOETE, J. H. L. Prenatal growth in the Merino sheep. **Onderstepoort Journal Veterinary of Science Animal Indian**, v. 13, p. 417-557, 1939.
- DAVEY, C. G. An evaluation of pregnancy testing in sheep using a real-time ultrasound scanner. **Australian Veterinary Journal**, v. 63, n. 10, p. 347-348, 1986.
- DIGGLE, P. J.; LIANG, K. Y.; ZAGER, S. L. **Analysis of longitudinal data**. Oxford: Science Publication Press, 1994. 253 p.
- DOIZÉ, F.; VAILLANCOURT, D.; CARABIN, H.; BÉLANGER, D. Determination of gestational age in sheep and goats using transrectal ultrasonographic measurements of placentomes. **Theriogenology**, v. 48, p. 449-460, 1997.
- DOMINGUES, E.; TREIN, E. Diagnóstico de gestação em ovinos através de ultra-sonografia. **A Hora Veterinária**, v. 15, n. 87, p. 58-61, 1995.
- FERNANDES, T. P. **Características ultra-sonográficas em modo-B (tempo real) da gestação na cabra doméstica (*Capra hircus* Linnaeus, 1758)**. São Paulo, 1996. 96 f. Dissertação (Mestrado em Medicina Veterinária) □ Faculdade de Medicina Veterinária e Zootecnia, Universidade de São Paulo.
- GEARHART, M. A.; WINGFIELD, W. E.; KNIGHT, A. P.; SMITH, J. A.; DARGATZ, D. A.; BOON, J. A.; STOKES, C. A. Real-time ultrasonography for determining pregnancy status and viable fetal numbers in ewes. **Theriogenology**, v. 30, p. 323-337, 1988.
- HAFEZ, E. S. E.; HAFEZ, B. Reproductive cycles. In: _____. **Reproduction in farm animals**. Philadelphia: Lippincott Williams & Wilkins, 2000. p. 55-67.
- ISHWAR, A. K. Pregnancy diagnosis in sheep and goats: a review. **Small Ruminant Research**, v. 17, n. 4, p. 37-44, 1995.
- JAINUDEEN, M. R.; HAFEZ, E. S. E. Gestation, prenatal physiology, and parturition. In: HAFEZ, E. S. E.; HAFEZ, B. **Reproduction in farm animals**. 7. ed. Philadelphia: Lippincott Williams & Wilkins, 2000. p. 140-155.
- KÄHN, W. **Veterinary reproductive ultrasonography**. London: Mosbywlf, 1994. 256 p.
- KAULFUSS, K. H.; UHLICH, K.; BRABANT, S.; BLUME, K.; STRITTMATTER, K. Die ultrasonographische Trächtigkeitsdiagnostik (B Mode) beim Schaf. Teil 1: Verlaufsuntersuchungen im ersten Trächtigkeitmonat. **Tierärztliche Praxis**, v. 24 p. 443-452, 1996.
- LÊGA, E.; TONIOLO, G. Hidrometra na espécie caprina. **Revista Brasileira de Reprodução Animal**, v. 23, n. 3, p. 446-447, 1999.
- LEVY, I.; EMERY, P.; MIALOT, J. P. Echographie et gestion des troupeaux ovins. **Recueil de Medecine Veterinaire**. v. 166, p. 751-764, 1990.
- MATTOS, R. C.; BOTELHO, C. B.; BRASS, K. E.; GREGORY, R. M. Achados ultra-sonográficos no diagnóstico de gestação em ovelha (Nota prévia). In: CONGRESSO BRASILEIRO DE REPRODUÇÃO ANIMAL, 9., 1991, Belo Horizonte. **Anais...** Belo Horizonte: CBRA, 1991. p. 464.
- NICOLA, C.; IACCARINO, M.; CALAPRICE, A.; SENATORE, G.; D'AMORE, V. Intrauterine activity of sheep and goat fetus determined instantaneous ultrasonography. **Atti Società Italiana Scienze Veterinarie**, v. 38, p. 351-353, 1984.
- OLIVEIRA, M. A. L.; REICHENBACH, H-D; SANTOS, M. H. B; TENÓRIO FILHO, F. Aplicabilidade do Scan B na reprodução de pequenos ruminantes. In: SANTOS, M. H. B; OLIVEIRA, M. A. L; LIMA, P. F. **Diagnóstico de gestação na cabra e na ovelha**. São Paulo: Varela, 2004. p. 85-96.
- PERRY, J. S. The mammalian fetal membranes. **Journal of Reproduction and Fertility**, v. 62, p. 321-335, 1981.

PICAZO, R. A.; BARRAGÁN, M. L.; VALENCIANO, M.; SEABASTIÁN, A. L. Evolución de la imagen ecográfica durante la gestación de la oveja. **Med. Vet.**, v. 8, p. 300-317, 1991.

ROBERTS, S. J. **Obstetricia veterinaria y patologia de la reproduction**: teriologia. Buenos Aires: Hemisferio Sur, 1979, p. 45-127.

SANTIAGO MORENO, J.; GONZÁLEZ DE BULNES, A.; GARCIA LOPEZ, M.; LOPEZ SEBASTIAN, A. Valoración de estadios precoces de gestación en oveja y cabra mediante ecografia transrectal. **Invesgación Agrária, Produccion y Sanidade Animal**, v. 10, p. 53-61, 1995.

SANTOS, M. H. B; OLIVEIRA, M. A. L; MORAES, E. P. B. X.; CHALHOUB, M.; BICUDO, S. D. Diagnóstico de

gestação por ultra-sonografia de tempo real. In: SANTOS, M. H. B; OLIVEIRA, M. A. L; LIMA, P. F. **Diagnóstico de gestação na cabra e na ovelha**. São Paulo: Varela, 2004a. p. 97-116.

SCHRICK, F. N.; INSKEEP, E. K. Determination of early pregnancy in ewes utilizing transretal ultrasonography. **Theriogenology**, v. 40, p. 295-306, 1993.

SOUZA, D. M. B. **Avaliação ultra-sonográfica do crescimento fetal em caprinos**. Recife, 2000, 54 f. Dissertação (Mestrado em Medicina Veterinária) □ Departamento de Medicina Veterinária, Universidade Federal Rural de Pernambuco.

Protocolado em: 8 jan. 2007. Aceito em: 16 ago. 2007.