

Guía de alambre intravascular anudada

Knotting intravascular wire guide

Héctor Díaz-Águila¹ , Pedro Raúl Quintero-Castro¹ 

¹Universidad de Ciencias Médicas de Villa Clara. Hospital Universitario “Mártires del 9 de Abril”. Villa Clara, Cuba.

Recibido: 12 de julio de 2020 | **Aceptado:** 14 de julio de 2020 | **Publicado:** 16 de julio de 2020

Citar como: Díaz-Águila H, Quintero-Castro PR. Guía de alambre intravascular anudada. Univ Méd Pinareña [Internet]. 2020 [citado: Fecha de Acceso]; [In Press]:e581. Disponible en: <http://www.revgaleno.sld.cu/index.php/ump/article/view/581>

Palabras clave: Guía de Alambre Anudada; Acceso intravascular; Cateterismo Venoso Central

Key words: Knotting Wire Guide; Intravascular Access; Central Venous Catheterization

Paciente femenina de 76 años ingresada en sala de medicina por infección urinaria. Se indica antibioticoterapia con ceftriaxona 1g por vía intravenosa cada 12 horas. Por dificultades en la canulación de venas periféricas se procedió a realizar cateterización percutánea de la vena subclavia derecha por vía infraclavicular. Durante el procedimiento se presentó dificultad para retirar la guía de alambre del dispositivo. Se realizó control radiológico y se observó que se había formado un nudo en la luz de la vena subclavia (figura 1). Requirió tratamiento quirúrgico para remover la guía. Posteriormente tuvo una evolución favorable.

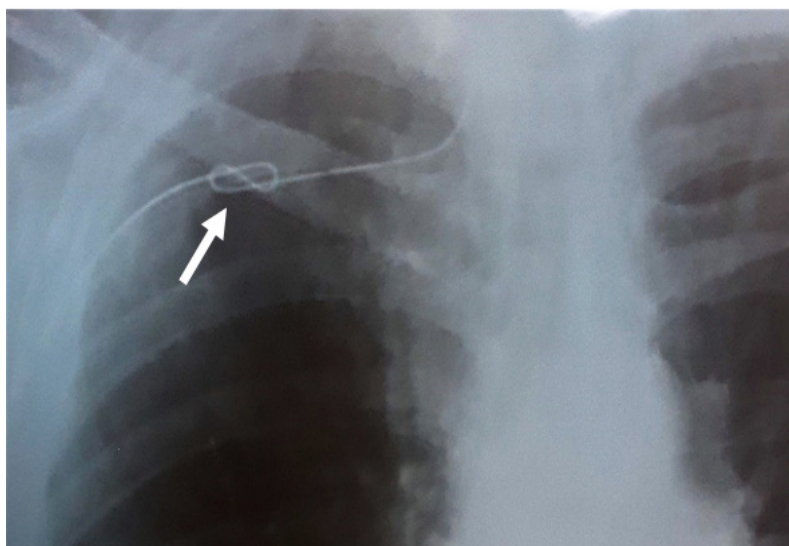


Figura 1. Nudo de la guía de alambre en la luz de la vena subclavia derecha.

CONFLICTO DE INTERESES

Los autores declaran que no existe conflicto de intereses.

CONTRIBUCIÓN DE AUTORÍA

Ambos autores redactaron, revisaron y aprobaron el manuscrito y su versión final.

FINANCIACIÓN

Los autores no recibieron financiación para el desarrollo del presente artículo.