

TEHNOLOGII MEDICALE AVANSATE – HIFU – TRATAMENTUL CANCERULUI PROSTATIC PRIN ABLAȚIE TERMICĂ

Cristian Nicolae Manea*, Ioan Coman**

* HIFU Center, Clinica Endoplus, Cluj Napoca, Romania

** Universitatea de Medicină și Farmacie "Iuliu Hațieganu" Cluj Napoca, Romania

Cancerul de prostată reprezintă una din cauzele majore de morbiditate și mortalitate la bărbați. Alternativele terapeutice ale acestei patologii variază de la supraveghere activă, chirurgie clasică, radioterapie, la modalități inovatoare, miniminvasive, cum este cazul terapiei focale cu ultrasunete (HIFU, *High-intensity focused ultrasound*) sau chirurgia robotică. HIFU este o procedură medicală de înaltă precizie care utilizează ultrasunetele [1]. Prin focusarea ultrasunetelor și concentrarea lor într-un punct prestabilit se obține o temperatură de 65–100°C. Valurile acustice sunt propagate spre țesutul țintă, iar undele sunt absorbite cu derularea conversiei termice. Rezultatul este ablația țesutului vizat prin necroză de coagulare, fără efect cumulativ în organul țintă [2]. Terapia unei anumite zone se efectuează prin mobilizarea sondei sau a brațului robotic de susținere, cu respectarea unui protocol specific fiecărui organ sau patologie prestabilite de către echipa operatorie. În prezent, singura metodă de cuantificare a distrugerilor tisulare postterapie HIFU este rezonanța magnetică, cu rezerva dezavantajului că nu se poate aplica (momentan) în timp real [3].

HIFU este o tehnică chirurgicală inovatoare, minim invazivă, utilizată mai ales în terapia cancerului prostatic, dar cu aplicabilitate și în ablația unor formațiuni tumorale renale, vezicale, hepatice, rectale, pulmonare, ovariene și pancreatice. Aria terapeutică a acestei tehnici se extinde și în sfera chirurgiei cardiace, prin suprimarea focarelor ectopice miocardice, iar rezultatul este cuparea fibrilației atriale sau a altor aritmii [5].

Metoda HIFU a fost introdusă pentru prima dată de către Lynn și colab. în anul 1942. Frații William și Frank Fry, la Universitatea Illinois, SUA, în 1947, evidențiază că leziunile induse de expunerea HIFU sunt focalizate, bine delimitate, fără lezarea țesutului de vecinătate. În anul 1990, Gail ter Haar și colab. din cadrul Royal Marsden Hospital, Londra (Marea Britanie), au conceput primul prototip HIFU, cu care au fost tratați 68 de pacienți cu cancer hepatic [6].

Terapia cancerului prostatic este cu viză curativă sau paliativă, iar modalitățile terapeutice sunt chirurgia (clasică, laparoscopică, robotică), crio-chirurgia, brahiterapia, radioterapia externă și HIFU. Decizia terapeutică trebuie individualizată pentru fiecare pacient diagnosticat cu cancer prostatic, cu respectarea clasificării TNM, a indicațiilor uro-oncologice conform ghidurilor terapeutice. În prezent, în România, pacientul dispune de toate procedeele terapeutice.

HIFU este o tehnică chirurgicală minim invazivă, flexibilă în terapia cancerului prostatic deoarece poate fi aplicată postradioterapie sau pentru orice recidivă locală postterapeutică, mai puțin postbrahiterapie, datorită „semințelor” de iod inoculate în țesutul prostatic. Aceste „semințe” se comportă ca un scut în fața valurilor de ultrasunete.

Poate fi aplicată o strategie terapeutică parțială sau completă în ceea ce privește „nerve sparing”, iar necroza de coagulare

este ireversibilă și precisă, cu respectarea integrității țesuturilor de vecinătate. Necesită o pregătire riguroasă a tractului digestiv, cu evacuarea completă a reziduurilor alimentare [4].

La ora actuală sunt folosite, la nivel mondial, două dispozitive de ablație termică pentru tratamentul cancerului de prostată localizat, Ablatherm Robotic HIFU (Fig.1) și Sonablate 500 V4 TCM. (Fig.2)

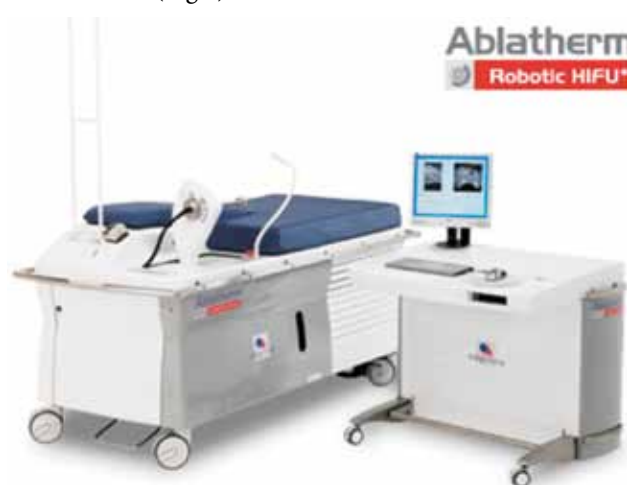

Fig.1. Ablatherm HIFU



Fig.2. Sonablate HIFU

Ablatherm HIFU a fost dezvoltat în 1989 în Franța, prin colaborarea dintre Institutul Național de Cercetare Medicală, spitalul Edouard Herriot Lyon și EDAP TMS.

Sonablate 500 a fost dezvoltat la începutul anilor 1990 pentru tratamentul hiperplaziei benigne de prostată (HBP), în SUA de către Misonix, Sonablate a fost aplicat în tratamentul cancerului de prostată, la sfârșitul anilor 1990. Până în luna ianuarie 2010, un total de peste 9.000 de tratamente au fost efectuate pentru hiperplazia benignă de prostată și peste 8.000

de tratamente pentru cancer de prostată. În timpul terapiei, medicul obține imagini în timp real, în secțiune transversală și longitudinală, iar software-ul Sonablate permite terapeutului să definească cu precizie zonele de tratament, în scopul de a distruge întreaga glandă. Centrele cu o bogată experiență, cum este UK HIFU, practică hemiablație sau distrucție prostatică focalizată.

Intervenția de termoablație durează în medie 2-4 ore, în funcție de volumul prostatei, iar perioada de spitalizare este de maxim 24 de ore.

Cea mai nouă tehnologie Sonablate este monitorizarea schimbărilor țesutului (TCM) de către software, care oferă terapeutului un feedback în timp real și confirmă astfel dacă a fost livrată suficientă energie pentru ablația completă a țesutului vizat (Fig.3).




Fig.3. TCM

În prezent, există două tipuri diferite de studii clinice efectuate în Statele Unite pentru a stabili siguranța și eficacitatea tratamentului HIFU în cancerul de prostată, cu sistemul Sonablate® 500. Un studiu este pentru pacienții cu cancer de prostată recurent, iar celălalt este pentru pacienții care au un diagnostic primar de adenocarcinom prostatic localizat. Rezultatele prezentate în studiile finalizate de fază I și II sunt foarte promițătoare.

Este foarte important să respectăm criteriile de includere pentru aplicarea terapiei HIFU, ca terapia să fie eficientă.

Eligibilitatea pacienților:

- adenocarcinom prostatic localizat T1c - T2c;
- scor Gleason ≤ 7 (3+4);
- antigenului specific (PSA) maxim 10 ng/ml;
- volumul prostatic să nu depășească 40 ml;
- diametrul de focalizare dintre peretele rectal și peretele prostatic anterior să nu depășească 40 mm;
- recidivă locală post radioterapie externă, crioterapie sau post prostatectomie.

Criterii de excludere:

- volumul prostatic peste 40 ml
- diametrul antero-posterior de focalizare mai mare de 40 mm,
- calcificările prostatice sau litiaza prostatică mai mare de 10 mm,
- coagulopatiile,

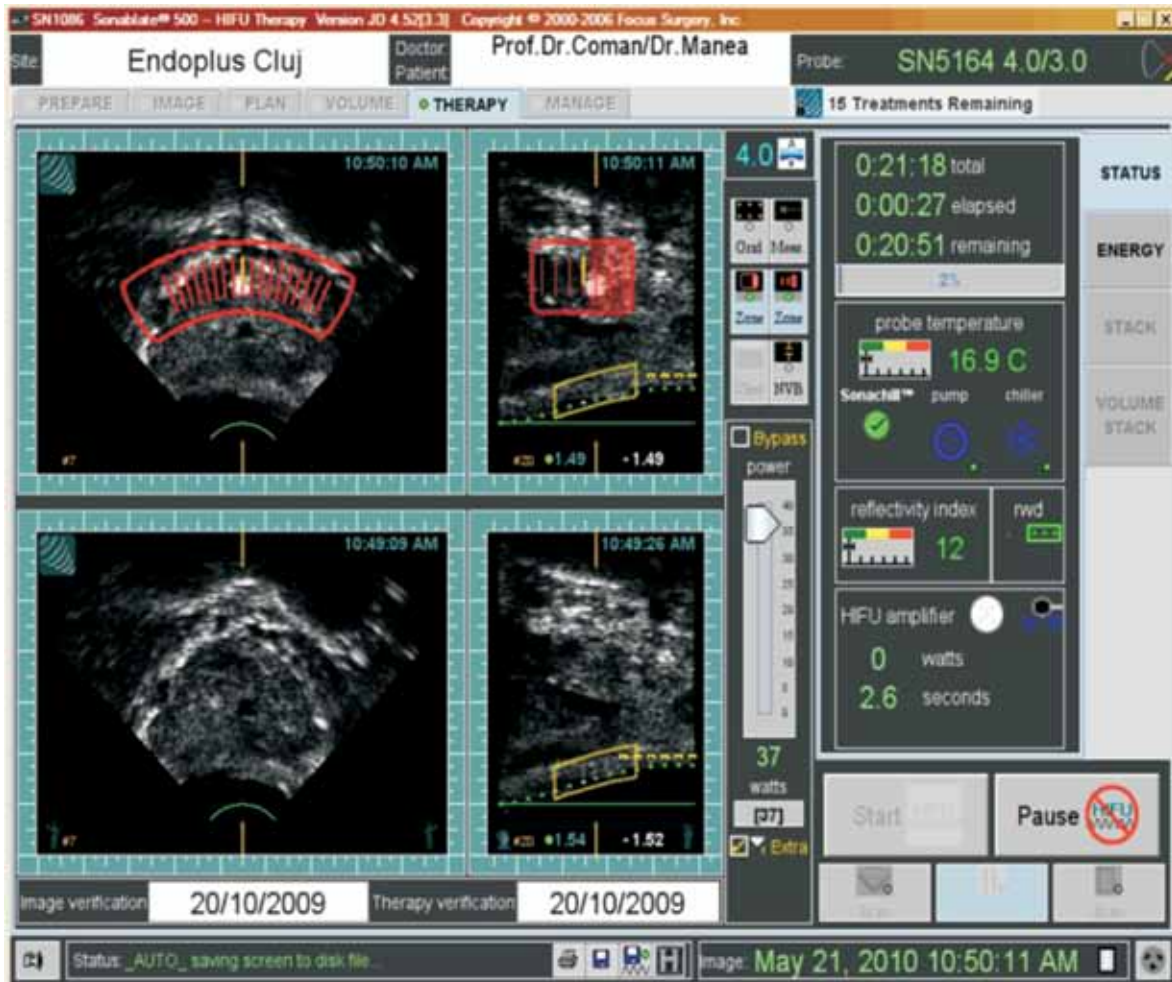


Fig.4. Ablatie termică

- stenozele rectale,
- chirurgia rectului în antecedente,
- alergia la latex (sonda dispozitivului este protejată cu material latex),
- anchiloza coxofemurală.

Am inițiat terapia HIFU la Cluj Napoca în anul 2009. Experiența noastră în acești doi ani este de 83 de pacienți care au fost tratați cu ajutorul dispozitivului Sonablate[®] 500. Sonda utilizată pentru terapie include un transductor piezoelectric de 4 MHz. Din numărul total de cazuri la care s-a aplicat terapia focală, 74 (89.2%) au fost diagnosticați prin puncție biopsie prostatică în 10-16 puncte, ecoghidată transrectal și 9 (10.8%) cazuri cu recidivă locală, 4 după prostatectomie radicală și 5 după radioterapie externă. Pacienților li s-au adus la cunoștință toate alternativele terapeutice disponibile și au fost de acord cu implementarea terapiei HIFU.

Am practicat ablație termică (Fig.4) de primă intenție a cancerului de prostată localizat (T1c-T2NoMo) sau recurență locală post radioterapie și post prostatectomie radicală. La 11 (13.2%) cazuri s-a instituit terapie hormonală pentru 3 luni, în scop reductiv și la 10 (12 %) cazuri s-a practicat TUR-P preHIFU pentru reducerea volumului prostatic. Aceeași echipă a efectuat toate intervențiile HIFU.

Vârsta pacienților a fost cuprinsă între 50 și 84 de ani, iar vârsta medie a lotului a fost de 67 de ani. Volumul mediu prostatic a fost de 30.0 (cu o medie de 18 – 65) cc., iar PSA mediu inițial a fost de 9,5 ng/mL (medie 3.2-19 ng/ml).

Terapia HIFU a fost aplicată pe parcursul a 90-180 de minute, cu o durată medie de 100 de minute. Nu s-au înregistrat complicații intra sau postoperatorii imediate. Terapia hormonală s-a sistat în ziua aplicării terapiei HIFU la cele 11 cazuri. La 10 pacienți (12 %) s-a practicat TUR-P înainte de HIFU, întrucât aceștia prezentau un volum prostatic mai mare de 40 ml sau un diametru antero-posterior de peste 40 mm. Durata medie de spitalizare a fost de 16 ore și a fost cuprinsă între 12-24 de ore. Perioada maximă de spitalizare de 24 de ore a fost necesară la un număr de 5 pacienți, care au prezentat hematurie. În niciunul din aceste cazuri nu a fost necesară transfuzia. La toți pacienții s-a aplicat pre-HIFU un cateter siliconat de cistostomie 14 Ch suprapubian, care a fost îndepărtat la 6-14 zile. Durata medie a cateterului pe poziție a fost de 7 zile. Nivelul postoperator al PSA a fost de aproximativ 20 de ori mai mare față de valoarea inițială, ceea ce a reflectat distrucția țesutului prostatic aferentă ablației termice. Protocolul de monitorizare a pacienților a constat în evaluarea PSA la 1, 2, 3, 6, 9 și 12 luni postoperator. Până în acest moment, nivelul PSA postHIFU a scăzut semnificativ, la mai puțin de 0.2 ng/ml, la 55 de pacienți (66,3%) și la 17 pacienți valoarea PSA este mai mică de 0.9 ng/ml. La ceilalți 11 pacienți, valoarea PSA este cuprinsă între 1-5.7ng/ml (PSA mediu de 0,95 ng/ml), dar acest lucru nu reprezintă per se un semn al restanței sau recurenței tumorale. La cazurile la care s-au decelat două creșteri consecutive ale nivelului seric al antigenului prostatic specific, s-a recurs la biopsie prostatică ecoghidată transrectal. Astfel, 4 (4,8%) din cei 17 pacienți rebiopsiați au prezentat dovezi histologice de cancer rezidual sau recurent. Trei dintre aceștia au optat pentru reaplicarea terapiei HIFU, iar un pacient a decis blocadă androgenică și monitorizarea activă.

Terapia focală se înscrie în tendințele de modernizare a actului chirurgical și câștigă tot mai mult teren, fapt justificat

de la gama largă de aplicabilitate a acestora și până la avantajele pe care le prezintă: miniminvasivitate, complicații reduse, durată de spitalizare mai mică, reintegrare socio-profesională accelerată și afectare absentă a calității vieții. În acest context, nu este surprinzător interesul pe care atât medicii, cât și pacienții îl manifestă față de această terapie inovatoare. Numeroase studii aduc argumente în favoarea eficacității HIFU. Thuroff et al. au coordonat un studiu multicentric european prospectiv de fază 3, care a cuprins 402 pacienți, monitorizați în medie 407 zile. Acest studiu pledează pentru eficacitatea și siguranța terapiei focale. Astfel, rata biopsiei negative a fost de 87,2% din cei 92,1% de pacienți cu risc scăzut. De asemenea, s-au putut stabili corelații între valoarea PSA nadir, volumul prostatic și examenul clinic. [7]. Ficarra și colaboratorii propun HIFU ca alternativă terapeutică fezabilă la pacienții cu neoplasm prostatic cu risc înalt. La un an postterapie, doar 3 pacienți (10%) au fost reconfirmați cu adenocarcinom prostatic [8]. Gelet și colaboratorii au publicat date care atestă eficiența terapiei HIFU la cazurile de cancer prostatic recidivat după radioterapie externă (EBRT) [9]. Un alt studiu a urmărit între 1997 și 2002, evoluția a 146 de pacienți cu neoplasm prostatic localizat și tratat prin terapie focală. Astfel, valoarea medie a PSA nadir la 3 luni a fost 0.07ng/ml și 0.15ng/ml la 22 de luni. Biopsiile de control efectuate constant în cursul monitorizării acestor pacienți au fost negative într-un procent de 93.4% [10]. Există multe situații în care volumul prostatic depășește criteriul standard de includere în tratamentul HIFU, mai exact 40 cc, iar distanța de la nivelul sondei endorectale până la punctul de focalizare depășește 40 mm. Aceste cazuri reprezintă o contraindicație relativă, deoarece se poate efectua rezecție endoscopică în scop reduțional și ulterior, în timpul doi, se aplică terapia focală. Chaussy și Thuroff au comparat terapia combinată TUR-P și HIFU, care a fost aplicată la 175 de pacienți cu monoterapia HIFU, la care au fost supuși 96 de pacienți. Valoarea inițială a PSA preterapeutic a fost 15 ng/ml. Postterapeutic, antigenul prostatic a fost reevaluat la un interval de 3 luni, iar controlul biptic a fost efectuat la interval de 6 – 12 luni la pacienții cu valori ascendente ale PSA. Rezultatele obținute au fost în favoarea terapiei combinate, cu o rată de reaplicare a terapiei de 4%, comparativ cu 25% pentru lotul în care s-a aplicat doar HIFU [11]. Acest lucru a fost observat și în lotul nostru de studiu. La un număr de 6 pacienți, volumul prostatic crescut și calcificările prostatice au impus TUR-P preHIFU, iar rezultatele au fost favorabile. Incontinența urinară este rezultatul tratamentului agresiv al apexului prostatic și în majoritatea cazurilor este tranzitorie. Studiul European Multicentric HIFU a raportat incidența incontinenței urinare gradul 3 la 6 pacienți. Aceste cazuri au fost rezolvate prin implantarea unui sfincter artificial [12]. Lotul nostru de studiu cuprinde 3 cazuri de incontinență urinară post terapie focală, două cazuri de gradul I, la care s-a instituit terapie anticolinergică, asociată cu kinetoterapie pelvină și unul de gradul 3, la care s-a luat decizia de implantare a unui sfincter artificial.

Prin prisma rezultatelor obținute de numeroase studii multicentrice, HIFU se impune ca o alternativă terapeutică miniminvasivă, cu morbiditate scăzută și facilă sub aspectul monitorizării postterapeutice.

Avantajele pe care le oferă prostatectomia radicală sunt grefate de o morbiditate semnificativă. Terapia HIFU reprezintă o alternativă terapeutică eficientă și sigură, care poate fi aplicată atunci când intervenția chirurgicală stan-

dard este contraindicată, precum și la pacienții care refuză terapia chirurgicală.

Terapia focală demonstrează o înaltă eficiență, morbiditate nesemnificativă și efecte sistemice absente la cazurile de cancer prostatic localizat. Mai mult decât atât, HIFU poate fi aplicat cu succes în recidivele tumorale postchirurgicale sau postradiote-

rapie. La pacienții cu adenocarcinom prostatic cu risc scăzut, monoterapia HIFU conferă un control imediat similar terapiei convenționale. Toate aceste date pledează pentru potențialul HIFU de a deveni noua generație de tratament a cancerului prostatic primar.

Bibliografie

1. HAAR GT, COUSSIOS C. High Intensity Focused Ultrasound: Physical principles and devices. *Int J. Hyperthermia* 2007; 23(2):89–104
2. UCHIDA T, OHKUSA H, YAMASHITA H et al., Five years experience of transrectal high-intensity focused ultrasound using the Sonablate device in the treatment of localized prostate cancer. *Intl J Urol* 13:228-233, 2006
3. THOMPSON I, THRASHER JB, AUS G et al., Guideline for the Management of Clinically Localized Prostate Cancer: 2007 Update. *J Urol* 177:2106-2131, 2007
4. UCHIDA T, OHKUSA H, NAGATA Y et al., Treatment of localized prostate cancer using high-intensity focused ultrasound. *BJU Int* 97:56-61, 2005
5. HAAR GT, COUSSIOS C., High Intensity Focused Ultrasound: Past, present, present and future. *Int J. Hyperthermia* 2007; 23(2):85–87
6. JEAN YVES CHAPELON, Therapeutic Ultrasound device – HIFU, 2005, Summer School Oxford 2005.
7. THUROFF S, CHAUSSY C, VALLANCIEN G, et al. High-intensity focused ultrasound and localized prostate cancer: efficacy results from the European multicentric study. *J Endourol* 2003; 17 (8): 673-7
8. FICARRA V, ANTONIOLLI SZ, NOVARA G, et al: Short-term outcome after high-intensity focused ultrasound in the treatment of patients with high-risk prostate cancer. *BJU Int.* 98:1193-1198, 2006
9. GELET A, CHAPELON JY, POISSONNIER L, et al: Local recurrence of prostate cancer after external beam radiotherapy: early experience of salvage therapy using high-intensity focused ultrasonography. *Urology* 63:625-629, 2004
10. BLANA A, WALTER B, ROGENHOFER S, WIELAND WF: High-intensity focused ultrasound for the treatment of localized prostate cancer: 5-year experience. *Urology* 63:297-300, 2004
11. CHAUSSY C, THUROFF S: The status of high-intensity focused ultrasound in the treatment of localized prostate cancer and the impact of a combined resection. *Curr Urol Rep* 4:248-252, 2003
12. POISSONNIER L, CHAPELON JY, ROUVIERE O, et al: Control of prostate cancer by transrectal HIFU in 227 patients. *Eur Urol* 51:381-387, 2007

CHIRURGIA ROBOTICĂ ÎN URO-ONCOLOGIE EXPERIENȚA CENTRULUI DE CHIRURGIE ROBOTICĂ CLUJ-NAPOCA

Nicolae Crișan, Ioan Coman

Centrul de Chirurgie Robotică Urologică, Cluj-Napoca, România

Robotul este poate cel mai recunoscut automat și android, din literatura începutului de secol XIX, jumătate chimic și jumătate mecanic. A apărut pentru prima dată în piesa de teatru a lui Karel Capek *Roboții Universali* ai lui Rossum (R.U.R.), care a avut mare succes la premiera din Praga în 1921 și din Londra în 1923. Ulterior părăsește însă literatura pentru a reintra în domeniul tehnologiei și științelor. Termenul de „robot” vine din cuvântul medieval ceh robota, un substantiv feminin care însemna corvoadă, o însărcinare obligatorie efectuată de iobagii de moșie pentru moșieri și nobili, cu sublinierea că rădăcina „rob” semnifică „muncă” în toate limbile slave.

Sistemul robotic „da Vinci” transformă, de fapt, chirurgia laparoscopică convențională în două dimensiuni, cu caracter semi-intuitiv, într-o procedură de maximă rapiditate cu o redare vizuală excelentă. Sistemul robotic „da Vinci” constă dintr-o consolă „de telecomandă” cu ajutorul căreia primul operator, în afara câmpului steril, privind prin vizorul stereo, direcționează brațele robotului prin intermediul unei legături telerobotice video-scopice. Consola primului operator este, deci, interfața dintre chirurg și brațele

robotului. Acesta sunt controlate de către mâinile chirurgului într-un spațiu tridimensional virtual aflat imediat sub display, prin intermediul unor „master handles” (Fig. 1).

Mișcările mâinilor chirurgului sunt apoi digitalizate și transmise către brațele robotului care reproduc cu exactitate procedura la nivelul câmpului operator. Controlul prin pedale este destinat utilizării electrocoagulării, repoziționării pentru master handles și funcției „focus”. Chirurgul vizualizează câmpul operator prin intermediul unui display binocular situat în porțiunea înaltă a consolei. Dezactivarea brațelor robotului are loc în momentul ridicării capului chirurgului din dreptul display-ului operator. Conexiunea dintre consolă și robot este asigurată prin cablu.

Manetele „master handles”, în afara funcționii de a ghida mișcările brațelor chirurgicale, pot fi utilizate și pentru controlul altor aspecte ale display-ului video. Filtrul manetelor elimină tremorul fiziologic al mâinilor și brațelor chirurgului. Feedback-ul tactil lipsește dar acest dezavantaj este depășit prin redarea vizuală exactă oferită de sistem.