

ной женщины следует считать показателем для применения комплекса мероприятий по ранней пренатальной диагностике ВПР.

Выводы

1. Родственный брак является распространенным явлением в Азербайджане (21,5%), последствием которого следует считать повышение риска рождения детей с ВПР (4,3 раза). Возраст матери до 25 лет, ассоциированный родственным отношением супружеских пар, относительно больше и сопровождается добавочным риском ВПР (5,2 раза).

2. Чувствительность родственного брака как критерия риска ВПР (вероятность этого признака в группе матерей родивших детей с ВПР) составляла 54,3%. Специфичность (вероятность отсутствия родственного брака в группе матерей родивших детей с нормальным внутриутробным развитием) этот критерий значительно выше (78,9%). Прогностическая ценность родственного брака (вероятность развития ВПР) составляла 19,2%.

Литература

1. Агаев ФБ. Методические подходы к углубленному изучению акушерской и перинатальной патологии. Москва, 1983;20.
2. Патрушев АВ, Мурашко МА. Инвазивная перинатальная диагностика хромосомной патологии плода у беременных женщин в республике Коми. Проблемы адаптации человека к экологическим и социальным условиям Севера. Материалы международной научно-практической конференции. Сыктывкар, 2005;12.
3. Патрушев АВ, Мурашко МА, Дворянский СА. Пренатальная диагностика врожденных пороков развития плода. Министерство здравоохранения и социального развития Республики Коми. Информационно методическое письмо. Сыктывкар, 2004;62-63.
4. Уншигбаяр Оюунгилег. Частота и факторы риска врожденных пороков развития у новорожденных в г. Улан-Батор: Автореф. дисс. канд. мед. наук. М., 2007;18.
5. Юдина ЕВ, Сынченко ЕВ, Медведьев МВ, и др. Инвазивные методы исследования в акушерской практике. *Перинатальная диагностика*. 2002;2:91-96.
6. Шиган ЕН. Методика социально-гигиенических исследований. В кн. Руководство по социальной гигиене и организации здравоохранения. М., 1987;200-278.

Potentialul avansat al unui fotopletizmograf de construcție autohtonă pentru diagnosticul vascular non-invaziv

A. Slobozeanu*, I. Zatușevschi, A. Crețu, V. Șontea

Department of Cardiology, Nicolae Testemitanu State Medical and Pharmaceutical University
29/1, N. Testemitanu Street, Chisinau, Republic of Moldova

*Corresponding author: +69449589. E-mail: slobozeanu25@yahoo.de
Manuscript received September 15, 2010; revised May 31, 2011

Advanced Potential of a Local Construction Photoplethysmography for Non-invasive Vascular Diagnosis

Advanced sensor device for shape analysis of the tissue-reflected mean single period photoplethysmography (PPG) signals have been designed and clinically tested. The PPG signal shape reveals individual features of the patient's cardiovascular state. Clinical studies of several patient groups (e.g. diabetes mellitus, atherosclerosis obliterans, Raynaud's syndrome) made it possible to specify components of the PPG signal that are sensitive to the corresponding organic or functional pathologies. Comparison of the right and left arm finger PPG signal shapes, for instance, appears to be an efficient tool for early screening of unilateral atherosclerosis obliterans.

Key words: photoplethysmography, diabetes, atherosclerosis, Raynaud's syndrome.

Расширенный потенциал фотоплетизмографа местной конструкции для сосудистой неинвазивной диагностики

Данные, представленные в настоящем документе, подтверждают эффективность фотоплетизмографа-2 (FPG-2), используемого в диагностике неинвазивного анализа кровотока пульсирующей формы волны, которая была разработана и клинически апробирована. FPG формы сигнала выявили индивидуальные особенности сердечно-сосудистой системы пациента. Популяционные исследования (например, сахарный диабет, окклюзирующий атеросклероз, синдром Рейно), позволили определить различные компоненты сигнала фотоплетизмографа.

Ключевые слова: фотоплетизмография, диабет сахарный, атеросклероз, синдром Рейно.

Introducere

Fotopletismografia (FPG) este o metodă neinvazivă care semnifică înregistrarea grafică a modificărilor de volum ale unui segment de corp, strâns legate de modificările fluxului de sânge în timpul excursiei sistolo-diastolice. Fotopletismografia este o tehnică dezvoltată de Blazek și Wienert în 1981 [1]. Această tehnică, bazată pe diferite principii fizice, a fost aplicată în evaluarea clinică și comensurarea fluxului sanguin arterial și venos.

Senzorul fotopletismografic constă dintr-o lumină infraroșie diodă și una fotodiodă. Lumina emisă penetrează straturile superioare ale dermului în cazul, în care o parte din acestea este absorbită, iar o alta este reflectată și capturată de fotodiod. Intensitatea luminii reflectate și, prin urmare, semnalul electric produs de fotodiod, va fi în corespundere cu volumul de sânge din zona de măsurare. Fotopletismografia este folosită ca metodă funcțională complementară, pentru capacitatea sa de a evidenția precoce o stare de rigiditate sau spasm muscular al arteriolelor și capilarelor. Compararea semnalelor de la brațul drept și stâng pare a fi un instrument eficient de depistare precoce a aterosclerozei obliterante unilaterale.

Fotopletismografia este o examinare ușor de executat, dar deseori cu multe artefacte, ce duc la erori de diagnostic. Progresele în microelectronică și tehnologiile de calculator au deschis noi posibilități. Spectrul de analize realizate la FPG furnizează informații valoroase asupra funcției cardiace, respirației, stării vasculare și a sistemului nervos [2, 8]. FPG se poate utiliza lejer și sigur pentru expres-diagnosticul și depistarea precoce a diverselor patologii cardiovasculare.

Forma de undă FPG, detectată la periferie, poate să difere semnificativ de cea repetată pe „arterele magistrale”, dar va depinde de rezistența sistemului vascular. În cazul în care rezistența este anormală, mai des pe fond de ateroscleroză, prin diabet zaharat sau alte patologii vasculare, care îngustează vasele, viteza fluxului de sânge în arterele mari față de capilarele mici scade dramatic. Hipertensiunea arterială duce la pierderea completă a vârfului dicrotic, când se ajunge la periferie. Absența vârfului secundare ale semnalelor FPG înregistrate pe degetele pacienților cu hipertensiune arterială

au fost semne clinice [12].

De notat, că semnalele FPG nu sunt strict repetate, periodic existând fluctuații ușoare ale amplitudinii semnalului.

Mulți medici preferă informații vizuale (imagini sau curba de diagnosticare). Pentru a depăși acest lucru, Universitatea Tehnică din Republica Moldova, Catedra Microelectronică și Dispozitive Semiconductoare a propus un fotopletismograf (FPG-2). Principiul său prevede capacitatea de a detecta și a acumula o secvență de 60 de semnale fiecărui pacient și posibilitatea de a preciza ulterior formele exacte de semnal pentru analizele clinice ulterioare. Memoria internă a dispozitivului permite de a introduce până la 4 mii de pacienți în baza de date, conectând dispozitivul la calculatorul personal, astfel colectând și transmițând datele în timp real.

Datorită faptului că dispozitivul este mic, compact și se alimentează de la bateriile acumulatori proprii, permite auto-monitorizarea stării vasculare la domiciliu sau în timpul exercițiilor fizice, având grijă ca ambianța în care se face examinarea să asigure un confort termic (22 – 25°C) și calm psihic.

În cele ce urmează a fi relatate ne-am propus să demonstrăm informativitatea FPG-2 în diagnosticul neinvaziv al afecțiunilor cardiovasculare și analiza fluxului de sânge ce pulsează sub formă de undă.

Material și metode

Pentru acest obiectiv am selectat un grup de persoane practic sănătoase, care să ne ofere parametrii normali de elasticitate a sistemului vascular. Caracteristicile acestora s-au utilizat la aprecierea parametrilor cantitativi și calitativi ai semnalelor FPG, evaluate în cadrul studiilor clinice efectuate cu acest aparat.

Interpretarea fotopletismografică se bazează pe evaluarea anumitor *parametri cantitativi și calitativi* [9, 13]. Parametrii cantitativi sunt: amplitudinea curbei, viteza, timpul până la vârf, timp de undă, creștătura dicrotică și totală. Parametrii calitativi sunt: morfologia totală de val și a componentelor sale.

Unele semnale măsurate inițial la un grup de persoane sunt prezentate în fig. 2. Semnalele au fost luate la aceeași locație

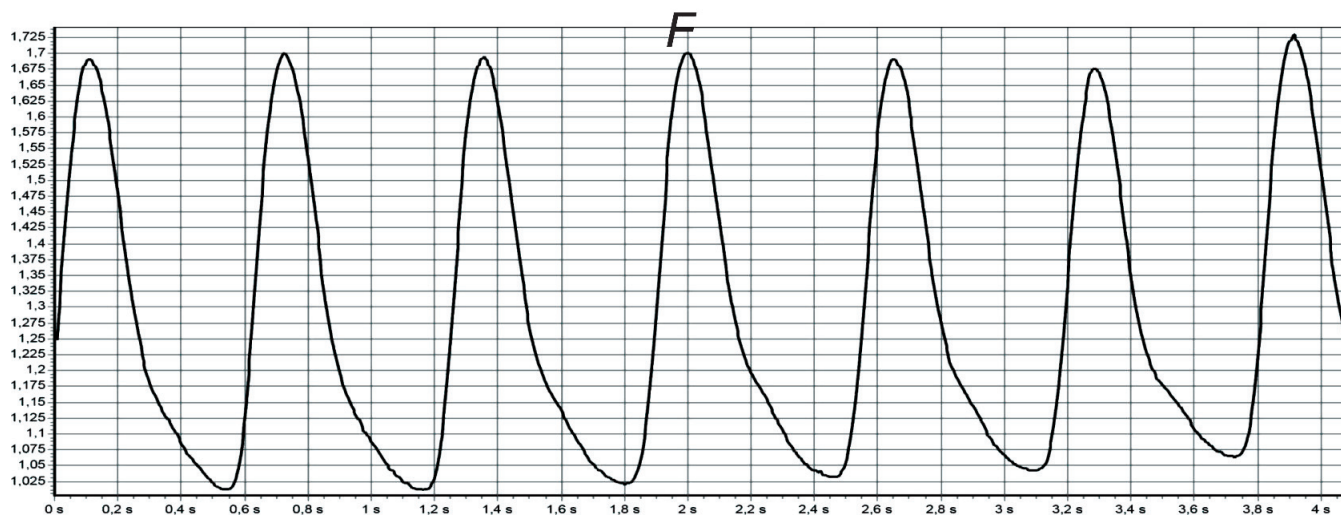


Fig. 1. Forma semnalului FPG la o persoană practic sănătoasă.

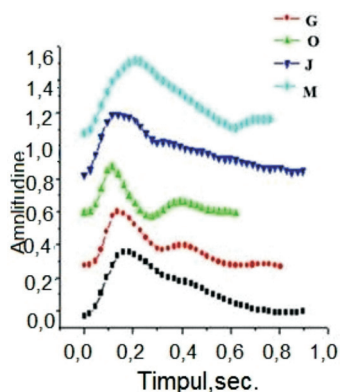


Fig. 2. Diferite forme de semnale FPG la un grup de pacienți practic sănătoși.

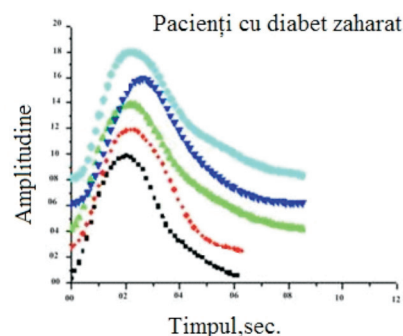


Fig. 3. Semnale FPG la 5 pacienți cu diabet.

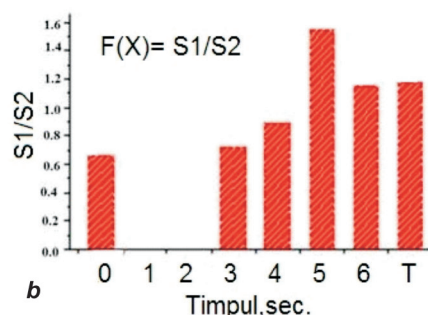
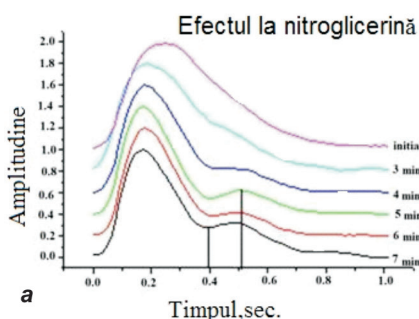


Fig. 4. A - reprezintă modificări apreciate la pacienți asimptomatici cu modificări ușoare aterosclerotice, după ce au administrat o doză de nitroglicerină; B - timpul de dezvoltare al efectului determinat de nitroglicerină caracterizat prin semnalul T2/T1 s, ce formează vârful secundar la partea catartotă a semnalului. Este o dovadă clară de creștere a fluxului de sânge.

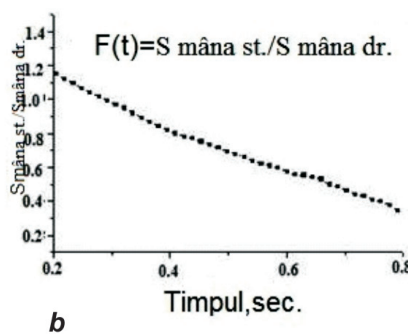
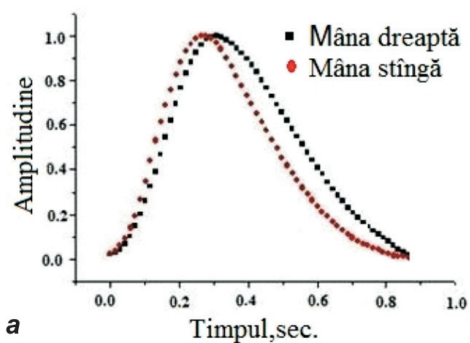


Fig. 5. a - comparația semnalelor FPG reperate la degetele de pe ambele brațe, în caz de ocluzie în artera subclavie, b - raportul unghiului pantă în funcție de semnal $S_{st\grave{a}nga}/S_{dreapta}$

a corpului (vârful degetului mare). Persoanele monitorizate au fost practic sănătoase. S-au utilizat următoarele abrevieri: bărbați - A, G și O, de vârsta 24-26 de ani, J - un bărbat de 49 de ani, M - o femeie de 56 de ani.

Figura 2 ilustrează diferențele clare de semnale FPG, înregistrate la cinci persoane sănătoase. Crestătura dicrotică este mai pronunțată la pacienții mai tineri [13], ceea ce ar putea fi interpretat ca un semn bun de elasticitate vasculară, comparativ cu pacienții mai în vârstă.

Studiile noastre la 5 pacienți cu diabet zaharat au confirmat pe deplin această ipoteză - toate semnalele FPG preluate din degetele lor au fost în formă de clopot, fără nici un vârf secundar la partea catartotă (fig. 3).

Studiul clinic la pacienții cu ateroscleroză a realizat forme de semnale similare de FPG. La administrarea unei doze de nitroglicerină, ce reflectă dilatarea farmacologică a vaselor de sânge, s-a observat formarea vârfului secundar. Este un indiciu sigur de creștere a fluxului de sânge. Modificările obținute au fost prezentate în figura 4.

Potențialul FPG aplicat pentru reperarea precoce a patologiei organice în arterele magistrale - de ex.: un segment obliterant cu localizare în a. subclavie a fost confirmat într-un alt studiu clinic. Semnalele FPG pentru acest grup de pacienți au fost luate pe degetele de la ambele brațe (vezi rezultatele prezentate în fig. 5 a).

Astfel se poate observa o întârziere clară de timp și de lărgire a semnalului la brațul drept, în comparație cu brațul stâng,

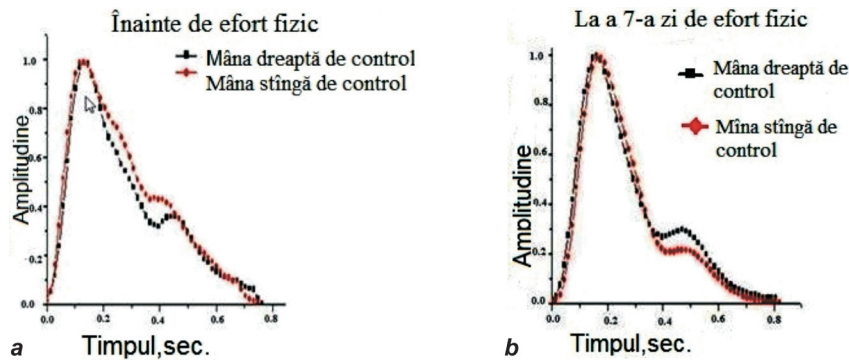


Fig. 6. Compararea semnalelor FPG luate de la degetele ambelor mâini la pacientul cu sindrom Raynaud, înainte și după atestarea periodică de circulație în palma stângă.

cea ce dovedește o rezistență vasculară crescută și o viteză mai lentă a fluxului de sânge în brațul drept. Prin urmare raportul unghiului (panta) în funcție de semnal S stânga/S dreapta ar putea să servească, în cele din urmă, drept criteriu diagnostic pentru evaluarea ocluziei vasului de sânge (fig. 5 b).

Sindromul Raynaud (SR) este o tulburare paroxistică a circulației periferice, localizată, de obicei, la nivelul membrilor superioare, caracterizată prin apariția intermitentă a unui spasm bilateral și simetric la nivelul arterelor digitale, apărând la frig sau emoții, cu stare normală între accese. Este o afecțiune rară, care se întâlnește, de obicei, la femei tinere (sub 40 de ani), etiologia fiind necunoscută. FPG poate furniza informații suplimentare despre această boală [14, 15].

FPG de monitorizare a fost utilizată pentru a urmări schimbările vasculare în timpul unui efort fizic al unei paciente (L., 22 de ani) cu SR. Semnalul FPG a fost comparat înainte și după efortul fizic. Modificările observate pot servi drept probe ale alimentării brațului, „antrenat” cu sânge îmbunătățit. Rezultatele obținute sunt prezentate în figura 6.

Comentariul nostru. Rezultatele prezentate și analiza caracteristicilor funcționale ale aparatului testat confirmă potențialul dispozitivului dotat cu senzor FPG-2, aplicat în procedura metodologică de diagnosticare vasculară, precum și prin testul cu efort în faza preclinică.

Am consemnat mai multe elemente ale semnalelor FPG măsurate la vârful degetului, care pot servi drept criterii de diagnostic și screening dinamic:

- creșterea duratei fazei anacrotice (DFA) a unei pulsatile caracterizează rezistența fluxului de sânge în vase;
- forma generală a semnalelor FPG: clopot, fără semne de DIP dicrotic și creșterea catacrotă redusă anunță diferite anomalități ale vaselor periferice de sânge (definite de diabet zaharat, ateroscleroză);
- apariția și creșterea/scăderea vârfului secundar, apreciate pe fondul unui drog (de ex., nitroglicerina), se pot utiliza pentru monitorizarea timpilor de extindere/îngustare a vaselor de sânge;
- modificările de formă ale semnalului FPG, atinse în urma eforturilor fizice sau fiziologice (fluxul de sânge), reflectă progresele înregistrate de starea fiziologică a celui observat.

Concluzii

Fotoplethismografia cu lumină reflectată s-a dovedit a fi un instrument adecvat pentru testele de anticipare a rezultatului terapeutic (de ex. în hipertensiunea arterială, diabet zaharat, în ateroscleroza obliterantă, la pacienții cu sindrom Raynaud etc.).

Analizând cercetările care au vizat performanțele aparatului FPG-2, conchidem că acestea oferă clinicienilor posibilitatea unor estimări rapide și de încredere.

Bibliografie

1. Hertzman AB. Photoelectric plethysmograph of the finger and toes in man. *Proc. Soc. Exp. Biol. Med.* 1937;37:1633-1637.
2. Ugnell H. Photoplethysmographic Heart and Respiratory Rate Monitoring. Ph. D. Thesis No. 386, Linköping University, 1995.
3. Nitzan M, de Boer H, Turivnenko S, et al. Power spectrum analysis of spontaneous fluctuations in the photoplethysmographic signal. *J. Bas. Clin. Physiol. Pharmacol.* 1994;5(3-4):269-276.
4. Bernardi L, Radelli A, Solda PL, et al. Autonomic control of skin microvessels: assessment by power spectrum of photoplethysmographic waves. *Clin. Sci.* 1996;90:345-355.
5. Nakajima K, Tamura T, Miike H. Monitoring of heart and respiratory rates by photoplethysmography using a digital filtering technique. *Med. Eng. Phys.* 1996;18:365-372.
6. Larsen PD, Harty M, Thiruchelvam M, et al. Spectral analysis of AC and DC components of the pulse photoplethysmography at rest and during induction of anaesthesia. *Int. J. Clin. Monit. Comput.* 1997;14:89-95.
7. Nitzan M, Babchenko A, Khanokh B, et al. The variability of the photoplethysmographic signal – a potential method for the evaluation of the autonomic nervous system. *Physiol. Meas.* 1998;19:93-102.
8. Perez-Ocon F, Abarca A, Abril J, et al. Optical measurement of cardiac rhythm using a personal computer with telediagnosis possibilities. *J. Biomed. Opt.* 2001;6(1):90-96.
9. Spigulis J, Rubins U. Photoplethysmographic sensor with smoothed output signals. *Proc. SPIE.* 1998;3570:195-199.
10. Venckus G, Spigulis J. Frequency filtering effects on the single-period photoplethysmography signals. *Med. Biol. Eng. Comput.* 1999;37(Suppl.1):218-219.
11. Spigulis J, Venckus G. Single-period photoplethysmography: a potential tool for noninvasive cardiovascular diagnostics. Springer Series “Optics for Life Sciences” OFLS-VI, Berlin (in press).
12. Spigulis J, Venckus G, Ozols M. Optical sensing for early cardiovascular diagnostics. *Proc. SPIE.* 2000;3911:27-31.
13. Ozols M, Spigulis J. Acquisition of biosignals using the PC sound card. *Proc. Int. Conf. “Biomedical Engineering” (KTU, Kaunas, LT).* 2001;24-27.
14. Wouda AA. Raynaud’s phenomenon. Photoelectric plethysmography of the fingers of persons with and without Raynaud’s phenomenon during cooling and warming up. *Acta Med. Scand.* 1977;201:519-523.
15. Engelhart M, Nielsen HV, Kristensen JK. The blood supply to fingers during Raynaud’s attack: a comparison of laser-Doppler flowmetry with other techniques. *Clin. Physiol.* 1985;5:447-453.