

ARTICOLE ORIGINALE

RECONSTRUCȚIA ARTEREI FEMURALE PROFUNDE – O SOLUȚIE PENTRU REVASCULARIZAREA MEMBRELOR INFERIOARE**PROFUNDA FEMORIS RECONSTRUCTION – A SOLUTION FOR INFERIOR LIMB REVASCULARIZATION****Radu NEAGOE, A. PUSKAS*, Horațiu SUCIU**, Eugeniu DARII, Daniela SALA, Arpad TOROK***Clinica Chirurgie II, Spitalul Clinic Județean de Urgență Mureș***Clinica Medicală II, Spitalul Clinic Județean de Urgență Mureș****Clinica Chirurgie Cardiovasculară II, IBCVT Tg. Mureș***Rezumat**

Profunda femoris rămâne singura sursă vasculară pentru salvarea membrului inferior în cazurile leziunilor avansate ocluzive ale arterei femurale superficiale; există diverse proceduri chirurgicale, descrise sub numele de profundoplastii, preferința pentru o metodă sau alta bazându-se pe experiență, situație anatomică intraoperatorie, preferințele chirurgului. În toate cazurile rezultatul reconstrucției este în strictă dependență de calitatea runoff-ului. Calibrul redus al vasului, absența colateralelor și/sau ocluzia vaselor distale întunecă pronosticul postoperator sau chiar contraindică metoda. Scopul acestei lucrări este de a analiza rezultatele obținute după profundoplastiile efectuate de autori în serviciul nostru.

Summary

Profunda femoris remains the single vascular source for limb salvage in cases with superficial femoral artery obstruction; there are a lot of surgical procedures described under the name of profundoplasty, using one or another being a matter of experience, pre- or intraop anatomical findings, surgeons preference. The postop outcome depends on the quality of the run-off-poor collateralization or distal vascular obstructions are the worst predictive factors for surgical failure. The aim of this clinical retrospective study is to analyze the authors experience regarding this issue.

Key words: profundoplasty, critical ischemia, limb salvage surgery.

Introducere

În prezența leziunilor avansate ocluzive ale arterei femurale superficiale, artera femorală profundă devine principala colaterală ce poate asigura vascularizația membrului inferior ischemic, viabilitatea acestuia fiind dependentă de patența acestui vas. Artera femorală profundă este o „placă turnantă” între circulația colaterală a bazinului și cea a membrului inferior, având un rol determinant nu numai în obstrucțiile axului femuropopliteu dar și în boala obstructivă aortoiliacă sau asocierea celor două; este și motivul pentru care chirurgia reconstructivă a femuralei profunde nu se adresează doar leziunilor infrainghinale ci în egală măsură leziunilor obstructive proximale sau a celor multisegmentare [1, 2].

Tehnici chirurgicale diverse au căutat ameliorarea rezultatelor; sunt descrise endarterectomii sau trombendarterectomii ale ostiumului femuralei profunde, utilizarea arterei femurale superficiale endarterectomizate, plastii de lărgire cu petec venos autolog sau cu material sintetic, preferința pentru o metodă sau alta bazându-se pe experiență, date teoretice sau situație anatomică intraoperatorie [3, 4].

În toate cazurile rezultatul reconstrucției este în strictă dependență de calitatea runoff-ului; calibrul redus al vasului,

absența colateralelor și/sau ocluzia vaselor distale întunecă pronosticul postoperator sau chiar contraindică metoda.

Scopul acestei lucrări este de a analiza rezultatele obținute după profundoplastiile efectuate de autori în serviciul nostru.

Material și metodă

Am analizat retrospectiv foile de observație clinică și protocoalele operatorii la pacienții cu arteriopatie cronică obliterantă internați și operați de către autori în serviciul nostru în perioada 2006-2008. Am inclus în studiu pacienți cu boală ocluzivă aortoiliacă, femuropoplitee sau leziuni multisegmentare aortoiliodistale (sindrom Leriche tip III) la care femurala profundă a fost utilizată ca sursă de descărcare (run-off); am exclus alte tipuri de revascularizări la care femurala profundă nu a făcut obiectul reconstrucției vasculare.

Toți pacienții au fost investigați preoperator prin ecou Doppler sau arteriografie; în ultima perioadă am restrâns substanțial indicațiile arteriografiei preoperatorii, bazându-ne de multe ori doar pe o investigație eco Doppler amănunțită.

Am analizat datele generale privind sexul, vârsta, factorii de risc, afecțiunile asociate, stadiul clinic al afecțiunii

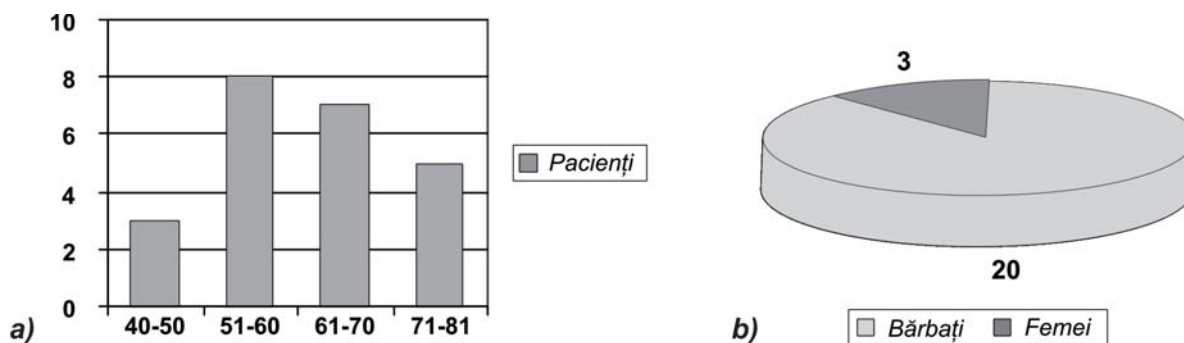


Figura 1. a) Repartiția pacienților pe grupe de vârstă; b) Repartiția pe sexe.

vasculare, precum și date specifice – tipul profundoplastiei efectuate, materialul folosit, patența reconstrucției vasculare, necesitatea revascularizării iterative, complicațiile specifice și mortalitatea.

Rezultate

În perioada studiată am efectuat 26 de reconstrucții ale arterei femurale profunde la 23 de pacienți – 20 bărbați (86,9%) și 3 femei (13,1%), cu vârste cuprinse între 40 și 81 ani (vârsta medie 62,7 ani) (Figurile 1a și 1b).

Indicațiile reconstrucțiilor vasculare au fost claudicația severă în 9 cazuri (39,1%), durerea de repaus în 10 cazuri (43,4%), leziunile trofice în 7 cazuri (30,4%); se observă că doar un număr redus de pacienți au fost operați într-un stadiu mai puțin avansat al arteriopatiei (stadiul II B), majoritatea cazurilor adresându-se chirurgului vascular în stadii avansate ale bolii ocluzive aortiliodistale (stadiul III, IV Leriche-Fontaine sau în ischemie critică). Anamneza acestor pacienți a evidențiat prezența următorilor factori de risc și afecțiuni cardiovasculare asociate: fumatul (20 pacienți), diabetul zaharat (6 pacienți), hipertensiunea arterială (12 pacienți), accidente cerebrovasculare (2 cazuri), cardiopatie ischemică (11 cazuri). Trei pacienți cu boală ocluzivă aortiliodistală au prezentat în antecedente alte operații vasculare (revascularizare coronariană – 2 cazuri, endarterectomie carotidiană – 1 caz).

La 19 pacienți profundoplastia s-a asociat unei alte operații de reconstrucție vasculară, în general procedee de mărire a debitului vascular – inflow procedure-bypass aortobifemural sau aortofemural, ileofemural, femurofemural, trombectomii ale unor grefoane trombozate (vezi Tabelul 1); la acest grup de pacienți s-au efectuat 22 de profundoplastii (3 pacienți cu profundoplastie bilaterală, în cadrul unui bypass aortobifemural!). La 5 pacienți am preferat extensia infrainghinală a pontajului, femurala profundă fiind considerată (angiografic sau intraoperator) insuficientă pentru o revascularizare corespunzătoare secvențială (calibru redus, colateralitate redusă).

Tabelul 1

Profundoplastii efectuate în cadrul diverselor tipuri de revascularizări

| | |
|---------------------------------|--------------|
| Aortobifemural | 10 (45,45 %) |
| Aortofemural | 4 (18,18 %) |
| Ileofemural | 5 (22,72 %) |
| Extraanatomic (femurofemural) | 1 (4,54 %) |
| Trombectomie și profundoplastie | 2 (9,09 %) |

Profundoplastia propriu-zisă a constat de cele mai multe ori din efectuarea unei trombectomii și/sau trombendarterec-

tomii la nivelul arterei femurale comune extinse la originea femuralei profunde până în perete arterial aparent indemn, cu plasarea anastomozei distale a unui graft aorto, ilio sau femurofemural ca patch de lărgire la acest nivel (Figura 2).

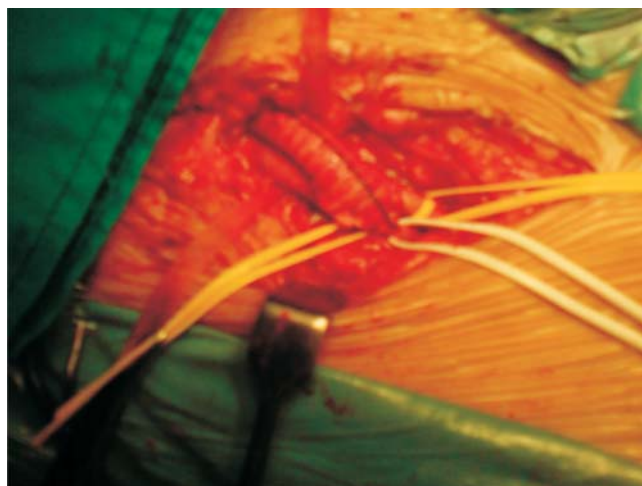


Figura 2. Anastomoza distală (dreaptă) cu profundoplastie la un bypass aortobifemural. Observație personală

Nu am considerat oportună extinderea endarterectomiei și descărcarea distală a pontajului pe artera femurală superficială datorită leziunilor severe și extinse întâlnite frecvent la acest nivel. De altfel evidențierea obstrucției femurale superficiale la origine ne-a determinat să o „amputăm”, dechizându-i lumenul în femurala comună și folosind-o la anastomoza distală. În câteva situații (4 cazuri) am plasat anastomoza distală exclusiv pe femurala profundă (un veritabil bypass aorto sau ilio-profund), aceasta fiind unica posibilitate de descărcare a pontajului în regiunea femurală.

La acest grup de pacienți rezultatele imediate au fost în general favorabile, cu îmbunătățirea indicelui de claudicație, dispariția durerilor de repaus sau vindecarea leziunilor trofice distale, eventual după plastii cutanate sau amputații minore. Patența la o lună postoperator a fost 95,5%; am înregistrat o tromboză precoce a unui grefon aortofemural care s-a rezolvat printr-o dezobstrucție cu sonda Fogarty, cu evoluție ulterior favorabilă. Alte complicații specifice înregistrate au fost hemoragia postoperatorie (un caz la care s-a reintervenit imediat postoperator pentru hemostază), limforagie la nivelul plăgii femurale (2 cazuri). Nu am înregistrat mortalitate la acest grup dar urmărirea postoperatorie a pierdut din evidență un număr de bolnavi.

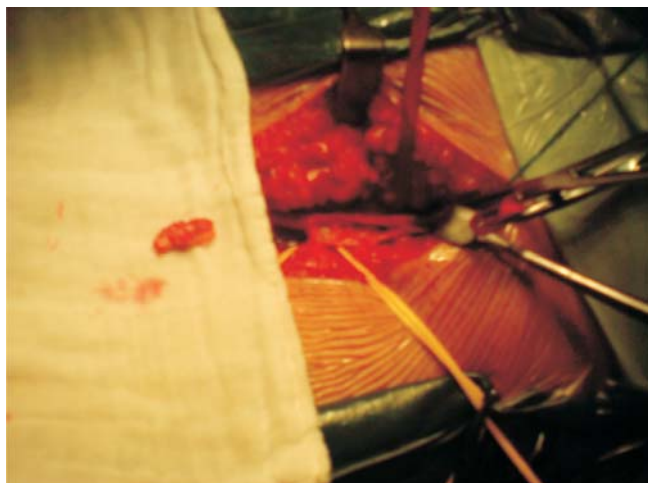


Figura 3. Endarterectomie de arteră femurală comună extinsă la originea profunde. Observație personală

Trei pacienți au revenit în primul an postoperator cu claudicație severă, durere de repaus (ischemie reziduală, grefoane trombozate), cazuri la care am practicat deobstrucție și extensia infrainghinală a bypass-ului (două situații), respectiv o deobstrucție urmată de o tentativă de revascularizare iterativă la un pacient cu un bypass extraanatomic (femurofemural); acest ultim caz a evoluat nefavorabil, ajungând la o amputație majoră după 10 luni de la operația primară.

Profundoplastia ca procedeu izolat am utilizat-o în puținele situații (4 cazuri) la care examinarea angiologică a evidențiat o leziune severă la bifurcația femuralei comune, eventual extinsă la originea profunde, fără modificări aterosclerotice importante ale axului aortoiliac dar cu leziuni avansate și extinse distal ce împiedicau pontajele infrainghinale și cu o circulație colaterală a coapsei prezentă ce descărca direct sau printr-un segment distal precar al arterei poplitee în regiunea gambei. De cele mai multe ori am folosit patch-ul venos (3 cazuri), într-o singură situație folosind ca material ePTFE, lărgindu-se ostiumul profunde și primul segment al acesteia; în toate cazurile am efectuat și o endarterectomie a arterei femurale comune extinsă la ostiumul profunde și în aval până în perete arterial aparent sănătos (Figurile 3 și 4).

În cazul profundoplastiilor efectuate ca procedeu izolat rezultatele postoperatorii au fost în strânsă dependență cu stadiul afecțiunii; am obținut rezultate favorabile la doi pacienți aflați în stadii mai puțin avansate ale bolii ocluzive arteriale, având dureri moderate de repaus și minime leziuni trofice, la care eco Doppler-ul a evidențiat o stenoză semnificativă a arterei femurale comune (placă ulcerată, instabilă?) extinsă la emergența femuralei profunde, cu leziuni nesemnificative hemodinamice ale axului aortoiliac dar cu leziuni avansate distale ce împiedicau revascularizarea printr-un pontaj femuropopliteu sau distal (Figura 5).

La aceștia durerile de repaus s-au remis postoperator iar leziunea trofică s-a vindecat după o dezarticulație minoră, fiind în stare generală bună la 11 respectiv 8 luni postoperator. În alte două situații am practicat profundoplastia în extremis la pacienți cu ischemie critică, dureri continue și leziuni trofice severe, la care explorarea pre- și intraoperatorie a exclus alte metode de revascularizare; rezultatele au fost nefavorabile, cu necesitatea efectuării amputației de coapsă în prima lună

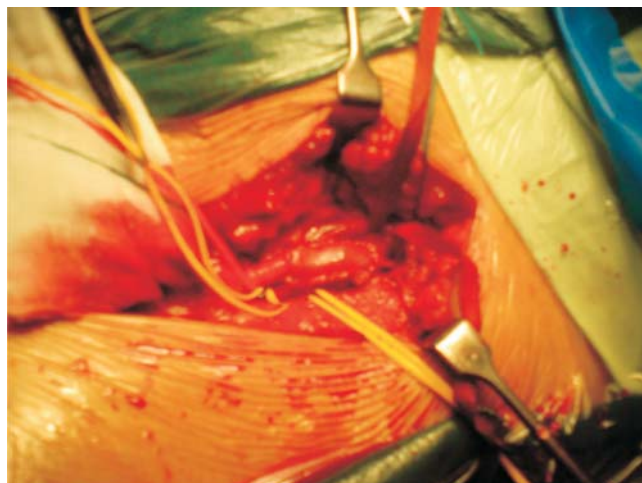


Figura 4. Profundoplastie cu patch venos. Observație personală

postoperator într-un caz, cel de-al doilea pacient prezentând un AVC hemoragic fatal în ziua a doua postoperator.

Discuții

Profundoplastia a fost utilizată inițial ca artificiu tehnic la pacienți cu bypass aortofemural și obstrucție de arteră femurală superficială pentru îmbunătățirea rezultatului postoperator prin creșterea descărcării colaterale distale și pelvine a pontajului [1]. Dos Santos este primul care a efectuat o trombendarterectomie a arterei femurale comune și profunde, închizând arteriotomia printr-un patch venos.

Rolul vital pe care femurala profundă îl joacă în îmbunătățirea descărcării distale a pontajelor a fost stabilit prin studiile lui Martin și colab. din anii '60, care au descris tehnica în detaliu și indicațiile metodei. Revascularizarea femuralei profunde este o alternativă a revascularizării complete în boala ocluzivă aortoiliacală având avantajul unui timp operator mai redus și a unor rezultate funcționale comparabile. Profundoplastia ca

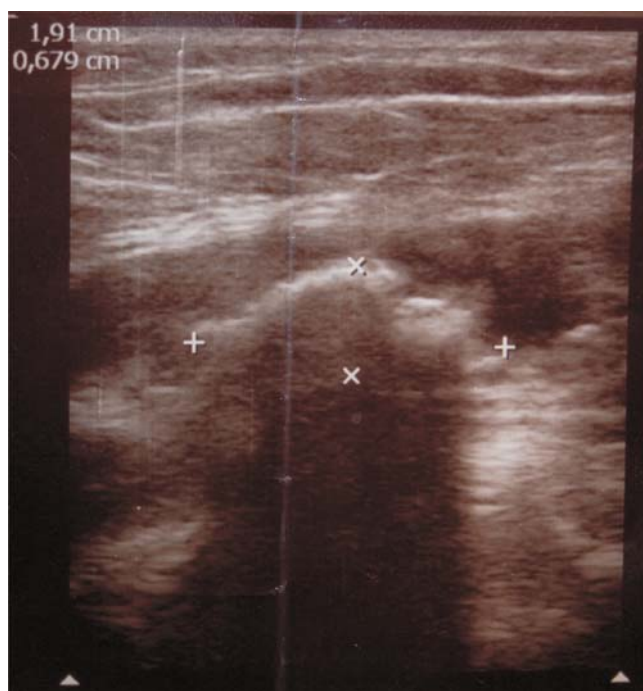


Figura 5. Aspect eco-Doppler-stenoză semnificativă la bifurcația femuralei comune

procedeu izolat, considerată inițial o alternativă a bypass-ului femuropopliteu, a pierdut mult din popularitate; are rolul de a îmbunătăți fluxul sangvin colateral distal la pacienți cu leziuni aterosclerotice severe și extinse ale axului femuropopliteu, fără leziuni proximale semnificative hemodinamic [2, 3, 4, 5].

Asocierea profundoplastiei la procedeele de revascularizare proximală folosite în boala obstructivă aortoiliacă are o valoare dovedită [2, 4, 5, 6]; femurala profundă este o „placă turnantă” între circulația colaterală a micului bazin (dependentă de artera hipogastrică sau mezenterică inferioară) și colateralele coapsei și gambei. Asocierea obstrucției aortoiliace cu obstrucția femuropoplitee (sindrom Leriche tip III) poate fi tratată printr-un bypass aorto sau iliofemural cu descărcarea distală a acestuia la nivelul bifurcației femuralei comune, în prelungirea profunde sau chiar exclusiv pe aceasta din urmă, fără extensia distală a bypass-ului la artera poplitee sau tibială, dacă femurala profundă are calibrul suficient și colateralitate corespunzătoare (scor run-off bun). Endarterectomia asociată reconstrucțiilor de femurală profundă este un gest necesar a cărui valoare este demonstrată în diverse studii de specialitate [2, 3]; am folosit trombendarterectomia și în situația în care reconstrucția s-a asociat bypassurilor proximale dar și în situația profundoplastiilor izolate, extinzând endarterectomia până în perete arterial indemn. Ocluzia la origine a arterei femurale superficiale ne-a determinat să practicăm amputarea acesteia la aproximativ 5 mm de la emergență și să-i deschidem lumenul în femurala comună, folosind-o astfel la anastomoza distală; nu am practicat profundoplastia izolată cu artera femurală superficială endarterectomizată.

Profundoplastia izolată a fost considerată inițial o alternativă la bypassul femuropopliteu și a fost utilizată la grupul de pacienți ce nu îndeplineau condițiile unei astfel de operații; studiile ulterioare au demonstrat limitele metodei, în special la cei aflați în stadii avansate de boală, cu ischemie critică, dureri severe continue și leziuni trofice distale.

Tehnicile chirurgicale de profundoplastie ca procedeu izolat sunt oarecum limitate. Operația se poate efectua și în anestezie locală dar rahidiană sau peridurală sunt considerate potrivite pentru că sunt bine tolerate de pacient și asigură analgezie temporară suficientă, abolirea vasoconstricției simpatice periferice. De cele mai multe ori se practică profundoplastii limitate până la nivelul primelor colaterale; profundoplastia „extinsă” până la nivelul colateralelor secundare sau terțiare este o soluție în situații extreme când se constată leziuni ate-

rosclerotice ce interesează și porțiunea proximală a profunde, nu doar ostiumul acesteia [7, 8, 9]. În ceea ce privește materialul folosit este preferat cel autolog, venos sau arterial; în lipsa acestora se utilizează petecul de pericard sau materialul sintetic, de preferință e PTFE.

Pacienții care beneficiază cel mai mult după o profundoplastie izolată sunt cei cu claudicație severă sau dureri moderate de repaus, fără tulburări trofice sau cu leziuni reduse, la care arteriografia sau examenul Doppler evidențiază obstrucția arterei femurale superficiale, stenoza la origine a arterei femurale profunde, circulație colaterală corespunzătoare la nivelul coapsei ce descarcă prin rețeaua colaterală a genunchiului sau direct printr-o arteră poplitee sau tibială negraftabilă în circulația gambieră, eventual cu o ramură vasculară importantă ce poate fi urmărită până în distal; ateromatoza aortoiliacă difuză, fără stenozes semnificative hemodinamic nu constituie o contraindicație [1]. Literatura citează apariția falselor anevrisme după profundoplastii; noi nu am observat astfel de situații dar urmărirea postoperatorie dificilă a pacienților și timpul relativ scurt de la operație nu permit concluzii pertinente în acest sens.

Concluzii

Artera femurală profundă este o „ecluză” importantă între circulația colaterală a micului bazin și cea a coapsei sau gambei, cu rol compensator important atât în boala obstructivă aortoiliacă, cât și în obstrucțiile axului femuropopliteu sau în asocierea celor două (sindrom Leriche tip III).

Profundoplastia asociată bypass-urilor proximale (inflow procedeu) poate fi suficientă pentru compensarea suferinței ischemice a membrului pelvin și vindecarea leziunilor trofice distale dacă artera femurală profundă are calibrul și colateralitate corespunzătoare (run off bun). Este considerată o alternativă a revascularizării complete, având avantaje certe față de aceasta (scurtează timpul operator, permite ulterior extensia distală a bypass-ului în situația unei ischemii reziduale postoperatorii).

Profundoplastia izolată are în prezent indicații restrânse; am obținut rezultate bune la cazuri selecționate aflate în stadii mai puțin avansate ale bolii ocluzive arteriale, la care procedeele de revascularizare de „primă intenție” nu aveau indicație. Eficiența metodei în stadii avansate, ca „ultimă” variantă de revascularizare, este discutabilă, rezultatele noastre fiind modeste la această categorie de pacienți.

Bibliografie

1. LEEDS, F. H., GILFILLAN, R. S., *Importance of profunda femoris artery in the revascularization of the ischemic limb*. Arch Surg 1961; 82: 25-31.
2. HEATHER, B. P., WARE, C. C., *The non-selective use of profundoplasty in lower limb ischemia in Postgraduate*. Med. Journal 1979 Nov.; 55(649): 800-805.
3. ROYLE, J. P., *Local endarterectomy of the profunda femoris artery*, ANZ Journal of Surgery vol. 39, Issue 4, 2008, p. 350-354.
4. MARTIN, P., FRAWLEY, J. E., BARABAS, A. P., *On the surgery of the atherosclerosis of the profunda femoris artery*. Surgery 1972; 71:182-189.
5. THOMPSON, B. W., READ, R. C., CAMPBELL, G. S., SLYDEN, J. E., BOYD, C. M., *The role of profundoplasty in revascularization of the lower extremity*. Am J Surg 1976; 132: 710-715.
6. MODGILL, V. K., HUMPHREY, C. S., SHOESMITH, J. H., KESTER, R. C., *The value of profundoplasty in the management of severe popliteal occlusion*. Br J Surg 1977; 64: 362-364.
7. DAVID, T. E., DRESNER, A. D., *Extended profundoplasty for limb salvage*. Surgery 1978; 84(6): 758-763.
8. ABBOTT, W. *Limb salvage by extended profundoplasty of occluded deep femoral arteries*. Am J Surg 1985; 145:458-463.
9. ILIOPOULOS, J., PIERCE, G.E., MCGORSKEY, B. L. et al. *Success of profundoplasty: the role of the extend of deep femoral artery disease*. Am J Surg 1985; 150: 753-6.
10. SHER, K. S., MCFALL, G., STEEL, F. J. et al. *Multilevel occlusive vascular disease presenting with gangrene*. Am J Surg 1991, 57: 96-100.