

SINDROM NEZELOF

NEZELOF SYNDROME

Lilia Sinițina¹, dr.med., conf. cercetător, șef Laborator științific Morfopatologie, **Vergil Petrovici**¹, dr.șt.med., șef Serviciu Morfopatologie, **Cristina Tomacinschi**², medic pediatru rezident, **Svetlana Șciuca**², profesor universitar, dr.hab.șt.med., șef Clinică Pneumologie

1 IMSP IMC

2 Departamentul Pediatrie, Universitatea de Stat de Medicină și Farmacie „Nicolae Testemițanu”

Rezumat

Sindromul Nezelof reprezintă o imunodeficiență primară severă caracterizată prin alimfocitoză și disgenezie a sistemului limfocitar cu displazie morfo-structurală a timusului. Acest sindrom este descris de către Biroul de boli rare drept o "boală rară", având o frecvență de 1:20.000 - 1:50.000 nou-născuți. Din cauza imunodeficienței severe, acești pacienți fac infecții la nivelul tuturor organelor care se complică foarte ușor, soldându-se cu decesul pacienților la vârstă fragedă. În acest articol ne propunem să prezentăm 4 pacienți diagnosticați cu sindrom Nezelof post-mortem și modificările morfopatologice determinate.

Summary

Nezelof syndrome represents a severe primary immunodeficiency characterized by alymphocytosis and dysgenesis of the lymphatic system with morpho-structural dysplasia of the thymus. This syndrome is described by office of the rare disease as a "rare disease", with a frequency of 1:20,000 - 1:50,000 newborns. Due to severe immunodeficiency, these patients make infections in all the organs that are easily complicated, resulting in the death of patients at early-stage. In this article we propose to present 4 patients diagnosed with post-mortem Nezelof syndrome and the morphopathological changes determined.

Introducere

Sindromul Nezelof (disgenezie limfocitară, displazie timică) – imunodeficit congenital tip francez, caracterizat prin alimfocitoză și disgenezie a sistemului limfocitar cu displazie morfo-structurală a timusului. Acest sindrom este ereditar, transmis autosomal recesiv cu o frecvență de 1:20.000 - 1:50.000 nou-născuți. Afectează în mod egal femeile, cât și bărbații [11]. Acest sindrom este catalogat de către Biroul de boli rare (ORD) drept o "boală rară" [4].

Conform unor autori, sindromul Nezelof este o variantă a imunodeficienței combinate, defectul primar fiind la nivel de măduvă osoasă [6]. Morfopatologic pacienții caracterizându-se prin displazia timusului, absența corpilor Hassall, hipoplazia limfoidă cu diferențierea insuficientă a substanței medulare și corticale [7]. Acești bolnavi nu răspund prin anticorpi nici la antigene virale și nici la antigene bacteriene. Prognosticul acestor pacienți este nefavorabil, decesul survenind până la vârsta de 4 ani, în urma oricărei infecții banale [3]. Sindromul Nezelof se manifestă în copilăria timpurie și caracterizată printr-o evoluție severă. Din start, copilul se caracterizează prin retard de creștere, cea mai gravă manifestare fiind apariția rapidă a focarelor septice la nivelul pielii, plămânilor, organelor ORL și altor organe [10]. Pacienții dezvoltă cu ușurință infecții severe: pneumonii, bronșectazii extinse, otite, mastoidite, enterocolite, pielonefrite, meningite, care foarte rapid se complică cu distrucții sau generalizarea infecției [5]. Aceste infecții sunt preponderent produse de: germeni Gramm negativi (Escherihia, Salmonella, Seratia), Mycobacteria tuberculosisae, virusuri (herpes-virus,

virusul Epstein Barr, enterovirusuri, rotavirusuri, adenovirus, Rs-virus, virusul paragripal), protozoare (*Pneumocystis carini*, *Toxoplasma*, *Criptosporidium*, *Giardia*), fungi (*Candida*, criptococi). În unele cazuri, sindromul Nezelof este combinat cu defectul formării cartilajelor oaselor tubulare lungi, ceea ce duce la întârzierea creșterii și formării acestora, pacientul prezentând micromelie. În cazul acestei combinații, cursul și prognosticul bolii e mult mai nefavorabil [8]. În pofida valorilor normale ale imunoglobulinelor, maladiile autoimune, în special anemia hemolitică, e frecventă în rândul acestor pacienți [1].

Programul de diagnostic pune în evidență în hemoleucogramă – limfopenie, iar imunofenotiparea la nivel de imunitate celulară determină deficit sever de limfocite T, raportul subpopulațional CD4⁺/CD8⁺ fiind la valori normale, reducerea reacției de blasttransformare cu mitogenul PHA pentru limfocitele T. La pacienții cu sindromul Nezelof nu se evidențiază modificări la nivel de imunitate umorală, valori numerale normale a limfocitelor B, cu funcționalitate normală a limfocitelor B în RBTL cu mitogeni specifici, valorile imunoglobulinelor din toate clasele fiind în limitele normei. Producerea anticorpilor specifici fiind defectă, explicând lipsa protecției antiinfecțioase [2].

Tratamentul specific în majoritatea cazurilor de sindrom Nezelof nu se aplică, deoarece acești copii decedează în primele zile. Din variantele de tratament propuse fiind: transplantul de timus, medicamente care stimulează maturizarea celulelor T, transplantul de măduvă osoasă. Cu scopul protecției antiinfecțioase poate fi administrată antibioticoterapia în

doze suficiente, iar cu scop de substituție pot fi utilizate: imunoglobulina și plasma [9].

Materiale și metode de cercetare

Studiul descriptiv retrospectiv a inclus 6 copii care au fost internați la IMSP Institutul Mamei și Copilului în intervalul anilor 1991-2017, iar post-mortem a fost confirmat diagnosticul de sindrom Nezelof. Vârsta la care s-a constatat decesul copiilor din perioada neonatală până la 5 luni. Infecțiile generalizate bacteriene cu germeni gram negativi (*Acinetobacter baumani*, *Ps.aeruginosa*, *Kl.pneumoniae*), cu virusuri (CMV), cu infecții oportuniste (*Pneumocista jiroveci*), infecții fungice caracterizează starea morbidă a copiilor și riscurile pentru evoluție nefavorabilă.

Material și metode de cercetare morfologică au servit specimene tisulare prelevate intranecropsic din toate organele interne, inclusiv timus, splină, ganglioni. Metodele morfopatologice de cercetare au prevăzut efectuarea necropsiei cu utilizarea morfometriei cu organometrie și macrometrie, precum și studiul histologic în colorația H&E. Probele tisulare erau fixate în sol. Formol de 10% pe o perioadă de 12 ore, ulterior procesate conform standardului morfopatologic. Examinarea histologică s-a efectuat la microscopia convențională cu utilizarea microscopelor: Micros și Carl Zeiss. Imaginile – Canon PowerShot A1000IS, captate în format – JPEG. Cercetările morfopatologice, inclusiv cele retrospective, s-au efectuat în cadrul Serviciului de Morfopatologie a IMSP IMC în perioada anilor 1991-2017.

Rezultate și discuții

Copiii cu sindromul Nezelof frecvent decedază în perioada de nou-născut și sugar, diagnosticul clinic, cu mici excepții, fiind altul decât o imunodeficiență primară. De rând cu modificările imunomorfologice la nivel de timus, restructurări morfologice suportă și organele limfoide periferice. Morfopatologic pacienții caracterizându-se prin displazia timusului, absența corpurilor Hassall, hipoplazia limfoidă cu diferențierea insuficientă a substanței medulare și corticale. În splină și ganglionii limfatici, de rând cu depleția limfocitară, se atestau numeroase plasmocite. Aceleași modificări se observă și în foliculii limfoizi intestinali, în special prezența plasmocitelor.

Toți cei 6 pacienți au fost studiați post-necropsic, fiind studiate specimene din timus, splină și ganglioni limfatici. La examinarea macroscopică toți pacienții prezentau hipoplazie timică. Ulterior la prelevarea și studierea microscopică a speciimenelor din timus se determină modificări displazice definite prin prezența unor celule epiteliale dispuse concentric, formând pseudorozete epiteliale. În cazul celor 4 pacienți s-a determinat lipsa totală a corpusculilor Hassall și a predecesorilor săi. Pe lângă modificările sus-menționate în toate speciimenele lipsea segregarea cortico-medulară. Parenchimul timic în afara pseudorozetelor era constituit doar din stromă reticulară cu depleție limfocitară totală (fig. 1).

În cazul tuturor pacienților au fost prelevate specimene de la nivelul splinei, modificările fiind aceleași în cazul tuturor, caracterizate prin depleție limfocitară asociată cu prezența a numeroase plasmocite. La microscopia preparatelor de la nivelul ganglionilor limfatici se observă modificări de tipul celor din splină, depleție limfocitară asociată cu prezența a numeroase plasmocite. Întrucât intestinul este un organ caracterizat prin prezența de țesut limfoid din abundență. S-a decis examinarea

foliculilor limfoizi intestinali, prelevați și preparați prin aceleași metode ca din organele mai sus menționate, după efectuarea microscopiei determinându-se modificări, astfel este descrisă depleția limfocitară și prezența abundentă a plasmocitelor.

Modificările determinate la nivel de timus, splină, ganglioni limfatici sunt identice cu cele descrise în literatura de specialitate, ceea ce și a stat la baza fixării diagnosticului de sindrom Nezelof.

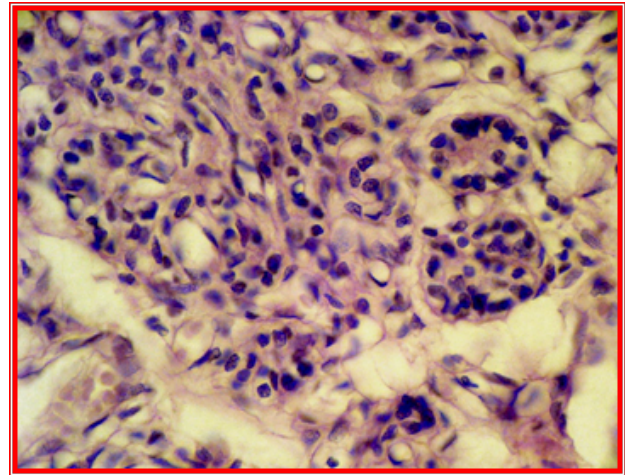


Fig. 1. Sindromul Nezelof. Displazia parenchimului ce schițează structuri glandulare în pseudorozete, alimfocitoză, lipsa corpusculilor timici și a segregării cortico-medulare. Colorare cu hematoxilină și eozină. 20x10.

Explorările histologice la copiii cu sindromul Nezelof au relevat prezența tulburărilor semnificative din partea complexului imunocompetent, marcate prin lipsa structurilor limfoido-nodulare, lipsa plăcilor Payer din partea tractului intestinal. Examinarea microscopică a țesuturilor de la nivelul glandei timice a relevat lobuli hipoplaziați prezentați prin structuri hipoplazice cu aspecte monstruoase, prin variații de formă și volum ale lobulației, fiind incluse în țesut conjunctiv fibrilar lax sau în țesut grăos matur (fig. 2). La amplificări mai mari, lobulația manifestă un parenchim structurizat nodular glandular reticulo-epitelial, lipsit de corpusculi Hassall, limfocite unice (fig. 3-5). Splina, de asemenea, a marcat o alimfocitoză, foliculi absenți, unde și unde puteau fi atestate aglomerări mici limfocitare periarteriale ce semnificau aspecte de foliculi prin prezența aspectelor zonei T-dependente.

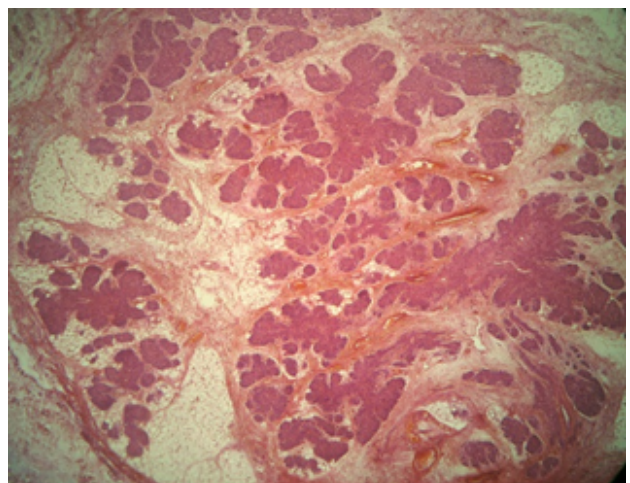


Fig. 2. Aspect de ansamblu a lobului timic. Hipoplazie a lobulației cu monstruoșitate de formă și volum, lipsa corpusculilor Hassall x25. Colorație hematoxilină-eozină

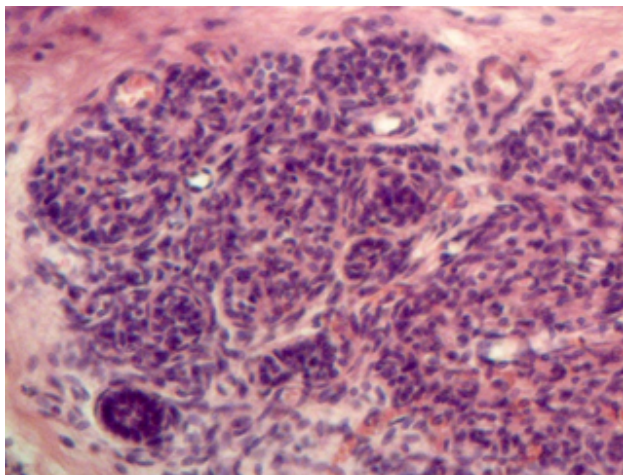


Fig. 3. Lobul timic cu morfologie hipoplazică nodular-glandulară, unice limfocite, lipsiți de corpusculi $\times 100$. Colorație hematoxină-eozină

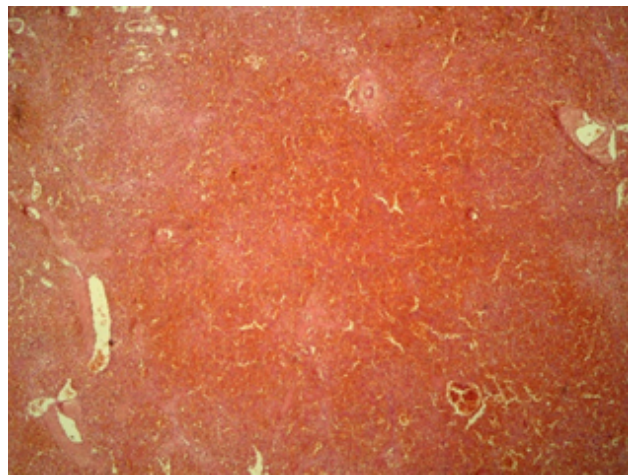


Fig. 5. Splina. Alimfocitoză a pulpei, foliculi absenți sau în mici umbre, perivascular $\times 25$. Colorație hematoxină-eozină

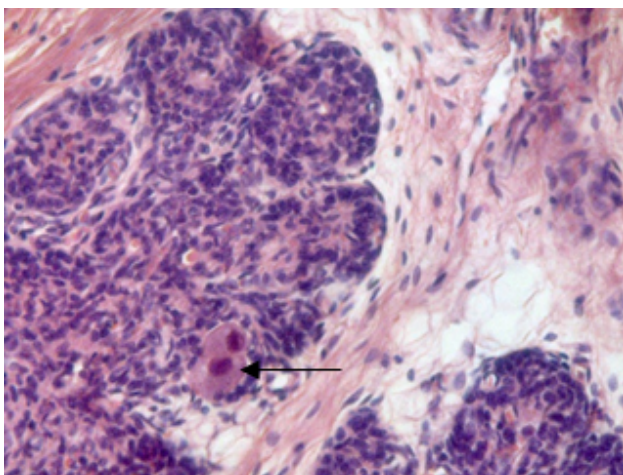


Fig. 4. Microlobuli reticulo-epiteliali în structuri nodular-glandulare cu aspect de rozete. Celule CMV $\times 150$. Colorație hematoxină-eozină

Concluzii

Sindromul Nezelof este o imunodeficiență primară severă asociată cu displazia timică și alimfocitoză, care se manifestă precoce cu infecții generalizate și riscuri majore de deces în perioada neonatală și a sugarului.

Bibliografie

1. extras.springer.com/2008/978-88-470-0687-4/Docs/Profilu/18320
2. <http://immuninfo.ru/immunologiya/pervichnye-immunodeficiency/sindrom-nezelofa/>
3. http://www.rightdiagnosis.com/n/nezelofs_syndrome/intro.htm
4. <https://rarediseases.info.nih.gov/asp/diseases/diseaseinfo.aspID=7201> National Institutes of Health (NIH), USA
5. Immune defect due to absence of thymus | Genetic and Rare Diseases Information Center (GARD)—an NCATS Program". rarediseases.info.nih.gov. Retrieved 2017-06-02
6. Insel RA, Scheer BG, Knutsen AP. Nezelof Syndrome. In: *NORD Guide to Rare Disorders*. Lippincott Williams&Wilkins. Philadelphia, PA. 2003: 408
7. Kierszenbaum, Abraham L.; Tres, Laura (2015-05-04). *Histology and Cell Biology: An Introduction to Pathology E-Book*. Elsevier Health Sciences. p. 339. ISBN 9780323313353
8. SK Mohanty, et al, *Textbook of Immunology*, JP Medical Ltd, 2013, p 185 - 264 pag
9. Surinder Kumar, *Essentials of Microbiology*, JP Medical Ltd, 2015, p139 - 642
10. Диагностический справочник иммунолога / Наталья Полушкина.: АСТ: Астрель; Москва; 2010, p 26, ISBN 978-5-17-067849-5, 978-5-271-27831-0
11. Онофрійчук О., Клініко-морфологічні особливості синдрому Незелофа, Клінічна імунологія. Алергологія. Інфектологія. № 4 (63) 2013