

ARTICOL DE CERCETARE

Prostatectomia radicală ca metodă de tratament în cancerul de prostată local-avansat: studiu bicentric, retrospectiv, descriptiv

Vladimir Leonidovich Medvedev^{1†}, Viktoriia Vladimirovna Lysenko^{2†*}, Alexander Vladimirovich Medvedev^{1†}, Igor Valerievich Mykhailov^{1†}, Alexander Ivanovich Strelyaev^{1†}, Larisa Grigorievna Rosha^{2†}

¹Catedra de urologie, Universitatea de Stat de Medicină din Kuban, Krasnodar, Federația Rusă;

²Catedra de oncologie, Centrul de Medicină Reconstructivă al Clinicii Universitare, Universitatea Națională de Medicină din Odessa, Odessa, Ucraina.

Autor corespondent:

Victoriia Vladimirovna Lysenko
Clinica Universitară din Odessa
str. Tenistaya, 8, Odessa, Ucraina, 65009
e-mail: victorya_lisenko@mail.ru

RESEARCH ARTICLE

Radical prostatectomy in the treatment of locally advanced prostate cancer: a retrospective, bicentric, descriptive study

Vladimir Leonidovich Medvedev^{1†}, Viktoriia Vladimirovna Lysenko^{2†*}, Alexander Vladimirovich Medvedev^{1†}, Igor Valerievich Mykhailov^{1†}, Alexander Ivanovich Strelyaev^{1†}, Larisa Grigorievna Rosha^{2†}

¹Chair of Urology, Kuban State Medical University, Krasnodar, Russian Federation;

²Chair of Oncology, Center of Reconstructive Medicine of the University Clinic of Odessa, Odessa National University of Medicine, Ukraine.

Corresponding author:

Victoriia Vladimirovna Lysenko
University Clinic of Odessa
8, Tenistaya str., Odessa, Ukraine, 65009
e-mail: victorya_lisenko@mail.ru

Ce nu este cunoscut, deocamdată, la subiectul abordat

Până în anul 2009, prostatectomia radicală era rareori utilizată ca metodă de bază al tratamentului cancerului de prostată local-avansat, cu factori de pronostic negativ în sensul progresării tumorii. Prezentarea rezultatelor prostatectomiei radicale, efectuate pe un lot impunător de pacienți cu această patologie, ar putea servi drept temelie pentru o nouă tactică de tratament.

Ipoteza de cercetare

Cercetare retrospectivă a rezultatelor prostatectomiei radicale, efectuate la pacienții cu cancer de prostată local-avansat.

Noutatea adusă literaturii științifice din domeniu

Prostatectomia radicală oferă un control sigur al tumorii la majoritatea pacienților cu cancer de prostată local-avansat și permite evaluarea mai exactă a extinderii procesului neoplazic.

Rezumat

Introducere. Actualmente, există numeroase criterii ce vizează depistarea cancerului de prostată (PCa) cu risc înalt de progresie. Prostatectomia radicală (RPE) poate fi efectuată și la pacienții cu PCa local-avansat, fără riscul creșterii numărului de complicații.

Material și metode. Studiu retrospectiv, descriptiv, bicentric, efectuat pe un eșantion total de 276 de pacienți (91

What is not known yet, about the topic

Until 2009, radical prostatectomy was rarely used as a basic method of locally advanced prostate cancer treatment, with negative prognostic factors regarding the tumour progression. Case presentation of radical prostatectomy, made on a large number of patients with this pathology, could serve as a base for new treatment tactics.

Research hypothesis

Retrospective research of results of radical prostatectomy, made on patients with locally advanced prostate cancer.

Article's added novelty on this scientific topic

Radical prostatectomy offers a reliable control of tumours in most of the patients with locally advanced prostate cancer and allows better evaluation of the tumour extension.

Abstract

Introduction. There are a lot of criteria characterizing high-risk of progression prostate cancer (PCa) nowadays. Radical prostatectomy (RPE) being used for years makes it possible to perform this surgery in patients with locally advanced PCa without the risk of increasing the number of complications.

Material and methods. Retrospective, descriptive, bicentric study, made on a total number of 276 patients (91 – locally

– PCa local-avansat și 185 – PCa local). Descrișă evoluția post-operatorie a pacienților pe o durată de până la 36 luni.

Rezultate. Prostatectomia radicală permite un control fiabil al procesului neoplazic la 75% dintre pacienții cu PCa avansat local, aprecierea gradului de extindere al tumorii fiind mai exactă. Progresia biochimică a fost semnificativ mai des întâlnită la pacienții cu stadiul pT3 la PCa; cu toate acestea, doar la 5,6% dintre ei nivelul postoperatoriu de PSA a fost peste 0,2 mg/mL. Doar 35,2% dintre acești pacienți au necesitat tratament multimodal pe parcursul primelor 12 luni de monitorizare postoperatorie. Dintre aceștia, doar 18,9% au necesitat radioterapie adjuvantă (RT), 3,2% – tratament hormonal adjuvant (HT) și 13,1% – RT și HT, în combinație, luând în considerare factorii de pronostic negativ.

Concluzii. Prostatectomia radicală oferă un control sigur al tumorii la majoritatea pacienților cu cancer de prostată local-avansat și permite evaluarea mai exactă a extinderii procesului neoplazic. Pacienții cu stadiu pT3 necesită un control mai riguros al nivelului de PSA în primele 12 luni după intervenție, cu scopul unei eventuale inițieri precoce al altor tratamente adjuvante. Este argumentată și instituirea unui control programat al pacienților după prostatectomie radicală începând cu 24 luni postoperatoriu, în scopul identificării precoce a progresării tumorii din micrometastazele preexistente în ganglionii limfatici retroperitoneali și structurile osoase, care sunt nedetectabile preoperatoriu.

Cuvinte cheie: cancer de prostată local-avansat, prostatectomie radicală, margini chirurgicale pozitive, progresie biochimică.

Introducere

Conform datelor statistice internaționale, cancerul de prostată (PCa) ocupă un loc de frunte după frecvența diagnostică și rata decesului în Europa, America de Nord, America de Sud și în țările CSI. *Screening*-ul activ identifică un număr mare de pacienți cu PCa asimptomatic, în special în categoria de vârstă de peste 75 de ani, fapt ce permite aplicarea unor programe de monitorizare activă a acestor pacienți. Contrar acestui fapt, medicii urologi se întâlnesc din ce în ce mai des cu tumori cu creștere agresivă, care sunt local avansate sau prezintă metastaze regionale [1].

De obicei, aceste tipuri de cancer de prostată răspund pentru scurt timp la terapia hormonală, cu stoparea temporară a dezvoltării procesului, însă, ameliorarea este rapid urmată de o generalizare dramatică a tumorii, cu metastazare la distanță. Formele rapid progresive de CaP prevalează la pacienții în vârstă sub 65 de ani; în lipsa altor comorbidități severe, cancerul devine cauza primordială de deces la această categorie de pacienți [2].

Actualmente, există numeroase criterii care identifică cancerul de prostată cu risc înalt. Drept criterii principale ale agresivității tumorii sunt considerate gradul de diferențiere după Gleason ≥ 8 puncte, nivelul seric al antigenului prostatic specific (PSA) >20 ng/mL în momentul diagnosticării, stadiul clinic al tumorii T3 și mai mare.

Până în anul 2009, prezența acestor caracteristici exclu-

advanced PCa, and 185 – local PCa). The evolution of 36 months of follow-up was described.

Results. Radical prostatectomy provided reliable control of the tumor in 75% of patients with locally advanced PCa, allowed to assess more accurately the extent of the tumor process. Biochemical progression was significantly more frequently found in patients with pT3 stage of PCa; however, only in 5.6% of them, postoperative levels of PSA were over 0.2 mg/mL. Only 32.5% of these patients required multimodal treatment within the first 12 months of postoperative follow-up. Out of them, 18.9% required adjuvant radiotherapy (RT), 3.2% – adjuvant hormonal therapy (HT) and 13.1% – RT and HT taking in consideration negative prognostic factors.

Conclusions. Radical prostatectomy offers a reliable control of tumours in the majority of patients with locally advanced prostate cancer and allows better evaluation of the extension of the neoplastic process. Patients with pT3 stage of cancer need a more rigorous control of PSA levels in the first 12 months after the surgery, in order to early initiate other adjuvant therapies. It is also reasonable to initiate a protocol of programmed control of patients that underwent radical prostatectomy in the first 24 months after the surgery, in order to early identify tumour progression from pre-existent micrometastasis in retroperitoneal lymphatic nodes and bones that are undetectable preoperatively.

Keywords: locally advanced prostate cancer, radical prostatectomy, positive surgical margins, biochemical progression.

Introduction

Prostate cancer (PCa), as evidenced by the world statistics, keeps the leading position in Europe, North and South America and the CIS in the frequency of diagnosis and causes of death. Active screening allows to identify a large number of asymptomatic PCa, especially at the age of over 75 years, allowing to implement a strategy of active follow-up to these patients. In contrast to this category of patients, urologists increasingly face with very aggressive tumors with aggressive progression that are locally advanced or had regional metastases [1].

Typically, these prostate cancers give only a short-term response to usual hormonal treatment with temporary slowdown of their development, followed by a dramatic rapid generalization of the tumor with distant metastasis. Such rapidly progressing PCa is more common in patients under the age of 65 years, even without severe comorbidities, and therefore cancer represents the main cause of death in this category of patients [2].

There are a lot of criteria characterizing high-risk prostate cancer nowadays. The main criteria of the aggressiveness of the tumor are differentiation by Gleason (≥ 8 points), the level of serum prostate-specific antigen (PSA) >20 ng/mL at the moment of diagnosis, a clinical stage of the tumor T3 and more.

Until 2009, these clinical characteristics excluded the possibility of prostate cancer radical prostatectomy (RPE) as the

deau posibilitatea efectuării prostatectomiei radicale (RPE) ca metodă de bază al tratamentului cancerului de prostată. Dar, concluziile morfologice postoperatorii la pacienții cu cancer de prostată cu risc înalt au constatat un procent înalt de discordanțe în stabilirea stadiului exact al maladiei, când se confruntau datele preoperatorii cu cele postoperatorii; așadar, doar 35,5% dintre pacienții operați au prezentat PCa localizat, iar numărul complicațiilor postoperatorii severe nu au avut legătură cu pT [3, 4]. Prin urmare, tehnica RPE utilizată de mai mulți ani face posibilă efectuarea acestei intervenții chirurgicale și la pacienții cu forme locale avansate de cancer de prostată, fără riscul creșterii numărului de complicații [5, 6, 7, 8]. În acest context, rămâne importantă precizarea rezultatelor tratamentului chirurgical la această categorie de pacienți, pentru a evalua mai exact utilitatea acestei metode de tratament.

Așadar, scopul studiului a fost evaluarea rezultatelor prostatectomiei radicale, efectuate pacienților cu cancer de prostată local-avansat și compararea rezultatelor obținute cu cele raportate în publicațiile științifice recente din ultimii 6 ani.

Material și metode

A fost efectuată o analiză retrospectivă a rezultatelor RPE la 91 de pacienți cu PCa local-avansat, care au fost operați în Departamentul de oncologie al Centrului de Medicină Reconstructivă (Clinica Universitară Multidisciplinară a Universității Naționale de Medicină din Odessa, Ucraina) și în Spitalul Clinic „Ochapovsky S. V.” al Ținutului Krasnodar (Universitatea de Medicină din Kuban, Federația Rusă). Datele acestora au fost comparate cu cele ale 185 de pacienți operați de cancer local de prostată.

Apoi, rezultatele noastre au fost comparate cu cele publicate recent, în ultimii 6 ani, care provin din Centre Europene de referință în domeniu.

Au fost evaluate frecvența și localizarea marginilor chirurgicale pozitive (PSM) și procentul pacienților fără recidive biochimice ale maladiei până la o durată postoperatorie de urmărire de 36 de luni; de asemenea, a fost evaluată și necesitatea terapiei adjuvante, prescrise conform Ghidurilor EAU pacienților cu cancer de prostată local-avansat.

Rezultate

Caracteristica comparativă a loturilor de studiu este prezentată în Tabelul 1.

Tabelul 1. Caracteristica comparativă a loturilor de studiu.

Parametri	Lot PCa pT3 (n=91)	Lot PCa pT2 (n=185)	p
Vârsta, ani	61,0±7,1	62,5±6,5	0,105 [#]
Scor Gleason, puncte	6,7±1,5	5,1±1,5	<0,001 ^{&}
Nivelul PSA [†] , ng/mL	32,6±8,4	9,2±4,9	<0,001 [#]
Rata depistării PSM [‡] , %	29,6	12,9	<0,001 ^{&}

Notă: [†] – antigen specific de prostată; [‡] – margini chirurgicale pozitive. Datele sunt prezentate drept medie și deviere standard sau sub formă de valori relative (%). Teste statistice: [#] – t-Student și [&] – Fisher exact.

Particularitățile localizării PSM în funcție de extinderea tumorii, este prezentată în Tabelul 2.

main method of treatment. However, when analyzing the data of postoperative morphological studies in patients with high-risk PCa there was noted a large percentage of non-coincidence of the preoperative and postoperative tumor stage, and only 35.5% of the operated patients had localized PCa, and the number of serious postoperative complications did not depend on the stage of pT [3, 4]. Thus, the RPE technique being used for years makes it possible to perform this operation in patients with locally advanced prostate cancer without the risk of increasing the number of complications [5, 6, 7, 8]. It is still important to study the results of surgical treatment of such patients to assess its usefulness.

The objective of the study was to assess the results of RPE in patients with locally advanced PCa, and to compare our results with results from scientific publications for the last 6 years.

Material and methods

There was made a retrospective analysis of the results of RPE in 91 patients with locally advanced PCa who were operated on in two centers: at the Department of Oncology from Center of the Reconstructive Medicine (Multidisciplinary University Clinic of the Odessa National Medical University, Odessa, Ukraine) and Clinical Hospital “Ochapovsky S.V.”, Krasnodar (Kuban State Medical University, Russian Federation). Results were compared with the results of 185 patients operated due to local prostate cancer.

Results were also compared with recent publications of the leading European centers on this issue in the last 6 years.

Frequency and positive surgical margins (PSM) were evaluated, as well as the percentage of patients with no biochemical relapse of the disease for 36 months of postoperative follow-up; also the necessity of adjuvant therapy was evaluated, prescribed by the EAU Guidelines regarding patients with locally advanced prostate cancer.

Results

Comparative characteristics of the study groups are shown in Table 1.

Table 1. Comparative characteristics of the study groups.

Parameters	PCa pT3 Group (n=91)	PCa pT2 Group (n=185)	p
Age, years	61.0±7.1	62.5±6.5	0.105 [#]
Gleason score, points	6.7±1.5	5.1±1.5	<0.001 ^{&}
PSA [†] levels, ng/mL	32.6±8.4	9.2±4.9	<0.001 [#]
Detection rate PSM [‡] , %	29.6	12.9	<0.001 ^{&}

Note: [†] – prostate specific antigen; [‡] – positive surgical margins. Data is presented as mean values and standard deviation as relative values (%). Statistic tests: [#] – t-Student and [&] – Fisher exact test.

Particularities of PSM localisation in relation with tumour extension are presented in Table 2.

Table 2. Localizarea marginilor chirurgicale pozitive în funcție de stadiul pT la rezecția radicală de prostată.

Parametri PSM [‡]	pT3	pT2	p
Apexul prostatei (uretra), %	7,8	6,5	<0,05
Baza prostatei (colul vezicii urinare), %	15,4	3,8	<0,001
Două și mai multe PSM, %	6,5	–	<0,001
Rata generală a PSM	29,7	10,3	<0,001

Notă: Teste statistice – Fisher exact.

Prin urmare, la pacienții cu PCa local-avansat, PSM sunt frecvent detectate în zona adiacentă colului vezicii urinare, spre deosebire de pacienții cu PCa localizat, la care zona parauretrală de situare este mai tipică. Aceste aspecte devin importante pentru realizarea unei disecții economice a țesuturilor, cu scopul de a păstra continența urinară și funcția erectilă. În plus, doar la pacienții cu cancer local-avansat au fost determinate ambele localizări ale PSM, care cu siguranță, reprezintă un factor de pronostic negativ.

La compararea supraviețuirii fără progresie biochimică s-au depistat următoarele tendințe (Figura 1).

Table 2. Localisation of positive surgical margins in relation to pT stage in radical prostatectomy.

PSM [‡] parameters	pT3	pT2	p
Prostate apex (urethra), %	7.8	6.5	<0.05
Prostate base (bladder neck), %	15.4	3.8	<0.001
Two and more PSM, %	6.5	–	<0.001
General rate of PSM	29.7	10.3	<0.001

Note: Statistical test – Fisher exact test.

Therefore, in patients with locally advanced PCa, PSM are more often detected close to the neck of the bladder, comparing to patients with localized PCa, in which the typical localization was the paraurethral region. These aspects become important for economic dissection of tissues in order to preserve urinary continence and erectile function. In addition, only in patients with locally advanced cancer both localizations of PSM were detected, that represent a negative prognostic factor.

The following tendencies were noted when comparing survival with no biochemical progression (Figure 1).

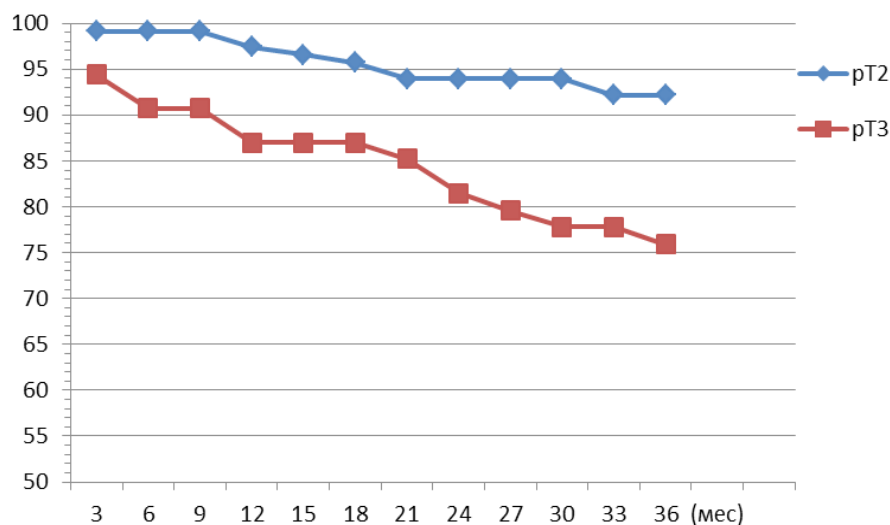


Fig. 1 Rata fără progresie biochimică pe durata urmăririi pacienților, pT2 vs. pT3 ($p < 0,01$).

Fig. 1 Rate of no biochemical progression during follow-up of the patients, pT2 vs. pT3 ($p < 0,01$).

Discuții

Rata depistării marginilor chirurgicale pozitive în studiul nostru este destul de comparabilă cu cele raportate de Schatloff O. *et al.*, în cazul prostatectomiei radicale robotizate (26,1%).

După cum și era de așteptat, progresia biochimică a fost semnificativ mai des întâlnită la pacienții cu stadiul pT3 la PCa; cu toate acestea, doar la 5,6% dintre ei nivelul postoperatoriu de PSA a fost peste 0,2 mg/mL. Doar 35,2% dintre acești pacienți au necesitat tratament multimodal pe parcursul primelor 12 luni de monitorizare postoperatorie. Dintre aceștia, doar 18,9% au necesitat radioterapie adjuvantă (RT), 3,2%

Discussion

The rate of detection of PSM is comparable with data published by Schatloff O. *et al.*, regarding radical robotized prostatectomy (26.1%).

As it was expected, biochemical progression was significantly higher in patients with pT3 PCa; however, only 5.6% of patients had postoperative PSA levels 0.2 ng/mL. Only 35.2% of these patients required further multimodal treatment during the first 12 months of postoperative follow-up. Out of these, only 18.9% required adjuvant radiation therapy (RT), 3.2% required adjuvant hormonal therapy (HT), and 13.1%

– tratament hormonal adjuvant (HT) și 13,1% – RT și HT, în combinație, luând în considerare factorii de pronostic negativ. Terapia multimodală a permis un control eficient al procesului tumoral la toți acești pacienți (Figura 1).

Diferențele semnificative dintre ratele fără progresie biochimică pe durata urmăririi pacienților cu CaP, aflat în stadiul pT2 vs. pT3 pot fi explicate prin faptul că la ultimii, intervenția a fost mai curând, una de „salvare”, deoarece unii pacienți au avut, chiar de la început, un pronostic foarte rezervat.

O tendință similară a fost constatată și după 2 ani de la începutul monitorizării postoperatorii, atunci când progresarea procesului tumoral a fost, probabil, consecința prezenței micro-metastazelor preexistente în nodulii limfatici retroperitoneali, care sunt foarte dificil de depistat preoperatoriu, chiar și prin metodele cele mai contemporane de diagnostic. În pofida acestui fapt, 64,8% dintre pacienții cu PCa local-avansat, nu au necesitat tratament adițional în primii 3 ani după prostatectomia radicală și nu au prezentat niciun semn de progresare a bolii.

Concluzii

Prostatectomia radicală oferă un control sigur al tumorii la majoritatea pacienților cu cancer de prostată local-avansat și permite evaluarea mai exactă a extinderii procesului neoplazic.

Pacienții cu stadiu pT3 necesită un control mai riguros al nivelului de PSA în primele 12 luni după intervenție, cu scopul unei eventuale inițieri precoce al altor tratamente adjuvante.

Este argumentată și instituirea unui control programat al pacienților după prostatectomie radicală începând cu 24 luni postoperatoriu, în scopul identificării precoce a progresării tumorii din micrometastazele preexistente în ganglionii limfatici retroperitoneali și structurile osoase, care sunt nedetectabile preoperatoriu.

Contribuția autorilor

Toți autorii au contribuit în mod egal la realizarea acestei lucrări. Versiunea finală a manuscrisului a fost aprobată de toți autorii.

Declarația de conflict de interes

Autorii declară lipsa conflictului de interese financiare sau non financiare.

Referințe / references

1. Karnes J., Briganti A., Gontero P. *et al.* Risk stratification among men undergoing radical prostatectomy for high-risk prostate cancer in a U.S. cohort: an EMPACT validation study. *Eur. Urol. Suppl.*, 2013; 12 (4): 471-476.
2. Bastian P., Boorjian S., Bossi A., Briganti A., Heidenreich A., Freedland S. *et al.* High risk prostate cancer: from definition to contemporary management. *Eur. Urol.*, 2012; 61 (6): 1096-1106.
3. Ploussard G., Salomon L., Sallory Y. *et al.* Pathological findings and PSA outcomes after laparoscopic radical prostatectomy for high risk prostate cancer. *Eur. Urol. Suppl.*, 2010; 9 (2): 226.
4. Hsu C-Y., Joniau S., Lerut E., Oyen R., Roskams T., Van Poppel H. Outcomes for clinical T3b prostate cancer: a single institution experience. *Eur. Urol. Suppl.*, 2008; 7 (3): 102-108.

required RT and HT, taking into account negative prognostic factors. Multimodal therapy allowed effective control of the tumoral process in all of these patients (Figure 1).

Significant differences between the rate of no biochemical progression during the follow-up of patients with PCa, in stages pT2 vs. pT3, can be explained by the fact that in the latter, was rather a “salvage surgery”, due to weak prognostic from the beginning.

A similar tendency was observed after 2 years of the follow-up, when progression of the tumoral process was more likely to occur at the expense of development of previously latent micro-metastases in the retroperitoneal lymph nodes, which is difficult to diagnose preoperatively, even using modern radiation methods.

Despite this fact, 64.8% of patients with locally advanced PCa did not required additional treatment in the first 3 years after radical prostatectomy and did not show any signs of progression of the disease.

Conclusions

Radical prostatectomy provides reliable control of the tumor in most of patients with locally advanced prostate cancer and allows to accurately assess the extent of the tumoral process.

Patients with the stage pT3 require a more careful control of the PSA levels in the first 12 months after surgery in order to early initiate other adjuvant therapies.

It is also reasonable to initiate a protocol of programmed control of patients that underwent radical prostatectomy in the first 24 months after the surgery, in order to early identify tumour progression from pre-existent micrometastasis in retroperitoneal lymphatic nodes and bones that are undetectable preoperatively.

Authors' contribution

All authors contributed equally in this study. The final version of the manuscript was approved by all authors.

Declaration of conflicting interests

Authors declare no financial or non-financial conflict of interests.

5. Becker A., Tennstedt P., Steuber T., Graefen M., Heinzer H. Risk-factors for biochemical recurrence and clinical metastasis – free survival in D'Amico high-risk patients after radical prostatectomy. *Eur. Urol. Suppl.*, 2013; 12: e685.
6. Dahan M., Larré S., Vordos D., De La Taille A., Hoznek A., Yiou R., Al-lory Y., Abbou C.C., Salomon L. Invasion of bladder neck after radical prostatectomy (pt4): one definition for different prognosis. *Eur. Urol. Suppl.*, 2007; 6 (2): 56-60.
7. Sooriakumaran P., Srivastava A., Shariat-Shahrokh F. *et al.* A multinational, multi-institutional study comparing positive surgical margin rates among 22,393 open, laparoscopic, and robot-assisted radical prostatectomy patients. *Eur. Urol. Suppl.*, 2014; 66 (3): 450-456.
8. Van Oort I., Kok D., Kiemeny L., Knipscheer B., Mulders P., Hulsbergen-Van de Kaa C., Witjes J. Biochemical outcome of pT3 prostate cancer after radical prostatectomy. *Eur. Urol. Suppl.*, 2007; 6 (2): 53-56.